

اثر عصاره هیدروآتانی زنیان (*Trachyspermum copticum* L.) بر جلوگیری از تشکیل کریستال‌های اگزالات کلسیم در بافت کلیه موش‌های صحرایی نر بالغ

• مریم عیدی*: گروه زیست‌شناسی، دانشکده علوم زیستی، دانشگاه آزاد اسلامی واحد ورامین - پیشوا

تاریخ دریافت: اردیبهشت ۱۳۹۴ تاریخ پذیرش: مرداد ۱۳۹۴

چکیده

سنگ کلیه یک بیماری جهانی است. سنگ‌های ادراری دارای ترکیب شیمیایی مختلفی هستند. سنگ‌های اگزالات کلسیم معمول‌ترین سنگ‌های کلیه بوده و ۸۰ درصد سنگ‌ها را تشکیل می‌دهند. در طب سنتی ایران، گیاهان دارویی بسیاری برای درمان سنگ‌های کلیوی استفاده می‌شوند. هدف از مطالعه حاضر، بررسی اثر عصاره هیدروآتانی دانه زنیان بر کریستالیزاسیون اگزالات کلسیم در بافت کلیه موش‌های صحرایی نر نژاد ویستار می‌باشد. در پژوهش تجربی حاضر در ابتدا، عصاره هیدروآتانی گیاه در غلظت‌های ۱۲/۵، ۲۵ و ۵۰ میلی‌گرم بر کیلوگرم تهیه شد. کریستالیزاسیون اگزالات کلسیم توسط اضافه‌نمودن کلرید آمونیوم و اتیلن گلیکول در آب آشامیدنی به ترتیب به مدت ۳ و ۳۸ روز القاء شد. گروه شاهد توسط آب آشامیدنی تیمار شدند. گروه‌های تجربی علاوه بر آب آشامیدنی حاوی کلرید آمونیوم و اتیلن گلیکول توسط غلظت‌های ۱۲/۵، ۲۵ و ۵۰ میلی‌گرم بر کیلوگرم عصاره گیاه به روش درون‌صفاتی به مدت ۴۱ روز تیمار شدند. بعد از ۴۱ روز، حیوانات توسط اتر بی‌هوش شده و کلیه سمت چپ آن‌ها خارج شده و در فیکساتیو قرار گرفت. نمونه‌ها برای مطالعات بافت‌شناسی آماده شده و توسط هماتوکسیلین-ئوزین رنگ‌آمیزی شدند. نتایج نشان دادند که تیمار عصاره موجب کاهش تعداد کریستال‌های اگزالات کلسیم در بافت کلیه حیوانات تجربی در مقایسه با گروه شاهد بیمار می‌گردد ($p < 0.001$). همچنین، تیمار عصاره آسیب توبولو-اینتراستیشیال را در حیوانات تیمار شده کاهش می‌دهد ($p < 0.01$). بنابراین، دانه زنیان کاندیدای مناسبی برای درمان سنگ کلیه است و نتایج تحقیق کاربرد سنتی آن را در درمان بیماری تایید می‌کند.

کلمات کلیدی: زنیان، اگزالات کلسیم، کریستالیزاسیون، سنگ کلیه، موش صحرایی



مقدمه

سنگ‌های کلیوی در حقیقت تجمع کریستال‌ها یا اجسام سختی هستند که در کلیه‌ها و از مواد معدنی موجود در رژیم غذایی تشکیل می‌شوند. سنگ‌های ادراری بر اساس موقعیت‌شان در کلیه، پیشابراه یا مثانه و یا توسط ترکیب شیمیایی آن‌ها طبقه‌بندی می‌شوند (Grases و همکاران، ۱۹۹۴). اکثریت بیماران مبتلا به سنگ کلیه، مرد هستند. مردان اغلب اولین بار این بیماری را بین ۳۰ تا ۴۰ سالگی تجربه می‌کنند، در حالی که سن شروع در مورد زنان، کمی دیرتر است (Heller و همکاران، ۲۰۰۲). خطر بیماری سنگ کلیه در حدود ۱۵-۱۰٪ در کشورهای توسعه یافته بوده، ولی تا ۲۵-۲۰ درصد در کشورهای خاورمیانه افزایش می‌یابد. شیوع سالانه سنگ‌های کلیوی در امریکای شمالی و اروپا ۵٪ درصد است. درجه شیوع سنگ کلیه در ایالات متحده از ۳/۲ درصد به ۵/۲ درصد از اواسط ۱۹۷۰ تا اواسط ۱۹۹۰ افزایش یافته است (Moe، ۲۰۰۶). هزینه کل برای درمان بیماری سنگ کلیه ۲ بیلیون دلار در امریکا در سال ۲۰۰۳ بوده است (Lieske و Segura، ۲۰۰۴).

استفاده از گیاهان دارویی برای درمان بیماری سنگ کلیه از قدیم معمول بوده است. زنیان گیاهی است علفی، یک‌ساله، به ارتفاع ۳۰ تا ۹۰ سانتی‌متر که به‌حالت خودرو و در نواحی شرقی هند، ایران و مصر می‌روید. به‌علاوه در نواحی مذکور و نقاط مختلف دیگر پرورش می‌یابد. میوه‌اش کوچک، بیضوی، به رنگ قهوه‌ای مایل به زرد و دارای بویی شبیه بوی تیمول است. زنیان از خاورمیانه و احتمالاً از مصر و هند منشاء می‌گیرد، ولی در ایران و افغانستان نیز وجود دارد. میوه این گیاه دارای اسانس است که مقدار نسبی آن بر حسب محل رویش گیاه تفاوت می‌نماید. میوه گیاه پرورش یافته در هند معادل ۳ تا ۴ درصد اسانس می‌دهد که محتوی ۴۵ تا ۵۰ درصد تیمول می‌باشد. به این اسانس آژوان (Ajowan oil) می‌گویند که مایعی با بوی معطر و به وزن مخصوص بین ۹۱ تا ۹۳ درصد است. شامل ۳۵ تا ۵۰ درصد تیمول، ۱۵ تا ۲۰ درصد سیمن، ۳۰ تا ۴۰ درصد آلفا پنتن، گاماترپیفن و مواد دیگر مانند کارورکرول با مقادیر بسیار کم است (زرگری، ۱۳۹۰). تحقیقات اندکی در مورد اثرات درمانی گیاهان دارویی بر بیماری سنگ کلیه انجام شده است. Barros و همکارانش (۲۰۰۳) نشان دادند گیاه *Phyllanthus niruri* که در طب سنتی برزیل برای درمان سنگ کلیه استفاده می‌شود، موجب کاهش کریستالیزاسیون اگزالات کلسیم در ادرار در شرایط *in vitro* می‌گردد.

Schor و Campos (۱۹۹۷) نشان دادند عصاره آبی *Phyllanthus niruri* اندوسیتوز کریستال‌های اگزالات کلسیم را توسط سلول‌های MDCK (Darby-Martin Canine Kidney) کاهش می‌دهد. تحقیقات نشان داده‌اند حضور موادی مانند منیزیم، سیترات یا ماکرومولکول‌هایی مثل گلیکوزامینوگلیکان‌ها، استئوپونتین، نفروکالسنین در ادرار مانع رشد کالکولوس می‌گردد (Worcester، ۱۹۹۶). *Phyllanthus niruri* در دفع ادراری منیزیم، سیترات یا گلیکوزامینوگلیکان‌ها دخالت ندارد، بلکه جذب موادی را به‌داخل کالکولوس موجب می‌شود که ایجاد کالکولوس‌های کوچک‌تر و نرم‌تر می‌نماید (Fretas و همکاران، ۲۰۰۰).

Khan و Atmani نشان (۲۰۰۰) دادند گیاه *Herniaria hirsuta* موجب کاهش کریستالیزاسیون اگزالات کلسیم در ادرار در *in vitro* می‌گردد. هم‌چنین، آن‌ها در تحقیقی دیگر (۲۰۰۴) اثر این گیاه را بر رت‌هایی که به‌طور تجربی دارای سنگ کلیوی شده بودند مطالعه کردند و نتیجه گرفتند گیاه *Herniaria hirsuta* اثر مہاری بر تشکیل سنگ‌های کلیوی در موش‌های صحرایی دارد.

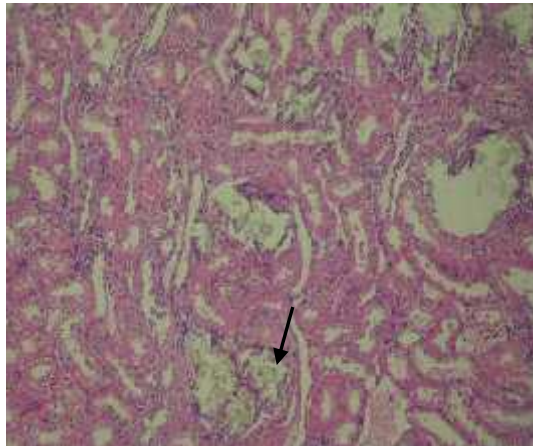
از آن‌جایی که اثر دانه زنیان بر ممانعت از تشکیل کریستال‌های اگزالات کلسیم در کلیه هنوز به‌طور دقیق مورد بررسی قرار نگرفته است، در پژوهش حاضر اثر عصاره هیدروآتانلی دانه زنیان بر جلوگیری از تشکیل کریستال‌های اگزالات کلسیم در موش‌های صحرایی نر بالغ نژاد ویستار مورد بررسی قرار گرفت.

مواد و روش‌ها

جمع‌آوری و شناسایی گیاه: پژوهش تجربی حاضر آزمایشگاه تحقیقاتی واحد ورامین- پیشوا انجام شد. ابتدا دانه زنیان (*Trachyspermum copticum* L.) از منطقه شمال ایران در سال ۱۳۹۰ جمع‌آوری شد و شناسایی تاگزونومیکی آن در هرباریوم دانشگاه آزاد اسلامی واحد علوم و تحقیقات تهران (توسط دکتر علی مازوجی) انجام گرفت. گیاه در حرارت ۲۵ درجه سانتی‌گراد در سایه خشک شده و توسط آسیاب مکانیکی به‌صورت پودر تبدیل گردید. پودر خشک تا زمان آزمایش در فریزر یخچال نگهداری گردید.

آماده‌سازی عصاره هیدروآلکلی: پودر حاصله از دانه گیاه با اتانل ۸۰ درصد مخلوط شد و سپس عصاره الکی گیاه با استفاده از دستگاه سوکسله (Suxhlet) تهیه و توسط دستگاه روتاری (Rotary) خشک گردید.





شکل ۲: تصویر میکروسکوپ توری از مقاطع کلیه موش‌های تیمار شده توسط کلرید آمونیوم و اتیلن گلیکول ← کریستال‌های اگزالات کلسیم را نشان می‌دهد. بزرگ‌نمایی $250 \times$ (H&E)

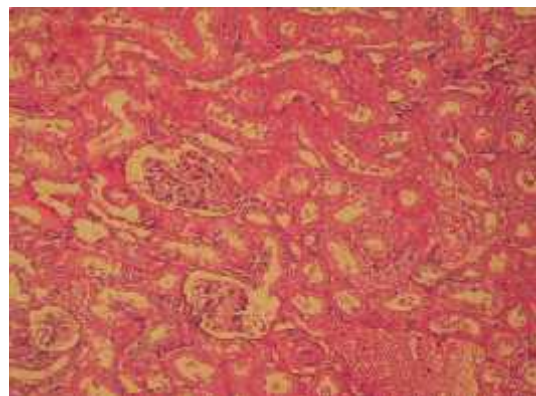
گروه‌های مورد مطالعه: پس از اطمینان از ایجاد کریستال‌های اگزالات کلسیم در بافت کلیه حیوانات، ادامه آزمایش‌ها با تیمار عصاره گیاهی انجام شد. گروه‌های مورد مطالعه عبارت بودند از: گروه ۱ یا شاهد سالم: رت‌هایی که هیچ‌گونه تیماری را دریافت نکردند ($n=9$). گروه ۲ یا شاهد بیمار: رت‌هایی که کلرید آمونیوم را به مدت ۳ روز و سپس اتیلن گلیکول را به مدت ۳۸ روز دریافت کردند. هم‌چنین، روزانه ۰/۵ میلی‌لیتر سالیین به‌طور درون‌صفاقی نمودند ($n=9$).

گروه‌های ۳، ۴ و ۵ یا گروه‌های تجربی: رت‌هایی که علاوه بر دریافت کلرید آمونیوم به مدت ۳ روز و اتیلن گلیکول به مدت ۳۸ روز در آب آشامیدنی، عصاره هیدروالکلی گیاه زنیان را در غلظت‌های ۱۲/۵، ۲۵ و ۵۰ میلی‌گرم بر کیلوگرم روزانه به‌صورت درون‌صفاقی دریافت نمودند ($n=9$).

مطالعات بافت‌شناسی: پس از ۴۱ روز و خاتمه دوره تیمار، حیوانات توسط اتر، بی‌هوش و کلیه سمت چپ آن‌ها خارج شد و در بافر فرمالین ۱۰ درصد فیکس گردید. پس از انجام مراحل آب‌گیری، قالب‌گیری در پارافین، مقاطعی به ضخامت ۳ میکرون تهیه شد. از مقاطع تهیه شده از هر کلیه، ۳ مقطع، انتخاب و به‌روش هماتوکسیلین-ائوزین رنگ‌آمیزی شد. تعداد کریستال‌های اگزالات کلسیم در کل هر مقطع شمارش شدند. **آنالیز آماری:** داده‌ها با استفاده از آنالیز واریانس یک‌طرفه و آزمون توکی از نظر آماری بررسی گردید. همه داده‌ها به‌صورت $Mean \pm S.E.M$ ارائه شدند. مرز استنتاج آماری $p < 0.05$ بود.

حیوانات آزمایشگاهی: موش‌های صحرایی نر بالغ نژاد Wistar با محدوده وزنی ۲۵۰-۲۰۰ گرم از انستیتو پاستور ایران خریداری شدند و در شرایط مناسب آزمایشگاهی با درجه حرارت کنترل شده 23 ± 2 درجه سانتی‌گراد و دوره نوری ۱۲ ساعت روشنایی و ۱۲ ساعت تاریکی و رطوبت نسبی هوا بین ۴۰ تا ۶۰ درصد در آزمایشگاه تحقیقاتی دانشگاه آزاد اسلامی واحد ورامین پیشوا نگهداری شدند. حیوانات دسترسی مداوم به آب و غذا داشتند.

الفای سنگ کلیه در حیوانات: برای ایجاد سنگ کلیه در موش‌های صحرایی، از کلرید آمونیوم (۱ درصد) و اتیلن گلیکول (۰/۷۵ درصد) در آب آشامیدنی استفاده شد. ابتدا، حیوانات کلرید آمونیوم ۱ درصد را به مدت ۳ روز در آب آشامیدنی دریافت کردند. سپس، اتیلن گلیکول ۰/۷۵ درصد را به مدت ۳۸ روز دریافت نمودند (Nishihata و همکاران، ۲۰۱۳). به‌منظور اطمینان از ایجاد کریستال‌های اگزالات کلسیم، حیوانات توسط اتر، بی‌هوش و کلیه سمت چپ آن‌ها خارج شده و در فیکساتیو فرمالدئید قرار گرفت. مطالعات بافت‌شناسی در بخش پاتولوژی بیمارستان رسول اکرم انجام گرفت. پس از قالب‌گیری، برش‌گیری و رنگ‌آمیزی نمونه‌ها به‌روش هماتوکسیلین-ائوزین، از وجود کریستال‌های اگزالات کلسیم توسط میکروسکوپ نوری اطمینان حاصل شد (شکل‌های ۱ و ۲).



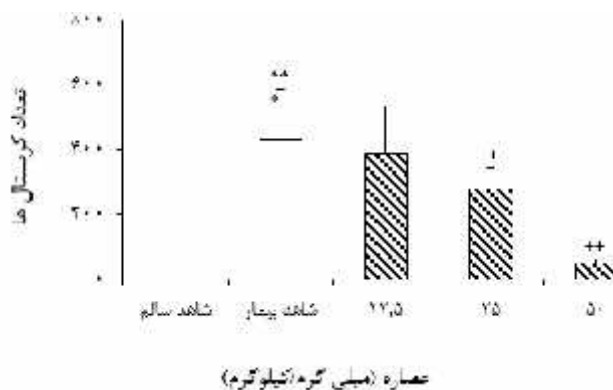
شکل ۱: تصویر میکروسکوپ نوری از مقاطع کلیه موش‌های سالم بزرگ‌نمایی $250 \times$ (H&E)



نتایج

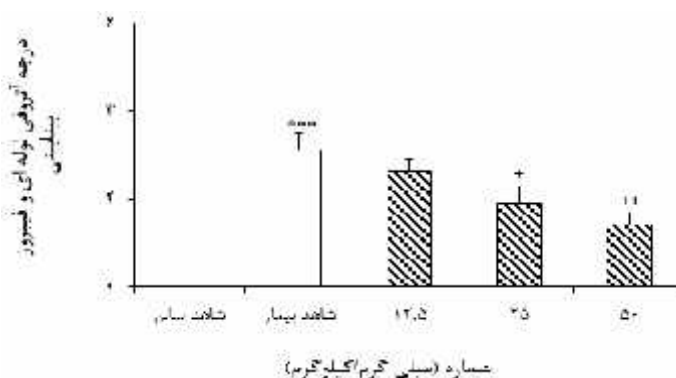
تیمار عصاره هیدروآلکلی دانه زنیان موجب کاهش آسیب بافتی کلیه‌ها در حیوانات تیمار شده با عصاره گیاهی می‌گردد (شکل ۴).

نتایج تحقیق نشان داد که تیمار عصاره هیدروآتانی دانه زنیان در غلظت‌های ۱۲/۵، ۲۵ و ۵۰ میلی‌گرم بر کیلوگرم وزن بدن، موجب کاهش معنی‌داری در تعداد کریستال‌های اگزالات کلسیم در کلیه موش‌های صحرایی تیمار شده می‌گردد (شکل ۳).



شکل ۳: تاثیر عصاره هیدروآلکلی دانه زنیان در غلظت‌های ۱۲/۵، ۲۵ و ۵۰ میلی‌گرم بر کیلوگرم بر تعداد کریستال‌های اگزالات کلسیم در موش‌های صحرایی نر نژاد ویستار

هر ستون Mean ± S.E.M. را نشان می‌دهد. $p < 0.001$ *** اختلاف از گروه شاهد سالم را نشان می‌دهد. $p < 0.001$ +++، $p < 0.05$ + اختلاف از گروه شاهد بیمار را نشان می‌دهد.



شکل ۴: تاثیر عصاره هیدروآلکلی دانه زنیان در غلظت‌های ۱۲/۵، ۲۵ و ۵۰ میلی‌گرم بر آسیب بافتی کلیه‌ها در موش‌های صحرایی نر نژاد ویستار

هر ستون Mean ± S.E.M. را نشان می‌دهد. $p < 0.001$ *** اختلاف از گروه شاهد سالم را نشان می‌دهد. $p < 0.05$ ++، $p < 0.01$ + اختلاف از گروه شاهد بیمار را نشان می‌دهد.

اثر لیتولیتیک عصاره دانه زنیان (*Trachyspermum*

copticum) تاکنون مورد بررسی دقیق قرار نگرفته و تنها در طب سنتی اثر درمانی آن برای حل کردن یا دفع سنگ کلیه توصیه شده است، لذا تحقیق حاضر اولین گزارش در مورد اثر درمانی دانه زنیان بر سنگ کلیه اگزالات کلسیمی در مدل تجربی موش صحرایی است. در پژوهش حاضر، اثر عصاره هیدروآلکلی گیاه زنیان بر جلوگیری از تشکیل کریستال‌های اگزالات کلسیم در موش‌های صحرایی نر مورد بررسی قرار گرفت. در این تحقیق،

بحث

گیاهان دارویی با عوارض جانبی کم‌تر، به دلیل طبیعی بودن، جایگزین‌های خوبی برای داروهای شیمیایی بوده و در نواحی مختلف جهان کاربرد گسترده‌ای دارند. استفاده از گیاهان دارویی برای دفع یا حل نمودن سنگ‌های کلیوی از زمان‌های قدیم متداول بوده و استفاده از آن‌ها به دلیل سهل‌الوصول و ارزان بودن، روبه‌افزایش است (Masteiková و همکاران، ۲۰۰۷).



گزارشات متعددی وجود دارد که پروتئین‌های اتصالی کلسیم به کریستال‌های اگزالات کلسیم متصل شده و مانع چسبیدن آن‌ها به سلول‌های اپی‌تلیالی کلیوی می‌گردند (Kumar و همکاران؛ ۲۰۰۴، Tsujihata و همکاران، ۲۰۰۰). علاوه بر این پیشنهاد شده اثر مهاری بیش‌تر آن زمانی رخ می‌دهد که غلظت پروتئین‌های مهاری به‌کار رفته، زیاد باشد (Grover و همکاران، ۲۰۰۷).

کریستال‌های مونوهیدرات اگزالات کلسیم به شکل آزاد یا چسبیده به‌هم در ادرار بیماران مبتلا به بیماری سنگ کلیه یافت می‌شوند (Moe، ۲۰۰۶؛ Mandel و همکاران، ۱۹۸۹). کریستال‌های مونوهیدرات اگزالات کلسیم دارای میل ترکیبی بیش‌تری نسبت به کریستال‌های دی‌هیدرات اگزالات کلسیم داشته و مسئول تشکیل سنگ در کلیه‌ها می‌باشند (Schroder، ۱۹۹۵).

پروتئین ضدکلسیفیه کننده مشتق از گونه دیگری از گیاه *Trachyspermum ammi* موجب کاهش فوق‌اشباع شدن کریستال‌های مونوهیدرات اگزالات کلسیم در ادرار در مقایسه با رت‌های بیمار می‌گردد. به‌علاوه این ترکیب موجب کاهش موثر اندازه کریستال‌های دی‌هیدرات کلسیم در ادرار می‌گردد. تشکیل کریستال‌ها نتیجه آسیب سلول و جدا شدن سلول از غشا پایه و آزاد شدن محصولات تجزیه شده است که هسته گذاری کریستال‌ها را به‌راه می‌اندازد. کاهش آسیب کلیوی جایگاه‌های چسبیدن اگزالات کلسیم را کاهش می‌دهد. تیمار پروتئین ضدکلسیفیه کننده جدا شده از گیاه به رت‌هایی که در معرض اتیلن گلیکول و آمونیوم کلرید بوده‌اند، مانع فوق‌اشباع شدن اگزالات کلسیم شده و بنابراین چسبیدن آن‌ها را در توپول‌های کلیوی کاهش می‌دهد. رت‌هایی که توسط اتیلن گلیکول و آمونیوم کلرید تیمار شده‌اند آنزیم‌های مارکر آسیب ادراری (آلکالین فسفاتاز و لاکتات دهیدروژناز) بالایی دارند. افزایش دفع ادراری این آنزیم‌ها در رت‌های بیمار پیشنهادکننده آسیب به حاشیه مسواکی غشاء توپول‌های کلیوی است که در ارتباط با حفظ و چسبیدن کریستال‌ها در کلیه است. این آنزیم‌ها در رت‌های بیمار شده با گیاه کاهش می‌یابد. پس مکانیسم گیاه که موجب کاهش آسیب کلیه می‌شود، احتمالاً به سبب قدرت آن برای مهار کریستال‌های اگزالات کلسیم می‌باشد (Verkoelen و همکاران، ۱۹۹۸).

مطالعه حاضر نیز اثر عصاره هیدروآتانی دانه زنیان را بر تشکیل کریستال‌های اگزالات کلسیم در موش‌های صحرایی مدل سنگ کلیه نشان داد. این گیاه با کاهش تعداد کریستال-

موش‌های صحرایی نر نژاد ویستار با آشامیدن آب محتوی اتیلن گلیکول و کلرید آمونیوم مبتلا به سنگ کلیه شدند.

نتایج تحقیق نشان داد که تیمار درون صفاقی عصاره هیدروآتانی دانه زنیان به موش‌های صحرایی که توسط اتیلن گلیکول و کلرید آمونیوم دهیدراته شده بودند، موجب کاهش تعداد کریستال‌های اگزالات کلسیم در مقاطع بافت کلیه موش‌های صحرایی تیمار شده در مقایسه با گروه شاهد می‌گردد. از طرف دیگر، تیمار عصاره گیاهی موجب کاهش آسیب بافتی در بافت کلیوی حیوانات تیمار شده در مقایسه با گروه شاهد می‌شود.

اثرات درمانی گیاهان دارویی برای درمان سنگ کلیه مورد بررسی قرار گرفته است. Gupta و همکارانش (۲۰۰۶) گیاه *Crataeva adansonii* را برای جلوگیری از تشکیل سنگ‌های اگزالات کلسیمی در کلیه رت‌ها پیشنهاد کردند. هم‌چنین، Micali و همکارانش (۲۰۰۶) نشان دادند که گیاه *Phyllanthus niruri* کارآیی دستگاه سنگ‌سکن را برای درمان سنگ‌های کلیوی افزایش می‌دهد. Arayne و همکاران (۲۰۰۷) گیاه زرشک (*Berberis vulgaris*) را برای دفع سنگ کلیه پیشنهاد کردند. McKay و Blumberg (۲۰۰۶) گیاه نعناع فلفلی (*Mentha piperita*) را برای درمان سنگ‌های کلیوی معرفی کردند. Farooq و همکارانش (۲۰۰۵) نشان دادند که رژیم غذایی حاوی جلبک *Spirulina* کریستالیزاسیون اگزالات را در رت‌هایی که غذای حاوی اگزالات زیاد را دریافت می‌کردند کاهش می‌دهند. Arteaga و همکارانش (۲۰۰۵) گیاه *Larrea tridentata* که در بیابان‌های مکزیک فراوان است را برای درمان سنگ کلیه توصیه کردند. در سیستم‌های طب سنتی Ayurveda و Unani گیاه *Dolichos biflorus* برای دفع سنگ‌های کلیوی کاربرد دارد (Gupta و Sharma، ۲۰۰۵). Soundarajan و همکارانش (۲۰۰۶) اثر گیاه *Aerva lanata* را بر تشکیل سنگ کلیوی در رت بررسی کردند و نتیجه گرفتند که این گیاه آنزیم‌های سنتزکننده اگزالات را کاهش می‌دهد. Kaur و همکاران (۲۰۰۹) قدرت آنتی‌لیتیک پروتئین ضدکلسیفیه کننده خالص شده از میوه گونه‌ای دیگر را (*Trachyspermum ammi*) برای حفظ عملکرد کلیوی، کاهش آسیب بافتی و کاهش دفع کریستال در ادرار و حفظ بافت کلیه مورد بررسی قرار دادند. نتایج آن‌ها قدرت گیاه زنیان را تایید نمود. آن‌ها هم‌چنین نشان دادند پروتئین ضدکلسیفیه کننده گیاه *Trachyspermum ammi* پتانسیل مهاری موثری علیه کریستالیزاسیون فسفات کلسیم و اگزالات کلسیم در شرایط *in vitro* دارد.



- studying renal calculogenesis. American J. of Physiology and Renal Physiology. Vol. 292, pp: 1396-1403.
12. **Gupta, S.K. and Sharma, P.K., 2005.** Review on phytochemical and pharmacological aspects of *Dolichos biflorus* Linn. Asian J. of Chemistry. Vol. 17, pp: 37-39.
 13. **Gupta, P.; Patel, N.; Bhatt, L.; Zambare, G.N.; Bodhankar, S.L.; Jain, B.B. and Nandakumar, K., 2006.** Anti-urolithiatic effects of petroleum ether extract stem bark of *Crataeva adansonii* in rats. Phar.Bio. Vol. 44, pp: 160-165.
 14. **Heller, H.J.; Sakhaee, K.; Moe, O.W. and Pak, C.Y., 2002.** Etiological role of estrogen status in renal stone formation. J. Urol. Vol. 168, pp: 1923-1927.
 15. **Kaur, A.; Bijarnia, R.K.; Singla S.K. and Tandon, C., 2009.** In vivo efficacy of *Trachyspermum ammi* anti calcifying protein in urolithiatic rat model. Journal of Ethnopharmacology. Vol. 126, pp: 459-462.
 16. **Kumar, V.; Yu, S.; Farell, G.; Toback, F.G. and Lieske, J.C., 2004.** Renal epithelial cells constitutively produce a protein that blocks adhesion of crystals to their surface. Ame. J. of Phys. and Renal Phys. Vol. 287, pp: 373-383.
 17. **Lieske, J.C. and Segura, J.W., 2004.** Chapter 7: Evaluation and medical management of kidney stones". In Potts, J. M., Essential Urology: A guide to clinical practices (1st ed.). Totowa, New Jersey: Humana Press. pp: 117-152.
 18. **Mandel, N.S. and Mandel, G.S., 1989.** Urinary tract stone disease in United States veteran population. II. Geographical analysis of variation in composition. Journal of Urology. Vol. 142, pp: 1516-1521.
 19. **Masteiková, R.; Klimas, R.; Samura, B.B.; Savickas, A.; Samura, B.A.; Belaj, S.I.; Samura, I.B.; Rabisková, M.; Chalupová, Z. and Bernatoniene, J., 2007.** An orientational examination of the effects of extracts from mixtures of herbal drugs on selected renal functions. Ceska. Slov. Farm. Vol. 56, pp: 85-89.
 20. **McKay, D.L. and Blumberg, J.B., 2006.** A review of the bioactivity and potential health benefits of peppermint tea (*Mentha piperita*). Phytotherapy Res. Vol. 20, pp: 619-633.
 21. **Micali, S.; Sighinolfi, M.C.; Celia, A.; De Stefani, S.; Grande, M.; Cicero, A.F. and Bianchi, G., 2006.** Can *Phyllanthus niruri* affect the efficacy of extracorporeal shock wave lithotripsy for renal stones? J. Urol. Vol. 176, pp: 1020-1022.
 22. **Moe, O.W., 2006.** Kidney stones: pathophysiology and medical management. Lancet. Vol. 367, pp: 333-344.
 23. **Nishihata, M.; Kohjimoto, Y. and Hara, I., 2013.** Effect of kompo extracts on urinary stone formation: An experimental investigation. I.J.Urol. Vol. 20, pp: 1032-1036.
 24. **Soundarajan, P.; Mahesh, R.; Ramesh, T. and Hazeena Begum, V., 2006.** Effect of *Aerva lanata* on calcium oxalate urolithiasis in rats. Indian Journal of Experimental Biology. Vol. 44, pp: 981-986.
 25. **Schroder, F.H., 1995.** Association of calcium oxalate monohydrate crystals with MDCK cells. Kidney International. Vol. 48, pp: 129-138.
 26. **Tsujihata, M.; Miyake, O.; Yoshimura, K.; Kakimoto, K.I.; Takahara, S. and Okuyama, A., 2000.** Fibronectin as a potent inhibitor of calcium oxalate urolithiasis. Journal of Urology. Vol. 164, pp: 1718-1723.
 27. **Verkoelen, C.F.; Van der Boom, B.G.; Houtsmuller, A. B.; Schrder, F.H. and Romijn, J.C., 1998.** Increased calcium oxalate monohydrate crystal binding to injured renal tubular epithelial cells in culture. American Journal of hysiology. Vol. 274, pp: 958-965.
 28. **Worcester, E.M., 1996.** Inhibitors of stone formation. Semin, Nephrol. Vol. 5, pp: 474.

های تشکیل شده در نسج کلیه و کاهش آسیب بافتی که مستعد کننده چسبیدن کریستال‌ها به بافت کلیه است، موجب درمان موثر سنگ کلیه در حیوانات مورد مطالعه شد. لذا، پژوهش حاضر گزارش مستندی است که در مورد اثر گیاه دارویی زنیان بر جلوگیری از تشکیل سنگ کلیه اگزالات کلسیمی و کاهش آسیب‌های ناشی از تشکیل کریستال‌ها ارائه شده است و به استفاده سنتی از این گیاه جهت درمان سنگ‌های کلیوی اعتبار می‌دهد.

تشکر و قدردانی

از معاونت محترم پژوهشی دانشگاه آزاد اسلامی واحد ورامین پیشوا به‌واسطه تامین بودجه لازم برای انجام این پژوهش قدردانی می‌گردد.

منابع

1. زرگری، ع.، ۱۳۹۰، گیاهان دارویی، انتشارات دانشگاه تهران، جلد ۲، صفحات ۵۴۶ تا ۵۴۹.
2. **Arayne, M.S.; Sultana, N. and Bahadur, S.S., 2007.** The berberis story: *Berberis vulgaris* in therapeutics. Pakistan Journal of Pharmaceutical Sciences. Vol. 20, pp: 83-92.
3. **Arteaga, S.; Andrade Cetto, A. and Cardenas, R., 2005.** *Larrea tridentata* (Creosote bush), an abundant plant of Mexican and US-American deserts and its metabolite nordihydroguaiaretic acid. J.Eth.phar. Vol. 98, pp: 231-239.
4. **Atmani, F. and Khan, S.R., 2000.** Effects of an extract from *Herniaria hirsuta* on calcium oxalate crystallization in vitro. BJU International. Vol. 85, pp: 621-625.
5. **Atmani, F.; Slimani, Y.; Mimouni, M.; Aziz, M.; Hacht, B. and Ziyat, A., 2004.** Effect of aqueous extract from *Herniaria hirsuta* L. on experimentally nephrolithiasic rats. Journal of Ethnopharmacology. Vol. 95, pp: 87-93.
6. **Barros, M.E.; Schor, N. and Boim, M.A., 2003.** Effects of an aqueous extract from *Phyllanthus niruri* on calcium oxalate crystallization in vitro. Urol. Res. Vol. 30, pp: 374-379.
7. **Campos, A.H. and Schor, N., 1999.** *Phyllanthus niruri* inhibits calcium oxalate endocytosis by renal tubular cells. Its role in urolithiasis. Nephron. Vol. 81, pp: 393.
8. **Farrog, S.M.; Ebrahim, A.S.; Asokan, D.; Sakthivel, R.; Savitha, S.; Rajesh, N.G. and Varalakshmi, P., 2005.** Credentials of Spirulina diet on stability and flux related properties on the biomineralization process during oxalate mediated renal calcification in rats. Clinical Nutrition. Vol. 24, pp: 932-942.
9. **Fretas, A.M.; Carvente, C.T.; Schor, N. and Boim, M.A., 2000.** The effect of *Phyllanthus niruri* on urinary excretion of endogenous inhibitors of lithogenesis. In Rodgers AL, Hibbert BE, Hess B, Khan SR, Preminger GM (eds). Proceedings of Ninth International Symposium on Urolithiasis. Cape Town. Vol. 1, pp: 183.
10. **Grases, F.; Melero, G.; Costa Bauzá, A.; Prieto, R. and March, J.G., 1994.** Urolithiasis and phytotherapy. Int Urol Nephrol. Vol. 26, pp: 507-511.
11. **Grover, P.K.; Thurgood, L.A. and Ryall, R.L., 2007.** Effect of urine fractionation on attachment of calcium oxalate crystals to renal epithelial cells: implications for

