

مطالعه اثر داروی سیپروفلوکساسین (Ciprofloxacin) بر ساختار بافتی و آنزیم‌های کبدی در جنین موش سوری

- سینا الهیاری: دانشکده دامپزشکی، واحد علوم و تحقیقات، دانشگاه آزاد اسلامی، تهران، ایران
- سیدسجاد حجازی*: گروه علوم پایه، دانشکده دامپزشکی، واحد تبریز، دانشگاه آزاد اسلامی، تبریز، ایران

تاریخ دریافت: فروردین ۱۳۹۷ تاریخ پذیرش: تیر ۱۳۹۷

چکیده

سیپروفلوکساسین جزو آنتی‌بیوتیک‌هایی می‌باشد که از جفت عبور کرده و وارد مایع آمنیوتیک می‌شود. تحقیقات اندکی در مورد تأثیر سیپروفلوکساسین در ایجاد نارسایی تکامل کبدی جنین وجود دارد. لذا این مطالعه به منظور بررسی اثرات احتمالی مصرف این دارو در روزهای حساس بارداری بر روی رشد جنینی و تکامل بافت کبد در موش سوری انجام پذیرفت. در این تحقیق از ۴۰ سر موش سوری بالغ از نژاد Bulb/C استفاده شد. در گروه تیمار سیپروفلوکساسین با دوز ۸۰ میلی‌گرم بر کیلوگرم به روش داخل صفاقی در روزهای ۱۱، ۱۰، ۹ از آبستی تزریق شد. نمونه‌های کبد جنینی بعد از جداسازی به روش هماتوکسیلین-ائوزین رنگ‌آمیزی شد و در نهایت زیر میکروسکپ نوری مورد بررسی هیستومورفومتری قرار گرفت. جهت انجام مطالعات سطح سرم فاکتورهای بیوشیمیایی کبدی بعد از اخذ خونگیری میزان آنزیم‌های آلانین آمینو ترانسفراز، آلکالین فسفاتاز و آسپارات آمینو ترانسفراز بر اساس روش‌های استاندارد اندازه‌گیری شد. داده‌ها به صورت $Mean \pm SEM$ بیان شده و برای تجزیه تحلیل داده‌ها روش آماری T-test، برای مقایسه وجود اختلاف بین گروه‌ها استفاده شد. در بررسی ریزینی از بافت کبد در گروه تیمار شده، تغییرات وزیکولی در هسته‌های هیپاتوسیت و هم‌چنین وقوع نکروز در برخی از سلول‌های کبدی دیده شد و تجمع بیش از حد چربی در سیتوپلاسم این سلول‌ها دیده شد. افزایش معنی‌دار در آنزیم‌های ALT و AST و تغییرات هیستوپاتولوژیک در ساختار کبد به دنبال مصرف این دارو به دست آمد که بیانگر صدمه جدی به بافت کبد و عملکرد آن می‌باشد.

کلمات کلیدی: بافت کبد، جنین، سیپروفلوکساسین، موش سوری



مقدمه

و موش‌های آبستن گروه نرمال در روزهای مشابه محلول سالین نرمال دریافت کردند. جنین‌ها در روز آخر از شاخ رحم مادران جدا شده و توسط ترازوی دیجیتال (مدل wtb) حساس به ۰/۰۱ گرم وزن‌گیری شدند. طول نوزادان از فرق سر تا انتهای نشیمنگاهی (CRL) با استفاده از کولیس با دقت ۰/۱ mm اندازه‌گیری و ثبت گردید. سپس عضو کبد از محوطه شکم جنین‌ها جداسازی شد و توسط ترازوی دیجیتال وزن آن‌ها اندازه‌گیری شد. نمونه‌های کبدی حداکثر با ضخامت ۰/۵ سانتی‌متر از لوب مربعی کبد تهیه شد. بعد از انجام مراحل آماده‌سازی و پاساژ بافتی، با برش ضخامت ۵ میکرون مقطع زده شد و به روش هماتوکسیلین ائوزین رنگ‌آمیزی شد و در نهایت زیر میکروسکپ نوری نیکون (مدل Eclipse E۲۰۰، ساخت کشور ژاپن)، مورد بررسی قرار گرفت. جهت سنجش و محاسبه مورفومتری متغیرهای کمی بافت کبد از عدسی مدرج با لنز ۴۰ برابر استفاده شد. با استفاده از میکروسکپ موتیک مجهز به یک قطعه چشمی و لنز شیئی سلول‌ها شمارش شدند. لنز شیئی با کادر مستطیلی مانند به ابعاد ۶۵×۵۰ میکرومتر در سطحی برابر با ۳۲۵۱ میکرومتر مربع انجام شد. هسته سلول‌هایی که در داخل کادر بوده و آن‌هایی که با اضلاع بالا و راست تقاطع داشتند شمارش گردید. در هر مقطع ۵ نمای مختلف مورد بررسی قرار گرفت.

بررسی بیوشیمیایی: در پایان دوره از موش‌ها در حدود ۳-۴ میلی‌لیتر خونگیری به عمل آمد. نمونه‌های اخذ شده در لوله‌های آزمایش استریل فاقد ماده ضدانعقاد جمع‌آوری شدند. پس از قرار دادن نمونه‌ها در حمام آب گرم ۳۷ درجه سانتی‌گراد به مدت ۱۵ دقیقه با سرعت ۵۰۰۰ دور در دقیقه سانتریفیوژ شده و سرم سریعاً جدا شد. میزان آنزیم‌های آلانین آمینو ترانسفراز (ALT)، آلکالین فسفاتاز (ALP) و آسپارات آمینو ترانسفراز (AST) بر اساس روش‌های استاندارد با استفاده از کیت‌های آنزیمی و بیوشیمیایی (شرکت پارس آزمون، ساخت ایران) توسط دستگاه اتوانالیزر مدل RA-۱۰۰۰ ساخت شرکت Technicon کشور آمریکا اندازه‌گیری شد.

آنالیز آماری: داده‌ها به صورت Mean±SEM بیان شده و برای تجزیه تحلیل داده‌ها روش آماری T-test، برای مقایسه وجود اختلاف بین گروه‌ها استفاده شد. مقدار P<۰/۰۵ برای تعیین سطح معنی‌داری بین گروه‌ها در نظر گرفته شد.

نتایج

اثر بر وزن جنین: نتایج آنالیز یافته‌های مربوط به وزن جنین‌ها چنین نشان داد که در گروه تیمار کاهش معنی‌داری نسبت گروه شاهد داشت (P<۰/۰۵) (جدول ۱).

در هر لحظه میلیون‌ها نفر زن در وضعیت حاملگی یا شیردهی می‌باشند که تعدادی از آن‌ها به علت ابتلا به عفونت لازم است که تحت درمان با آنتی‌بیوتیک‌های مختلف قرار گیرند. این آنتی‌بیوتیک‌ها علاوه بر عوارضی که برای مادر دارند می‌توانند برای جنین و نوزاد نیز مشکلاتی ایجاد کنند (آیت‌اللهی و همکاران، ۱۳۸۷). سیپروفلوکساسین جزء آنتی‌بیوتیک‌های رده فلوروکینولون‌ها است. فلوروکینولون‌ها بیش از دیگر رده‌های آنتی‌بیوتیک‌ها موجب عارضه‌های جانبی جدی می‌شوند (Drusano و همکاران، ۱۹۸۶). تحقیقات اندکی در مورد تأثیر سیپروفلوکساسین در ایجاد نارسایی تکامل کبدی جنین وجود دارد اساس فعالیت این دارو از طریق مهار توپوایزومراز باکتری‌ها می‌باشد. این دارو از آنتی‌بیوتیک‌هایی می‌باشد که از جفت عبور می‌کند و وارد مایع آمنیوتیک می‌شود. ۷۰-۵۰٪ این آنتی‌بیوتیک از طریق ادرار دفع می‌شود و در صورت نارسایی کلیه نیمه عمر آن کمی افزایش می‌یابد ولی در زنان باردار سالم سطح سرمی آن فقط کمی کم‌تر از زنان غیرباردار می‌باشد (Kouli و همکاران، ۱۹۹۵). با توجه به این که سیپروفلوکساسین جزء گروه C دارویی می‌باشد و هم‌چنین این دارو از آنتی‌بیوتیک‌هایی می‌باشد که از جفت عبور می‌کند و وارد مایع آمنیوتیک می‌شود احتمال اثرات دارو بر رشد جنین بسیار می‌باشد. از طرف دیگر کبد نقش مهمی در مسمومیت زدایی بدن دارد و چون در دوران جنینی هر ماده‌ای که از جفت عبور کند مستقیماً وارد کبد می‌شود و در صورت سمی بودن موجب اختلال در تکامل و عملکرد کبد می‌گردد، لذا این مطالعه به منظور بررسی اثرات احتمالی مصرف این دارو در روزهای حساس بارداری بر روی رشد جنینی و تکامل بافت کبد در موش سوری انجام پذیرفت.

مواد و روش‌ها

در این تحقیق از ۳۰ سر موش سوری ماده بالغ و ۱۰ موش سوری نر بالغ از نژاد Bulb/C با محدوده وزنی ۲۵ الی ۳۰ گرم استفاده شد. حیوانات در محیط درجه حرارت ۲۲±۲ سانتی‌گراد، رطوبت محیطی ۳۸±۲ درصد، شدت نور در مرکز اتاق ۳۰۰ لوکس و دوره‌های متوالی ۱۲ ساعته نور و تاریکی به مدت یک هفته نگهداری شد. آب و غذا به صورت کنسانتره به اندازه کافی در دسترس حیوانات قرار گرفت. بعد از مشاهده کردن پلاک واژنی (پاپ اسمیر) روز صفر آبستنی محسوب شد. سپس موش‌های ماده آبستن به‌طور تصادفی به ۲ گروه ۱۵ تایی تقسیم شدند. در گروه تیمار داروی سیپروفلوکساسین در روزهای اورگانوژنز دوره آبستنی (روزهای ۹، ۱۰، ۱۱) با دوز ۸۰ میلی‌گرم بر کیلوگرم به‌روش داخل صفاقی تزریق شد (Eroglu و Enginar، ۱۹۹۱).



جدول ۲: مقایسه میانگین پارامترهای سطح سرمی کبدی ALT، ALP و AST در گروه‌های جنین موش‌های سوری نرمال و تیمار شده با سیپروفلوکساسین (تعداد=۱۵)

متغیرها	گروه نرمال	گروه تیمار شده با سیپروفلوکساسین
آلانین آمینو ترانسفراز	۵۸/۵±۵/۲۷ b	۱۳۵/۲±۱۰/۱ a
آلکالین فسفاتاز	۱۲۴۴/۱±۶۲/۲۷ a	۱۲۸۹±۵/۱ a
آسپاراتات آمینو ترانسفراز	۲۸۰/۵±۱۲/۷ b	۱۵۱±۱۵/۲۳ a

حروف متفاوت در هر ستون نشانگر اختلاف معنی‌دار می‌باشند (P<۰/۰۵)

یافته‌های هیستوپاتولوژی: بررسی میکروسکوپی مقاطع بافت

کبد، در جنین موش‌های گروه نرمال هیچ‌گونه تغییرات ساختمانی بافتی و هیستومورفومتریکی دیده نشد. به طوری که ورید مرکزی (central vein) در مرکز هر لوپول قرار داشت و سلول‌های کبدی (هپاتوسیت‌ها) اشعه‌وار از اطراف این ورید به طرف محیط لوپول امتداد داشت (شکل ۲ الف). هپاتوسیت‌ها به دنبال هم ردیف شده و نوارهای سلولی به ضخامت یک سلول ایجاد کرده بودند. این صفحات از مرکز تا محیط به صورت شعاعی پیوسته بودند. سلول‌های کبدی یا هپاتوسیت‌ها، سلول درشت چندسطحی است که یک یا دو هسته مدور واضح در وسط دارد. در داخل هر هسته یک یا چند هسته قابل مشاهده بود. در سیتوپلاسم این سلول‌ها دانه‌های چربی (fat droplet) دیده شدند که در رنگ آمیزی صورت گرفته به حالت جای خالی در سیتوپلاسم دیده شد (شکل ۳ الف). در فاصله بین صفحات سلول کبدی، شکاف‌های واضحی با منظره شعاعی قابل مشاهده بود که به نام سینوزوئید کبدی موسوم می‌باشند. در فضای پورت بافت کبد نمونه‌های نرمال انشعابی از ورید باب (Portal vein) دیده شد با جداری نازک و در فضای درونی مقدار قابل توجهی خون مشاهده شد. در مجاورت این ورید انشعابی از مجرای صفراوی (Bile duct) با پوشش مکعبی ساده که هسته سلول‌های آن در یک ردیف آرایش یافته بودند مشاهده شد (شکل ۱ الف). یکی از تغییرات بافتی کبد در گروه تیمار شده با سیپروفلوکساسین، اتساع سینوزوئیدهای کبدی بود. وزیکولی شدن هسته‌های هپاتوسیت و در برخی نواحی وقوع نکروز در هسته این سلول‌ها نیز دیده شد. تراوش سلول‌های آماسی (تک هسته‌ای) در فضای پورتال در مجاورت ورید باب و مجاری صفراوی قابل مشاهده بود (شکل ۱ ب). متسع شدن فضای سینوزوئیدهای کبدی از دیگر تغییرات بافتی در نمونه‌های گروه تیمار بود. وجود واکوئل‌های چربی در داخل (Fatty change) هپاتوسیت‌های کبدی نیز دیده شدند. این قطرات چربی به تعداد زیاد و در اندازه‌های مختلف و نسبتاً بزرگ‌تر دیده شدند (شکل ۳ ب). هپاتوسیت‌های گروه تیمار در مقایسه با گروه نرمال فرم منظم و شعاعی بودن خود را از دست داده بود.

اثر بروز کبد: وزن کبد در گروه موش جنین نرمال ۰/۳۲۶±۰/۱۶۸ گرم در گروه موش‌های جنین تیمار شده با سیپروفلوکساسین ۰/۳۷۹±۰/۱۷۴ گرم محاسبه شد. در اعداد به دست آمده اختلاف معنی‌داری دیده نشد (P>۰/۰۵).

اثر بر تعداد هسته سلول‌های هپاتوسیت: تعداد هسته‌های سلول‌های هپاتوسیتی در کبد گروه نرمال ۱۷/۶±۰/۴ عدد و در گروه تیمار شده با سیپروفلوکساسین ۱۲/۹±۰/۷۸ عدد شمارش شد. در اعداد به دست آمده اختلاف معنی‌داری دیده شد (P<۰/۰۵).

اثر بر قطر سلول‌های هپاتوسیت: اندازه قطر سلول‌های هپاتوسیت در کبد گروه نرمال ۲/۳۱۸±۱/۵۹۳ میکرومتر و در گروه تیمار شده با سیپروفلوکساسین ۲/۳۱۸±۱/۶۰۲ میکرومتر محاسبه شد. در اعداد به دست آمده اختلاف معنی‌داری دیده نشد (P>۰/۰۵).

جدول ۱: مقایسه میانگین پارامترهای مورفومتری بافت کبد در جنین موش‌های سوری نرمال و تیمار شده با سیپروفلوکساسین (تعداد=۱۵)

متغیرها	گروه نرمال	گروه تیمار شده با سیپروفلوکساسین
وزن کبد (گرم)	۰/۳۳۶±۰/۱۶۸a	۰/۳۷۹±۰/۱۷۴a
وزن نوزاد (گرم)	۱/۷۱±۰/۱۳a	۱/۱۶±۰/۰۵b
تعداد هسته‌ای هپاتوسیت‌ها	۱۷/۶±۰/۴a	۱۲/۹±۰/۷۸b
قطر هسته هپاتوسیت (میکرومتر)	۲/۳۱۸±۱/۵۹۳a	۲/۳۱۸±۱/۶۰۲a

حروف متفاوت در هر ستون نشانگر اختلاف معنی‌دار می‌باشند (P<۰/۰۵)

نتایج بیوشیمیایی

اثر بر سطح سرمی AST: سطح سرمی آنزیم AST در جنین موش‌های سوری ۲۸۰/۵±۱۲/۷ میلی‌گرم بر دسی‌لیتر و در گروه تیمار شده با سیپروفلوکساسین ۱۵۱±۱۵/۲۳ میلی‌گرم بر دسی‌لیتر محاسبه شد. در اعداد به دست آمده اختلاف معنی‌داری دیده شد (P<۰/۰۵).

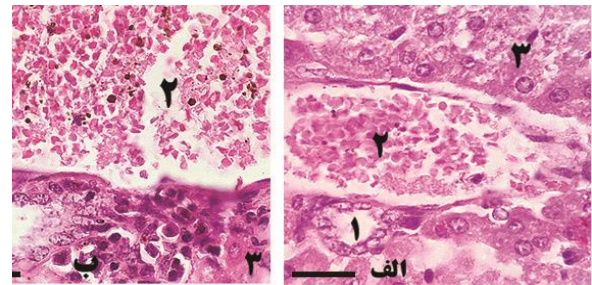
اثر بر سطح سرمی ALT: سطح سرمی آنزیم ALT در جنین موش‌های سوری ۵۸/۵±۵/۲۷ میلی‌گرم بر دسی‌لیتر و در گروه تیمار شده با سیپروفلوکساسین ۱۳۵/۲±۱۰/۱ میلی‌گرم بر دسی‌لیتر محاسبه شد. در اعداد به دست آمده اختلاف معنی‌داری دیده شد (P<۰/۰۵).

اثر بر سطح سرمی ALP: میانگین سطح سرمی آنزیم ALP در جنین موش‌های سوری ۱۲۴۴/۱±۶۲/۲۷ میلی‌گرم بر دسی‌لیتر در گروه تیمار شده با سیپروفلوکساسین ۱۲۸۹±۵/۱ میلی‌گرم بر دسی‌لیتر محاسبه شد. در اعداد به دست آمده اختلاف معنی‌داری دیده نشد (P>۰/۰۵).

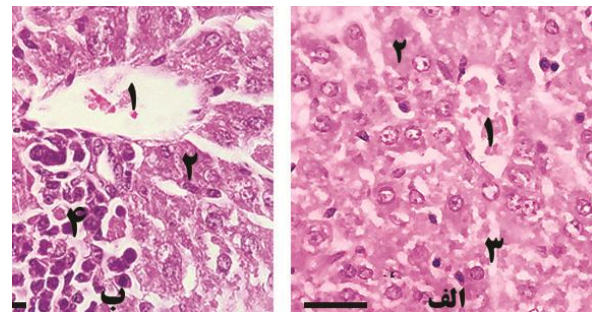


بحث

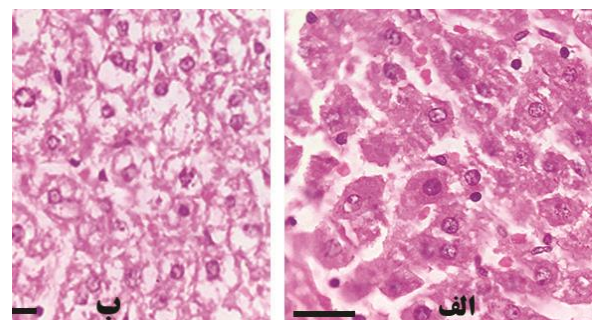
در یک مطالعه گزارش شده است که از ۱۱۶ زن باردار که سیپروفلوکساسین مصرف کرده بودند ۹۱ کودک زنده به دنیا آمده که از میان آن‌ها ۶ کودک دارای اختلالات مادرزادی بودند. این زنان باردار سیپروفلوکساسین را در سه ماهه اول مصرف کرده بودند (Schluter, ۱۹۸۹). Yu (۱۹۹۲) در تحقیق خود چنین بیان کرده که یکی از دلایلی کاهش طول سری دمی (CRL) در جنین‌های گروه تیمار به خاطر کاهش عملکرد در جفت باشد. در مطالعه حاضر نیز اثر مسمومیت سیپروفلوکساسین بر تکامل جنین موش سوری با کاهش معنی‌داری در اندازه قد و وزن جنین‌ها همراه بود. بیماری‌های کبدی یکی از بیماری‌های مهم در جهان بوده و اغلب داروهای شیمیایی مورد استفاده این بیماری‌ها دارای عوارض جانبی هستند. کبد نقش محوری در تغذیه و متابولیسم ویتامین‌ها، ساخت پروتئین‌های حیاتی مثل آلبومین، فاکتورهای انعقادی و آپوپروتئین‌ها، به کمک آنزیم‌ها را دارد. تغییر در میزان این آنزیم‌ها جهت ارزیابی عملکرد کبد مورد استفاده قرار می‌گیرد (Mycyk و همکاران، ۲۰۰۵). آنزیم‌های کبدی علامت سلامت و عملکرد طبیعی کبد می‌باشند. افزایش میزان فعالیت آنزیم‌های کبدی می‌تواند تاییدکننده افزایش نفوذپذیری سلول یا نکروزه شدن سلول‌های کبدی باشد. از سوی دیگر، سطح سرمی آلبومین و پروتئین تام با عملکرد سلول‌های کبدی در ارتباط است. مصرف استات سرب می‌تواند افزایش بیش از حد فعالیت آنزیم‌های فوق را به همراه داشته باشد. این نتیجه می‌تواند تاییدکننده آسیب جدی بافتی باشد (Park و همکاران، ۲۰۰۸). آنزیم‌ها به عنوان کاتالیزورهای بیولوژیک، کلیه واکنش‌های آنزیمی سلول‌های بدن را انجام می‌دهند. تغییرات کمی و کیفی این آنزیم‌ها منعکس کننده سلامتی یا بیماری می‌باشد. چون این تغییرات همیشه با دگرگون شدن فعالیت اندام‌ها و بافت‌های بدن همراه می‌باشد. آنزیم‌های عملکردی کبد در حالت عادی در خون وجود ندارند و میزان آنزیم موجود در خون افراد طبیعی تا حدود یک میلیون برابر کمتر از مقدار موجود در نسوج است. چنانچه این آنزیم‌ها در پلاسما از حدود طبیعی فراتر رود نشانه تخریب بافتی است (Barbosa و همکاران، ۲۰۰۵). نکروز کبدی منجر به افزایش سطح سرمی آنزیم‌های شاخص شده کبد در خون می‌شوند. افزایش سطح ALT, ALP, AST به طور استاندارد نشانگر صدمات کبدی است (سلطانیان و همکاران، ۱۳۹۵). در مطالعه حاضر درگیری کبدی جنین‌ها با افزایش آنزیم‌های ALT, AST همراه بود. در مطالعه حیدری و همکاران ۱۳۹۴، که تاثیر نانو ذرات مولیبیدن بر تغییرات سطح عملکرد آنزیم‌های کبدی انجام گرفته بود چنین بیان شده است که آنزیم‌های ALT, ALP اختلاف معنی‌داری دیده نشد. آنزیم ALT برای کبد اختصاصی بوده و آسیب



شکل ۱: نمای میکروسکوپی از بافت کبد جنین موش سوری (الف) گروه نرمال: ۱- مجرای لنفاوی، ۲- ورید باب، ۳- هیاتوسیت. (ب) گروه تیمار: ۱- ورید باب، ۲- مجرای لنفاوی، ۳- سلول‌های هیاتوسیتی (رنگ آمیزی H&E، نوار مقیاس: ۱۰ میکرومتر).



شکل ۲: نمای میکروسکوپی از بافت کبد جنین موش سوری (الف) از گروه نرمال: ۱- ورید مرکزی ۲- سلول‌های کبدی (هیاتوسیت) ۳- سینوزوئید کبدی. (ب) گروه تیمار: ۱- ورید مرکزی ۲- سلول‌های کبدی (هیاتوسیت) ۳- سینوزوئید کبدی ۴- ارتشاح سلول‌های آماسی تک هسته‌ای (لنفوسیت)، (رنگ آمیزی H&E، نوار مقیاس: ۱۰ میکرومتر).



شکل ۳: نمای میکروسکوپی از بافت کبد جنین موش سوری (الف) گروه نرمال: سلول‌های کبدی با قطرات چربی در سیتوپلاسم ائوزینوفیلی هسته مدور با چند هسته واضح. (ب) گروه تیمار: انباشتگی قطرات چربی (fatty change)، تغییر موقعیت هسته از مرکز به کنار سلول و وقوع نکروز در برخی از سلول‌های کبدی (رنگ آمیزی H&E، نوار مقیاس: ۱۰ میکرومتر).



مطالعه حاضر اثر سیپروفلوکساسین با کاهش قد جنین ها و کاهش وزن کبد آن ها همراه بود که با تحقیق فوق همخوانی دارد. نتایج هیستوپاتولوژیک به دست آمده از تحقیق نامجو و همکاران (۱۳۸۸)، نشان داد که عصاره گلرنگ در دوزهای متوسط یعنی ۲۰ و دوزهای بالا یعنی ۴۰ میلی گرم سبب تغییرات هیستوپاتولوژیک در پارانشیم کبد نوزادان تحت مطالعه شده است. از جمله افزایش کانون های خون ساز، وزیکولی شدن هسته هپاتوسیت ها، نفوذ سلول های التهابی لنفوسیت، پلاسماسل و نوتروفیل (در فضای پورتال و اطراف ورید مرکزی، اتساع فضای سینوزوئیدهای کبدی و وجود واکوئل های چربی در داخل هپاتوسیت های کبدی را نشان داد. این رخداد باعث تجمع خفیف لیپید در سلول های کبد به خصوص در نواحی مرکز لبولی می شود که ممکن است به دلیل نقص در لیپازهای اسیدی لیپوزومی و حساس بودن این سلول ها نسبت به هیپوکسی باشد (Cullen و همکاران، ۲۰۰۷). در مطالعه سلطانیان و همکاران (۱۳۹۵) چنین بیان شده است که در گروه موش های نوزاد که به مدت ۸۲ روز استات سرب را به صورت گاوژ دریافت کرده بودند، نکروز وسیع همراه با احتقان و التهاب مشاهده شد. در مطالعه حاضر اثر سیپروفلوکساسین با نکروز هپاتوسیت ها، ارتشاح سلول های تک هسته در نواحی ورید مرکزی و ورید باب و هم چنین تغییرات سیتوپلاسمی به صورت تجمعات بیش از حد چربی همراه بود. Braunbeck و همکاران (۱۹۹۰) گزارش کرده اند که تغییر در اندازه و شکل هسته سلول های کبدی اغلب به عنوان علایم افزایش فعالیت متابولیکی سلول ها است، اما ممکن است منشا پاتولوژیکی هم داشته باشد. نتایج بررسی هیستومورفومتريک Luyi Monfared و همکاران (۱۳۹۱) شامل افزایش معنی دار قطر هپاتوسیت ها، قطر هسته هپاتوسیت ها و اندازه سینوزوئیدهای کبدی و هم چنین ارتشاح گلبول های سفید تک هسته ای، نکروز و پرخونی در پارانشیم کبد و هیپرپلازی بافت پوششی مجاری صفراوی در موش های سوری در معرض فنل می باشد. نتیجه تحقیق فوق با نتیجه به دست آمده از مورفومتري قطر هسته هپاتوسیت ها و هیپرپلازی در بافت پوششی مجاری صفراوی همخوانی ندارد. Asaga (۲۰۰۸)، در مطالعه خود چنین بیان کرد که گلبول های سفید تک هسته ای نقش بسیار مهمی در پاسخ به ضایعات ایسکمی خون رسانی مجدد را دارند. هم چنین گزارش شده است که ارتشاح لنفوسیت ها، یکی از فرآیندهای مهم در پاتوژنز هپاتیت است. به این صورت که متعاقب ورود عوامل بیماری زا یا مواد سمی به کبد، تعداد لنفوسیت ها و گلبول های سفید تک هسته ای در بافت افزایش می یابد (Xu و همکاران، ۲۰۰۲). ناتوانی حیوانات آزمایشگاهی برای نوسازی سلول های کبدی جدید ممکن است به نکروز منجر شوند (Palet و همکاران، ۲۰۱۱). تغییرات در هیستومورفومتري هپاتوسیت ها ممکن است به دلیل متابولیسم سم در کبد باشد. در این رابطه، Dalin و

سلول های کبدی باعث افزایش سطح سرمی این آنزیم می گردد. به علاوه انسداد مجاری صفراوی باعث افزایش غلظت سرمی آنزیم ALP می گردد. هم چنین افزایش غلظت سرمی AST, ALT ممکن است به دلیل افزایش آنابولیسم و یا کاهش کاتابولیسم آن ها باشد (Christ-Crain و همکاران، ۲۰۰۴). براساس نتایج بیوشیمیایی Luyi Monfared و همکاران (۲۰۱۲) مواجهه شدن موش های سوری با غلظت های مختلف فنل در مقایسه با گروه شاهد موجب افزایش معنی دار مقادیر سرمی آنزیم های AST, ALT می شود. در مطالعه حاضر درگیری کبدی جنین ها با افزایش آنزیم های AST, ALT همراه بود که مطابق با مطالعه می باشد. یکی از دلایل افزایش سطح سرمی این آنزیم ها ALP ممکن است تغییر در نفوذپذیری غشای پلاسمایی سلول های کبدی و یا صدمات سلولی حاصل از قرار گرفتن در معرض فنل باشد. این امر می تواند به افزایش آنزیم های موجود در لیپوزوم های کبدی و سپس بالا رفتن مقادیر آنزیم ها در سرم شود (Choudhary و همکاران، ۲۰۰۳). AST و ALT جزو آنزیم های غیر عملکردی پلاسماستند که به طور طبیعی در سلول های برخی از اندام ها از جمله کبد قرار گرفته اند. هم چنین این آنزیم ها در ارزیابی وضعیت کبد در نظر گرفته شده اند و حضورشان در پلاسمای خون ممکن است اطلاعاتی در مورد صدمه بافتی یا بدعملکردی ارگان بدهد. اثبات شده است که مانیتورینگ کردن نشت آنزیم های کبدی به داخل خون، ابزار بسیار مفیدی در مطالعات مسمومیت کبدی است (Luyi Monfared و همکاران، ۲۰۱۲). افزایش میزان فعالیت آنزیم های AST, ALT می تواند تایید کننده افزایش نفوذپذیری سلول یا نکروزه شدن سلول های کبدی باشد (Goldberg, ۱۹۶۵) که مطابق با نتیجه مطالعه حاضر است. آنزیم غشایی ALP نیز بر حسب شرایط پاتولوژیکی در جریان خون رها می شود (Sillanaukee, ۱۹۹۶). در مطالعه حاضر اثر مسمومیت سیپروفلوکساسین بر تکامل کبد جنین موش سوری با کاهش معنی داری در اندازه قد و وزن جنین ها همراه بود. هم چنین در نتایج مطالعه حاضر در شمارش هسته های هپاتوسیت ها کاهش تراکم این سلول ها به دست آمد این در حالی است که در اندازه هسته هپاتوسیت ها تغییر معنی داری به دست نیامد. در مطالعه ای که توسط شریعت زاده و همکاران (۱۳۹۲) انجام شده بود چنین بیان شده است که اثرات عصاره زرشک آبی در دوران آبستنی باعث کاهش معنی داری در تعداد هسته های هپاتوسیت کبد جنین می شود. مطالعه فوق با نتایج تحقیق حاضر مطابقت دارد. هم چنین در نتایج به دست آمده از مطالعه شریعت زاده و همکاران (۱۳۹۲)، عصاره زرشک در دوره آبستنی بر میانگین طول سری دم جنین های موش سوری اثر معنی داری داشت. در همین مطالعه در بررسی هیستومورفومتريک کبد جنین های تیمار شده با عصاره زرشک کاهش معنی داری در میانگین شمارش تعداد هپاتوسیت ها نسبت به گروه نرمال داشت. در



- (*Brachydanio rerio*) and trout (*Salmo gairdneri*) after prolonged exposure to 4-chloroaniline. Arch Environ Contam Toxicol. Vol. 19, No. 3, pp: 405-418.
۸. **Barbosa, F.J.; Tanus-Santos, J.E.; Gerlach, R.F. and Parsons, P.J., 2005.** A critical review of biomarkers used for monitoring human exposure to lead, advantages, limitations, and future needs. Environ Health Perspect. Vol. 113, No. 12, pp: 1669-1674.
 ۹. **Cullen, J.M., 2007.** Liver, biliary system and exocrine pancreas. In: McGavin MD, Zachary JF, editors. Pathologic basis of veterinary disease 4th ed. London. pp: 403-406.
 ۱۰. **Christ-Crain, M.; Meier, C.; Puder, J.; Staub, J.; Huber, P. and Keller, U., 2004.** Changes in liver function correlate with the improvement of lipid profile after restoration of euthyroidism in patients with subclinical hypothyroidism. Excil J. Vol. 3, pp: 1-9.
 ۱۱. **Choudhary, N.; Sharma, M.; Verma, P. and Joshi, S.C., 2003.** Hepato and nephrotoxicity in rat exposed to endosulfan. J Environ Biol. Vol. 24, No. 3, pp: 305-308.
 ۱۲. **Dalin, N.M. and Kristoffersson, R., 1974.** Physiological effects of a sublethal concentration of inhaled phenol on the rat. Ann Zool Fenn. Vol. 11, pp:193-99.
 ۱۳. **Deichmann, W.B.; Kitzmiller, K.V. and Witherup, B.S., 1944.** Phenol studies. VII. Chronic phenol poisoning, with special reference to the effects upon experimental animals of the inhalation of phenol vapor. Am J Clin Pathol. Vol. 14, pp: 273- 77.
 ۱۴. **Drusano, G.L.; Standiford, H.C.; Plaisance, K.; Forrest, A.; Leslie, J. and Caldwell, J., 1986.** Absolute oral bio availability of ciprofloxacin. antimicrob agents Chemother. Vol. 30, No. 3, pp: 444-446.
 ۱۵. **Enginar, N. and Eroglu, L., 1991.**The effect of ofloxacin and ciprofloxacin on pentylenetetrazol-induced convulsions in mice. Pharm Biochem Behav. Vol. 39, No. 3, pp: 587-589.
 ۱۶. **Fazelipour, S.; Kiaei, S.B.; Toofian, Z. and Dashtnavard, H., 2008.** Histomorphometric study of hepatocytes of mice after using heroin. Int J Pharmacol. Vol. 4, pp: 496-99.
 ۱۷. **Goldberg, D.M. and Watts, C., 1965.** Serum enzyme changes as evidence of liver reaction to oral alcohol. Gastroenterology. Vol. 49, No. 3, pp: 256-261.
 ۱۸. **Luyi Monfared, A.; Tutian, Z. and Fazelpour, S., 2012.** The study of changes in anatomical, histological, and biochemical activity of the liver among mice exposed to phenol. Med Sci J of IAUT. Vol. 22, No. 4, pp: 266-272.
 ۱۹. **Mycyk, M.; Hryhorcu, D. and Amitai, Y., 2005.** Lead. In: Erickson TB, Ahrens WR, Aks S, Ling L, editors. Paediatric Toxicology: Diagnostic and management of the Poisoned Child. Mcgraw Hill Professional.
 ۲۰. **Parck, K.; O'Neill, S.; Vokonas, D.; Wright, O.; Coull, B.; Nie, H. and Hu, H., 2008.** Air pollution and heart rate variability: modification by chronic lead exposure. Epidemiology. Vol. 19, No. 1, pp: 111-120.
 ۲۱. **Patel, J.M. and Bahadur, A., 2011.** Histopathological manifestations of sublethal toxicity of copper ions in *Catla catla*. Am Eurasian J Toxicol Sci. Vol. 3, No. 1, pp: 1-5.
 ۲۲. **Sillanaukee, P., 1996.** Laboratory markers of alcohol abuse. Alcohol Alcoholism. Vol. 31, No. 6, pp: 613- 616.
 ۲۳. **Schluter, G., 1989.** Ciprofloxacin: toxicologic evaluation of additional safety data. Am J Med. Vol. 87, No. 5, pp: 37-39.
 ۲۴. **Xu, Q.; Cao, J.S. and Zhang, X.M., 2002.** Liver-infiltrating T lymphocytes cause hepatocyte damage by releasing humoral factors via LFA-1/ICAM-1 interaction in immunological liver injury. Inflamm Res. Vol. 51, No. 1, pp: 44-50.
 ۲۵. **Yu, K.M., 1992.** Relation Between Placental Morphometry and Fetal Growth. Vol. 27, No. 4, pp: 217-219.
- Kristoffersson (۱۹۷۴)، Deichmann و همکاران (۱۹۴۴) و Fazelipour و همکاران (۲۰۰۸) یک سری تغییرات بافتی در کبد موش‌های تیمار شده با موادشیمیایی مختلف از جمله فنل و مرفین بیان کرده‌اند که با نتایج بررسی حاضر مطابقت دارد. Braunbeck و همکاران (۱۹۹۰) گزارش کرده‌اند که تغییر در اندازه و شکل هسته سلول‌های کبدی اغلب به‌عنوان علائم افزایش فعالیت متابولیکی سلول‌ها است، اما ممکن است منشأ پاتولوژیکی هم داشته باشد که با نتایج بررسی حاضر مطابقت دارد. از نتایج به‌دست آمده از این مطالعه، افزایش ALT و AST و تغییرات هیستوپاتولوژیک دیده شده در بافت کبد جنین‌های تیمار شده نشان از هم‌سو بودن نتایج تحقیق می‌باشد. بنابراین افزایش این آنزیم‌ها در پلاسما بیانگر صدمه به کبد و هم‌چنین تغییر در عملکرد آن است. نتیجه این‌که، تغییرات هیستومورفولوژیک کبد و هم‌چنین تغییرات معنی‌دار در پارامترهای بیوشیمیایی سرم در موش‌های سوری قرار گرفته در معرض سیپروفلوکساسین، بیانگر صدمات بافتی است. بر این اساس توصیه می‌شود مصرف این دارو در دوران حاملگی یا شیردهی بهتر است با احتیاط کامل صورت گیرد.

منابع

۱. آیت‌اللهی، ج؛ قاسمی، ن.، تقی‌پور، ظهیر، ش.، هاشمی، ا. و بهجتی، م.، ۱۳۸۷. تجویز آنتی‌بیوتیک در حاملگی و شیردهی. مجله زنان مامایی و نازایی ایران. شماره ۱۱، دوره ۴، صفحات ۴۹ تا ۶۱.
۲. شریعت‌زاده، م.؛ آذرینیا، م.، کاکا، غ.، شوق، ن. و صدرایی، ه.، ۱۳۹۲. بررسی اثرات تراژونیک عصاره زرشک آبی بر بافت کبد جنین موش سوری. مجله سلول و بافت. جلد ۴، شماره ۱، صفحات ۶۳ تا ۷۰.
۳. حیدری، ا.؛ محسنی، م. و داداشی، ک.، ۱۳۹۳. بررسی اثرات تزریق داخل صفاقی نانو مولیدین بر میزان تغییرات سطح آنزیم‌های کبدی در موش صحرایی بالغ. فیزیولوژی و تکوین جانوری. سال ۸، شماره ۲۸، صفحات ۴۹ تا ۵۴.
۴. سلطانیان، م.؛ شریعتی، م. و شریفی، ا.، ۱۳۹۵. بررسی اثر حفاظتی ویتامین C بر بافت و عملکرد کبد نوزادان ماده موش‌های صحرایی تیمار شده با استات سرب. فصلنامه زیست‌شناسی جانوری. سال ۸، شماره ۳، صفحات ۳۵ تا ۴۳.
۵. نامجو، ع.؛ رفیعیان، م.، عزیزی، ش. و طالبی‌جونقانی، ع.، ۱۳۸۸. اثرات هیستوپاتولوژیک عصاره الکلی گل‌گلرنگ بر بافت مغز، کبد و کلیه در نوزاد موش سوری. مجله دانشگاه علوم پزشکی شهرکرد. ویژه نامه طب تکمیلی. صفحات ۳۸ تا ۴۵.
۶. **Asaga, T.; Ueki, M.; Chujo, K. and Taie, S., 2008.** JTE-607, an inflammatory cytokine synthesis inhibitor, attenuates ischemia/reperfusion-induced renal injury by reducing neutrophil activation in rats. J Biosci Bioeng. Vol. 106, pp: 22-26.
۷. **Braunbeck, T.; Storch, V. and Bresch, H., 1990.** Species specific reaction of liver ultrastructure in zebra fish

