

استخوان‌شناسی ساختار سر در سگ‌ماهی جویباری *Oxynoemacheilus bergianus*

(Derzhavin, 1934) رودخانه سفیدرود

پریا جلیلی و سهیل ایگدری*

کرج، دانشگاه تهران، پردیس کشاورزی و منابع طبیعی، دانشکده منابع طبیعی، گروه شیلات

تاریخ پذیرش: ۹۳/۲/۲۲

تاریخ دریافت: ۹۲/۹/۱۵

چکیده

سگ‌ماهیان جویباری خانواده Nemacheilidae به دلیل مشکل بودن استخراج داده‌های ریخت‌شناختی، از جمله گروه‌های پیچیده از لحاظ آرایه‌شناختی می‌باشند. از این‌رو امروزه بنیان رده‌بندی اعضای این آرایه براساس ویژگی‌های استخوان‌شناسی و مولکولی می‌باشد. همچنین شناخت ویژگی‌های استخوان‌شناختی ماهیان به‌ویژه ساختار سر در درک ویژگی‌های زیستی از قبیل تغذیه و تنفس نیز کاربرد دارد. بنابراین این مطالعه با هدف فراهم آوردن ویژگی‌های استخوان‌شناسی ساختار سر سگ‌ماهی جویباری *Oxynoemacheilus bergianus* در رودخانه سفیدرود و مقایسه نتایج آن با گونه *O. angorae* به اجرا در آمد. برای این تحقیق تعداد ۱۶ قطعه نمونه از رودخانه سفیدرود توسط الکتروشوکر نمونه‌برداری گردید. نمونه‌ها پس از بیهوشی در فرمالین چهار درصد بافری تثبیت و سپس برای مطالعه استخوان‌شناسی رنگ‌آمیزی و شفاف‌سازی شدند. سگ‌ماهی جویباری سفیدرود تفاوت‌هایی را در شکل جمجمه عصبی، عناصر تشکیل دهنده فرورفتگی‌های مفصلی محل اتصال فک‌آویز، جایگاه اتصال پرویژنی جانبی، داشتن یک قطعه استخوانی بنام دملامی اضافی و شکل رادیال‌های باله سینه‌ای را با گونه *O. angorae* نشان داد که بیانگر صفات متمایز کننده این دو آرایه می‌تواند در نظر گرفته شود. با توجه به عدم کارایی صفات ریخت‌سنجی، شمارشی و الگوهای رنگی در مطالعات آرایه‌شناختی، نتایج این تحقیق می‌تواند به‌عنوان پایه‌ای برای مطالعات آتی اعضای این آرایه مورد استفاده قرار گیرد.

واژه‌های کلیدی: سگ‌ماهیان جویباری، *Oxynoemacheilus*، استخوان‌شناسی، سر، ریخت‌شناسی

* نویسنده مسئول: تلفن: ۰۹۳۹۶۹۵۴۲۰۷، پست الکترونیکی: soheil.eagderi@ut.ac.ir

مقدمه

استخراج داده‌های ریختی برای اعضای آن بوده است (۲۰) و (۲۱). علاوه بر این تلاش‌های کمی برای بررسی وضعیت فیلوژنی اعضای این خانواده براساس ویژگی‌های استخوان‌شناسی صورت گرفته است (۱۷، ۲۵، ۲۶، ۲۷ و ۲۸) که بیشتر آنها نیز براساس ویژگی‌های ظاهری مثل الگوی رنگ که بسیار متغیر است، می‌باشد (۵). جدیدترین کار جامع موجود در زمینه مطالعه فیلوژنی اعضای خانواده Nemacheilidae مربوط به دو مطالعه پروکوفیو (۲۰۰۹) و (۲۰۱۰) می‌باشد که رده‌بندی جنس‌های این خانواده را با

سگ‌ماهیان جویباری خانواده Nemacheilidae، ماهیان ریز ساکن بیشتر رودخانه‌های قاره‌های آسیا، اروپا و شمال‌شرق آفریقا می‌باشند (۴، ۱۲، ۱۸، ۲۷ و ۲۸). این خانواده پیچیده‌ترین گروه از لحاظ آرایه‌شناسی از فوق خانواده Cobitoideae می‌باشد که هنوز هم روابط فیلوژنی اعضای آن به‌خوبی مشخص نیست و متخصصان بسیاری برای مشخص نمودن وضعیت آن در تلاش هستند (۲۷). تا چند سال گذشته، بیشتر اعضای این خانواده در یک جنس بنام *Nemacheilus* قرار داده می‌شدند و دلیل آن مشکل بودن

رنگ‌آمیزی استفاده می‌شود (۱۵ و). این روش جهت مطالعه جزئیات ساختارهای اسکلتی و روند توسعه و تکوین آنها در طی مراحل مختلف رشدی نیز مورد استفاده قرار می‌گیرد (۲، ۹، ۱۰، ۱۱، ۱۹، ۲۲ و ۳۱). به‌علاوه این روش‌ها به‌عنوان ابزاری جهت مطالعه ناهنجاری‌های اسکلتی بسیاری از گونه‌های ماهیان پرورشی نیز استفاده می‌شود (۷، ۱۳، ۱۴، ۲۳، ۲۴ و ۳۰).

در بین اعضای خانواده سگ‌ماهیان جویباری *Nemacheilidae*، جنس *Oxynoemacheilus* با ۴۴ گونه در دنیا که ۱۱ گونه آن در ایران گزارش شده است، به‌عنوان بزرگترین جنس این زیرخانواده در ایران محسوب می‌گردد (۶ و ۲۲). اعضای این جنس به‌واسطه داشتن لکه‌های نوار مانند در امتداد خط‌جانبی شناخته می‌شوند و همچنین منشأ باله پستی آن‌ها در جلوی باله شکمی قرار دارد (۶). در بین گونه‌های جنس *Oxynoemacheilus* در ایران، گونه سگ-ماهی جویباری سفیدرود *O. bergianus* (شکل ۱) بیشترین پراکنش را دارد و حضور آن در حوضه‌های خزر، ارومیه و نمک گزارش شده است (۶). با توجه به اطلاعات کم پیرامون ویژگی‌های زیست‌شناختی و نامشخص بودن وضعیت آرایه‌شناختی جمعیت‌های این گونه، مطالعه ویژگی‌های استخوانی به‌ویژه ساختار سر از جمله نیازهای تحقیقاتی این گونه می‌باشد.

استفاده از ویژگی‌های استخوان‌شناسی ارائه داده است که امروزه توسط بسیاری از محققین دنبال می‌شود (۸). وضعیت گونه‌های این خانواده در ایران هنوز دارای ابهامات زیادی است و براساس مطالعات چند سال گذشته، تعداد گونه‌های این خانواده در ایران از ۶ گونه به حدود ۴۰ گونه افزایش یافته است (۶ و ۲۲)، و مرتباً نیز گونه‌های جدید از این زیرخانواده در ایران معرفی می‌شود (۱۶) و بیشتر این معرفی گونه‌ها نیز براساس ویژگی‌های ریخت-شناسی ظاهری و ریخت‌سنجی می‌باشد.

امروزه ویژگی‌های استخوان‌شناسی در مطالعات رده‌بندی خانواده سگ‌ماهیان جویباری به‌عنوان صفات مورد قبول متخصصان رده‌بندی قرار گرفته است (۶ و ۲۲). استخوان-شناسی جانوران به‌ویژه ماهیان نسبت به سایر مهره‌داران بسیار پیچیده می‌باشد، چرا که اسکلت ماهیان دارای تعداد زیادی استخوان است. اساساً استخوان‌شناسی در مطالعات آرایه‌شناسی و شناخت ارتباط ماهیان اهمیت بالایی دارد (۱، ۳ و ۱۷). شناخت استخوان‌شناسی علاوه بر کمک به مطالعات فسیل‌شناسی برای درک تکامل ماهیان، در بررسی‌های زیست‌شناسی ماهیان از جمله تغذیه، تنفس و شنا اهمیت زیادی دارد، بنابراین شناخت زیست‌شناسی یک گونه بدون شناخت کامل استخوان‌شناسی آن به‌ویژه ساختار اسکلتی سر امکان‌پذیر نخواهد بود (۱۷). برای مطالعات استخوان‌شناسی از تکنیک‌های شفاف‌سازی و



شکل ۱- تصویر گونه سگ‌ماهی جویباری *O. bergianus* رودخانه سفیدرود.

درژاوین توصیف شده است (۶). همچنین گونه *O. angorae* یک گونه دیگر این جنس است که از ترکیه

گونه *O. bergianus* براساس یک نمونه شاخص (Holotype) از رودخانه سفیدرود در سال ۱۹۲۲ توسط

توسط دستگاه الکتروشوکر نمونه‌برداری گردید. نمونه‌ها پس از بیهوشی در محلول گل‌میخک، در فرمالین چهار درصد بافری تثبیت شدند. از نمونه‌های صید شده تعداد دو قطعه با طول استاندارد ۴/۷ و ۵/۲ سانتی‌متر برای مطالعه استخوان‌شناسی ساختار سر براساس روش اصلاح شده تایلور و وان دایک (۱۹۸۵) توسط آلسیان بلو و آیزارین رد شفاف‌سازی و رنگ‌آمیزی شدند (۲۹). در این روش اصلاح شده مراحل آبیگری و حذف چربی مورد استفاده قرار نگرفت و برای شفاف‌سازی نیز ۲ مرحله آنزیم بافری شده هر کدام بمدت ده ساعت مورد استفاده قرار گرفت. عکس‌برداری ساختارهای اسکلتی نمونه‌های رنگ‌آمیزی شده توسط دستگاه اسکنر Epson v600 که به یک حمام گلیسیرین مجهز شده بود، انجام شد. ترسیم و نامگذاری تصاویر بدست آمده در نرم‌افزار گرافیکی CorelDrawX6 (Corel Corporation) صورت پذیرفت. بررسی ساختار استخوانی نیز توسط یک دستگاه استریومیکروسکوپ MSSLeica انجام شد. نامگذاری ساختارهای استخوانی نیز براساس پروکوفیو (۲۰۰۹) انجام شد.

نتایج

جمجمه عصبی (Neurocranium) در قسمت خلفی بیضی شکل و در بخش قدامی به شکل یک نوار می‌باشد و دو قطعه استخوانی L مانند پرویزنی جانبی (Lateral ethmoid) در بخش میانی آن واقع شده است (شکل ۲A). طول ناحیه پشت چشمی و ناحیه قدامی چشمی جمجمه عصبی تقریباً برابر می‌باشند. بیشترین پهنا مربوط به ناحیه پشت چشمی است که پهنایی بیش از یک دوم طول جمجمه عصبی را داراست. ناحیه اتموئید یا پرویزنی (Ethmoid) شامل پنج قطعه استخوانی پرویزنی فوقانی-پرویزنی (Supraethmoid-ethmoid)، پرویزنی جانبی، پیش پرویزنی II (Preethmoid II)، کین اتموئید (Kinethmoid) و پیش‌ومر (Prevomer) می‌باشد. مجموعه پرویزنی فوقانی-پرویزنی در بخش پرویزنی فوقانی به صورت یک نوار روی

(مربوط به غرب حوضه دریای خزر) توصیف شده است. با توجه به این که دو گونه *O. bergianus* و *O. angorae* به عنوان نمایندگان این جنس در دو انتهای شرقی و غربی ناحیه غرب حوضه دریای خزر می‌باشد و جمعیت‌های مختلف بین این دو آرایه با ویژگی‌های ریختی متفاوت (یا احتمالاً حدواسط) به یکی از این دو گونه نسبت داده می‌شوند (۶). از این رو مقایسه ویژگی‌های استخوان‌شناسی گونه *O. bergianus* با *O. angorae* می‌تواند به درک این موضوع کمک کند که گونه‌های حدواسط این دو آرایه به کدام گونه تعلق دارند و یا این که آیا می‌توانند به عنوان آرایه مستقل در نظر گرفته شوند؟ این امر در مرحله اول نیازمند فراهم آوردن ویژگی‌های ریختی به ویژه استخوان‌شناسی (به عنوان صفات مورد قبول آرایه‌شناختی در مورد اعضای این جنس) به عنوان صفات متمایز کننده این دو آرایه است.

از این رو این تحقیق با هدف فراهم آوردن ویژگی‌های استخوان‌شناسی ساختار سر سگ‌ماهی جویباری *O. bergianus* رودخانه سفید و مقایسه نتایج آن با گونه *O. angorae* و نمایندگان سایر جنس‌های این خانواده که ویژگی‌های استخوان‌شناسی آن‌ها توسط پروکوفیو (۲۰۱۰) فراهم شده است، به اجرا درآمد. نتایج این تحقیق می‌تواند با مشخص نمودن استخوان‌شناسی ساختار سر این گونه در حوضه دریای خزر، به عنوان مرجع برای مقایسه با سایر جمعیت‌های گزارش شده *O. bergianus* و *O. angorae* در حوضه دریای خزر، سایر حوضه‌های پراکنش این گونه و همچنین سایر اعضای این خانواده در بررسی‌های آرایه‌شناختی مورد استفاده قرار بگیرد و همچنین به درک بهتر ویژگی‌های زیست‌شناسی این گونه از جمله تنفس و تغذیه نیز کمک نماید.

مواد و روشها

در این تحقیق تعداد ۱۶ قطعه سگ‌ماهی جویباری *O. bergianus* از رودخانه سفیدرود (37°14'N, 49°51'E)

پروانه‌ای (Ptersphenoid)، اطراف پروانه‌ای (parasphenoid)، اشکی (Lacrima) و اسکیروتیک (Sclerotic) می‌باشد. استخوان پیشانی بزرگ و نامتقارن بوده و در بخش قدامی باریک می‌شود (شکل ۲A). این استخوان در بخش خلفی پهن شده و به‌طور تقریبی طولی حدود یک دوم طول مجموعه عصبی دارد. بخش خلفی - جانبی استخوان پیشانی دارای زائده‌ای کوچک می‌باشد که به‌خوبی توسعه نیافته است. دو بخش این استخوان در بخش ابتدایی در قسمت داخلی بصورت کاملاً صاف به هم متصل شده و پس از آن تا بخش میانی بصورت نامنظم اتصال دارند (شکل ۲A). حاشیه خلفی این دو بخش در تشکیل ملاج (Fontanel) شرکت دارد. استخوان پیشانی در حاشیه جانبی - قدامی خود به استخوان حدقه‌ای پروانه‌ای متصل است (شکل ۲B). محل اتصال استخوان پیشانی با استخوان آهیانه (Parietal) به‌صورت دندان‌دار می‌باشد. استخوان حدقه‌ای پروانه‌ای تیغه میانی ناحیه بینایی را تشکیل می‌دهد و در قسمت قدامی و شکمی خود دارای تعدادی منفذ است. این استخوان در قسمت شکمی به استخوان دراز اطراف پروانه‌ای و در حاشیه خلفی - پشتی به استخوان بالی پروانه‌ای متصل می‌گردد و مجموعاً یک حفره نسبتاً بزرگ برای عبور اعصاب بویایی را تشکیل می‌دهد (شکل ۲B). استخوان بالی پروانه‌ای که بخش خلفی حدقه چشم را تشکیل می‌دهد، دارای حفره‌های زیادی می‌باشد. استخوان بالی پروانه‌ای در قسمت پشتی به استخوان پیشانی و در حاشیه جانبی - خارجی خود به استخوان پروانه‌ای (Sphenotic) متصل است. استخوان بالی پروانه‌ای همچنین در بخش شکمی دارای یک زائده است که به استخوان اطراف پروانه‌ای متصل می‌شود. در این استخوان حاشیه استخوان مقعر شده و با استخوان‌های پروتیک (Prootic) و اطراف پروانه‌ای حفره تشکیل می‌دهد (شکل ۲C). جلوتر از حدقه چشم در مجاورت استخوان‌های کامی (Palatin)، استخوان اشکی قرار دارد که استخوانی باریک بوده و در بخش میانی، غضروفی و در دو

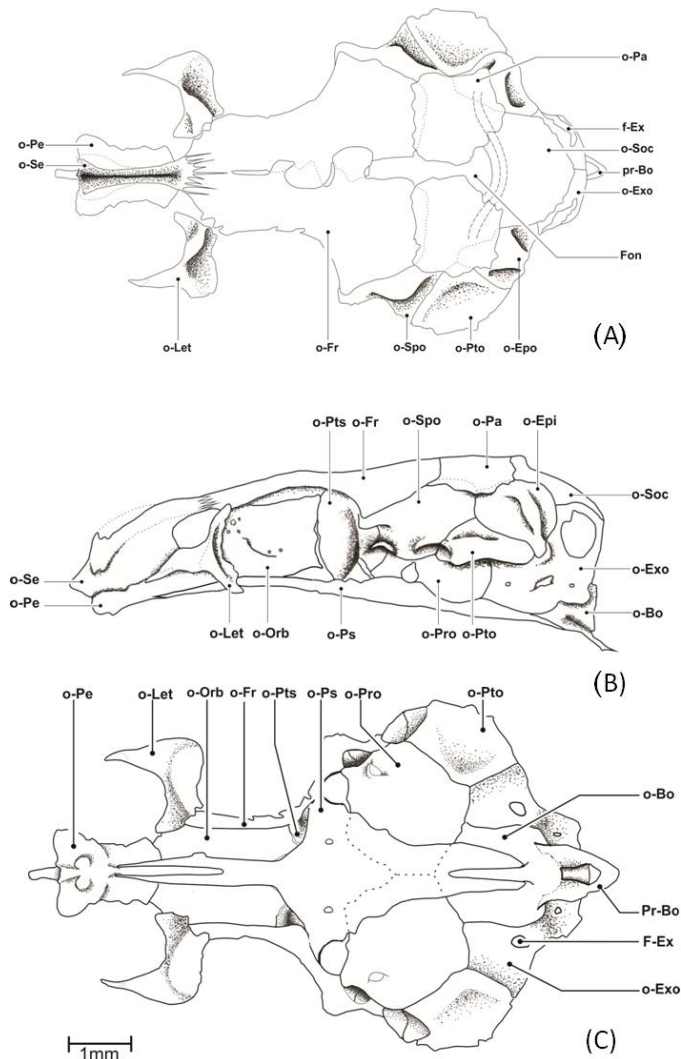
حاشیه پشتی پرویزنی، عمود بر سطح پیش‌ومر قرار دارد. این استخوان در میانه بخش پشتی دارای یک شیار طولی می‌باشد. حاشیه قدامی و خلفی سطح پشتی این استخوان پهن‌تر از بخش میانی آن بوده و در قسمت قدامی - جانبی دارای دو زائده کوچک است که نواری غضروفی آن را احاطه کرده است. طول این استخوان باریک و طویل حدوداً یک چهارم طول مجموعه عصبی می‌باشد. حاشیه خلفی استخوان پرویزنی فوقانی - پرویزنی توسط یک شکاف (Suture) زیگزگی به استخوان پیشانی متصل شده است (شکل ۲A). استخوان پیش‌ومر نسبتاً پهن بوده و در بخش قدامی - جانبی خود دارای دو زائده می‌باشد و در قسمت خلفی نیز به استخوان‌های حدقه‌ای پروانه‌ای (Orbitosphenoid) و اطراف پروانه‌ای (Parasphenoid) اتصال دارد (شکل ۲C). استخوان پرویزنی جانبی دارای یک زائده قدامی می‌باشد و دو زائده کوچک نیز یکی در بخش شکمی در محل اتصال این استخوان با استخوان حدقه‌ای پروانه‌ای و دیگری در قسمت خلفی - پشتی این استخوان واقع شده است. قسمت خلفی این استخوان مقعر بوده و بخش قدامی حدقه چشم را تشکیل می‌دهد (شکل ۲B).

استخوان پیش‌پرویزنی II کوتاه و تقریباً استوانه‌ای شکل بوده و دارای حاشیه جانبی - خارجی تیغه‌ای شکل است که از قسمت پشتی به استخوان پیش‌کامی (Prepalatine) متصل می‌شود. این استخوان در قسمت خلفی با حاشیه قدامی استخوان پیش‌ومر و در بخش قدامی با استخوان فکی (Maxilla) متصل می‌شود (شکل ۳B). بین دو استخوان فک، استخوان کوچک کین‌اتموئید قرار دارد. این استخوان در بخش پشتی دارای سه زائده کوچک مثالی شکل می‌باشد. کین‌اتموئید دارای دو زائده جانبی نوک تیز نیز در بخش میانی خود دارد که بیشترین پهنای استخوان مربوط به این قسمت است (شکل ۳A).

منطقه بینایی (Orbital) شامل استخوان‌های پیشانی (Frontal)، حدقه‌ای پروانه‌ای (Orbitosphenoid)، بالی -

استخوان قاعده پس‌سری (Basioccipital) امتداد می‌یابد و طولی‌ترین استخوان قاعده جمجمه است (شکل ۲C). بخش میانی این استخوان پهن‌تر بوده (Parasphenoidal) و در دو انتها به‌واسطه یک شیار عمیق به‌صورت دو شاخه درآمده‌اند.

انتها استخوانی است (شکل ۴). بخش غیرکانالی استخوان اشکی، کمانی شکل است. دو استخوان اسکیلروتیک در قسمت قدامی و خلفی حلقه چشم واقع شده است که می‌تواند به‌عنوان حفاظ‌های جانبی کره چشم عمل می‌کنند (شکل ۵). استخوان اطراف‌پروانه‌ای، از استخوان پیش‌ومر تا



شکل ۲- جمجمه عصبی گونه *Oxyemacheilus bergianus* نمای پشتی (A)، نمای جانبی (B) و نمای شکمی (C).

Bo = قاعده‌ای پس‌سری، pr-Bo = زائده قاعده‌ای پس‌سری، Epo = اپی‌اتیک، Exo = پس‌سری خارجی، Fr = پیشانی، fr-Exo = حفره پس‌سری خارجی، fon = ملاح، Let = اتموئید-جانبی، Orb = حلقه‌ای پروانه‌ای، Pa = آهیانه، Pe = پیش‌ومر، Pro = پرواتیک، Ps = اطراف‌پروانه‌ای، Pto = بالی - گوش، Pts = بالی پروانه‌ای، Se = فوق پس‌سری-پس‌سری، Soc = فوق پس‌سری و Spo = پروانه‌ای.

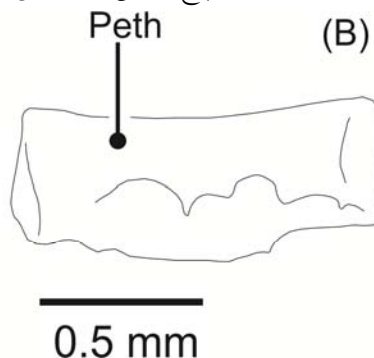
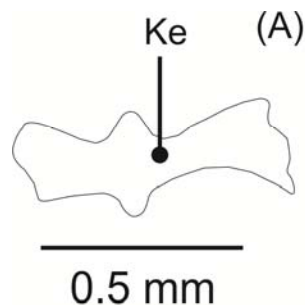
بصورت پراکنده در آن وجود دارد. حاشیه خلفی این استخوان به استخوان فوق پس‌سری (Supraoccipital) و حاشیه جانبی آن به استخوان‌های اپی‌اتیک و پروانه‌ای متصل می‌باشد و هیچ اتصالی به استخوان پتراتیک ندارد.

منطقه شنوایی (Otic) شامل پنج استخوان آهیانه، پروانه‌ای (Sphenotic)، پتراتیک (Pterotic)، پرواتیک (Prootic) و اپی‌اتیک (Epiotic) می‌باشد (شکل ۲). استخوان آهیانه مستطیلی شکل با حاشیه‌ای دندان‌دار است که تعدادی منفذ

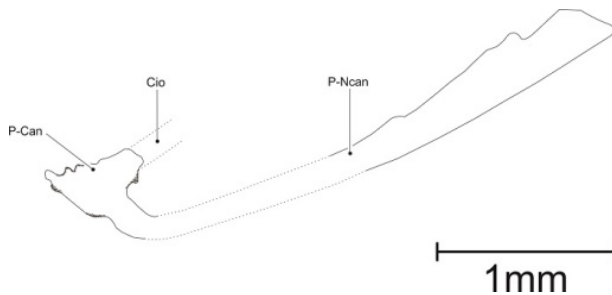
این جفت استخوان توسط ملاج (بخش باز بین دو استخوان آهیانه) از یکدیگر جدا می‌شوند (شکل ۲A). استخوان پتراتییک جانبی‌ترین قسمت جمجمه در بخش خلفی را تشکیل می‌دهد و این استخوان شکلی ربع دایره‌ای داشته و در میانه دارای تعدادی حفره می‌باشد. قسمت پشتی این استخوان به اپی‌اوتیک و پروانه‌ای و قسمت شکمی به پرواتییک و پس‌سری خارجی (Exoccipital) متصل است. پشت حلقه چشم استخوان پروانه‌ای قرار دارد که بخشی از دیواره جانبی جمجمه را تشکیل می‌دهد (شکل ۲B). بخش شکمی این استخوان به پرواتییک و قسمت پشتی-خلفی به استخوان آهیانه متصل می‌شود. در قسمت قدامی استخوان قاعده‌ای پس‌سری، جفت استخوان پرواتییک که بزرگترین استخوان‌های کف جمجمه عصبی می‌باشند، واقع شده‌اند (شکل ۲C). این دو استخوان در بخش جانبی-خلفی به هم متصل شده و بخش قدامی-جانبی آن نیز دارای یک حفره است که حاشیه قدامی آن به استخوان اطراف پروانه‌ای، بخش جانبی-قدامی آن به استخوان پروانه‌ای و بخش جانبی-خلفی آن به استخوان پتراتییک متصل می‌باشد. استخوان اپی‌اوتیک پشتی‌ترین استخوان ناحیه شنوایی است که بین استخوان‌های ناحیه پس‌سری و استخوان پتراتییک قرار دارد و در بخش میانی دارای یک برآمدگی می‌باشد (شکل ۲A).

مجموعه استخوان‌های ناحیه پس‌سری (Occipital) شامل استخوان‌های پس‌سری خارجی، فوق پس‌سری، قاعده‌ای پس‌سری (Basioccipital) می‌باشد (شکل ۲). استخوان منفرد فوق پس‌سری تقریباً بصورت پنج ضلعی است. این

استخوان در بخش میانی سطح پشتی دارای یک برآمدگی بسیار کوچک است. حاشیه قدامی این استخوان در تشکیل ملاج شرکت دارد. هر یک از استخوان‌های پس‌سری خارجی دارای یک حفره بزرگ در بخش جانبی و سه حفره کوچک‌تر در قسمت شکمی می‌باشد (شکل ۲B). استخوان قاعده‌ای پس‌سری در قسمت خلفی-شکمی دارای دو زائده باریک است که در انتها بهم رسیده و یک کمان (Basioccipital arc) را ایجاد می‌نمایند (شکل ۲B). در حاشیه خلفی این استخوان برجستگی استخوانی (Occipital condyle) برای اتصال به ستون مهره وجود دارد. در قسمت زیرین بخش جانبی جمجمه عصبی دو فرورفتگی استخوانی برای اتصال استخوان فکی لامی (Hyomandibular) دیده می‌شود (شکل ۲B). فرورفتگی قدامی که گردتر و مقعرتر است، توسط سه استخوان پرواتییک، پروانه‌ای و بالی پروانه‌ای تشکیل می‌گردد. فرورفتگی خلفی کشیده‌تر و بزرگتر بوده و توسط استخوان‌های پتراتییک و پروانه‌ای تشکیل می‌شود. سقف جمجمه دارای یک حفره ملاج می‌باشد (شکل ۲A). استخوان‌های پیشانی، آهیانه و فوق پس‌سری جوانب آن را تشکیل می‌دهند و طولی کمتر از یک چهارم طول جمجمه عصبی است. این حفره از دو بخش قدامی باریک و طویل و خلفی پهن تشکیل شده است. بخش قدامی در میانه خود، محل اتصال دو استخوان پیشانی و آهیانه، اندکی پهن‌تر شده، و بخش پشتی در حاشیه خلفی تقریباً فاقد فرورفتگی است.



شکل ۳- استخوان کین اتموئید (A) و پیش اتموئید II (B)، گونه *O. bergianus*. Ke= کین اتموئید و Peth= پیش اتموئید.



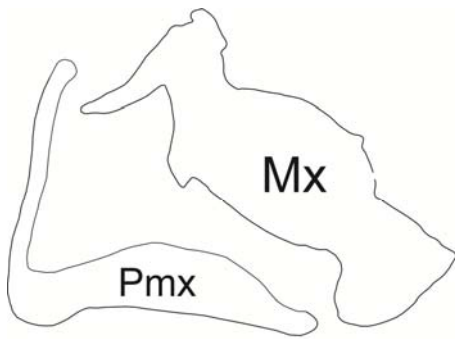
شکل ۴- استخوان اشکی گونه *O. bergianus*

Cio= کانال حسی زیرچشمی و p.Can and p.Ncan= بخش کانالی و غیرکانالی استخوان اشکی.

که در قسمت جانبی-داخلی فک پایین و در داخل استخوان دندان قرار دارد.



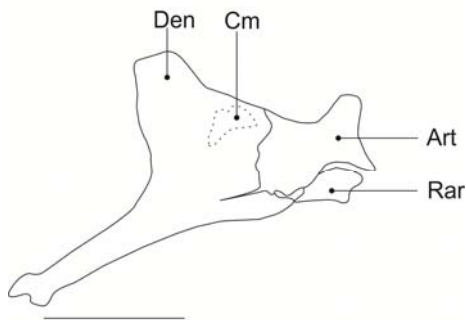
شکل ۵- استخوان‌های اسکلتیک گونه *O. bergianus*



1 mm

شکل ۶- استخوان‌های فک بالا گونه *O. bergianus*

Mx= فکی و Pmx= پیش فکی.



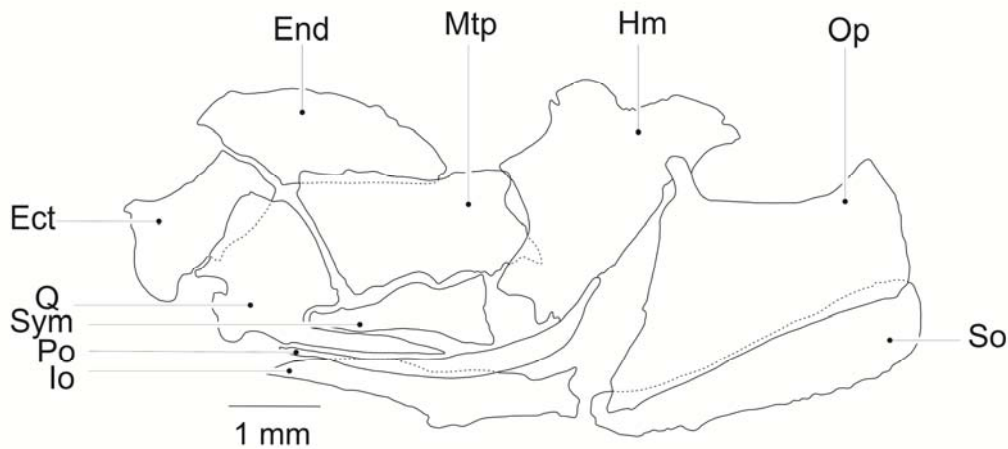
1 mm

شکل ۷- استخوان‌های فک پایین گونه *O. bergianus*

در مجموعه احشایی (Branchiocranium) فک بالا شامل استخوان‌های فکی و پیش فکی (Praemaxilla) می‌باشد (شکل ۶). استخوان پیش فکی L شکل و باریک بوده و شامل دو بخش افقی و عمودی است. بخش افقی استخوان پیش فکی کمانی شکل بوده و در میانه پهن‌تر از دو انتها می‌باشد و بخش عمودی آن نیز باریک‌تر و کوتاه‌تر است. یک زائده نسبتاً توسعه یافته در قسمت قدامی-شکمی این استخوان دیده می‌شود. استخوان فکی دارای دو بخش باریک در دو انتها است و بخش میانی آن پهن‌تر می‌باشد و بخش فوقانی آن نیز دارای یک زائده طویل در قسمت قدامی است. این استخوان به استخوان پیش کامی (Prepalatine) و پیش پرویزنی II مفصل می‌گردد. فک پایین شامل چهار استخوان دندان (Dentary)، رتروآرتیکولار (Retroarticular)، مفصلی (Articular) و کرونومکلین (Coronomeckelian) می‌باشد (شکل ۷). استخوان دندان در قسمت قدامی-شکمی دارای یک زائده طویل است. استخوان مفصلی در قسمت قدامی بصورت زیگزاگی به استخوان دندان متصل و در قسمت خلفی با استخوان مربعی (Quadrate) مفصل می‌گردد. استخوان دندان در قسمت خلفی-پشتی دارای زائده بزرگ کورونوئید می‌باشد. استخوان دندان در بخش شکمی به استخوان رتروآرتیکولار متصل می‌باشد. استخوان کرونومکلین کوچک‌ترین استخوان این مجموعه می‌باشد

استخوان فکی‌لامی در حاشیه جانبی خود دارای تعدادی حفره و شیار می‌باشد. این استخوان در قسمت شکمی-قدامی به استخوان‌های بین‌لامی (Interhyal) و ساده مفصل می‌شوند. استخوان مربعی دارای زائده شکمی دراز و متمایل به عقب است و در انتها نوک تیز می‌شود. این استخوان زائده کوچک‌تری نیز در حاشیه قدامی-پشتی آن دارد که به سمت جلو متمایل است (شکل ۸). حاشیه پشتی این استخوان به رجلی‌داخلی (Endoptrygoid) و بخش خلفی آن به رجلی‌پشتی (Metaptrygoid) متصل می‌شود. استخوان ساده در حاشیه پشتی استخوان مربعی واقع می‌باشد. این استخوان در قسمت خلفی پهن بوده و در انتهای قدامی از پهنای آن کاسته می‌شود (شکل ۸).

Art = مفصلی، Cm = کروئومکلین، Den = دندان‌ی و Rar = رتروآرتیکولار.
 استخوان‌های فک‌آویز (Suspensorium) شامل استخوان‌های مربعی، ساده (Symplectic) و فکی‌لامی می‌باشند (شکل ۸). این مجموعه استخوانی به طرف جلو مایل شده است. استخوان فکی‌لامی تقریباً مثلثی شکل بوده و در قسمت پشتی پهن و در بخش شکمی باریک‌تر است (شکل ۷). دو کندیل یا برآمدگی مفصلی فکی‌لامی (Hyomandibular condyle) در لبه پشتی این استخوان برای اتصال به جمجمه وجود دارد. در حاشیه خلفی این استخوان، برآمدگی مفصلی سرپوش آبششی (Operclar condyle) قرار دارد و در لبه قدامی آن نیز یک زائده مثلثی شکل دیده می‌شود.



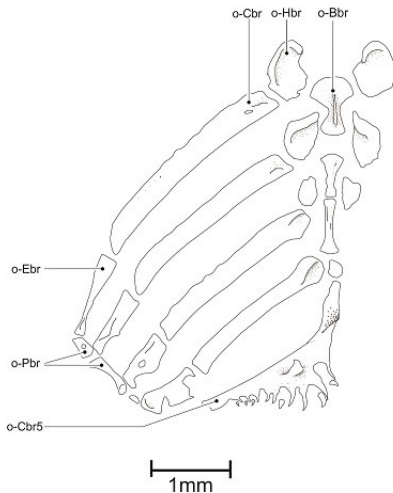
شکل ۸- استخوان‌های فک‌آویز، سقف دهان و سرپوش آبششی گونه *O. bergianus*

Ect = رجلی‌داخلی، End = رجلی‌خارجی، Hm = فکی‌لامی، Io = میان سرپوش آبششی، Mtp = رجلی میانی، Op = سرپوش آبششی، Po = پیش سرپوش آبششی، Q = مربعی، So = زیر سرپوش آبششی و Sym = ساده.

های رجلی‌پشتی و داخلی متصل می‌باشد و در قسمت قدامی توسط یک برآمدگی مفصلی به استخوان اوتوپالاتین مفصل شده است. استخوان رجلی‌خارجی نیز در قسمت قدامی-شکمی دارای زائده‌ای رو به پایین است. استخوان اوتوپالاتین در بخش میانی، زائده تیغه‌ای شکل دارد که به استخوان پیش‌وُمر متصل می‌گردد و جمجمه احشایی را به بخش قدامی جمجمه عصبی متصل می‌نماید. این استخوان در بخش خلفی با استخوان رجلی‌داخلی و در قسمت

استخوان‌های کمان رجلی شامل رجلی‌پشتی، رجلی-خارجی (Ectoptrygoid)، رجلی‌داخلی، اوتوپالاتین (Autopalatine) و پیش‌کامی (Prepalatine) می‌باشد. استخوان رجلی‌پشتی بین استخوان‌های فکی‌لامی و مربعی واقع شده است. این استخوان، تقریباً مستطیلی شکل بوده و در بخش جانبی-پشتی خود دارای یک برجستگی است که از حاشیه پشتی تا شکمی این استخوان امتداد دارد. استخوان رجلی‌داخلی در حاشیه شکمی خود به استخوان-

(شکل ۱۰). استخوان غضروفی لامی که بین استخوان‌های تحت لامی و فوق لامی قرار دارد، بزرگترین استخوان این مجموعه است.



شکل ۹- استخوان‌های کمان آبششی، گونه *O. bergianu*
 Bbr = قاعده‌ای آبششی، Cbr = غضروفی آبششی، Ebr = فوق آبششی،
 Hbr = زیر آبششی و Pbr = حلقی آبششی.

اولین شعاع پایه آبششی به بخش میانی حاشیه خلفی آن و دومین شعاع به محل اتصال این استخوان با استخوان فوق لامی متصل می‌گردد. سومین شعاع نیز به استخوان فوق لامی متصل می‌شود، این استخوان مثلثی شکل بوده و بخش انتهایی آن به شکل زائده‌ای نوک تیز درآمده است و در قسمت شکمی نیز دارای یک حفره می‌باشد. جفت استخوان تحت لامی شامل دو بخش پشتی و شکمی می‌باشد، علاوه بر این دو قطعه استخوان دملامی اضافه (Urohyal extra) باریک و دراز بین استخوان‌های تحت لامی روی هم قرار گرفته‌اند (شکل ۱۰). استخوان بین لامی استوانه‌ای شکل بوده و در قسمت پشتی با استخوان‌های فکی لامی و ساده و در بخش شکمی با استخوان فوق لامی مفصل می‌گردد. استخوان قاعده‌ای لامی به شکل T است و بخش قدامی آن پهن‌تر و به سمت پایین متمایل می‌گردد. استخوان دملامی دارای دو بخش می‌باشد، بخش پشتی تیغه‌ای شکل و تاج مانند عمود بر بخش شکمی آن قرار

قدامی با استخوان‌های پیش کامی و پیش پرویزی II مفصل می‌شود. در قسمت شکمی، استخوان پیش کامی دارای یک زائده کمائی شکل، به شکل قلاب و متمایل به عقب است. این استخوان در حاشیه پشتی پیش اتموئید II قرار دارد و در قسمت قدامی با استخوان فکی مفصل می‌شود.

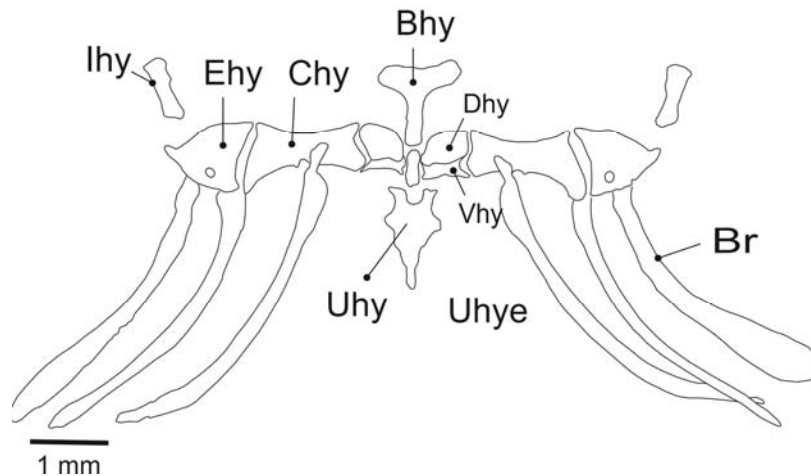
استخوان‌های سرپوش آبششی (Opercle)، پیش سرپوش آبششی (Preopercle)، زیر سرپوش آبششی (Subopercle) و بین سرپوش آبششی (Interopercle) مجموعه استخوان‌های سرپوش آبششی را تشکیل می‌دهند. استخوان سرپوش آبششی بزرگترین استخوان این مجموعه می‌باشد و در قسمت قدامی-پشتی دارای یک زائده جهت اتصال ماهیچه بالا برنده آبشش (Levator operculi) می‌باشد. در زیر این زائده، فرورفتگی مفصلی (Facet) برای اتصال با برآمدگی مفصلی فکی لامی وجود دارد. استخوان سرپوش آبششی در حاشیه شکمی، به استخوان زیر سرپوش آبششی متصل است (شکل ۸). استخوان پیش سرپوش آبششی باریک و نواری شکل است که در قسمت خلفی به طرف بالا متمایل شده و به حاشیه خلفی-شکمی استخوان فکی لامی متصل می‌گردد. استخوان بین سرپوش آبششی در میانه پهن‌تر از دو انتها بوده و در قسمت خلفی دارای دو زائده است که زائده پشتی نوک تیز می‌باشد.

مجموعه استخوان‌های کمان آبششی شامل پنج جفت استخوان غضروفی آبششی (Ceratobranchial)، چهار جفت استخوان فوق آبششی (Epibranchial)، سه جفت استخوان زیر آبششی (Hypobranchial) و حلقی آبششی (Inpharyngobranchial) و چهار استخوان منفرد قاعده‌ای آبششی (Basibranchial) می‌باشد (شکل ۹).

مجموعه استخوان‌های کمان هیوئید شامل استخوان‌های منفرد دملامی (Urohyal) و قاعده‌ای لامی (Basihyal)، جفت استخوان‌های تحت لامی (Hypohyal)، غضروفی لامی (Ceratohyal)، فوق لامی (Epihyal)، بین لامی (Interhyal) و سه جفت شعاع پایه آبششی (Branchiostegal) می‌باشد

استخوان‌های شعاع پایه‌آبششی نیز تا حاشیه پشتی استخوان زیر-سرپوش آبششی امتداد یافته است.

دارد. حاشیه قدامی این استخوان در بخش شکمی دو شاخه شده و زائده‌های جانبی آن نیز به‌خوبی توسعه یافته است.



شکل ۱۰- مجموعه استخوان‌های کمان هیونید، گونه *O. bergianus*

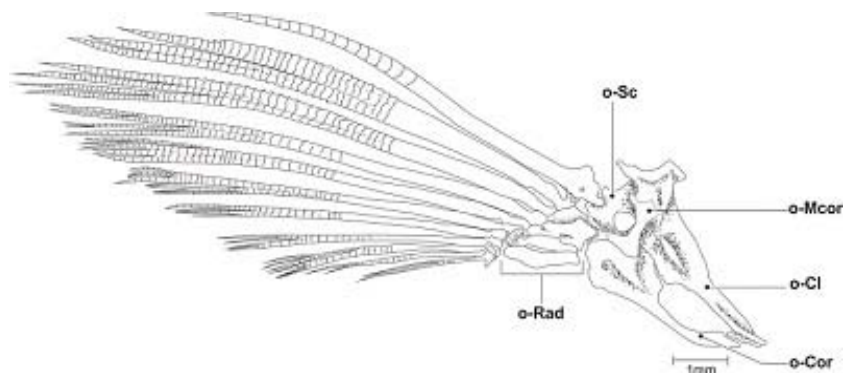
Bhy = قاعده‌ای لامی، Br = شعاع‌های آبششی، Chy = غضروفی لامی، Dhy و Vhy = تحت‌لامی پشتی و شکمی، Epi = فوق‌لامی، Ihy = بین‌لامی، Uhy = اوروهیال و Uhye = اوروهیال اضافی.

استخوان غرابی در دو انتها پهن‌تر از بخش میانی است. بخش قدامی استخوان ترقوه باریک‌تر از بخش خلفی می باشد (شکل ۱۱). بین دو استخوان مذکور، استخوان کتف قرار دارد که در بخش میانی دارای یک حفره است و قسمت خلفی نیز دارای یک فرورفتگی برای مفصل شدن با اولین شعاع غیرمنشعب باله سینه‌ای است. کمر بند سینه‌ای دارای چهار رادیال می‌باشد که دوتای خارجی استوانه‌ای شکل بوده و از هم فاصله دارند و دوتای داخلی پهن‌تر شده و دارای هم پوشانی می‌باشند.

در سیستم خط جانبی سری، کانال فوق‌چشمی (Supraorbital canal) در بخش پشتی و فوقانی حدقه چشم، بالای استخوان‌های پرویزنی-فوقانی-پرویزنی و پیشانی واقع شده است و به کانال زیر چشمی متصل می‌گردد. کانال زیر چشمی (cio) تقریباً از نوک پوزه شروع شده و تا قسمت پشتی حدقه چشم امتداد می‌یابد. این کانال در بخش پشتی سرپوش آبششی به کانال خط جانبی (cLL) متصل می‌شود. کانال فوق گیجگاهی (cst)

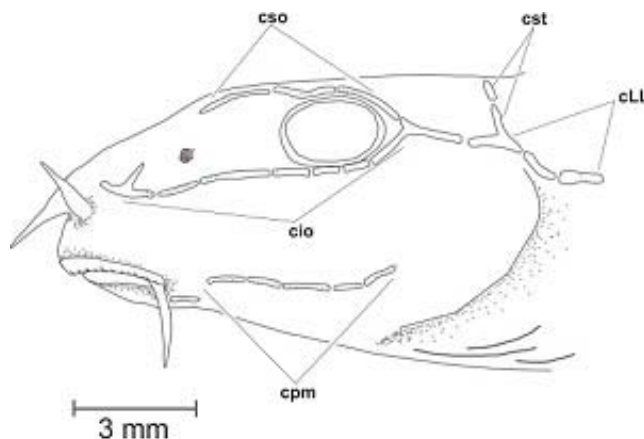
کمر بند سینه‌ای شامل استخوان‌های غرابی (Cleithrum)، فوق-غرابی (Supracleithrum)، ترقوه (Coracoid)، ترقوه‌میانی (Mesocoracoid)، کتف (Scapula)، پشتی-گیجگاهی (Posttemporal)، فوق‌گیجگاهی (Supratemporal) و رادیال‌ها (Radials) می‌باشد (شکل ۱۱). فوق-غرابی استخوانی پهن با یک زائده بزرگ در قسمت خلفی-پشتی می‌باشد. حاشیه پشتی-شکمی این استخوان پهن‌تر بوده و به استخوان غرابی متصل می‌گردد. برآمدگی پشتی استخوان پشتی گیجگاهی با استخوان ایپی‌آتیک مفصل می‌شود و از این طریق کمر بند سینه‌ای به مجموعه عصبی متصل می‌گردد. استخوان پشتی گیجگاهی دراز و باریک بوده و در فرورفتگی استخوان فوق غرابی جای می‌گیرد. استخوان کوچک فوق‌گیجگاهی نیز در قسمت قدامی این استخوان یافت می‌گردد. استخوان غرابی بزرگترین استخوان کمر بند سینه‌ای است که در بخش پشتی به استخوان فوق‌غرابی و در قسمت جانبی- داخلی توسط استخوان ترقوه‌میانی، به استخوان ترقوه متصل می‌شود.

منفرد بوده و در شیارهای موجود در استخوان‌های ایپی اُتیک، آهیانه و فوق‌پس‌سری واقع شده است. کانال فکی-سرپوش آبششی (cpm) از فک پایین تا استخوان زیر-سرپوش آبششی امتداد دارد (شکل ۱۲).



شکل ۱۱- کمر بند سینه‌ای گونه *O. bergianus*

Cl = غرابی، Cor = ترقوه، Mcor = ترقوه میانی، Rad = رادیال‌های باله سینه‌ای و Sc = کتف.



شکل ۱۲- سیستم خط جانبی سری گونه *O. bergianus*

Cio = کانال حسی زیرچشمی، Cso = کانال حسی فوق چشمی، Cpm = کانال پیش سرپوش آبششی-ماندیبولار، Cst = کانال حسی فوق گیجگاهی و cLL = کانال خط جانبی.

استخوان‌شناسی ساختار سر سگ‌ماهی جویباری *O. bergianus* رودخانه سفید را فراهم آورد که براساس نتایج، تفاوت‌های متعددی را در فرم و نوع استخوان ساختار اسکلتی سر با سایر گونه‌های این خانواده نشان دارد (۲۷).

مقایسه گونه سگ‌ماهی جویباری سفیدرود *O. bergianus* با گونه *O. angorae* (۲۷) نشان‌دهنده تفاوت‌هایی در شکل رادیال‌های باله سینه‌ای و فرورفتگی‌های مفصلی قدامی و خلفی مربوط به محل اتصال فک آویز می‌باشد. در گونه

بحث

بررسی رابطه تبارزایی سگ‌ماهیان جویباری خانواده Nemacheilidae شامل جنس‌های *Oxynoemacheilus*، *Paraschistura*، *Metaschistura* و *Turcinoemacheilus* و *Triplophysa* براساس ویژگی ریخت‌شناسی توسط Prokofiev (2010) انجام شد (۲۷) که امروزه اساس رده‌بندی این آرایه از ماهیان برای مطالعات آرایه‌شناسی می‌باشد. این تحقیق جزئیات

سایر گونه‌ها (۲۷) تنها به حاشیه قدامی حذقه‌ای پروانه‌ای متصل می‌باشد و سایر گروه‌های مورد مطالعه از قبیل *Paraschistura*، *Metaschistura*، *Paracobitis*، *Triplophysa* و *Turcinoemacheilus* محل اتصال استخوان پرویزنی فوقانی بیان شده است. با توجه به تفاوت‌های ذکر شده از جمله وجود جفت استخوان دملاهی در مجموعه استخوان‌های کمان لامی می‌تواند یک ویژگی تمایز دهنده آرایه مورد بررسی با سایر گونه‌های مطالعه شده باشد.

از آنجایی که نمونه شاخص (Holotype) این گونه با طول استاندارد ۴۱/۶ میلی‌متر از حوضه رودخانه سفیدرود با محل نمونه‌برداری این مطالعه هم‌پوشانی دارد، ویژگی‌های استخوان شناختی *O. bergianus* در این مطالعه می‌تواند برای مطالعات آتی فیلوژنی جمعیت‌های مختلف جنس *Oxynoemacheilus* که به‌عنوان گونه *O. bergianus* گزارش شده‌اند مورد استفاده قرارگیرد. با توجه به وجود مشکل آرایه شناختی این گونه، تاکنون اعضای *O. bergianus* به‌عنوان یک گونه متمایز در حوضه‌های خزر، ارومیه و نمک‌نگه داشته شده‌اند، چرا که امکان جداسازی جمعیت‌های فوق براساس ویژگی‌های ریخت-شناسی اندازشی، شمارشی و حتی الگوی رنگی مقدور نبوده است. بنابراین براساس نتایج این تحقیق، گونه مورد بررسی می‌تواند با استفاده از خصوصیات استخوان‌شناسی به‌عنوان یک مرجع جدید مجدداً مورد بازبینی آرایه شناختی قرار گیرد.

O. bergianus دو رادیال اول باله سینه‌ای مشابه *O. angorae* استوانه‌ای شکل و دوتای بعدی پهن‌تر بوده و دارای هم‌پوشانی می‌باشند. تعداد و شکل استخوان‌های رادیال کمر بند سینه‌ای از ویژگی‌های مهم فیلوژنتیک برای شناسایی محسوب می‌شود (۲۷). در این گونه فرورفتگی مفصلی جلویی به‌عنوان محل اتصال فک آویز، علاوه بر بالی پروانه‌ای و پروانه‌ای، استخوان پروتیک نیز در تشکیل این فرورفتگی مفصلی شرکت دارد. همچنین در تشکیل فرورفتگی خلفی محل اتصال فک آویز به جمجمه عصبی در گونه *O. bergianus* برخلاف سایر جنس این خانواده از قبیل *Paraschistura*، *Metaschistura*، *Paracobitis*، *Triplophysa* و *Turcinoemacheilus* (۲۷) تنها استخوان‌های پروانه‌ای و پتراتیک شرکت دارند.

شکل جمجمه عصبی در گونه *O. angorae* از قسمت خلفی به قسمت قدامی باریک و مخروطی شکل می‌گردد (۲۷) ولی در گونه *O. bergianus* این حالت (روند مخروطی شدن) در قسمت میانه استخوان پیشانی متوقف شده و بصورت مستطیلی شکل دیده می‌شود. یک جفت استخوان جدید بنام دملاهی اضافه مربوط به کمان لامی در سگ‌ماهی جویباری سفیدرود وجود دارد که به‌نظر می‌رسد یکی از ویژگی اختصاصی این گونه در مقایسه با سایر جنس‌های *Nemacheilidae* باشد. این قطعه استخوانی در هیچ جنس از اعضای خانواده *Nemacheilidae* و *O. angorae* گزارش نشده است. تفاوت دیگر در مورد محل اتصال استخوان پرویزنی جانبی به جمجمه عصبی می‌باشد که در گونه *O. bergianus* محل اتصال برخلاف

منابع

- حسین‌زاده، م. و درویش، ج.، ۱۳۹۲. بررسی بیوسستماتیکی گونه جرد بزرگ *Rhombomys opimus* Lichtenstein, 1823 (Rodentia: Gerbillinae) جانوری (مجله زیست‌شناسی ایران)، شماره ۳، صفحات ۲۲۸-۲۸۲.
- عسگری، ر.، ایگدیری، س.، رفیعی، ق.، آق، ن.، پورباقر، ه. و اسحق زاده، ح.، ۱۳۹۲. دستورالعمل رنگ‌آمیزی فیل ماهی جهت مطالعات اسکلتی در مراحل مختلف رشدی. فصلنامه علمی-پژوهشی محیط زیست‌جانوری، شماره ۲، صفحات ۱۰-۱.
- یگانه، م.، سیف‌آبادی، ج.، کیوانی، ی. و کاظمی، ب.، ۱۳۹۲. مقایسه رابطه طول-وزن در جمعیت‌ها و جنس‌های مختلف دو

شناسی ایران)، شماره ۲، صفحات ۱۸۵-۱۸۱.

4. Abdoli, A., Golzarianpour, K., Kiabi, B., Naderi, M., and Patimar, R., 2011. Status of the endemic loaches of Iran. *Folia Zoology*. 60, PP: 362-367.
5. Banarescu, P. M., and Nalbant, T. T., 1995. A general classification of Nemacheilinae with description of two new genera (Teleostei: Cypriniformes: Cobitidae). *Travaux du Muséum d'Histoire Naturelle Grigore Antipa. Bucuresti*. 35, PP: 429-496.
6. Coad, B., 2013. Fresh water fishes of Iran. Retrieved from <http://www.briancoad.com>.
7. Darias, M. J., Mazurais, D., Koumoundouros, G., Glynatsi, N., Christodouloupoulou, S., Huelvan, C., Desbruyeres, E., Le Gall, M. M., Quazuguel, P., Cahu, C. L., and Zambonino-Infante, J. L., 2010. Dietary vitamin D3 affects digestive system ontogenesis and ossification in European sea bass (*Dicentrarchus labrax*, Linnaeus, 1758). *Aquaculture*. 298, PP: 300-307.
8. Esmaeili, H. R., Gholami, Z., Teimory, A., and Baghban, S., 2010. Morphology of urohyal bone and its importance in taxonomy of some fishes of the south basin of Caspian Sea. *Iranian Journal of Biology*. 23, PP: 448-459.
9. Faustino, M., Power, D. M., 1998. Development of osteological structures in the sea bream: vertebral column and caudal fin complex. *Journal of Fish Biology*. 52, PP: 11-22.
10. Faustino, M., and Power, D. M., 1999. Development of the pectoral, pelvic, dorsal and anal fins in cultured sea bream. *Journal of Fish Biology*. 54, PP: 1094-1110.
11. Faustino, M., and Power, D. M., 2001. Osteologic development of the viscerocranial skeleton in sea bream: alternative ossification strategies in teleost fish. *Journal of Fish Biology*. 58, PP: 537-572.
12. Freyhof, J., Erk'akan, F., Ozeren, C., and Perdices, A., 2011. An overview of the western Palaearctic loach genus *Oxynoemacheilus* (Teleostei: Nemacheilidae). *Ichthyological Exploration of Freshwaters*. 22, PP: 301-312.
13. Fernández, I., Hontoria, F., Ortiz-Delgado, J. B., Kotzamanis, Y., Este'vez, A., Zambonino-Infante, J. L., and Gisbert, E., 2008. Larval performance and skeletal deformities in farmed gilthead sea bream (*Sparus aurata*) fed with graded levels of Vitamin A enriched rotifers گونه از کیوردندان ماهیان ایران *Aphanius vladkyovi* و *Aphanius sophiae* (مجله زیست *Brachionus plicatilis*). *Aquaculture*. 283, PP: 102-115.
14. Fernández, I., Pimentel, M., Ortiz-Delgado, J. B., Hontoria, F., Sarasquete, C., Este'vez, A., Zambonino-Infante, J. L., and Gisbert, E., 2009. Effect of dietary vitamin A on Senegalese sole (*Solea senegalensis*) skeletogenesis and larval quality. *Aquaculture*. 295, PP: 250-265.
15. Gavaia, P. J., Sarasquete, C., Cancela, M. L., 2000. Detection of mineralized structures in early stages of development of marine Teleostei using a modified alcian blue-alizarin red double staining technique for bone and cartilage. *Journal of Biotechnic and Histochemistry*. 75, PP: 79-84.
16. Golzarianpour, K., Abdoli, A., Patimar, R., and Freyhof, J., 2013. *Turcinoemacheilus hafezi*, a new loach from the Zagros Mountains, Iran (Teleostei: Nemacheilidae). *Ichthyological Exploration of Freshwaters*. 24 (1), PP: 41-48.
17. Helfman, G. S., Collette, B. B., Facey, D. E., and Bowen, B. W., 2009. *The diversity of fishes: Biology, Evolution, and Ecology*. Blackwell Publishing. UK, Oxford.
18. Kottelat, M., 2012. An inventory of the loaches of the world (teleostei: cypriniformes: cobitoidei). *The Raffles Bulletin of Zoology*. 26, PP: 1-199.
19. Koumoundouros, G., Divanach, P., and Kentouri, M., 2000. Development of the skull in *Dentex dentex* Osteichthyes: Sparidae). *Journal of Marine Biology*. 136, PP: 175-184.
20. Krupp, F., and Schneider, W., 1989. The fishes of the Jordan River drainage basin and Azraq Oasis. *Fauna of Saudi Arabia*. 10, PP: 347-416.
21. Krupp, F., and Schneider, W., 1991. Two new species of *Nemacheilus* Bleeker 1863 from the Orontes River drainage basin of Lebanon, Syria and Turkey. *Senckenbergiana biologica*. 71, PP: 23-34.
22. Mafakhei, P., Eagderi, S., Farahmand, H., and Mosavii-Sabet, H., 2015. Descriptive osteology of *Oxynoemacheilus kermanshahensis* (Bănărescu and Nalbant, 1966) (Cypriniformes, Nemacheilidae). *Croatian Journal of Fisheries*, 73, PP: 115-123.
23. Mazurais, D., Darias, M. J., Gouillou-Coustans, M. F., Le Gall, M. M., Huelvan, C., Desbruyeres, E., Quazuguel, P., Cahu, C., and Zambonino-Infante, J. L., 2008. Dietary vitamin

- mix levels influence the ossification process in European sea bass (*Dicentrarchus labrax*) larvae. American Journal of Physiol. Regul. Integr. Comp. Physiol. 294, PP: 520-527.
24. Mazurais, D., Glynatsi, G., Darias, M. J., Christodouloupoulou, S., Cahu, C. L., Zambonino-Infante, J. L., and Koumoundouros, G., 2009. Optimal levels of dietary vitamin A for reduced deformity incidence during development of European sea bass larvae (*Dicentrarchus labrax*) depend on malformation type. Aquaculture. 294, PP: 262-270.
25. Prokofiev, A. M., 2004. Phylogenetic relationships of the nemacheiline loaches (Teleostei: Balitoridae: Nemacheilinae). Journal Integrated Scientific. 8, PP: 71-74.
26. Prokofiev, A. M., 2009. Problems of the classification and phylogeny of Nemacheiline loaches of the group lacking the preethmoid I (Cypriniformes: Balitoridae: Nemacheilinae). Journal of Ichthyology. 49, PP: 874-898.
27. Prokofiev, A. M., 2010. Morphological classification of loaches (Nemacheilinae). Journal of Ichthyology. 50, PP: 827-913.
28. Sawada, Y., 1982. Phylogeny and zoogeography of the superfamily Cobitoidea (Cyprinoidei, Cypriniformes). Memoirs of the Faculty of Fisheries of Hokkaido University. 28, PP: 65-223.
29. Taylor, W. R., and Van Dyke, G. C., 1985. Revised procedures for staining and clearing small fishes and other vertebrates for bone and cartilage study. Cybium. 9, PP: 107-119.
30. Verhaegen, Y., Adriaens, D., De Wolf, T., Dhert, P., and Sargeloos, P., 2007. Deformities in larval gilthead sea bream (*Sparus aurata*): a qualitative and quantitative analysis using geometric morphometrics. Aquaculture. 268, PP: 156-168.
31. Wagemans, F., Focant, B., and Vandewalee, P., 1998. Early development of the cephalic skeleton in the turbot. Journal of Fish Biology. 52, PP: 166-204.

Cephalic osteology of Safidrud stone loach *Oxynoemacheilus bergianus*

Jalili P and Eagderi S.

Fisheries Dept., Faculty of Natural Resources, University of Tehran, Karaj, I.R. of Iran

Abstract

The hillstream loaches, family Nemacheilidae, are considered to be a complex group in terms of taxonomy because of difficulties to extract their morphological traits. Therefore, their classification has been established based on osteological and molecular grounds. In addition, study of the osteological features of fish's head can help to better understanding of their biological characteristics such as feeding and respiration. Hence, this study was aimed to provide the characterization of the cephalic osteology of Safidrud stone loach *Oxynoemacheilus bergianus* from Sefid River and comparing the results with those of *O. angorae*. For this study, sixteen specimens of Safidrud stone loach were collected using electrofishing. Specimens were fixed into 4% buffered formalin after anaesthetizing and then cleared and stained with alizarin red S and alcian blue for osteological examinations. The Safidrud stone loach shows differences in the shape of the neurocranium, bony elements forming suspensorial facets, connection position of the lateral ethmoid, possessing urohyal extra and shape of the pectoral fin radial in compare to *O. angorae* and other genus of nemacheilids that can be considered as distinctive characteristics of these two taxa. Regarding the weakness of the morphometric, meristic and color pattern traits for taxonomic study, the finding of this research can be used for future taxonomic studies of this taxa.

Keywords: Safidrud stone loach, *Oxynoemacheilus*, Osteology, Head, Morphology