

## مقاله کوتاه

## اثر عصاره گیاه صبرزرد (*Aloe vera*) در ترمیم زخم ماهی کفال خاکستری (*Mugil cephalus* Linnaeus, 1758)

پریا اکبری

چابهار، دانشگاه دریانوردی و علوم دریایی چابهار، دانشکده علوم دریایی، گروه شیلات

تاریخ پذیرش: ۹۳/۸/۴

تاریخ دریافت: ۹۳/۴/۱۸

## چکیده

گیاهان دارویی پیشینه طولانی در درمان بیماریها دارند و معمولاً عاری از عوارض جانبی هستند. گیاه آلوئه ورا یا صبر زرد یک گیاه دارویی شناخته شده در روند ترمیم زخم پوست در انسان است هدف از این تحقیق، بررسی اثر عصاره آلوئه ورا بر روند ترمیم زخم ایجاد شده بصورت خطی در ناحیه ساقه دم ماهی کفال خاکستری (*Mugil cephalus* Linnaeus, 1758) انجام شد. به همین منظور ۴ عدد آکواریوم هر کدام با ۶ قطعه ماهی کفال خاکستری ( $110 \pm 30$  گرم) تهیه گردید. ماهی با عصاره گل میخک (۱۵۰ میلی‌گرم بر لیتر) بیهوش شده و زخم تجربی بوسیله تیغ جراحی در سمت چپ هر ماهی به قطر ۵ میلی‌متر ایجاد گردید. سپس عصاره آلوئه ورا ۲ بار در هفته بصورت حمام در غلظت‌های (۰/۱، ۰/۱، ۲۰/۱، ۴۰/۱، ۶۰/۱، ۸۰/۱، ۱۰۰/۱) در سه آکواریوم مورد استفاده قرار گرفتند و یک آکواریوم نیز بعنوان شاهد استفاده شد. نمونه‌برداری از ماهیان در روز ۲۱ ام پس از جراحی صورت گرفت که پس از تثبیت در فرمالین ۱۰ درصد و تهیه مقاطع آسیب‌شناسی و رنگ‌آمیزی مورد بررسی قرار گرفتند. نتایج نشان دادند که پس از سه هفته، زخم‌های ماهی آکواریوم دارای عصاره آلوئه‌ورا با غلظت ۰/۱ گرم بر لیتر کاملاً ترمیم یافتند ( $P < 0/05$ ). ولی در آکواریوم‌های دیگر پس از این مدت زخم‌ها همچنان بهبود نیافته بودند. بنابراین می‌توان نتیجه گرفت که استفاده از غلظت ۰/۱ گرم بر لیتر عصاره آلوئه ورا زمان ترمیم زخم‌های سطحی در کفال ماهی خاکستری را تسریع می‌کند.

واژه‌های کلیدی: ماهی کفال خاکستری، آلوئه ورا، درمان زخم

نویسنده مسئول، تلفن: ۰۵۴۳۱۲۷۲۳۴۰، پست الکترونیکی: paria.akbary@gmail.com

## مقدمه

پوست بعنوان اولین سد دفاعی در برابر میکروبها و عوامل بیماریزا می‌باشد. بعلاوه دارای خاصیت ترشح موکوس در ماهی است. موکوس خود در بسیاری از مواقع باعث از بین بردن باکتریها و عوامل بیماریزایی که قصد ورود به بدن ماهی را دارند می‌شوند. حال اگر به هر دلیلی پوست ماهی دچار آسیب شود عوامل عفونی از این طریق وارد بدن می‌شود. لذا تسریع در التیام زخم از جمله مسائلی بوده است که همواره تلاشهای فراوانی در جهت دستیابی به آن صورت گرفته است. زخم‌ها می‌توانند منشاء بروز درد،

از آنجاییکه صنعت پرورش ماهی و سخت‌پوستان یکی از صنایع مهم است و افزایش و بالابردن تراکم آبزیان در واحد سطح، یکی از مهمترین علل پیشرفت و افزایش تولید این صنعت است. بی شک بالا بودن تراکم پرورش اثر معکوسی بر وضع سلامت و بهداشت ماهی خواهد گذاشت. از جمله می‌توان به ایجاد ضایعات پوستی در آبزیان در استخرهای پرورش ماهی اشاره نمود (۵).

های مختلف بر روند ترمیم زخم های سطحی ماهی کفال خاکستری است.

### مواد و روشها

این تحقیق، در اسفند ماه ۱۳۹۲ در مرکز تحقیقات شیلات چابهار انجام شد. تعداد ۲۴ قطعه ماهی کفال خاکستری (*Mugil cephalus*) با میانگین وزنی  $110 \pm 30$  گرم به ۴ تیمار و هر تیمار ۶ قطعه ماهی تقسیم گردیدند. درجه حرارت آب همه آکواریوم‌ها در طول دوره آزمایش  $27 \pm 2$  درجه سانتی‌گراد ثابت نگه داشته شد. آب آکواریوم‌ها هر ۲ روز یکبار تعویض گردیدند.

برای تعیین و بررسی اثر غلظت بالای آلوئه‌ورا قبل از شروع آزمایش، یک سری آزمایش‌های مقدماتی صورت گرفت، بدین منظور مقدار ۲۰ گرم آلوئه‌ورا بصورت جداگانه بمدت ۲۰ دقیقه با حرارت غیرمستقیم (۲) در  $300$  میلی‌لیتر آب دم نموده و بعد از صاف و سرد کردن مایع حاصل، حجم آن به ۱ لیتر رسانده شد. سپس در یک ظرف یک عدد ماهی کفال خاکستری قرار داده شد تا تاثیر غلظت بالای آلوئه‌ورا بر ماهی بررسی شود. حجم آکواریوم برای تعیین غلظت داروها اندازه گیری شد.

برای ایجاد زخم، ماهیها در ظرف عصاره گل‌میخک  $150$  میلی‌گرم بر لیتر قرار داده شدند که حدوداً بعد از ۱ دقیقه بیهوش شدند. سپس آنها را خارج نموده و در سینی تشریح، ابتدا فلس‌های روی ساقه دمی (سمت چپ بالای خط جانبی) برداشته سپس پوست آنها بصورت یک مربع به ضلع حدود ۵ میلی‌متر زخم گردید. ماهیها در آکواریومهای مورد نظر قرار داده شدند بعد از گذشت ۵ دقیقه به هوش آمدند. داروهای ۲ بار در هفته صورت گرفت و هر بار آب آکواریوم‌ها به نصف رسید تا حجم کمتری از دارو برای ایجاد غلظت مناسب استفاده گردد.

برای تهیه عصاره آلوئه‌ورا ابتدا وزنه‌ای تعیین شده آلوئه‌ورا را در مقدار مناسب آب جوشیده ریخته شد و بشر محتوی

التهاب، خارش و حتی ایجاد بیماریهای عفونی گردند (۱۴ و ۱۲۰۱۰). لذا اکثر تحقیقات در چند دهه اخیر، در زمینه روند ترمیم زخم در ماهیان بوده است (۵ و ۱۲).

ترمیم زخم طی سه مرحله ۱- تکثیر فیبروبلاست ۲- ساخت عروق ۳- تکثیر و مهاجرت بافت پوششی صورت می‌گیرد که در دو مرحله اول بدلیل تشکیل بافت جوانه‌ای، انقباض زخم صورت می‌گیرد و حضور سلولهای فیبروبلاست با هسته دوکی متورم و بزرگ در کنار عروق تازه تکمیل شده در مرحله تشکیل جوانه‌ی گوشتی جدید اتفاق می‌افتد. این عروق نیز دارای غشای پایه‌ای متخلخل بهمراه ادم و گلبولهای قرمز می‌باشند. بتدریج غشای عروق کامل شده و هسته آندوتلیوم عروق سنگفرشی ساده گردیده و نشت عروقی کمتر شده و بدنبال آن ادم نیز کاهش می‌یابد (۵ و ۱۳).

بدلیل ازران بودن، عدم ایجاد عوارض جانبی برای ماهی، انسان و محیط زیست و اهمیت بسیاری که برخی گیاهان دارویی در بهبود روند ترمیم زخم و شادابی پوست در انسان داشته است (۱، ۳، ۴ و ۶). سبب شده تا در چند دهه اخیر تعدادی از آنها برای درمان زخم های ماهیها مورد آزمایش قرارگیرند (۴ و ۵).

گیاه آلوئه‌ورا، یکی از گیاهان دارویی است که قدمت استفاده از آن بعنوان ترمیم کننده پوست به بیش از ۳۵۰۰ سال می‌رسد و دارای اثرات مختلفی از جمله ضد التهابی، ضد ویروسی، ضد باکتریایی، آنتی‌اکسیدانی و محرک ایمنی می‌باشد (۵).

از آنجاییکه مطالعات فراوانی در مورد نقش فرآورده‌های گیاه آلوئه‌ورا در حیوانات آزمایشگاهی و دام انجام شده است و در اغلب موارد اثرات مثبت این گیاه منجر به التیام زخم شده است (۷، ۹ و ۱۱)، اما تاکنون از این گیاه برای ترمیم زخم در آبزیان استفاده نشده است. لذا هدف از این تحقیق، بررسی اثر عصاره آلوئه‌ورا یا صبر زرد با غلظت-

پس از ۲۱ روز از ایجاد زخم بر روی پوست ماهی، از هر تیمار ۳ قطعه ماهی بصورت تصادفی انتخاب و نمونه برداری صورت گرفت. نمونه‌ها در فرمالین ۱۰ درصد تثبیت شد و پس از ۲۴ ساعت نسبت به تعویض فرمالین اقدام گردید. از نمونه‌ها برش‌هایی به قطر ۵ میکرومتر تهیه و سپس توسط هماتوکسیلین و اتوزین (H&E) رنگ‌آمیزی شدند (جدول ۱).

**آنالیز آماری:** داده‌ها توسط نرم افزار منبع SPSS 16 با استفاده از تست کروسکال والیس در سطح  $p=0/05$  مورد ارزیابی قرار گرفتند.

جدول ۱- ارزیابی مقاطع بافتی

بافت	شکل ظاهری بافت	شاخص‌ها
اپیدرم	ساختار (شاخص ۳ برای ساختار نرمال) ضخامت (شاخص ۳ برای حداکثر ضخامت) مهاجرت اپیدرم (شاخص ۳ برای توزیع نرمال)	۳ ۲ ۱
درم	ساختار (شاخص ۳ برای ساختار نرمال) تشکیل مجدد رگ (شاخص ۳ برای شیکه رگی نرمال)	

## نتایج

نتایج حاصل از این تحقیق نشان داد که در آکواریومی که از ۰/۱ گرم بر لیتر عصاره آلوئه‌ورا استفاده کردند، ماهیها موقعیت مناسبتری را از نظر بهبود زخم در پایان دوره نشان دادند بطوریکه بعد از ۲۱ روز زخم‌های آنها کاملاً ترمیم یافت و بر روی آنها فلس‌ها نیز تشکیل شد در حالیکه در بقیه آکواریوم‌ها زخم‌ها تا حدودی هنوز در مراحل اولیه بهبودی قرار داشتند، و هنوز فلس‌ها تشکیل نشده بودند.

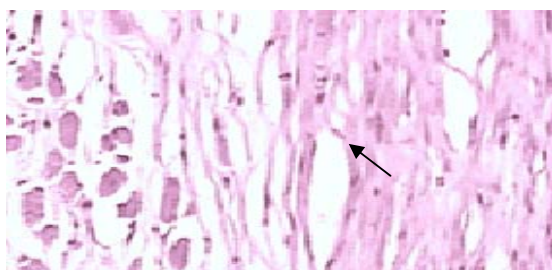
نتایج حاصل از این تحقیق نشان داد که در تیمار ۰/۱ گرم بر لیتر عصاره آلوئه‌ورا در ۲۱ روز پس از ایجاد زخم فضای داخلی سلول در اپیدرم کم شده و ادماتوز کمتری مشاهده شد (شاخص ۲) (شکل ۱). در حالیکه در بقیه تیمارها ادماتوز بیشتری در اپیدرم مشاهده شد (شاخص ۳) (شکل ۲).

در این مطالعه، در طی مراحل ترمیم زخم ساختار درم در تیمار ۰/۱ گرم بر لیتر عصاره آلوئه‌ورا نسبت به بقیه تیمارها بیشتر ترمیم یافته بود و رشته‌های کلاژن منظم‌تری در آن دیده شد. درم تقریباً ساختار طبیعی خود را پیدا کرد که ابتدا تعداد فیبرو بلاست‌ها افزایش یافت که میزان زیادی تروفوکلاژن ترشح می‌کند و در نهایت رشته‌های کلاژن و بافت همبند کلاژنی جای رشته‌های فیبرین را در محل زخم گرفت (شکل ۳). ولی در بقیه تیمارها درم در منطقه صدمه دیده شکل کاملاً طبیعی خود را باز نیافته بود.

همچنین تعداد عروق خونی در تیمار در تیمار ۰/۱ گرم بر لیتر عصاره آلوئه‌ورا نسبت به بقیه تیمارها پس از ۲۱ روز از ایجاد زخم کمتر بود (شاخص ۱).

## بحث

نتایج حاصل از این تحقیق نشان داد که در تیمار ۰/۱ گرم بر لیتر عصاره آلوئه‌ورا تفاوت مشخصی در روند ترمیم زخم نسبت به سایر تیمارها مشاهده گردید ( $P < 0/05$ ) و غلظت بالای عصاره آلوئه‌ورا ۱ و ۲ گرم بر لیتر منجر به کند شدن روند ترمیم زخم شد که می‌توان گفت شاید بوی تند عصاره آلوئه‌ورا در غلظت‌های بالا، مانع پخش بوی غذا در آب شده و ماهیان بواسطه کندی در برداشت مواد غذایی دچار استرس و کندی روند ترمیم زخم شدند.

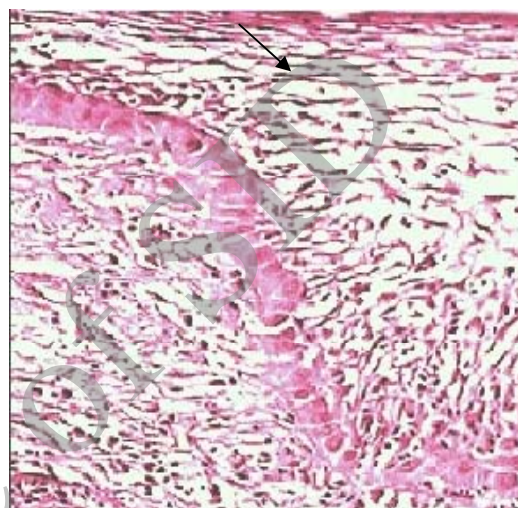


شکل ۳- ترمیم درم و حضور رشته‌های کلاژنی (پیکان) در در تیمار ۱ g/L عصاره آلوئه‌ورا (شاخص ۲) (H&E×200)

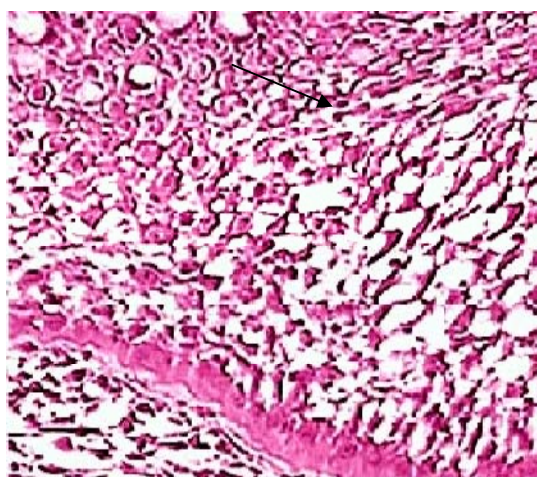
مصباح و همکاران (۱۳۹۲) نیز نشان دادند که حمام کوتاه مدت عصاره آلوئه‌ورا (۱۰ درصد) منجر به تسریع روند ترمیم زخم نسبت به حمام طولانی مدت (۴ درصد) و روش خوراکی (۵ درصد) در کپور معمولی گردید. آنها گزارش کردند که عصاره آلوئه‌ورا بدلیل اثر محرک و مسهلی (روش خوراکی) و بوی تند (حمام طولانی مدت) باعث کاهش جذب مواد غذایی و کند شدن روند ترمیم زخم گردیده است (۵)، که با نتایج حاضر همخوانی دارد.

نتایج حاصل از این مطالعه نیز نشان داد که در تیمار ۰/۱ گرم بر لیتر عصاره آلوئه‌ورا تعداد عروق خونی نسبت به سایر تیمارها در پایان دوره آزمایش کمتر بود که این موضوع بیانگر سرعت انجام روند بهبود زخم در تیمار ۰/۱ گرم بر لیتر عصاره آلوئه‌ورا است. همراه با بهبود زخم مویزگها بتدریج کاهش یافته و به حد نرمال خود می‌رسند همچنین این مطالعه نشان داد که در طی مراحل ترمیم زخم ساختار درم در تیمار ۰/۱ گرم بر لیتر، عصاره آلوئه‌ورا

محیط زندگی و سطح پوست ماهی دارای ارگانسیم‌های زیادی با قابلیت بیماریزایی می‌باشند و بیماریهای پوستی بخش قابل ملاحظه‌ای از بیماریها و مرگ و میر را در بین آبزیان دارند. (۱۰) بنابراین بهبود سریع تر زخم های پوستی در ماهیان بمنظور جلوگیری از ورود عوامل بیماریزای بهم خوردن تعادل اسمزی (۵) در آنها حائز اهمیت است.



شکل ۱- ادماتوز شدید و فضای داخل سلول زیاد اپیدرم در تیمار ۲۰۱ g/L عصاره آلوئه‌ورا و شاهد (شاخص ۳) (H&E×200)



شکل ۲- ادماتوز کم و فضای داخل سلول کم در اپیدرم در تیمار ۱ g/L عصاره آلوئه‌ورا (شاخص ۲) (H&E×200)

آلوه‌ورا با خواص آنتی‌اکسیدان، پاک‌کننده رادیکال‌های آزاد و ضدالتهاب می‌تواند در این امر موثر باشد (۱۵) اما از آنجاییکه اطلاعات مربوط به تاثیر عصاره آلوه‌ورا بر بهبود زخم در ماهی بسیار اندک است لذا مطالعات بیشتری نیاز است تا به بررسی نقش و اهمیت هر یک از ترکیبات شیمیایی موجود در این عصاره بمنظور کارایی بهتر در ترمیم زخم جلدی در ماهی پرداخته شود.

یافته‌های حاصل از تحقیق حاضر نشان می‌دهد که کفال ماهی خاکستری با استفاده از غلظت ۰/۱ گرم بر لیتر عصاره آلوه‌ورا قادر به ایجاد پاسخ آماسی بسیار موثر و همچنین التیام و بهبود زخم می‌باشد.

#### تشکر و قدردانی

بدین وسیله از مهندس اشکان اژدهاکش، مدیر مرکز تحقیقات شیلات چابهار به جهت فراهم نمودن کلیه امکانات و تسهیلات برای اجرای پروژه و آزمایشگاه صدف جهت تهیه مقاطع بافت قدردانی می‌گردد.

نسبت به بقیه تیمارها بیشتر ترمیم یافته بود و رشته‌های کلاژن منظم‌تری در آن دیده شد. مصباح و همکاران در سال (۱۳۹۲) نیز نشان دادند که تشکیل بافت جوانه‌ای و تکثیر سلول‌های همبندی و تشکیل رشته‌های کلاژن در زخم‌های درمان شده بوسیله حمام کوتاه مدت آلوه‌ورا نسبت به حمام طولانی مدت و روش خوراکی سریع‌تر بود (۵). همچنین کیتارا و همکاران (۱۹۹۸ C) اشاره نمودند که بتا سیتوسترول (Beta sitisterol) در گیاه آلوه‌ورا می‌تواند باعث افزایش محتوی کلاژن در بافت جوانه‌ای و افزایش اتصال مقاطع بین دستجات کلاژن گردد (۸).

چوی و همکاران (۲۰۰۱) نشان دادند که ترکیبات گلیکوپروتئین موجود در آلوه‌ورا نقش مهمی در تکثیر و مهاجرت سلول‌های بافت پوشش سطحی دارند (۹).

گیاه آلوه‌ورا همانند سایر گیاهان دارویی دارای ترکیبات شیمیایی مختلفی است از جمله آسمانان (Acemannan) یکی از کربوهیدرات‌های اصلی در برگ گیاه آلوه‌ورا نقش مهمی در تسریع روند ترمیم زخم از طریق فعال نمودن ماکروفاژها دارد (۵ و ۱۶) آلوئین (Aloesin) موجود در

#### منابع

۱. راشکی کمک، م.، گل، ع.، دبیری، ش.، و جوادی، ع. ر.، ۱۳۹۰. نقش پیشگیرانه و درمانی سیر (*Allium sativum*) در آسیب‌های بافتی کلیه ناشی از دیابت ملیتوس در موش‌های صحرائی، مجله زیست‌شناسی ایران، شماره ۵. صفحات ۷۰۶-۶۹۴.
۲. صمصام شریعت، ه.، و معطر، ف.، ۱۳۷۴. درمان با گیاه، انتشارات مشعل، تهران، صفحه ۳۴۱.
۳. عبدالله نژاد، ا.، گل، ع.، دبیری، ش.، و جوادی، ع. ر.، ۱۳۹۰. تأثیر پیشگیرانه و درمانی افشره سیر (*Allium sativum*) بر تغییرات بافتی پروستات در اثر دیابت القاء شده با استرپتوزوتوسین در of dermal wounds in diabetic rats J. Ethnopharmacology. 59, PP: 195-201.
۴. کاظمی پور، ی.، رضایی، م.، و کیوانی، ی.، ۱۳۸۴. مقایسه کیفی اثر سیر و عصاره گل خطمی و بابونه در ترمیم ظاهری زخم‌های سطحی ماهی کپور معمولی، مجله پژوهش و سازندگی، شماره ۶۶. صفحات ۹۷-۹۳.
۵. مصباح، م.، علیشاهی، م.، صابری افشار، ف.، و محمدیان، ب.، ۱۳۹۲. بررسی هیستوپاتولوژیک اثر عصاره گیاه آلوه‌ورا در ترمیم زخم ماهی کپور، مجله دامپزشکی ایران، شماره ۳. صفحات ۱۱۳-۱۰۲.
6. Chithra, P., Sajithlal, G. B., and Chandrakasan, G., 1998. Influence of *Aloe vera* on collagen characteristics in healing dermal wounds in rats. Molecular Cell. Biochemistry. 181, PP: 71-76.
7. Chithra, P., Sajithlal, G. B., and Chandrakasan, G., 1998b. Influence of *Aloe vera* on the healing
8. Chithra, P., Sajithlal, G. B., and Chandrakasan, G., 1998c. Influence of *Aloe vera* on collagen turn over in healing dermal wounds in rats.

- Indian Journal of Experimental Biology. 36, PP: 896- 901.
9. Choi, S. W., Son, B. W., Son, Y. S., Park, Y. I., Lee, S. K., and Chung, M. H., 2001. The wound- healing effect of a glycoprotein fraction isolated from *Aloe vera*. British Journal of Dermatology. 145, PP: 535-545.
  10. Fontenot, D. K., and Neiffer, D. L., 2004. Wound management in teleost fish: biology of the healing process, evaluation, and treatment. Veterinary Clinics of North America Exotic Animal Practice. 7, PP: 57-86.
  11. Heggors, J. P., Pelley, R. P., and Robson, M. C., 1993. Beneficial effects of Aloe in wound healing. Phytotherapy Research. 7, PP: 548- 552
  12. Sharifpour, I., 2004. Experimental study on Histology of circumstance of wound healing process in common carp (*Cyprinus carpio* L.). Iranian Science Fisheries Journal. 2, PP: 91-116.
  13. Swaim, S. F., 1997. Wound healing In Small Animal wound Management. William & Wilkins. PP: 145-160.
  14. Wahli, T., Verlhac, V., Girling, P., Gabaudan, J., and Aebischer, C., 2003. Influence of dietary vitamin C on wound healing process in rainbow trout (*Oncorhynchus mykiss*). Aquaculture. 225, PP: 371-386.
  15. Yagi, A., Kabash, A., Okamura, N., Haraguchi, H., and Moustafa, S. M., and Khalifa, T. I., 2002. Antioxidant, free radical scavenging and anti-inflammatory effects of Aloesin derivatives in *Aloe vera*. Planta Medica. 68, PP: 957-960.
  16. Zhang, L., and Tizard, I. R., 1996. Activation of a mouse macrophage cell line by acemannan, the major carbohydrate fraction form *Aloe vera* gel. Immunopharmacology. 352, PP: 119-128.

### Short paper

## The effect of *Aloe vera* extract on wound healing in *Mugil cephalus* (Linnaeus 1867)

Akbary P.

Fisheries Groups, Marine Sciences Dept., Chabahar Maritime University, Chabahar, I.R. of Iran

### Abstract

Herbs have a long history in treating diseases and are usually side effect free. The *Aloe vera* plant is well known in wound healing in human skin. This study was carried out to evaluate the healing effect of *Aloe vera* on experimentally wounded *Mugil cephalus*. For this purpose, four aquaria, each containing six wounded *M.cephalus* weighting  $110 \pm 30$ g were prepared. Fish were anesthetized with clove oil (150 mg/L) and then skin wounds with 5 mm diameter and full thickness and circular shape were created by surgical punch on the left side of each fish biopsy. Aloe vera extract with different concentrations (0.1, 1, 2 g/L) was two times a week in three aquaria and one aquarium was used as a control treatment. Tissue samples were taken from the skin wounds at day 21 after wounding fish fixed in 10% formalin and then processed through routine histological methods. The results showed that fish wounds in the concentration 0.1 g/l Aloe vera were cured after three weeks ( $P < 0.05$ ). But those in the other aquaria did not cure during this period. Thus, it could be concluded that using 0.1 g/ L concentration of Aloe vera extract would accelerate the recovery period of the superficial wound n *Mugil cephalus*.

**Key words:** *Mugil cephalus*, *Aloe vera*, wound healing;