

## ریخت‌شناسی استخوان‌های جمجمه ماهی قزل‌آلای رنگین‌کمان (*Oncorhynchus mykiss*)

مونا گوهری منش<sup>۱</sup>، ناصر مهدوی شهری<sup>۱</sup>، فرشته قاسم‌زاده<sup>۱</sup> و فائزه یزدانی مقدم<sup>۱،۲\*</sup>

<sup>۱</sup> مشهد، دانشگاه فردوسی مشهد، دانشکده علوم، گروه زیست‌شناسی

<sup>۲</sup> مشهد، دانشگاه فردوسی مشهد، مرکز پژوهشی جانورشناسی کاربردی، گروه نوآوری‌های زیستی جانوری

تاریخ پذیرش: ۹۴/۴/۱۹

تاریخ دریافت: ۹۳/۱۱/۱

### چکیده

شناخت ویژگی‌های استخوان‌شناسی ماهیان به‌ویژه ساختار سر، در درک ویژگی‌های زیستی کاربرد مهمی دارد. بنابراین، این مطالعه باهدف بررسی استخوان‌شناسی ساختار اسکلتی سر قزل‌آلای رنگین‌کمان (*Oncorhynchus mykiss*) به اجرا درآمد. برای این تحقیق تعداد ۳۵۰ نمونه در سنین مختلف از مزرعه پرورش ماهی روستای نوچاه در نزدیکی مشهد، نمونه‌برداری گردید. از نمونه‌های صید شده تعداد ۱۸ قطعه در سن ۳۰ روزه برای مطالعه استخوان‌شناسی ساختار سر، توسط آلسیان بلو و آلیزارین رد شفاف‌سازی و رنگ‌آمیزی شدند. با استفاده از این تکنیک، که بدن ماهی کاملاً شفاف شده و غضروف‌ها به رنگ آبی و استخوان‌ها به رنگ قرمز تبدیل می‌شوند. نمونه‌های ۱ تا ۳۰ روزه بررسی و تعداد ۱۸ عدد از نمونه‌های ۳۰ روزه قزل‌آلای رنگین‌کمان انتخاب شد. سپس استخوان‌های جمجمه و منشأ هر استخوان معرفی و با جنس و گونه‌های مختلفی که تاکنون مورد مطالعه قرار گرفته بودند مورد مقایسه قرار گرفت که نتایج حاصله حاکی از وجود ویژگی‌های اختصاصی استخوانی در حد گونه می‌باشد. به‌طور کلی، با این روش حدود ۴۰ استخوان شناسایی شد که ۱۸ عدد منشأ استخوانی، ۱۹ عدد منشأ غضروفی و ۳ عدد منشأ مختلط داشته‌اند. این تکنیک به‌عنوان روشی مناسب برای مطالعه‌ی سیر تکوین اسکلت گونه‌های مختلف ماهی به‌منظور تشخیص تغییر شکل و ناهنجاری اسکلتی در لارو و همچنین درک اثرات متفاوت محیطی و تغذیه‌ای بر استخوان‌سازی مورد استفاده قرار می‌گیرد.

**واژه‌های کلیدی:** استخوان‌شناسی، آلیزارین رد، جمجمه، قزل‌آلای رنگین‌کمان

\* نویسنده مسئول، تلفن: ۰۵۱-۳۸۷۶۲۲۲۷، پست الکترونیکی: faezeh.um@gmail.com

### مقدمه

تکامل در نتیجه کنش ماهی‌ها با محیطشان به ظهور رسیده‌اند. ساختار اسکلت ماهی‌ها الگویی برای اسکلت سایر مهره‌داران، از جمله اسکلت انسان بوده است (۲۷). خانواده آزادماهیان در ایران شامل ۳ جنس و ۵ گونه می‌باشد. جنس *Oncorhynchus* Suckley 1861 (گونه *Oncorhynchus keta* Walbaum, 1792 که به حوضه دریای خزر معرفی شده است. گونه قزل‌آلای رنگین‌کمان، *Oncorhynchus mykiss* Walbaum, 1792 به رودخانه دجله، دریای خزر، دریاچه ارومیه، دریاچه نمک، کویر،

با توجه به تنوع بسیار زیاد در بین ماهی‌ها، زیست‌شناسی شمار زیادی از گونه‌ها ناشناخته باقی‌مانده و از طرفی درک تاریخ تکاملی و طبقه‌بندی آن‌ها را با مشکل مواجه ساخته است. به‌منظور درک تنوع قابل‌ملاحظه این گروه از مهره‌داران، از ویژگی‌های مختلف ریخت‌شناسی، ساختاری، ژنتیکی، کاربولوجیکی، اکولوژیکی و رفتاری استفاده می‌گردد. یکی از این ویژگی‌ها، به‌کارگیری ساختارهای سخت است (۵). اسکلت ماهی‌ها، قدیمی‌ترین گروه شاخه طناب‌داران، مخلوط پیچیده‌ای از اجزاست که در طی

(Branchiohyoid) هستند. جمجمه عصبی (نوروکرایوم) (Neurocranium) که محفظه مغز را تشکیل می‌دهد، سفت‌ترین بخش جمجمه است که مشخصاً شامل ۴۰ تا ۵۰ استخوان (با در نظر گرفتن استخوان‌های کوچک اطراف چشم و ناحیه بینایی) است. اتصال بین جمجمه عصبی (نوروکرایوم) و آرواره‌ها، از طریق یک ردیف از استخوان‌ها (فکی لامی (Hyomandibular)، ساده (Symplectic)، مربعی (Quadrata)، میان بالی (Pterygoids) و غیره) صورت می‌گیرد که در مجموع، به آن‌ها فکاوین (سپینسوریم) می‌گویند (۲ و ۳). یک ردیف کمان که در اطراف ناحیه‌ی حلق شکل می‌گیرد با جمجمه‌ی عصبی در ارتباط است. اصطلاح کمان آرواره‌ای در معنای خاص آن به ترکیبی از غضروف‌ها و استخوان‌هایی اطلاق می‌شود که همگی متعلق به اسکلت احشایی هستند (غضروف کامی مربعی در فک بالا و غضروف مکمل، گوشه‌ای و سایر استخوان‌های کم‌اهمیت‌تر در فک پایین). این ترکیب فک ماهی را تشکیل می‌دهد و به آن آرواره‌های اولیه نیز گفته می‌شود (۲۷). دومین کمان در این ردیف، کمان هیوئید (لامی) نام دارد. این کمان بین کمان فک پایین در جلو و اولین کمان آبششی در عقب واقع است. از چندین استخوان با منشأ درون غضروفی تشکیل شده است. در ماهیان بخش فوقانی این کمان در هر طرف، که به آن غضروف لامی فکی می‌گویند، تکامل یافته و به صورت یک ساختار ملحقه (Suspensory) مهم درآمده است که به الحاق فکین و زبان کمک می‌کند. این بخش توسط یک استخوان میله‌ای بنام بین لامی به اجزای تحتانی کمان (شاخی لامی) متصل است کمان‌های احشایی باقی‌مانده، مشخصاً از آبشش‌ها حمایت می‌کنند و به آن‌ها، کمان‌های آبششی می‌گویند. معمولاً کمان خلفی در ماهیان استخوانی، تغییر یافته است و دندان حلقی بر روی آن قرار می‌گیرد (۲). مطالعات (۶) با هدف تاکسونومیک‌ی به مطالعه ساختار اجزای مختلف استخوان سر و باله‌های ماهی کلمه دریای خزر و ایگدری و آدریان نیز به مطالعه استخوان

اصفهان و حوضه رودخانه کر معرفی شده‌اند و به طور وسیعی مورد پرورش قرار گرفته‌اند) و جنس *Stenodus* Richardson, 1836 و *Salmo Linnaeus 1758* نیز وجود دارد که سه گونه *Stenodus leucichthy*، *Salmo caspius* و *salmo trutta* را به ترتیب شامل می‌شوند (۱۳ و ۳۲). دهان در این ماهیان رشد زیادی یافته و تا حدودی بزرگ است، بطوریکه آرواره پایین به لبه عقبی چشم می‌رسد و حتی ممکن است به فراتر از آن امتداد یابد. آرواره بالا نیز به همین نقطه می‌رسد و حتی ممکن است به فراتر از آن نیز کشیده شود، دندان‌ها بر روی آرواره‌ها، زبان، استخوان‌های کام، و میله و رأس استخوان تیغه‌ای به خوبی رشد یافته‌اند. هیچ شکافی بین استخوان‌های حلقه‌ای و لبه قدامی پیش سرپوش آبششی مشاهده نمی‌شود. باله مخرجی دارای ۱۰ تا ۱۶ شعاع شاخه‌شاخه است. فلس‌ها کوچک هستند و ۱۲۰ تا ۲۴۰ عدد بر روی خط جانبی مشاهده می‌شود. تعداد مهره‌ها ۶۲ تا ۷۱ عدد است (۱ و ۱۳). به طور کلی جمجمه ماهیان یک ساختار بسیار پیچیده است. این ساختار نشانگر طرح و شکلی است که غالباً وظایف پیچیده ناحیه سر را پوشش می‌دهد، سر نقطه ورود غذا و آب برای تغذیه و تنفس است، محل اندام‌های عمده حسی است. پوشش حفاظتی مغز، آبشش‌ها و اندام‌های دیگر به حساب می‌آید، محل اتصال بسیاری از توده‌های عضلانی محسوب می‌شود. و همچنین، نقطه شروع برای انجام شنای کارآمد می‌باشد. جمجمه ماهیان استخوانی بسیار متغیر است. استخوان‌هایی که در جمجمه یک گروه خاص حائز اهمیت هستند، ممکن است اساساً در گروه دیگر وجود نداشته باشند و تعیین استخوان‌های معادل در بین گروه‌های عمده تاکسونومیک، غالباً دشوار است. با وجود این، برای راحتی کار، جمجمه را می‌توان به ۵ جزء تقسیم کرد که شامل: نوروکرایوم (جمجمه عصبی)، ملحقات آن (فکاوین یا اسپینسوریم) (Suspensorium)، آرواره‌ها، استخوان‌های سرپوش آبششی و دستگاه آبششی لامی (برانشیوهیوئید)

خواهد بود. همچنین مطالعه استخوان‌شناسی در مطالعات آرایه‌شناسی و شناخت ارتباط ماهیان اهمیت بالایی دارد و می‌تواند اطلاعات اولیه را برای مطالعات آتی آرایه‌شناختی فراهم نماید (۶). یکی از روش‌های استفاده‌شده در مطالعات سیستم اسکلتی ماهی، روش رنگ‌آمیزی آلسیان بلو و آلیزارین رد می‌باشد. با کمک این روش، تحقیقات نسبتاً زیادی به‌منظور مطالعه بخش سری و یا سیر تکوین سیستم اسکلتی جمجمه در گونه‌های مختلف ماهی انجام شده است (۱۲، ۱۴، ۱۹، ۲۰، ۲۳، ۲۴، ۲۵، ۲۸، ۳۰ و ۳۱). تحقیق حاضر نیز به‌منظور بررسی ریخت‌شناسی استخوان‌های بخش سری ماهی قزل‌آلای رنگین‌کمان با استفاده از تکنیک مذکور انجام پذیرفته است. نتایج این تحقیق می‌تواند با مشخص نمودن استخوان‌شناسی ساختار سر این‌گونه، به‌عنوان مرجع برای مقایسه با سایر جمعیت‌های گزارش‌شده ماهی قزل‌آلای رنگین‌کمان در حوضه‌های دیگر و همچنین سایر گونه‌های این جنس در بررسی‌های آرایه‌شناختی نیز مورد استفاده قرار بگیرد و به درک بهتر ویژگی‌های زیست‌شناسی آن از جمله تنفس و تغذیه نیز کمک نماید. از این‌رو این پژوهش باهدف بررسی استخوان‌شناسی جمجمه ماهی قزل‌آلای رنگین‌کمان به اجرا درآمد.

### مواد و روشها

در این آزمایش تعداد ۳۵۰ قطعه قزل‌آلای رنگین‌کمان *O. mykiss* از مزرعه پرورش ماهی نوچاه، در نزدیکی مشهد، با طول جغرافیایی 59°E و عرض جغرافیایی 36° N نمونه‌برداری گردید. نمونه‌ها پس از بیهوشی در محلول گل میخک، در فرمالین چهار درصد بافری تثبیت شدند. نمونه‌های ۱ تا ۳۰ روزه بررسی و تعداد ۱۸ نمونه در سن ۳۰ روزه برای مطالعه استخوان‌شناسی ساختار سر براساس روش پوتوف (۱۹۸۴) و هلند (۲۰۰۹) به همراه تصحیحات اعمال‌شده، توسط آلسیان بلو و آلیزارین رد شفاف‌سازی و رنگ‌آمیزی شدند (۱۸ و ۲۲). عکس‌برداری ساختارهای

جمجمه گونه‌ای از خانواده مارماهیان گل‌نشین (Heterenchelyidae) پرداختند سپس استخوان‌های آن را با سه گونه از خانواده‌های مختلف مورد مقایسه قراردادند و تفاوت‌های موجود را ذکر کردند (۱۱). مطالعات مختلفی بر روی استخوان‌ها و اهمیت آن در تاکسونومی صورت گرفته که از جمله کارها می‌توان به تحقیق جهرمی و همکاران (۱۳۸۹)، در مطالعه استخوان پوروهیال و اهمیت آن در تاکسونومی دو گونه طوطی ماهی اشاره کرد (۵). همچنین اسماعیلی و همکاران (۱۳۸۹)، نقش استخوان دم‌لامه را در تاکسونومی مورد بررسی قراردادند و به این نتیجه رسیدند که مطالعه این بخش از استخوان نیز می‌تواند کمک به سزایی در تاکسونومی داشته باشد (۴). همچنین به‌منظور مطالعات تبارشناسی، تحقیقی بر استخوان‌شناسی بخش سری *Coregonus* از خانواده‌ی سالمونیده، انجام پذیرفت، و سپس براساس نتایج حاصله از قبیل تعداد خارهای آبششی، قطر چشم، محل دهان و شکل و اندازه فرااتموئید، آرواره‌ها، فرا آرواره و پیش آرواره‌ای و فک تحتانی، جمعیت ماهی‌های جنس مورد نظر به سه گونه‌ی مختلف دسته‌بندی شدند (۲۹). علاوه بر آن، دیوگو و همکاران جزئیات استخوان بخش سری و کمربند سینه‌ای در نوعی گربه‌ماهی آفریقای جنوبی و چینی مورد مطالعه قراردادند و ارتباط تبارشناسی در میان گربه‌ماهیان را مورد بحث قراردادند (۸، ۹ و ۱۰). برخی از مطالعات استخوان بخش سری منجر به معرفی و تمایز جنس و گونه جدید گردید که می‌توان به تحقیقاتی نظیر گیل (۱۹۹۳) و داتوو (۲۰۱۴) اشاره کرد (۷ و ۱۵). گیل در سال ۱۹۹۳ جنس جدیدی بنام *Afurcagobius* را معرفی نمود (۱۵). داتوو موفق به شناسایی گونه‌ای جدید از *Ituglanis* شد (۷). به‌طور کلی، اسکلت یک ساختار حمایتی را برای بخش‌های نرم بدن تأمین می‌کند و بررسی استخوان‌شناسی ماهی می‌تواند به درک بسیاری از عملکردهای آن از جمله، تغذیه، تنفس کمک نماید. چراکه بدون شناخت کامل استخوان‌های فک و آبشش درک این عملکردها غیرممکن

زاویه‌ای (Angular) بخش پسین آرواره زیرین را می‌سازد. همان‌طور که در شکل دیده می‌شود سه‌گوش بوده و در زاویه پیشین بین دوشاخه دندانی جای می‌گیرد و از سمت عقب با مربعی مفصل می‌شود. استخوان گوشه‌ای (Articular) بعداً توسط این استخوان جایگزین می‌شود و استخوان پس مفصلی (Retroarticular) که در شکل ۲ نشان داده شده، متصل به استخوان زاویه‌ای بوده اما جزو استخوان آرواره‌ای نیست. دستگاه پایک آبششی (Branchiostegal rays) از یک سری استخوان‌های دراز، منحنی و غالباً نوک‌تیز تشکیل شده است که غشای آبششی را نگه می‌دارد. انتهای پهن‌تر پایک‌ها یعنی سر آن‌ها، در لبه پایینی شاخی لامی قرار دارد، اولی متصل به طرف بیرون آن و بقیه به سمت داخل آن متصل هستند. گرچه باکمان لامی مرتبطاند، در واقع به سری سرپوش آبششی تعلق دارند. شکل پایک‌های آبششی بسیار متغیر است، که در ماهی قزل‌آلای رنگین‌کمان به صورت رشته‌ای است. به خاطر نازکی و فقدان علائم متمایزکننده، تشخیص اغلب پایک‌های آبششی مشکل است. اما در این نمونه‌ها به خوبی قابل تشخیص می‌باشند (شکل ۲). در این شکل، علاوه بر استخوان‌های ذکر شده، استخوان دم لامی (Urohyal) نیز مشاهده می‌گردد. در شکل ۳، استخوان‌های پیش‌گوشی (Prootic) و بالی‌گوشی (Pterotic) که به ترتیب استخوان شدگی بخش پیشین و پشتی کپسول شنوایی را بر عهده‌دارند دیده می‌شوند. علاوه بر آن استخوان‌های بخش پس‌سری که متشکل از استخوان‌های فرا پس‌سری (Supraoccipital)، پایه پس‌سری (Basioccipital) و برون‌سری (Exoccipital) می‌باشند قابل مشاهده هستند. بخش پس‌سری (Occipital) خلفی‌ترین قسمت مجموعه عصبی را تشکیل می‌دهد. در طی جنین زایی، بخش پس‌سری با بخش گوشه‌ای جوش خورده و باهم واحدی را ایجاد می‌کنند که لایبرنت غشایی و بزرگ‌ترین بخش مغز را محصور می‌کند و استخوان فرد با منشأ مختلط که در بخش پشتی منطقه پس‌سری یافت می‌شود، فرا پس‌سری

اسکلتی نمونه‌های رنگ‌آمیزی شده توسط دستگاه استریومیکروسکوپ (Olympus, Szh 10, Japan) انجام شد. نام‌گذاری ساختارهای استخوانی نیز اساساً براساس ریستوفسکا و همکاران (۲۰۰۶) و ستاری و همکاران (۱۳۸۵) انجام شد (۲، ۲۵ و ۲۷).

## نتایج

شکل ۱، نمای جانبی بخش استخوان سری ماهی قزل‌آلای رنگین‌کمان ۳۰ روزه را نشان می‌دهد. در این شکل، استخوان‌های مربوط به مجموعه عصبی، آرواره‌ها، فکاويز و سرپوش آبششی به خوبی قابل مشاهده می‌باشند. فکاويز (مجموعه غضروف استخوان‌هایی که فک پایین آرواره‌داران را به مجموعه متصل می‌کند) مشاهده می‌شود. بازوی پیشین آن از استخوان‌های کامی (Palatin)، درون بالی (Endopterygoid) و برون‌رفت (Ectopterygoid) و بازوی پسین آن از استخوان‌های مربعی، ساده، میان بالی و نامی فکی تشکیل شده است. استخوان‌های سرپوش آبششی به ترتیب شامل سرپوش آبششی (opercle)، پیش سرپوشی (preopercle)، زیر سرپوش آبششی (subopercle) و بین سرپوش آبششی (interopercle) می‌باشند. در همان شکل استخوان‌های زوج با منشأ درون غضروفی وجود دارند که در بخش پسین غضروف کامی مربعی تشکیل می‌شوند و به همین نحو با فک اولیه مرتبط هستند، به این اجزا میان بالی (metapterygoid) گفته می‌شود که در زاویه حاصل از دوشاخه گلاویز واقع است. استخوان دیگری که در این شکل قابل مشاهده است، استخوان کامی (palatine) می‌باشد. که در نمونه‌های ماهی قزل‌آلای رنگین‌کمان ۳۰ روزه دندان‌هایی بر روی آن به خوبی مشخص می‌باشد. همچنین جلوترین استخوان مجموعه زیر حلقه‌ای که بخش سری کانال زیر حلقه‌ای را محصور کرده است، استخوان اشکی (lacrimal) نام دارد. این استخوان به صورت زوج در دو طرف دیده شده و تقریباً بزرگ‌تر از سایر استخوان‌های مجموعه دیده می‌شود. استخوان

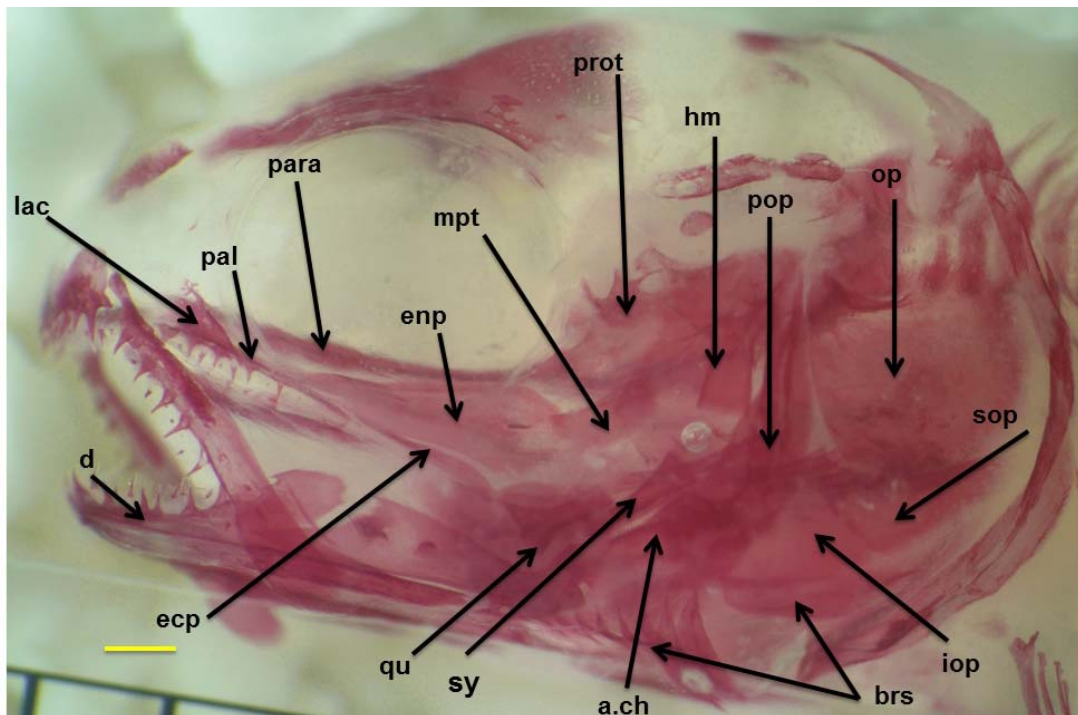
به‌قرار زیر می‌باشد.

استخوان‌های غشایی (پوستی): ترقوه، پیشانی، پرا پروانه‌ای، پس گیجگاهی، وومر، درون بالی، برون بالی، بالی، سرپوش آبخشی، بین سرپوش آبخشی، پیش سرپوش آبخشی، زیر سرپوش آبخشی، دندانانی، فکی، پیش فکی، فرا آبخشی، سنگریزه‌های شنوایی، و پایک‌های آبخشی، کامی.

استخوان‌هایی غضروفی (غیر پوستی): غرابی، میان غرابی، شانهای، فکی لامی، میان بالی، مربعی، ساده، غضروف مکمل، گوشه‌ای، پرویزنی، زیر آبخشی، شاخی آبخشی، زیر لامی، شاخی-لامی، فرا لامی، بین لامی، دملامی، و خارهای آبخشی.

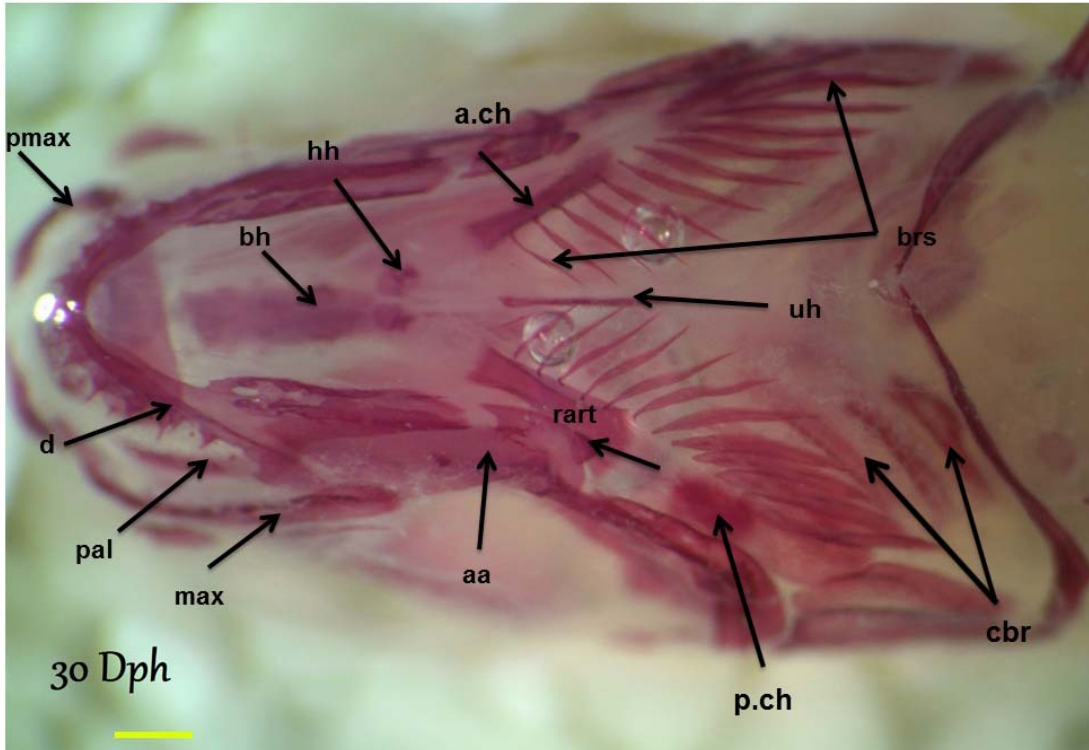
مختلط: پس‌سری، پایه آبخشی، و زاویه‌ای.

(Supraoccipital) نام دارد (شکل ۳). به‌طورکلی، ۱۹ عدد از استخوان‌ها ابتدا غضروفی بوده و سپس استخوانی گشتند. درواقع با بررسی نمونه‌های رنگی شده، ابتدا به رنگ آبی (آلسیان بلو) و سپس در روزهای آتی به رنگ قرمز (آلیزارین رد) دیده شدند و این امر حاکی از سیر تکوین استخوانی غضروفی است. از طرف دیگر، برخی از استخوان‌ها در نمونه‌های آبی دیده نشده و فقط در نمونه‌های قرمز شده دیده شدند که این امر حاکی از منشأ آن‌ها و غشایی بودن استخوان‌ها در طول آنتوژنی می‌باشد. همچنین نتایج مطالعات شمارشی نشان داد که تعداد پایک‌های آبخشی و شاخی آبخشی در طول این ۳۰ روز، به حداکثر ۱۰ و ۵ عدد به ترتیب می‌رسند (شکل ۴). با توجه به نتایج حاصله از مقایسه نمونه‌های ۳۰ روزه با نمونه‌های ۱-۳۰ روزه، منشأ هر استخوان به‌خوبی تعیین گردید که



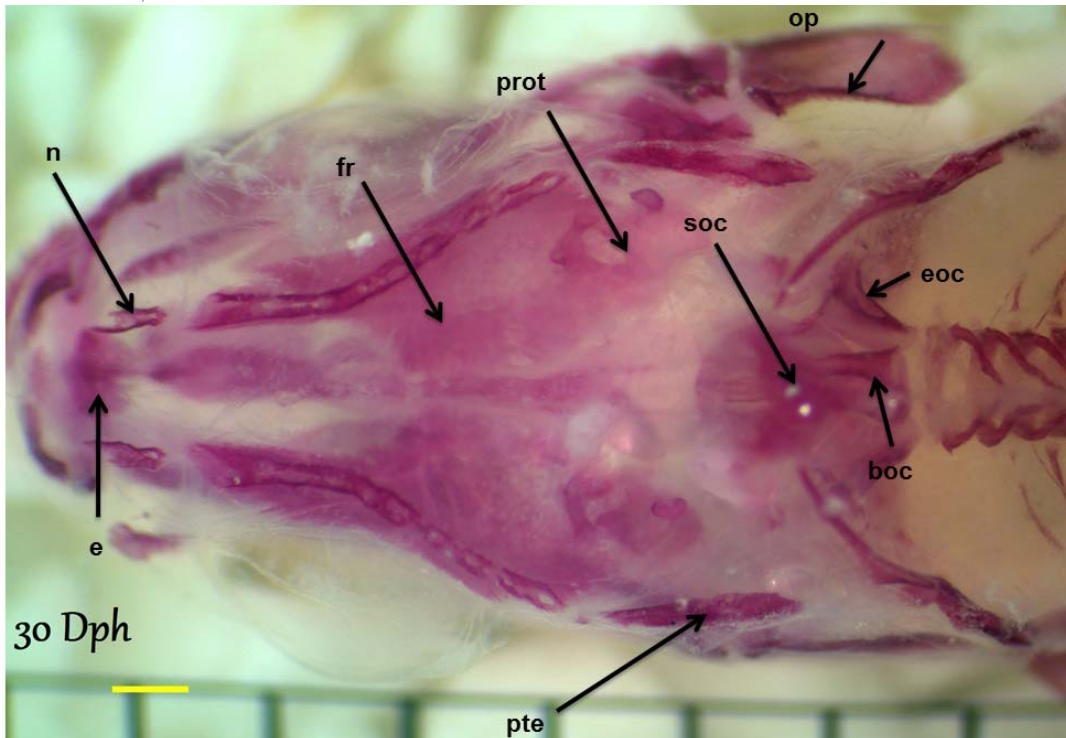
شکل ۱- نمای جانبی از استخوان بخش سری ماهی قزل‌آلانی رنگین‌کمان ۳۰ روزه

- (a.ch)Anterior ceratohyal - ششاع‌های آبخشی (brs)Branchiostegals - دندانانی (d)Dentary
- (iop)Interopercle - فکی لامی (hm)Hyomandibular - درون بالی (enp)Endopterygoid - برون بالی (ecp)Ectopterygoid
- (lac)Lacrymal - اشکی (mpt)Metapterygoid - میان بالی (op)Opercle - سرپوش آبخشی (pal)Palatin - سرپوش آبخشی
- (para)Parasphenoid - پرا پروانه‌ای (pop)preopercle - پیش سرپوش آبخشی (prot)Prootic - پیش گوشه‌ای (qu)Quadrates - مربعی
- (sop)Subopercle - زیر سرپوش آبخشی (sy)Symplectic - ساده



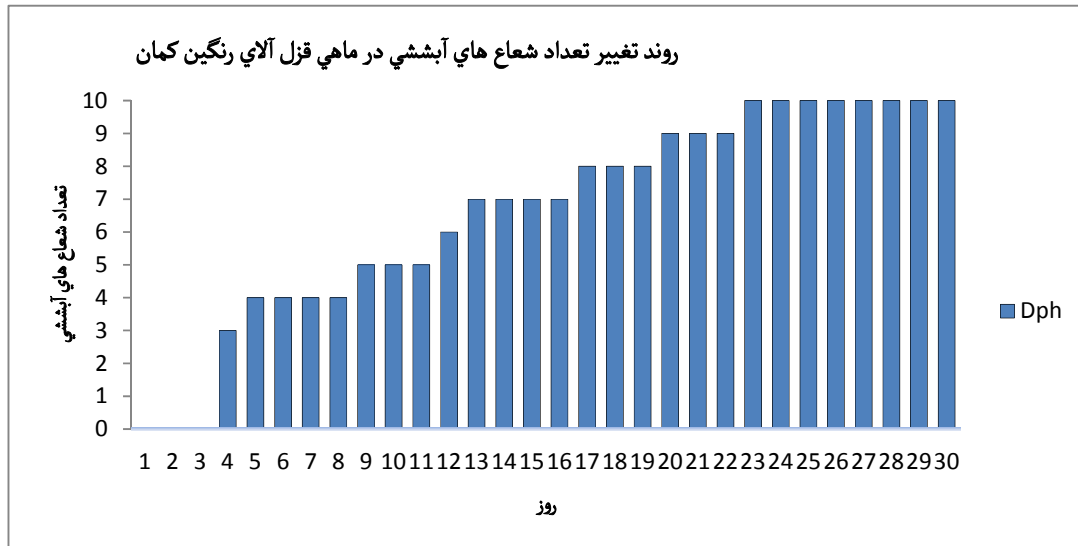
شکل ۲- نمای شکمی از استخوان بخش سری ماهی قزل‌آلای رنگین‌کمان ۳۰ روزه

(aa)Angulo-articular گوشه‌ای زاویه‌ای (bs) Basihyal - پایه‌ای لامی (brs)Branchistegals - شعاع‌های آبششی - (cbr)Ceratobranchial شاخه‌ی آبششی (d)Dentary - دندان (hh)hypohyal - زیر لامی (max)Maxillary - فکی (pal)Palatine - مفصلی (p.ch)Posterior ceratohyal - شاخه‌ی لامی خلفی (pmax)Premaxillary - پیش فکی (rart)Retroarticular - (uh)Urohyal - دم لامی



شکل ۳- نمای پشتی از استخوان بخش سری ماهی قزل‌آلای رنگین‌کمان ۳۰ روزه

(n) Basiooccipital (boc) پایه پس‌سری - Ethmoid (e) پرویزنی - Exooccipital (eoc) برون پس‌سری - Frontal (fr) استخوان پیشانی - (n) Nasal bone استخوان بینی - Opercle (op) سرپوش آبششی - Prootic (prot) پیش گوشه - Pterotic (pte) بالی گوشه - Supraoccipital (soc) فرا پس‌سری.



شکل ۴- روند تغییر شعاع‌های آبششی در طول ۳۰ روز

ذکر گردید. علاوه بر آن، شش گونه انکورینکوس از لحاظ شکل غضروف و استخوان جمجمه و برخی از استخوان‌های احشایی (ویسرال) متفاوت هستند، و با استفاده از این مطالعات شش گونه را به دو گروه تقسیم‌بندی کردند که یک گروه از آن‌ها شباهت بسیار زیادتری به جنس *Salmo* داشتند که خود حاکی از صحت فرضیه سرمنشأ جنس *Oncorhynchus* از ساختار اجدادی خودش می‌باشد (۱۶). این مشاهدات مشابه نتایج حاصل از مقایسه نمونه مورد تحقیق *O. mykiss* و جنس *Salmo* می‌باشد که حاکی از شباهت بسیار این دو نمونه در ساختار ریخت‌شناسی است (۲۵). از مقایسه سه گونه *O. masu*، *O. keta* و *O. mykiss* این‌طور می‌توان نتیجه گرفت که تفاوت‌هایی در ساختار جمجمه‌ی عصبی و استخوان‌های احشایی این سه گونه وجود دارد. استخوان‌های لامی-فکی، فرا اتموئیدی، پاراسفونوئیدی و ومر در بین این سه گونه متفاوت است. *O. keta* به علت وجود استخوان لامی-فکی ظریف و بلند و ساختار سه‌گوشه‌ای فرا اتموئیدی از دو گونه‌ی دیگر که بیضی‌شکل می‌باشند قابل تشخیص

لازم به ذکر است که در طی این ۳۰ روز تمام استخوان‌ها تشکیل نشده است. به‌عنوان مثال زایده‌ی بالارونده و فرا آبششی و بین آبششی هنوز در شکل (نمای جانبی ۳۰ روزه) تشکیل نشده است.

### بحث و نتیجه‌گیری

با استفاده از نتایج حاصل از این تحقیق، می‌توان استخوان‌های مختلف بخش سری ماهی قزل‌آلای رنگین‌کمان را شناسایی نموده و به‌عنوان یک نمونه مدل با دیگر نمونه‌های ماهی مورد مقایسه قرارداد. جمجمه ماهیان استخوانی، یک پازل ماهرانه از استخوان‌هایی است که به یکدیگر مفصل شده‌اند و از بسیار جهات با جمجمه ماهیان دیگر متفاوت هستند (۲ و ۳). نتایج حاصل از مطالعات ساختار استخوانی ۶ گونه از جنس *Oncorhynchus* و تعدادی نمونه از جنس *Salmo* حاکی از آن است که این دو جنس از لحاظ ساختار غضروفی و استخوانی تفاوت‌هایی را نشان دادند. یکی از تفاوت‌های استخوانی این دو جنس شکل ساختار فرا اتموئیدی و پیش‌آرواره‌ای

یک‌گونه شناخت کامل استخوان‌شناسی آن به‌ویژه ساختار اسکلتی سر کمک به سزایی خواهد نمود (۱۷). لازم به ذکر است که با توجه به نتایج حاصل از بررسی تفاوت‌های موجود در جمجمه یکی از گونه‌های جنس انکوریکوس (*O. masu*) در دو حالت پرورشی و وحشی، تفاوت‌هایی در مقدار غضروف و نوع استخوان موجود در جمجمه مشاهده گردیده است که این تفاوت‌ها به شرایط رشد و نوع غذای مصرفی مربوط می‌باشد (۲۶). لذا در آینده به مطالعات بیشتری در زمینه مقایسه سیستم اسکلتی در جمجمه ماهی قزل‌آلای رنگین‌کمان وحشی و پرورشی مورد نیاز است. با توجه به نتایج حاصل از تحقیقات گذشته و نتایج تحقیقات فعلی، می‌توان نتیجه گرفت که گونه *O. mykiss* دارای خواص استخوانی منحصر به فردی است که می‌توان با استفاده از روش رنگ‌آمیزی آلزارین رد به مطالعه و مقایسه بخش‌های مختلف استخوانی آن با دیگر گونه‌ها پرداخت. همچنین می‌توان به اطلاعاتی از جمله نوع تغذیه و سیستم تنفسی آن پی برد. علاوه بر آن می‌توان جمجمه‌ی ماهی وحشی و پرورشی را در شرایط اکولوژیکی و غذایی متفاوت مورد مقایسه و بررسی قرارداد تا شرایط ایده آل رشد استخوان محاسبه گردد. لازم به ذکر است، با مطالعه غضروف و استخوان و درک آنتوژنی ساختار اسکلتی ماهی می‌توان به تغییر عوامل زیست‌محیطی بر تراکم استخوان و شکل‌پذیری آن پی برد. این روش یک ابزار مفید برای مطالعه تکوین سیستم اسکلتی در گونه‌های مختلف ماهی بوده و به تشخیص ناهنجاری در تکوین غضروف و استخوان در لاروهای کوچک و در نهایت برای مشخص کردن بهتر اثر عوامل مختلف محیطی و تغذیه در وضعیت استخوان‌سازی اجزای اسکلتی خاص به شمار می‌رود.

است (۲۱). در تحقیق فعلی نیز ساختار فرا اتموئیدی بصورت سه‌گوش مشاهده شد. با مقایسه روند استخوان‌سازی ماهی *Oncorhynchus mykiss* حاصل از تحقیق فعلی با دیگرگونه‌های این جنس تفاوت‌هایی مشاهده می‌گردد. به‌عنوان مثال در مقایسه با گونه *Salmo letnica* (۲۵) روند استخوان‌سازی در گونه مورد مطالعه سریع‌تر از گونه‌ی *Salmo letnica* بوده است. هرچند در بین این دو گونه در سن یکسان، مقدار شباهت‌های بسیار زیادی وجود دارد، اما تعداد شعاع‌های آبششی *O. mykiss* در مطالعه حاضر حدوداً ۴ عدد بیشتر از گونه *S. letnica* بوده و همچنین استخوان شاخی آبششی پنجم زودتر از ۳۰ روزگی پدیدار شد که در گونه *S. letnica* با کمی تأخیر ظاهر گردیده است و این مشاهده حاکی از رشد سریع‌تر روند استخوان‌سازی در گونه‌ی مورد تحقیق حاضر می‌باشد. همچنین، استخوان دم لامی با توجه به منشأ درون غضروفی آن که در کتاب (دکتر کیوانی ۱۳۸۷) ذکر شده است در نمونه‌ای آبی این آزمایش مشاهده نگردید، بلکه در نمونه‌ای استخوانی روز ۲۰ ام به بعد مشاهده گردید. لذا معرفی منشأ این استخوان با تردید مواجه گردید. به‌طور کلی، امروزه ویژگی‌های استخوان‌شناسی در مطالعات رده‌بندی در ماهیان به‌عنوان صفاتی مورد قبول متخصصان رده‌بندی قرار گرفته است (۳۲). اگرچه استخوان‌شناسی ماهیان نسبت به سایر مهره‌داران به علت تعداد بالای استخوان بسیار پیچیده می‌باشد، اما استخوان‌شناسی در مطالعات تاکسونومی و شناخت ارتباط ماهیان اهمیت بالایی دارد (۱۷). شناخت استخوان‌شناسی علاوه بر کمک به مطالعات فسیل‌شناسی برای درک تکامل ماهیان، در بررسی‌های زیست‌شناسی ماهیان از جمله تغذیه، تنفس و شنا نیز اهمیت زیادی دارد. در شناخت زیست‌شناسی

## منابع

۱. ستاری، مسعود. و همکاران، ماهی‌شناسی (تشریح و فیزیولوژی)، نشر حق شناس، ۱۳۸۳، ۵۰۲ صفحه

۲. ستاری، مسعود. و همکاران، ماهی‌شناسی (تشریح و فیزیولوژی)، نشر حق شناس، ۱۳۸۵، ۶۶۲ صفحه



پولک و طوطی ماهی ایرانی (سوف ماهی شکلان: طوطی ماهیان)،  
مجله علوم آبزیان سال اول، شماره سوم، ۱۳۸۹، صفحه ۶۱-۶۹

ع. قجقی، فریرز، و همکاران، مطالعه ساختار استخوان شناسی ماهی  
کلمه دریای خزر (*Rutilus rutilus caspicus*). مجله  
شیلات، دانشگاه آزاد اسلامی واحد آزادشهر، سال هفتم، شماره  
چهارم، ۱۳۹۲، صفحه ۴۴۸-۴۵۹

۳. کیوانی، یزدان، فرهنگ چند زبانه اصطلاحات استخوان شناسی  
تکوینی ماهی‌ها، نشر نور گستر، ۱۳۸۷، ۲۸۶ صفحه

۴. اسماعیلی، حمیدرضا، و همکاران، ریخت شناسی استخوان دم لامه  
و جایگاه آن در تاکسونومی تعدادی از ماهیان آب شیرین حوضه  
جنوبی دریای خزر، مجله‌ی زیست‌شناسی، جلد ۲۳، شماره ۳،  
۱۳۸۹

۵. لقائی‌خواه جهرمی، فاطمه، و همکاران، ریخت شناسی استخوان  
یوروهیال و اهمیت آن در تاکسونومی دو گونه طوطی ماهی زرد

7. Datovo, A. (2014). A new species of *Ituglanis* from the Rio Xingu basin, Brazil, and the evolution of pelvic fin loss in trichomycterid catfishes (Teleostei: Siluriformes: Trichomycteridae). *Zootaxa*, 3790(3), 466-476.
8. Diogo, R., Chardon, M., & Vandewalle, P. (2002). Osteology and Myology of the Cephalic Region and Pectoral Girdle of the Chinese Catfish *Cranoglanis boudierius*, With a Discussion on the Autapomorphies and Phylogenetic Relationships of the Cranoglanididae (Teleostei: Siluriformes). *Journal of morphology*, 253, 229-242.
9. Diogo, R., Chardon, M., & Vandewalle, P. (2003). On the osteology and myology of the cephalic region and pectoral girdle of *Liobagrus reini* Hilgendorf, 1878, with a discussion on the phylogenetic relationships of the Amblycipitidae (Teleostei: Siluriformes). *Belgian journal of zoology*, 133(1), 77-84.
10. Diogo, R., Bills, R. (2006). Osteology and myology of the cephalic region and pectoral girdle of the South African catfish *Austroglanis gilli*, with comments on the autapomorphies and phylogenetic relationships of the Austroglanididae (Teleostei: Siluriformes). *Animal Biology*, 56(1), 39-62
11. Eagdari, S., Adriaens, D. (2010). Cephalic Morphology of *Pythonichthys macrurus* (Heterenchelyidae: Anguilliformes): Specializations for Head-First Burrowing. *Journal of morphology*, 271, 1053-1065.
12. Eagdari, S., & Adriaens, D. (2014). Cephalic Morphology of *Ariosoma gilberti* (Bathymyrinae: Congridae). *Iranian journal of ichthyology*, 1(1), 39-50.
13. Esmaeili, H. R., Coad, B. W., Mehraban, H. R., Masoudi, M., Khaefi, R., Abbasi, K., Mostafavi, H., Vatandoust, S. (2014). An updated check list of fishes of the Caspian Sea basin of Iran with a note on their zoogeography. *Iranian Journal of Ichthyology*, 1(3), 152-184.
14. Faustino, M., & Power, D. M. (2001). Osteologic development of the viscerocranial skeleton in sea bream: alternative ossification strategies in teleost fish. *Journal of Fish Biology*, 58(2), 537-572.
15. Gill, H. S. (1993). Description a new genus of goby form southern Australia, including osteologicla comparison with related genera. *Records- Western Austrulian Musuem*, 16(2), 175-210.
16. Gorschkov, S. A., Dorofeyeva, Y.A., Klyukanov, V.A., & Kulikova, N.I. (1979). Osteological characteristics of the Pacific salmons in the genus *Oncorhynchus*. *Journal of Ichthyology* 19, 1-19.
17. Helfman, G., Collette, B. B., Facey, D. E., & Bowen, B. W. (2009). *The diversity of fishes: biology, evolution, and ecology*. John Wiley & Sons.
18. Helland, S. (2009) "Diagnostics - Staining protocol of cartilage & bone. In: Control of malformations in fish aquaculture", Science and practice Baeverfjord, G., Helland, S., Hough, C. (Eds). Rapid Press, Luxemburg. Available from Federation of European Aquaculture Produces, Liege, Belgium, 149.
19. Hernandez, L. P., Ferry-Graham, L. A., & Gibb, A. C. (2008). Morphology of a picky eater: a novel mechanism underlies premaxillary protrusion and retraction within cyprinodontiforms. *Zoology*, 111(6), 442-454.
20. Löffler, J., Ott, A., Ahnelt, H., & Keckeis, H. (2008). Early development of the skull of *Sander lucioperca* (L.) (Teleostei: Percidae) relating to growth and mortality. *Journal of Fish Biology*, 72(1), 233-258.
21. Myoung, J-G. (1996). Morphological Study of *Oncorhynchus* spp. in Korea-V. Comparison of Skeletal Characters of Chum Salmon *O. keta*, Masu Salmon *O. masou* and Rainbow Trout *O. mykiss*. *Journal of Korean fisheries society*, 29 (1996), 208-229.

22. Potthoff, T. (1984). Clearing and staining techniques. In: Ontogeny and sytematics of fishes. The American Society of Ichthyologists and Herpetologists, (1), 35-37.
23. Ristovska, M., Karaman, B., Verraes, W., & Adriaens, D. (2004). Development Of The Cranial Lateral-Line System And Canal Related Bones In *Salmo letnica* Kar.(Teleostei: Salmonidae).
24. Ristovska, M., Karaman, B., Verraes, W., Adriaens, D. (2006). Early development of the postcranial axial skeleton in *Salmo letnica* Karaman, 1924 (Teleotei: Salmonisae). BALWOIS, Conference on water observation and inforation system for decision support, 23-26 May, 2006. Ohrid. Proceeding available online <http://www.balwois>.
25. Ristovska, M., Karaman, B., Verraes, W., & Adriaens, D. (2006). Early development of the chondrocranium in *Salmo letnica* (Karaman, 1924)(Teleostei: Salmonidae). Journal of fish biology, 68(2), 458-480.
26. Romanov, N. S. (1984). Effect of culture conditions on skull morphology in smolts of the masu salmon *Oncorhynchus masou*(Brevoort). Aquaculture, 41, 147-153.
27. Rojo, A. (1991). Dictionary of Evolutionary Fish Osteology.-273 pp. Boca Raton. Ann Arbor, Boston, London (CRC Press).
28. Saka, S., Çoban, D., Kamaci, H. O., Süzer, C., & Firat, K. (2008). Early development of cephalic skeleton in hatchery-reared gilthead seabream, *Sparus aurata*. Turkish journal of Fisheries and Aquatic Sciences, 8, 341-345.
29. Schmoll, A. (1991).The skull of central European coreconids Pices salmonidae Coregonus. Bonner Zoologische Beitrage, 42(1), 75-91.
30. Vandewalle, P., Germeau, G., Besancenet, P., Parmentier, E., & Baras, E. (2005). Early development of the head skeleton in *Brycon moorei* (Pisces, Ostariophysi, Characidae). Journal of Fish Biology, 66(4), 996-1024.
31. Zhang, X., Shimoda, K., Ura, K., Adachi, S., & Takagi, Y. (2012). Developmental structure of the vertebral column, fins, scutes and scales in bester sturgeon, a hybrid of beluga *Huso huso* and sterlet *Acipenser ruthenus*. Journal of fish biology, 81(6), 1985-2004.
32. <http://www.briancoad.com> (last access, January 2015)

## Cephalic morphology of rainbow trout (*Oncorhynchus mykiss*)

Goharimanesh M.<sup>1</sup>, Mahdavi Shahri N.<sup>1</sup>, Ghassemzadeh F.<sup>1</sup> and Yazdani Moghadam, F.<sup>1</sup>

<sup>1</sup> Biology Dept., Faculty of Sciences, Ferdowsi University of Mashhad, Mashhad, I.R. of Iran

<sup>2</sup> Zoological Innovations Research Dept., Institute of Applied Zoology, Faculty of Sciences, Ferdowsi University of Mashhad, Mashhad, I.R. of Iran

### Abstract

Understanding the characteristics of the particular structure of fish bones, such as the skull helps to learn certain biological characteristics. Therefore, we studied the bones of the skull in rainbow trout (*Oncorhynchus mykiss*). In this study, 350 samples of different ages were sampled from Nowchah, a village near Mashhad. 18 samples of 30 dph were chosen to study the skull by Alicain blue and Alizarin red technique. Using this technique, toto clearing, the specimens of 1-30 dph were studied and 18 specimens of 30 dph were chosen. After that, the bones of skull and their origins were observed and then compared with other genera and species. The results demonstrated the specific characteristics in the level of species. In addition, by comparing the bones with 1-30 dph specimens, the origin of each one was identified. As a result, about 40 bones were observed, in which 18 were membranous, 19 pieces were endochondral and the other 3 were mixed. This technique would be also a good method to diagnosis the malformation and teratology in larvae as well as understanding the different effects of environment and nutrition on osteogenesis.

**Key words:** Alizarin red, Osteology, Rainbow trout, Skull