

مقایسه ویژگی‌های تشریحی و بافت‌شناسی اندام وومرونزال در دو مار غیررسمی

Typhlops vermicularis و *Eirenis collaris*احمد قارزی^{۱*}، پریسا یوسفی^۲ و محسن عباسی^۳^۱ کرمانشاه، دانشگاه رازی، دانشکده علوم، گروه زیست‌شناسی^۲ خرم‌آباد، دانشگاه لرستان، دانشکده علوم، گروه زیست‌شناسی^۳ خرم‌آباد، دانشگاه لرستان، دانشکده دامپزشکی، گروه علوم پایه

تاریخ دریافت: ۹۳/۱۰/۱۰ تاریخ پذیرش: ۹۴/۱۱/۱۹

چکیده

اندام وومرونزال در مارها از نمو بسیاری برخوردار است و در جفت یابی و شکار صید نقش دارد. برای پی بردن به ویژگی‌های هیستومورفومتری این ساختار تعداد ۵ نمونه از گونه *Eirenis collaris* و ۶ نمونه از گونه *Typhlops vermicularis*، از زیستگاه طبیعی جمع‌آوری شدند. پس از مطالعات بیومتری و تشریحی، تنها سر مارها برای مطالعات بافت‌شناسی آماده گردیدند. بررسی‌های تشریحی و بافتی نشان داد که در این گونه‌ها اندام وومرونزال شامل یک جفت ساختار لوله‌مانند است که در سقف دهان و زیر حفره بینی قرار می‌گیرد و از طریق کانالی در کام با حفره دهانی در ارتباط است ولی هیچ ارتباطی بین آن و حفره بینی دیده نمی‌شود. دیواره این اندام توسط سه نوع اپی‌تلیوم (حسی، غیرحسی و بینابینی) مفروش می‌گردد. با وجود تشابهات بسیاری که بین اندام وومرونزال این دو گونه مشاهده شد تفاوت‌هایی نیز بین آنها وجود دارد. ابتدا اینکه اندازه این اندام در *E. collaris* بزرگتر بوده و برخلاف گونه *T. vermicularis* غضروف تیغه بینی در کپسول این اندام مشارکت نمی‌کند. همچنین اپی‌تلیوم حسی در *E. collaris* از تعداد لایه‌های سلولی بیشتری تشکیل می‌شود و مرز مشخصی بین سلول‌های راسی و زیرین وجود دارد. به علاوه، اپی‌تلیوم غیرحسی روی جسم قارچی در هر دو گونه مژه دار ولی در *E. collaris* از نوع مکعبی مطبق و در *T. vermicularis* استوانه‌ای ساده است. بطور کلی، این تحقیق نشان داد که اندام وومرونزال در *E. collaris* از نمو بیشتری از همتای خود در *T. vermicularis* دارد که این تفاوت در سبک زندگی آنها نیز منعکس می‌گردد.

کلمات کلیدی: اندام وومرونزال، اپی‌تلیوم حسی، بافت‌شناسی، مار، جسم قارچی

نویسنده مسئول، تلفن: ۰۶۶۴۲۳۳۰۱۷۷، پست الکترونیکی: ahgharzi@yahoo.com

مقدمه

وابسته اند (۱۸). مارها فاقد پلک متحرک بوده و حرکات چشم آنها بسیار محدود است. آنها همچنین فاقد گوش خارجی، گوش میانی و پرده صماخ می‌باشند و فقط ارتعاشات صوتی بسیار محدودی را تشخیص می‌دهند (۱۹). بر خلاف حواس بینایی و شنوایی، حس بویایی در مارها بسیار توسعه یافته است، به این ترتیب که علاوه بر سیستم بویایی اصلی که شامل سوراخ‌های بینی، حفرات

اندام‌های حسی مارها بطور بی‌نظیری با آنچه که در پستانداران و یا سایر جانوران دیده می‌شود متفاوت است. بیشتر خزندگان به حس بینایی خود برای شناسایی طعمه و شکارگران متکی هستند. حس شنوایی نیز یکی از حس‌های مهم در خزندگان است، لیکن مارها فاقد پرده صماخ بوده و فقط فرکانس‌های با طول موج کوتاه را تشخیص می‌دهند. مارها اساساً به حس‌های بویایی و لامسه خود

علاوه بر اینکه این سیستم از نظر ساختاری از سیستم بویایی اصلی متمایز است، اعصاب خارج شده از این اندام نیز به بخش جداگانه‌ای از لوب بویایی مغز (لوب بویایی فرعی) وارد شده و در داخل سیستم عصبی مرکزی هم حداقل تا حد هسته‌های بادامی (amygdaloid nuclei) بطور جدا از هم باقی می‌مانند. از نظر عملکردی تفاوت مهمی که بین این دو سیستم درک شیمیایی (سیستم بویایی اصلی و سیستم وومرونزال) وجود دارد این است که سیستم وومرونزال بوسیله مولکولهای غیرفرار بزرگ که معمولاً طی عمل دم به سیستم بویایی اصلی نمی‌رسند تحریک می‌شود. از اینرو سیستم وومرونزال غالباً به عنوان یک اندام تخصص یافته برای درک مواد شیمیایی با وزن مولکولی زیاد در نظر گرفته می‌شود. بر عکس، سیستم بویایی اصلی برای درک مواد شیمیایی فرار و وزن مولکولی کم که به آسانی از طریق هوا تا مسافتهای زیاد انتشار می‌یابند اختصاص پیدا کرده است (۶، ۱۲، ۳۰).

مطالعات زیادی بر روی اندام وومرونزال در مارها صورت گرفته است (۳۱، ۴۰، ۴۴). اما بیشتر این مطالعات بر روی مار بدون زبان گارتتر و مارهای سمی از جمله مار زنگی محدود شده است. در مورد مار گارتتر نشان داده شده که این اندام در مکان یابی و ردگیری طعمه قبل از صید، جفت‌گیری، رفتار تهاجمی و حرکت جانور در محدوده قلمروش نقش دارد (۵، ۱۵، ۲۰). در مارهای زنگی نیز این اندام در تنظیم رفتارهای قبل و بعد از نیش زدن نقش مهمی دارد بطوریکه بستن منفذ ارتباطی آن با دهان سبب محو این رفتارها می‌گردد (۵ و ۱۵).

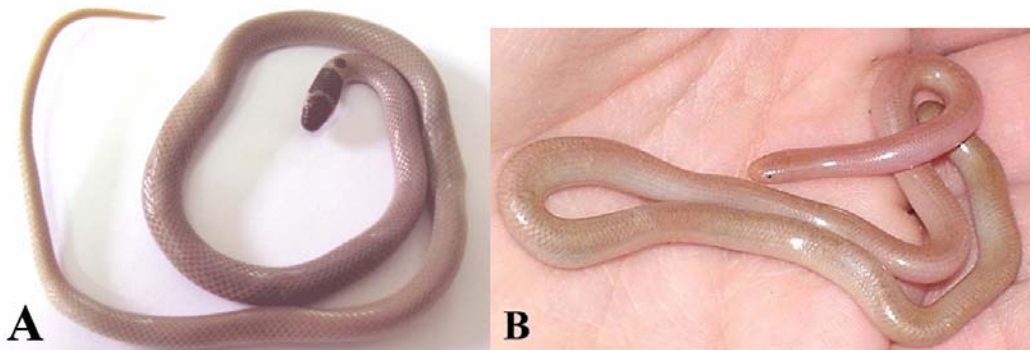
اکثر مطالعات انجام شده روی اندام وومرونزال در مارها شامل تحقیقاتی است که روی مارهای سمی انجام گرفته که معمولاً از طعمه‌های بزرگ برای تغذیه استفاده می‌کنند و ضمناً دارای چشمان بزرگی هستند. فرضیه‌ای که مطرح است این است که در مارهای کوچک غیر سمی که از طعمه‌های کوچکتر استفاده می‌کنند و چشمان کوچکی نیز

بینی و لوب بویایی اصلی است دارای یک سیستم درک شیمیایی فرعی بنام سیستم وومرونزال (vomeronasal system) می‌باشند (۲۱ و ۲۹). جزء اصلی این سیستم شامل یک جفت اندام ژاکوبسون یا اندام وومرونزال (VNO) است که در سقف حفره دهانی وجود دارد. مارها با بیرون آوردن زبان خود از دهان از مواد شیمیایی محیط خود نمونه برداری میکنند (۱۱ و ۲۹). سپس زبان به درون دهان کشیده شده و نوک آن در تماس با اپی‌تلیوم حسی اندام وومرونزال قرار می‌گیرد و این اندام ایمپالسهای عصبی به مغز ارسال و در نهایت پس از تجزیه و تحلیل پیام، حیوان از شرایط محیط پیرامون خود مطلع می‌گردد. در مارهای گارتتر (Gartner snakes) که فاقد زبان هستند مواد شیمیایی روی لب‌ها که مربوط به مواد غذایی در دسترس آنهاست از طریق انتشار به اپی‌تلیوم حسی این اندام می‌رسد (۹، ۱۳ و ۲۳).

اندام وومرونزال در اکثر مهره‌داران چهارپا از جمله دوزیستان (۲۱)، لاکپشتان، لپیدروسورین‌ها (lepidosaurian) (۱۳ و ۱۷) و بیشتر پستانداران یافت میشود (۸، ۲۴، ۲۸، ۳۲، ۳۷، ۳۹، ۴۱، ۴۲، ۴۳) و تنها در ماهیها و پرندگان و بعضی خزندگان (تمساحان و لاکپشتان) است که دیده نشده است (۸ و ۲۲). این اندام بطور اختصاصی در خزندگان فلس‌دار یا اسکواماتا (سوسماران و مارها) از رشد زیادی برخوردار است. عملکرد درک شیمیایی (chemoreception) این اندام در نحوه زندگی این جانوران بسیار اهمیت دارد بطوریکه عملاً در تمام فعالیتهای زیستی این خزندگان از قبیل جستجو برای غذا، شکار و تولید مثل نقش دارد (۱۳). در اسکواماتا سیستم درک شیمیایی وومرونزال از نظر آناتومیک و عملکردی از سیستم بویایی اصلی متمایز است. این سیستم بر خلاف سیستم موجود در سایر مهره‌داران، ارتباط خود را با سیستم بویایی اصلی از دست داده و از طریق یک جفت منفذ اختصاصی که در کام قدامی وجود دارد با حفره دهانی ارتباط برقرار می‌کند (۳۵).

بوده که بدن آن به رنگ قهوه‌ای روشن و دارای یک نوار عرضی سیاه یا قهوه‌ای تیره در ناحیهٔ پس سری است. این گونه در مناطق کوهستانی، نیمه صحرایی و شن‌زارها زندگی میکند و طول آن در زمان بلوغ به حدود ۳۸ سانتی‌متر می‌رسد. مار کوتوله در کشورهای ترکیه، عراق، گرجستان، آذربایجان و ارمنستان انتشار داشته و در ایران در استانهای غربی کشور یافت می‌شود (۳).

مار *Eirenis collaris* دارای بدنی قهوه‌ای تا خاکستری است و در ناحیهٔ پشت سر وجود نوار تیره‌ای آنرا مشخص می‌سازد. در این گونه یک فلس بینی وجود دارد و فلس مخرجی منقسم می‌باشد. همچنین در سطح پشتی ۱۰ ردیف و در سطح شکمی ۱۵۲ تا ۱۷۷ ردیف فلس در آن دیده می‌شود. این گونه تخم‌گذار بوده و از حشرات و عنکبوتیان تغذیه می‌کند (شکل ۱A). مار *Typhlops vermicolaris* به رنگ قهوه‌ای روشن و یا قرمز دیده می‌شود، دارای پوزه‌ای کوتاه و ناحیهٔ گردن نامشخص، دم کوتاه و ضخیم و چشمها کوچک است. این گونه نیز تخم‌گذار بوده و از مورچه‌ها تغذیه می‌کند (شکل ۱B).



شکل ۱- شکل ظاهری مار *Eirenis collaris* (A) و مار *Typhlops vermicularis* (B)

نگه‌داشتن بیشتر آنها در این شرایط کشته شدند. نمونه‌ها سپس مورد بررسی بیومتریکی و مریستیک قرار گرفته و با استفاده از کلید شناسایی معتبر شناسایی شدند. سپس با کمک قیچی و یا اسکالپل سر نمونه‌ها قطع شده و سرها برای مدت یک هفته در محلول فرمالین نمکی ۱۰٪ و در دمای ۴°C قرار داده شدند. بعد از این مدت نمونه‌ها برای

دارند احتمال می‌رود که این اندام از رشد بیشتری برخوردار باشد. لذا در این تحقیق مطالعه بر روی ساختار این اندام در مارهای کوچک غیرسمی انجام گرفت. همچنین برای اینکه مشخص کنیم آیا سبک و محیط زندگی بر روی ویژگیهای بافتی این اندام تاثیرگذار هست یا خیر از دو نوع مار غیر سمی که زیستگاه‌ها و سبک زندگی متفاوتی دارند استفاده شد. به این منظور دو مار غیرسمی، *Typhlops vermicolaris* و *Eirenis collaris* که متعلق به دو خانوادهٔ مجزا می‌باشند انتخاب شدند. مار *Typhlops vermicolaris* یا مار کرمی شکل از خانوادهٔ تیفلوپید (Typhlopidae) طولی حدود ۳۵ سانتی‌متر دارد و به رنگ قهوه‌ای روشن یا خاکستری و بدون نقش نگار خاصی دیده می‌شود. زیستگاه این مار در زیرخاک و تپه ماهورها است. این گونه در جنوب شرقی اروپا، و خاور میانه (ایران، عراق و سوریه) انتشار دارد و در ایران از استانهای آذربایجان شرقی، مرکزی، فارس، مازندران، کرمان، خوزستان و گیلان گزارش شده است. مار *Eirenis collaris* یا مار کوتوله از خانوادهٔ کلوبریده (Colubridae)

مواد و روشها

برای اینکار تعداد ۶ نمونه مار (۳ نر و ۳ ماده) از گونهٔ *T. vermicularis* و ۵ نمونه مار از گونهٔ *E. collaris* (۲ ماده و ۳ نر) از روستای سیاهکله، شهرستان درود در استان لرستان جمع آوری و به آزمایشگاه منتقل شدند. نمونه‌ها با قرار گرفتن در دسیکاتور حاوی کلروفرم بیهوش و با

بصورت گلابی شکل بوده ولی در طول اندام اشکال بیضی و تا حدی مثلثی نیز دیده می‌شود. این اندام از پیرامون توسط کیسولی استخوانی- غضروفی احاطه می‌شود. کیسول VNO در ابتدای اندام کامل است و فاقد بافت همبند در لابلاهای بافت استخوانی و غضروفی است. لومن (فضای داخلی) اندام به سبب وجود جسم قارچی (mushroom body)، به صورت C شکل در آمده است. جسم قارچی یک برآمدگی قارچ مانند از بخش شکمی یا شکمی-جانبی اندام است که به درون لومن پیشروی می‌کند (شکل ۲).

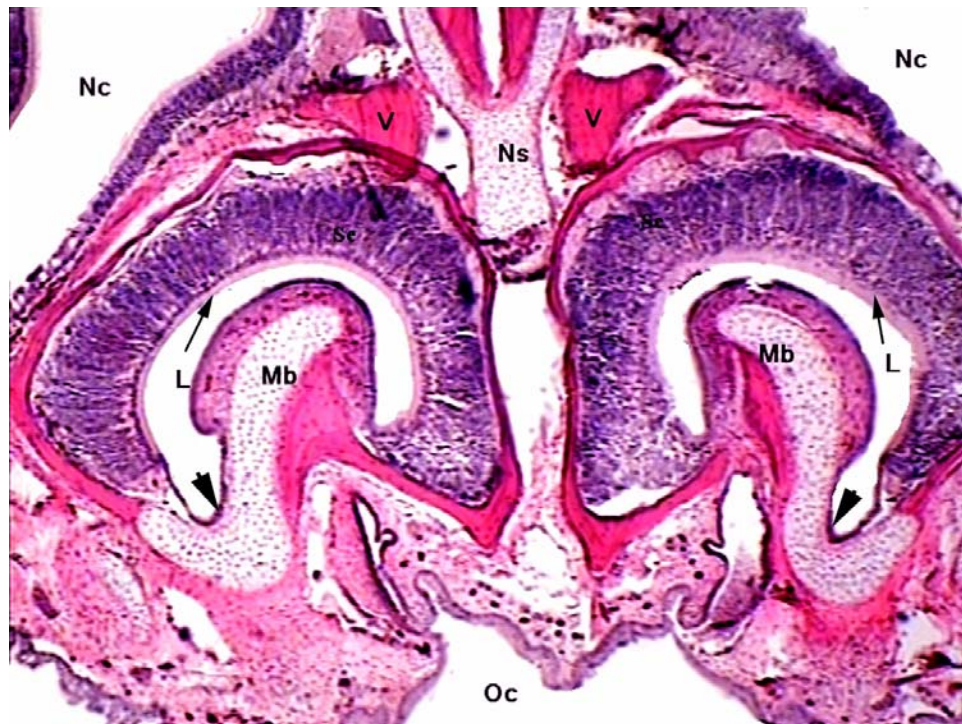
در این گونه VNO از انتهای یک سوم ابتدایی حفره‌ی بینی آغاز می‌شود. کیسول استخوانی-غضروفی احاطه کننده اندام در سرتاسر طول آن کامل نبوده و محل نقص کیسول در طول اندام متفاوت است، ولی بیشتر در دو ناحیه‌ی پشتی و شکمی است. در مناطقی که کیسول ناقص است نقص کیسول توسط بافت همبند اشغال می‌شود (شکل ۳A). کیسول VNO در واقع از دو قوس تشکیل شده است. قوس خارجی کیسول امتداد استخوان وومر و قوس میانی امتداد رو به بالای استخوان کامی است. حد فاصل این دو قوس، در بخش قاعده‌ای، توسط غضروف پر شده است که این غضروف در حقیقت ادامه‌ای از غضروف موجود در پایه‌ی جسم قارچی است که بطرفین گسترش پیدا کرده است (شکل ۲). در بخش‌هایی از طول VNO فاصله‌ی بین دو قوس تشکیل دهنده کیسول استخوانی زیاد است.

در بررسی‌های انجام شده مشخص شده است که لومن VNO در هیچ بخشی از طول خود با حفره‌ی بینی در ارتباط نیست و این در حالی است که در ابتدای یک سوم انتهایی، لومن این اندام از طریق مجرای باریکی با حفره‌ی دهانی مرتبط است. مجرای اشکی نیز به لومن VNO باز شده و از طریق این مجرای باریک مجرای اشکی به حفره‌ی دهانی مرتبط می‌شود. بافت پوششی مجرای ورونزال و اشکی از نوع سنگفرشی مطبق می‌باشد (شکل ۳B)

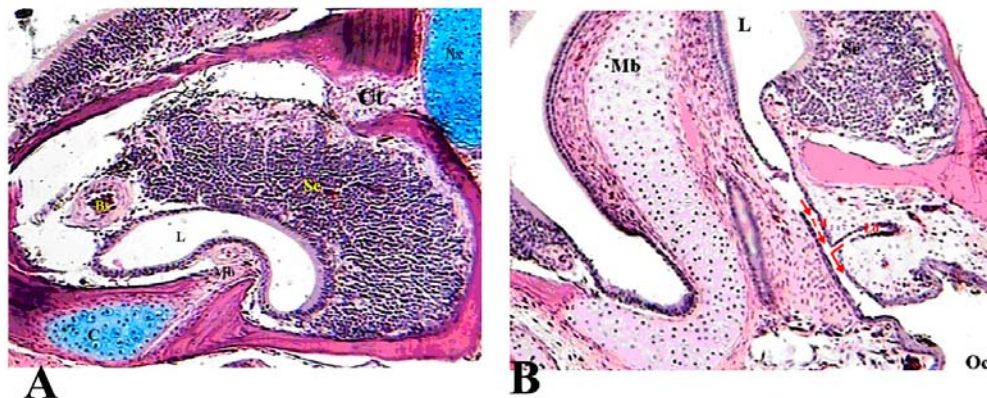
مرحله‌ی کلسیم‌زدایی وارد محلول گودینگ و استوارت شدند (۳۵). مدت زمان لازم برای کلسیم‌زدایی، در مورد نمونه‌های مورد نظر حداقل ۷۲ و حداکثر ۹۶ ساعت بود که این موضوع بستگی به اندازه نمونه داشت. بعد از اتمام کلسیم‌گیری، جهت خروج اسید از بافت، نمونه‌ها به مدت ۱۳ ساعت در محلول سولفات سدیم ۵۰٪ قرار داده شدند و سپس به مدت یک و نیم ساعت در آب جاری تحت شستشو قرار گرفتند. نمونه‌ها بعد از این و تا شروع مرحله‌ی آب‌گیری، در محلول اتانول ۵۰٪ قرار داده شدند. آب‌گیری نمونه‌ها با گذراندن آنها از داخل یک سری محلول الکلی (اتانول) با غلظت بالارونده (۷۰٪، ۹۰٪ و ۱۰۰٪ و هر کدام برای ۳ ساعت) انجام شد. پس از آب‌گیری نمونه‌ها با استفاده از محلول زایلول شفاف سازی شده و متعاقب آن مرحله‌ی نفوذ دادن پارافین مذاب و سپس قالب‌گیری در مورد آنها صورت گرفت. با کمک یک میکروتوم دوار برشهایی متوالی به ضخامت ۵-۷ میکرومتر از نمونه‌ها تهیه و برشها با ترکیبی از رنگهای هماتوکسیلین، ائوزین و یا متد اسیدپریودیک شیف (PAS) رنگ آمیزی شدند. برشهای بافتی تهیه شده در نهایت در زیر میکروسکوپ نوری مورد مطالعه‌ی کیفی (ویژگیهای بافت شناسی) و کمی شامل اندازه‌گیری قطر حفره‌ی بینی، قطر اندام ورونزال و فاصله دو کیسول ورونزال قرار گرفتند. این اندازه‌گیری‌ها با استفاده از گراتیکول مدرجی که روی عدسی چشمی نصب می‌شد انجام گردید.

نتایج

اندام ورونزال (VNO) در مار *Eirenis collaris* همچون سایر مهره داران شامل یک جفت اندام لوله‌ای شکل است که هر یک در موقعیت قاعده‌ای- جانبی نسبت به حفره‌ی بینی قرار می‌گیرند. با توجه به بررسی‌های کمی صورت گرفته متوسط طول هر یک از این ساختارهای لوله‌مانند در مار مورد مطالعه ۶۴۰ میکرومتر اندازه‌گیری شد. در حالت کلی هر یک از این زوج اندام لوله‌مانند در مقطع عرضی



شکل ۲- برش عرضی از VNO در گونه *E. collaris* حفره بینی (Nc)، حفره دهانی (Oc)، تیغه بینی (Ns)، جسم قارچی (Mb)، استخوان وومر (V)، لومن (L)، بافت پوششی حسی (Se)، سلولهای راسی بافت پوششی حسی (پیکانها)، بافت پوششی بینابینی (نوک پیکانها). رنگ آمیزی هماتوکسیلین-ئوزین، بزرگنمایی ۴۰×.



شکل ۳- برش عرضی از VNO در گونه *E. collaris*. (A) یک سوم میانی که ناکامل بودن کپسول استخوانی احاطه کننده و اشغال نواحی فاقد استخوان توسط بافت همبند (Ct) را نشان میدهد. (B) در یک سوم انتهایی لومن (L) اندام به همراه مجرای اشکی به حفره دهانی (Oc) باز میشود. جسم قارچی (Mb)، غضروف (C)، اپیتلیوم حسی (Se)، مجرای اشکی (Ld). رنگ آمیزی در A آبی آلسین و هماتوکسیلین-ئوزین، در B هماتوکسیلین-ئوزین. بزرگنمایی برابر با ۱۰۰×.

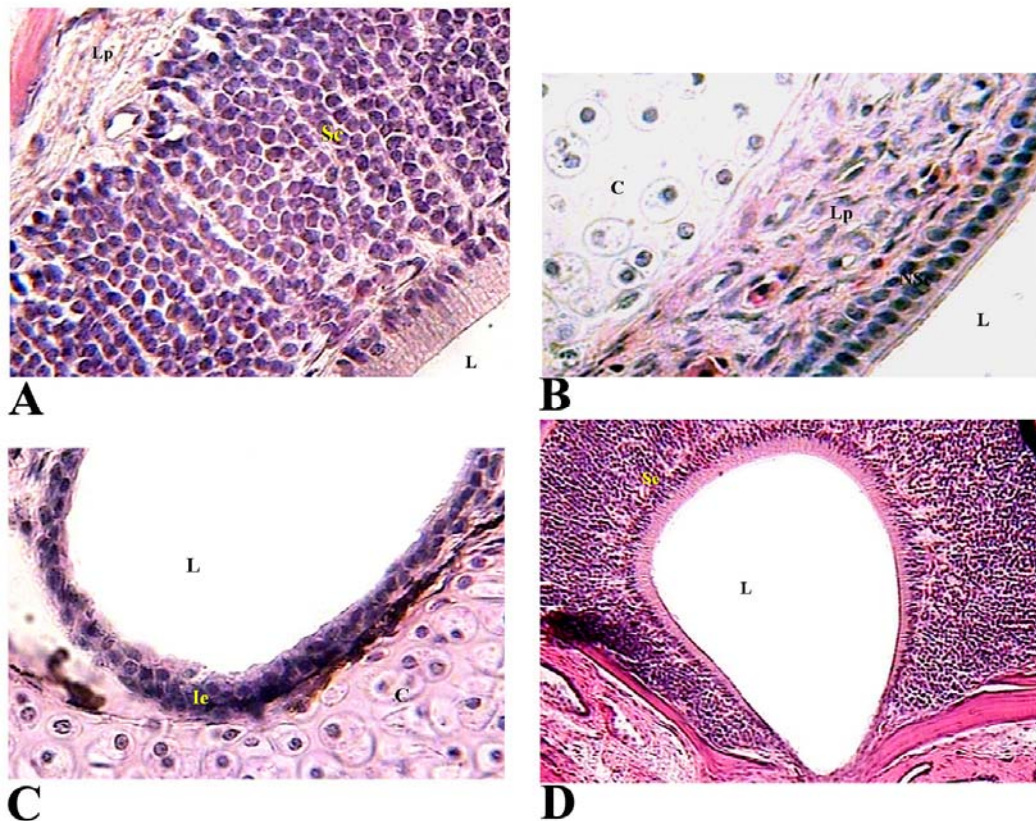
مفروش شده است. بخش پشتی لومن از بافت پوششی عصبی مطبق بدون مژه (سلولهای لایه راسی استوانه‌ای و سایر سلولها مکعبی) تشکیل شده است. این بافت از

لومن VNO در تمام طول خود، توسط سه نوع بافت پوششی متفاوت (بافت پوششی دیواره پشتی لومن، بافت پوششی روی جسم قارچی و بافت پوششی بینابینی)

آن دیده می‌شود (شکل ۴B). بافت پوششی عصبی (حسی) و مرونازال و بافت پوششی جسم قارچی توسط یک بافت پوششی غیر حسی بینابینی از یکدیگر جدا شده‌اند. بافت پوششی این ناحیه از نوع مکعبی مطبق می‌باشد (شکل ۴C).

جسم قارچی فقط در دوسوم ابتدایی طول اندام مشاهده می‌شود. در میانه یک سوم انتهایی، جسم قارچی ناپدید می‌شود. در این ناحیه لومن اندام جامی شکل بوده و توسط بافت پوششی عصبی از نوع مطبق (سلول‌های لایه رأسی استوانه‌ای و سایر لایه‌ها مکعبی) مفروش می‌گردد (شکل ۴D).

حدود ۱۵ لایه سلولی تشکیل می‌شود. لایه سلولهای استوانه‌ای راسی توسط یک ناحیه مشخصی از سلولهای مکعبی زیرین جدا می‌شوند. در این ناحیه جدا کننده سلولهای پراکنده دوکی شکلی یافت می‌شوند (ویژگی که در گونه دیگر مشاهده نمی‌شود). در زیر این بافت پوششی، بافت همبند پارین وجود دارد که حاوی سینوسهای خونی فراوان است (شکل ۴A). جسم قارچی توسط یک بافت پوششی غیر حسی از نوع مکعبی مطبق مژدار شامل دو لایه سلولی پوشیده شده است (شکل ۴B). در زیر این بافت پوششی، بافت همبند پارین همراه با سینوس‌های خونی وجود دارد. غضروف جسم قارچی از نوع هیالین بوده و تقسیمات میتوزی فراوانی در ماتریکس



شکل ۴- بافت پوششی حسی نواحی مختلف VNO در گونه *E. collaris*. (A) اپیتلیوم حسی (Se) مفروش کننده بخش پشتی لومن که شامل یک ردیف سلولهای استوانه‌ای راسی و چندین ردیف سلولهای زیرین مکعبی شکل است. در زیر این بافت بافت همبند آستر مخاط یا پارین (lp) با سینوسهای خونی مشاهده می‌شود. (B) بافت پوششی غیرحسی روی جسم قارچی. (C) بافت پوششی بینابینی (بزرگنمایی بالاتر از ناحیه مشخص شده با نوک پیکان در تصویر ۲). (D) یک سوم انتهایی VNO که از بین رفتن جسم قارچی و لومن (L) تقریباً دایره ای شکل را نشان می‌دهد. رنگ آمیزی هماتوکسیلین-انوزین، بزرگنمایی در A، B و C برابر ۴۰۰ و در D برابر ۱۰۰.

کوچکتر از حفره بینی با قطر ۷۲۰ میکرومتر می‌باشد. میانگین فاصله میان دو کپسول VNO در بخش قاعده‌ای ۸۰ میکرومتر است (شکل ۳-۱۰). به علاوه، فاصله میان دو کپسول VNO در تمام طول اندام تغییر قابل ملاحظه‌ای نمی‌کند. همچنین حداکثر نسبت قطر VNO به قطر حفره بینی مربوط به ثلث میانی اندام است (جدول ۱).

در انتهای اندام، لومن تنگ‌تر شده و فشردگی بیشتری پیدا می‌کند. در نهایت لومن توسط بافت پوششی عصبی مکعبی مطبق پر شده و اندام با مقطعی تقریباً دایره‌ای شکل خاتمه می‌یابد.

اندازه‌گیریهای انجام شده مشخص کرد که بطور متوسط قطر این اندام برابر ۵۶۰ میکرومتر است و از این نظر

جدول ۱- مشخصات اندام وومرونزال در گونه *E. collaris*

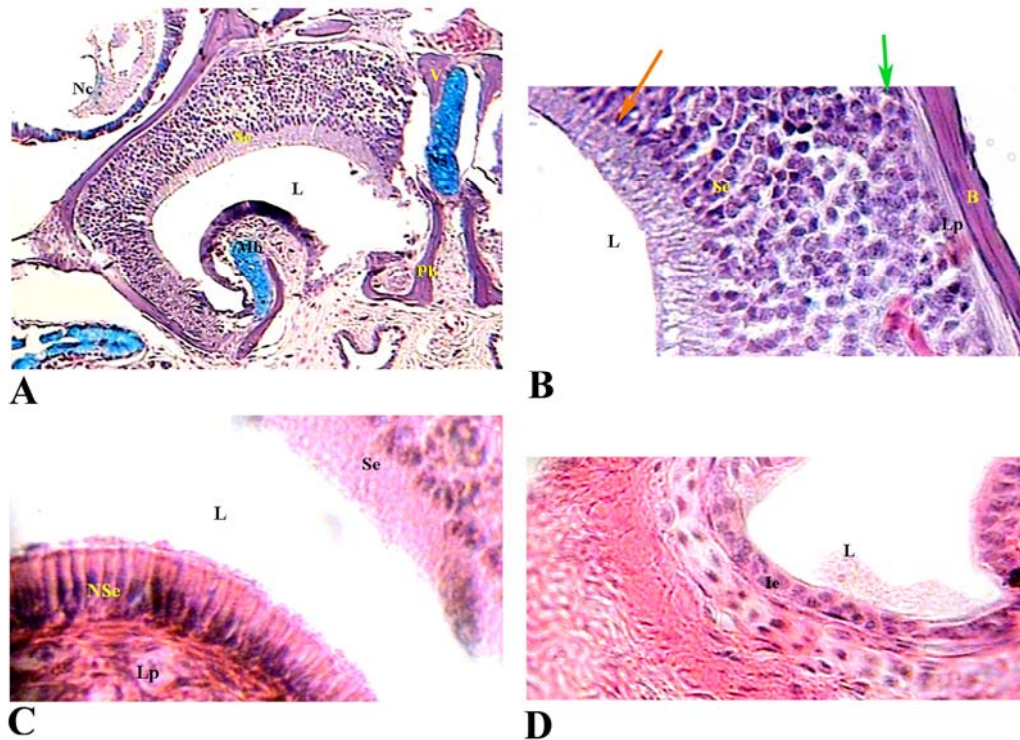
نواحی اندام وومرونزال	فاصله بین دو کپسول راست و چپ	قطر حفره بینی وومرونزال	قطر لومن نسبت قطر لومن اندام به حفره بینی
یک سوم ابتدایی	۸۳/۰۲	۷۴۵/۴۸	۰/۷۵
یک سوم میانی	۸۰/۴۲	۹۱۰/۱۲	۰/۸۲
یک سوم انتهایی	۸۱/۸۷	۹۶۰/۲۳	۰/۶۷

T. vermicularis تا حدودی متفاوت از آنچه‌ی است که در گونه قبلی مشاهده شد. به این ترتیب که در اینجا بافت پوششی حسی پوشاننده پشتی لومن نازکتر است و از تعداد لایه‌های سلولی کمتری تشکیل می‌شود. همچنین هیچ مرز مشخصی بین سلولهای راسی و سلولهای زیرین قابل تشخیص نیست (شکل ۵B). ضمناً سطح راسی سلولهای راسی مانند گونه قبلی صاف نیست و ظاهر مضرص دارد. در این گونه بافت پوششی غیر حسی روی جسم قارچی از نوع استوانه‌ای ساده است (شکل ۵C). در حدفاصل جسم قارچی و دیواره پشتی اندام یا عبارتی در بین بافت پوششی حسی و غیر حسی یک بافت بینابینی وجود دارد که از نوع مطبق دولایه‌ای مکعبی است (شکل ۵D). در گونه *T. vermicularis* نیز قطر NVO کمتر از قطر حفره بویایی است و بطور متوسط یک فاصله ۲۵ میکرومتری بین دو کپسول احاطه کننده VNO سمت چپ و راست وجود دارد (جدول ۲).

در گونه *T. vermicularis* نیز اندام وومرونزال از نظر آناتومیکی (موقعیت قرارگیری، شکل کلی، مقطع عرضی و کپسول پیرامونی) همان ویژگیهای را نشان می‌دهد که در مار *E. collaris* یافت گردید. اما برخی تفاوتها نیز در VNO بین این دو گونه مشاهده شد. اولین تفاوت اینکه با توجه به اندازه کوچکتر سر (۱ سانتی متر در برابر ۳ میلیمتر) طول VNO در *T. vermicularis* کوتاهتر از طول این اندام در *E. collaris* است (۶۴۰ میکرومتر در برابر ۶۳ میکرومتر). علاوه بر این، بخشهای ناقص کپسول استخوانی در ناحیه میانی-پشتی توسط بافت همبند پر نمی‌شود بلکه در این محل غضروف تیغه بینی این نقص را اشغال میکند (شکل ۵A). تفاوت دیگر اینکه غضروف موجود در پایه جسم قارچی در این گونه بطرفین گسترشی را نشان نمی‌دهد و از اینرو در کپسول احاطه کننده اندام مشارکت نمیکند (شکل ۵A). علاوه بر این، از جنیه بافت شناسی، بافت پوششی مفروش کننده دیواره این اندام در گونه

جدول ۲- مشخصات اندام وومرونزال در گونه *T. vermicularis*

نواحی اندام وومرونزال	فاصله بین دو کپسول راست و چپ	قطر حفره بینی وومرونزال	قطر لومن نسبت قطر لومن اندام به حفره بینی
یک سوم ابتدایی	۲۴/۰۲	۲۳۵/۵	۰/۷۲
یک سوم میانی	۲۶/۱۶	۲۷۳/۱۲	۰/۸۲
یک سوم انتهایی	۲۴/۲۱	۲۹۸/۰۳	۰/۶۵



شکل ۵- بافت شناسی اندام وومرونزال در گونه *Typhlops vermicularis*. (A) مقطع عرضی از بخش میانی اندام وومرونزال که در بالا تلیوم عصبی و در پایین جسم قارچی دیده می‌شود. اندام از اطراف توسط یک کپسول استخوانی منقطع احاطه شده است. (B) بزرگنمایی بالاتر اپی تلیوم عصبی که لایه‌های سلولی مختلف در آن نمایان است. در مجاورت لومن ناحیه راسی سلولهای گیرنده شیمیایی که در واقع نورونهای دوقطبی هستند قرار دارد. بعد از این ناحیه یک ردیف سلول پشتیبان (پیکان قرمز) قرار می‌گیرد که هسته‌های کشیده‌ای دارند. در جانب این سلولها چندین ردیف سلول گیرنده شیمیایی (Se) وجود دارند که با هسته‌های کروی شکل مشخص میشوند و در نهایت یک ردیف سلول قاعده‌ای (پیکان سبز) این اپی-تلیوم را از بافت همبند اطراف (LP) جدا می‌نماید. (C) اپی تلیوم تنفسی (NSe) روی جسم قارچی که شامل یک ردیف سلول مژه‌دار است. در سمت دیگر اپیتلیوم عصبی (Se) مشاهده میشود. (D) اپی تلیوم بینایی که شامل یک بافت پوششی دولایه ای مکعبی شکل است. لومن اندام (L)، جسم قارچی (Mb)، حفره بینی (Nc)، تیغه بینی (Ns)، غدد موکوسی سقف دهان (Mg)، اپیتلیوم حسی (Se)، استخوان کامی (Pb)، حفره دهان (Oc) و استخوان وم (V). کپسول استخوانی (B). رنگ آمیزی در A و B شامل آبی آلسین-پاس و در C و D شامل هماتوکسیلین-ئوژین. بزرگنمایی در A برابر با ۱۰۰، در B برابر با ۶۰۰، و در C-D برابر با ۴۰۰.

مارهای سمی گزارش شده است (۵ و ۴۱). به این ترتیب که از یک طرف این اندام شامل یک اپی تلیوم عصبی (حسی) برای درک مواد شیمیایی و یک اپی تلیوم تنفسی است و از طرف دیگر این اندام در تمام طول خود هیچ ارتباطی با حفره بینی ندارد و بطور مستقل از آن در سقف حفره دهانی حرکت میکند و صرفاً از طریق دو منفذ که در کام قدامی وجود دارد با حفره دهانی ارتباط برقرار میکند (۱۳). نکته دیگری که در این دو مار غیر سمی و مارهای سمی مشابه است اینکه اپی تلیوم حسی اندام از سه نوع

بحث

مطالعات متعددی روی جنبه‌های مختلف زیست‌شناختی مارهای ایران انجام گرفته (۱ و ۲) ولی تاکنون تحقیقی در مورد ساختار و بافت شناسی اندام وومرونزال در مارها در ایران انجام نشده است. نتایج این تحقیق نشان داد که در مارهای غیرسمی و یا حداقل در دو گونه *E. collaris* و *T. Vermicularis* ساختار و خصوصیات بافت عصبی وومرونزال بطور کلی تقریباً مشابه آنچیزی است که در

در خزندگان، باز شدن مجرای اشکی به این اندام را نشان داده است ولی محل باز شدن مجرای اشکی در خزندگان مختلف متفاوت است، این مجرا در سوسماران از مجاورت جسم قارچی به اندام وومرونزال باز می‌شود در حالی که در مارها از سمت مقابل جسم قارچی به اندام باز می‌شود (۷). نتایج حاصل از این بررسی نشان داد که در دو گونه مورد مطالعه مجرای اشکی از سمت مقابل جسم قارچی به مجرای اندام وومرونزال باز می‌شود (شکل ۴).

مطالعه اپی‌تلیوم حسی عصبی در وومرونزال برخی خزندگان نشان داده است که این بافت توسط سینوس‌های خونی و بافت همبند حمایت می‌شود (۴). نتایج حاصل از این بررسی نیز پشتیبانی شدن اپی‌تلیوم حسی توسط سینوس‌های خونی و بافت همبند را نشان می‌دهد. ره‌رک در مطالعاتش روی وومرونزال تعدادی از خزندگان بیان کرده است که بافت پوششی جسم قارچی از نوع مکعبی مطبق مژه‌دار می‌باشد (۳۳). همچنین ضخامت اپی‌تلیوم تنفسی جسم قارچی کمتر از ضخامت اپی‌تلیوم حسی-عصبی وومرونزال است. بافت پوششی بینایی وومرونزال در گونه‌های بررسی شده توسط ره‌رک، از نوع مکعبی مطبق با سلول‌های ترشحی گزارش شده است (۳۳ و ۳۶). نتایج حاصل از این بررسی نشان می‌دهد که بافت پوششی حسی در هر دو گونه از نوع مطبق بدون مژه است در حالیکه اپی‌تلیوم جسم قارچی گونه *T. vermicularis* از نوع استوانه‌ای ساده مژه‌دار و در گونه *E. collaris* از نوع مطبق مکعبی بدون مژه است (شکل ۲).

گزارش شده که در مار *Pseudonaja textilis* لومن وومرونزال پر از مایعی است، که این مایع نسبت به رنگ آمیزی پاس واکنش مثبت نشان می‌دهد و احتمال داده شده که منبع این مایع غده هارد (غده ضمیمه اشکی) باشد (۷). در این تحقیق بافت‌های رنگ آمیزی شده با پاس-آبی آلسیان چنین واکنشی را نشان ندادند. گزارش شده که در پستانداران مجاری ترشحی غدد بسیاری در بخش پشتی و

سلول، گیرنده، محافظت‌کننده و قاعده‌ای تشکیل می‌شود که با آرایش و سازمانبندی مشابه در اطراف لومن قرار می‌گیرند (۵). ساختار اپی‌تلیوم تنفسی این اندام نیز با آنچه در دیگر خزندگان فلس دار (مارها و سوسمارها) گزارش شده است مطابقت دارد (۱۹ و ۳۶). در این دو گونه اپی‌تلیوم عصبی اندام وومرونزال بافت ضخیمی است که بطور متوسط از حدود ۱۵ لایه سلولی تشکیل می‌گردد. با توجه به مقایسات انجام شده مشخص شده که بطور کلی اپی‌تلیوم عصبی اندام وومرونزال در خزندگان نسبت به پستانداران ضخیم تر است و مارها نیز در مقایسه با مارمولک‌ها اپی‌تلیوم ضخیم‌تری دارند. علت این امر آن است که بینایی و شنوایی در مارها و سوسمارها ضعیف است و این حواس در مارها ضعیف تر از سوسمارها می‌باشد (۱۴، ۱۹، ۲۷، ۳۴).

علاوه بر این، بررسی‌هایی که در تحقیق حاضر بر روی طول این اندام انجام شد قبلاً توسط دیگران گزارش نشده است. این مطالعه مشخص کرد که طول اندام وومرونزال در گونه *T. vermicularis* و در گونه *E. collaris* به ترتیب ۶۳ و ۶۴۰ میکرومتر می‌باشد. همچنین مشخص شد که در هر دو گونه بیشترین قطر وومرونزال در ناحیه میانی اندام بوده و هر چه به عقب یا جلو پیش می‌رویم از قطر آن کاسته می‌شود. مقایسه نتایج حاصل از اندازه‌گیری طول اندام وومرونزال در این گونه مشخص کرد که طول این اندام در مارها کاملاً بستگی به طول پوزه یا به عبارت دیگر طول حفره‌ی بینی دارد. به این ترتیب که هر چه طول حفره‌ی بینی بزرگتر باشد، طول اندام وومرونزال نیز بزرگتر خواهد بود. مار *E. collaris* دارای سری بزرگتر نسبت به *T. vermicularis* است و به تبع طول حفره‌ی بینی در آن بلندتر از این طول در *T. vermicularis* است.

در این تحقیق مشخص شد که در هر دو گونه در محل اتصال اندام وومرونزال به حفره‌ی دهانی مجرای اشکی نیز به آن ملحق می‌شود. تحقیقات در زمینه اندام وومرونزال

گونه *E. collaris* بیشتر از گونه دیگر است. به علاوه در این گونه سه لایه حسی (راسی)، حفاظتی (میانی) و قاعده‌ای کاملاً از هم متمایزند در صورتی که این تمایز به وضوح در گونه *T. vermicularis* قابل تشخیص نیست. با توجه به ضخامت بیشتر این اپی‌تلیوم حسی و همچنین بلندتر بودن طول اندام در *E. collaris* بنظر می‌رسد که VNO در این مار در مقایسه با گونه *T. vermicularis* از نمو بیشتری برخوردار است. این تفاوت احتمالاً به سبب زندگی این دو نوع مار برمی‌گردد. *E. collaris* ماری است که روی زمین و لابلای سنگها یافت می‌شود و غذای آنرا حشرات و مارمولکهای کوچک روی زمین تشکیل می‌دهند که برای پیدا کردن، تعقیب و شکار این طعمه‌های فعال به ابزار ردیابی موثری نیاز است. برعکس *T. vermicularis* یک گونه حفار است که در زیر خاکها زندگی میکند و غذای آنرا غالباً مورچه‌ها تشکیل می‌دهند و شاید برای یافتن آنها به این گونه به اعضاء و حسهای دیگری غیر از VNO متکی است. از طرفی پژوهشهای صورت گرفته پیشنهاد می‌کند که برعکس سیستم بویایی اصلی (olfactory system) که برای شناسایی علائم شیمیایی محیطی مورد استفاده قرار می‌گیرد، سیستم وومرونال که در چهارپایان خشکی زی تکامل پیدا کرده برای شناسایی فرمونها تطابق پیدا کرده و فرمونها مواد شیمیایی هستند که از فرد آزاد شده و افراد دیگر همان گونه آنرا احساس میکنند (۱۰). از اینرو وومرونال در رفتارهای جفت‌یابی و تولیدمثلی مارها نقش مهمی دارد و در نتیجه در گونه *E. collaris* بدلیل اینکه دامنه پراکندگی و فعالیت افراد هم نوع در نیچ اکولوژیکی بسیار وسیعتر از گونه حفار *T. vermicularis* است، افراد برای پیدا کردن هم مشکلات بیشتری دارند و از اینرو لازم است از سیستم وومرونال تکامل یافته‌تری برخوردار باشند.

به طور خلاصه در این پژوهش نشان داده شد که اندام وومرونال در دو گونه *T. vermicularis* و *E. collaris* در یک سوم میانی زیر حفره‌ی بینی قرار گرفته است. طول این

شکمی به لومن وومرونال ختم می‌شوند (۲۲). در گونه‌های مورد مطالعه، مشابه سایر مارها و سوسماران این غدد وجود ندارند و به نظر می‌رسد منبع ترشحاتی دیگری در غیاب این غدد موجود باشد.

در مطالعه‌ای که بر روی وومرونال مار *Pseudonaja textilis* انجام شده است کپسول اندام از جنس استخوانی- غضروفی گزارش شده ولی اشاره‌ای مبنی بر نقص کپسول وومرونال نشده است (۳۳ و ۳۶). در مار *Coluber natrix* نشان داد شده که کپسول در ناحیه میانی دارای نقص است و غضروف تیغه‌ی بینی محل نقص را پر میکند (۱۱). مطالعه اخیر آشکار کرد که در *T. vermicularis* غضروف تیغه‌ی بینی کوتاه و بدون انشعاب است و حفره‌ی بینی توسط استخوان وومر محاط شده است. در این گونه همچون *C. natrix* غضروف تیغه‌ی بینی بخشی از کپسول را در محل نقص میانی تشکیل می‌دهد. برخلاف *T. vermicularis* در گونه *E. collaris* نواحی از کپسول که دارای نقص است توسط بافت همبند اشغال می‌شود و غضروف تیغه‌ی بینی در دیواره کپسول دیده نمی‌شود. بررسیهایی که بر روی سایر مارها صورت گرفته مشخص کرده که که غضروف جسم قارچی به نواحی جانبی جسم قارچی امتداد یافته و بخشی از کپسول اندام را تشکیل می‌دهد (۱۱ و ۲۰). مشاهدات انجام شده در گونه *E. collaris* این موضوع صادق است و غضروف جسم قارچی بخشی از نواحی قاعده‌ای کپسول را تشکیل می‌دهد. برعکس مشاهدات صورت گرفته روی *T. vermicularis* نشان داد که بر خلاف سایر مارها و همچنین *E. collaris*، در این گونه بخش غضروفی موجود در جسم قارچی هیچ گسترشی به جوانب ندارد و صرفاً در پایه‌ی این جسم وجود داشته و در نتیجه فقط نقش حمایتی برای جسم مذکور را دارد.

مقایسه‌ی اپی‌تلیوم حسی اندام وومرونال در دو گونه مورد مطالعه مشخص کرد بطور میانگین ضخامت این بافت در

کپسول در جداره میانی در گونه *E. collaris* با بافت همبند پر میشود در حالیکه در گونه *T. vermicularis* نقص در این محل توسط غضروف تیغه میانی اشغال می‌شود. از نظر بافت‌شناسی، اپی‌تلیوم حسی پشتی، در گونه *E. collaris* ضخیم‌تر از گونه دیگر است که این موضوع اهمیت بیشتر VNO را در واکنش‌های حسی، جفت‌یابی و غذایابی این مار نسبت به *T. vermicularis* نشان می‌دهد.

اندام بستگی به طول سر و یا به عبارت بهتر طول حفره بینی دارد و این طول در گونه *E. collaris* بیشتر است. همچنین مشخص شد که بیشترین قطر وومرونال در وسط اندام بوده و هر چه به عقب یا جلو پیش می‌رویم از قطر آن کاسته می‌شود. در کپسول احاطه‌کننده این اندام در هر دو گونه نقص مشاهده می‌شود که این نقص بیشتر در جوانب پشتی، شکمی و میانی مشاهده می‌شود. نقص

منابع

- ۱- باقریان، ع، کمی، ح ق، ۱۳۸۷. بررسی وضعیت تاکسونومیک مارهای جعفری (*Echis* (Viperidae, Reptilia) در ایران. مجله زیست‌شناسی ایران، دوره ۲۱، شماره ۳، صفحات ۵۰۸-۵۱۰
- ۲- صوفی زاده، ا، حجتی، و، کمی، ح ریال، ۱۳۹۴. مطالعه مقدماتی زیست‌شناسی تولید مثل مار چلیپر ماده در استان
- 4- Altner, H., Müller, W., and Brachner, I., 1970. The ultrastructure of the vomeronasal organ in reptilia. *Z. Zellforsch*, 105: 107-122.
- 5- Alving, WR., and Kardong, KV., 1996. The role of the vomeronasal organ in rattlesnake (*Crotalus viridis oreganus*) predatory behavior. *Brain Behaviour, and Evolution*, 48: 165-172
- 6- Baxi, KN., Dorries, KM., and Eisthen, HL., 2006. Is the vomeronasal system really specialized for detecting pheromones. *Trends Neurosci* 29:1-7
- 7- Bellairs, ADA., and Boyd, JD., 1947. The lachrymal apparatus in lizards and snakes-1. The brille, the orbital glands, lachrymal canaliculi and origin of the lachrymal duct. *Proc. Zool. Soc. London*, 11: 7 81-108.
- 8- Bhatnagar, KP., and Smith, TD., 2010. The human vomeronasal organ. Part VI: A nonchemosensory vestige in the context of major variations of the mammalian vomeronasal organ. *Current Neurobiology*, 1(1): 1-9.
- 9- Cinelli, AR., Wang, D., Chen, P., Liu, W., Halpern, M. 2001. Calcium Transients in the Garter Snake Vomeronasal Organ. *J. Neurophysiology*, 87: 1449-1472
- 10- Cooper, WE., Perez-Mellado, V., 2002. Pheromonal discriminations of sex, reproductive condition, and species by the lacertid lizard *Podarcis hispanica*. *J Exp Zool*, 292: 523-527
- 11- Doving, K., and Trotier, D., 1998. Structure and function of the vomeronasal organ (review). *J. Exp. Biol*, 201: 2913-2925.
- 12- Eisthen, HL., Schwenk, K., 2008. Chemical senses: the stimulus and its detection. In: Thewissen, JGM, Nummela S, editors. *Sensory evolution on the threshold. adaptations in secondarily aquatic vertebrates*. Berkeley, CA: University of California Press. p 35-41
- 13- Filoramo, NI., and Schwenk, K., 2009. The Mechanism of Chemical Delivery to the Vomeronasal Organs in Squamate Reptiles: A Comparative Morphological Approach. *Journal of Experimental Zoology*, 311A: 20-34.
- 14- Gove, DA., 1979. Comparative study of snake and lizard tongue-flicking with an evolutionary hypothesis. *Zeitschrift fur Tierpsychologie*, 51: 58-76.
- 15- Graves, BM., and Duvall, D., 1985. Avomic Prairie Rattlesnakes (*Crotalus viridis*) fail to attack rodent prey. *Z. Tierpsychol.*, 67: 161-166.
- 16- Graves, BM., 1993. Chemical delivery to the vomeronasal organs and functional domain of squamate chemoreception. *Brain Behav Evol.*, 41: 198-202.
- 17- Grus, WE., Zhang, J., Origin and evolution of the vertebrate vomeronasal system viewed through system-specific genes. *Bioessays*, 28, 709-718

- 18- Grzimek, B., 2003. Grzimek's Animal Life Encyclopedia. 2nd Edition. Volume 7, reptiles, edited by Michael Hutchins, James B. Murphy and Neil Schlager, Framington Hills: Gale Group, p: 195
- 19- Halpern, M., 1992. Nasal chemical senses in reptiles: Structure and function. Biology of the Reptilia. Chicago: University of Chicago Press (Vol. 18). Physiology E: Hormones, brain, and behavior, 423-523.
- 20- Halpern, M., and Borghjic, S., 1997. Sublingual plicae (anterior processes) are not necessary for garter snake vomeronasal function. Journal of Comparative Psychology, 111: 302-306.
- 21- Halpern, M and Martinez-Marcos, A., 2003. Structure and function of the vomeronasal system: an update. Progress in Neurobiology, 70: 245-318.
- 22- Igbokwe, CO., and Nwaogu, IC., 2009. Histological studies of the vomeronasal organ of African Giant Rat (*Cricetomys gambianus*, Waterhouse). Animal Research International, 6(2): 1003 -1008.
- 23- Kent, GC., and Carr, RK., 2000. Comparative Anatomy of the vertebrates. 9th Edition, McGraw-Hill Company. Chapter 17, Sense organs
- 24- Keverne, EB., 1999. The vomeronasal organ. Science, 286: 716-7
- 25- Kosdov, DL., 2007. Vomeronasal organ in domestic animals (a short survey). Bul. J. Veterinary Medicine. 10(1): 53-57.
- 26- Kralovec, K., Zakova, P., and Muzakova, V., 2013. Development of the olfactory and vomeronasal organs in *Discoglossus pictus* (Discoglossidae, Anura). Journal of Morphology, 274(1): 24-34.
- 27- Kratzing, JE (1975). The fine structure of the olfactory and vomeronasal organs of a lizard (*Tiliqua scincoides scincoides*). Cell Tissue Res, 156: 239-252.
- 28- Lee, SJ., Mammen, A., Kim, EJ., Kim, AY., Park, YJ., Park, M., Han, HS., Bae, Y-C., Ronnett, GV., and Moom, C., 2008. The Vomeronasal Organ and Adjacent Glands Express Components of Signaling Cascades Found in Sensory Neurons in the Main Olfactory System. Molecules & Cells, 26: 503-513.
- 29- Martinez-Garcia, F., Olucha, FE., Teruel, V., Lorente, MJ., and Schwardtfege, WK., 1991. Afferent and efferent connections of the olfactory bulbs in the lizard *Podarcis hispanica*. J Comp Neurol., 305: 337-347.
- 30- Martinez-Marcos, A., Lanuza, E., and Halpern, M., 1999. Organization of the ophidian amygdala: chemosensory pathways to the hypothalamus. J Comp Neurol, 412: 51-68.
- 31- Miller, LR., and Guzke, WH., 1999. The role of the vomeronasal organ of *Crotalines* In predator detection. Anim. Behav., 58: 53-57.
- 32- Ogura, T., Krosnowski, K., Zhang, L., Bekkerman, M., and Lin, W., 2010. Chemoreception Regulates Chemical Access to Mouse Vomeronasal Organ: Role of Solitary Chemosensory Cells. Plus one, 5(7): 1-12.
- 33- Rehorek, SJ., 1992. A comparative morphological analysis of Australian scincid Harderian glands, Honours thesis, Department of Anatomy and Histology, University of Adelaide, Adelaide, Australia
- 34- Schwenk, K., 1993. The evolution of chemoreception in squamate reptiles: a phylogenetic approach. Brain Behav. Evol., 41: 124-137.
- 35- Schwenk, K., 1995. Of tongues and noses: chemoreception in lizards and snakes. Trends Ecol Evol., 10: 7-12.
- 36- Slaby, O., 1984. Morphogenesis of the nasal apparatus in a member of the genus chamaeleon morphogenesis of the nasal capsule the epithelial nasal tube and the organ of jacobson in sauropsida viii. Folia Morphologica (prague): 225-246.
- 37- Smith, TO., Sigel, MI., Mooney, MP., and Burdi, AR., 1997. Prenatal growth of the human vomeronasal organ. Anatomical Record, 248: 447 – 455.
- 38- Smith, TD., Garrett, EC., Bhatnagar, KP., Bonar, CJ., Bruening, AE., Dennis, JC., Kinzger, JH., Johnson, EW., and Morrison, EE., 2011. The vomeronasal organ of New World monkeys (platyrrhini). Anat Rec (Hoboken), 294(12): 2158-2178.
- 39- Stowers L, Holy TE, Meister M, Dulac C, Koentges G. 2002. Loss of sex discrimination and male-male aggression in mice deficient for TRP2. Science 295:1493–1500.
- 40- Takami, S., and Hirosawa, K., 1990. Electron microscopic observations on the vomeronasal sensory epithelium of a crotaline snake, *Trimeresurus flavoviridis*. Journal of Morphology, 205(1): 45-61.

- 41- Taniguchi, M., Wang, D., and Halpern, M., 2000. Chemosensitive conductance and inositol 1,4,5 triphosphate-induced conductance in snake vomeronasal receptor neurons. *Chem. Senses*, 25: 67-76
- 42- Wekesa, KS., 2012. Signaling in the Mammalian Vomeronasal Organ. *Biochemistry & Physiology*. 1(2): 1-3.
- 43- Wynn, EH., Sanchez-Andrade, G., Carss, KJ., and Logan, DW., 2012. Genomic variation in the vomeronasal receptor gene repertoires of inbred mice. *BMC Genomics*, 13(1): 415-427
- 44- Young, BA., 1993. Evaluating hypotheses for the transfer of stimulus particles to Jacobson's organ in snakes. *Brain Behav Evol.*, 41(3-5): 203-209.

Comparison of anatomical and histological characteristics of vomeronasal organ in two non-venomous snakes *Eirenis collaris* and *Typhlops vermicularis*

Gharzi A.¹, Yusefi P.² and Abbasi M.³

¹ Biology Dept., Faculty of Science, Razi University, Kermanshah, I.R. of Iran

² Biology Dept., Faculty of Science, Lorestan University, Khorramabad, I.R. of Iran

³ Basic Science Dept., Faculty of Veterinary medicine, Lorestan University, Khorramabad, I.R. of Iran

Abstract

In snakes Vomeronasal organ (VNO) is a well-developed organ involved in both mating and hunting. To investigate histomorphometry on this organ, 5 individuals of *Eirenis collaris* and 6 specimens of *Typhlops vermicularis* were collected from their natural habitats. Following biometrical and anatomical examinations, only the head of specimens were processed for histological assessments. Based on our studies, it was found that as other snakes, in these species the VNO is a tubular structure located at the roof of the oral cavity just beneath the nasal cavity. This organ through a canal opens to the oral cavity but there is no connection between the VNO and the nasal cavity. Histologically, the wall of VNO is covered with three epithelia (sensory, non-sensory and intermediary). Despite many similarities, some differences were also found between *E. collaris* and *T. vermicularis*. In addition to a larger size of the VNO in *E. collaris* than *T. vermicularis*, the nasal septum in *E. collaris* does not participate in the capsule surrounding the organ. In addition, the sensory epithelium in *T. vermicularis* is thinner than the same epithelium in *E. collaris* where there is a distinct boundary between columnar apical cells and underlying cells. Moreover, the epithelium covering the mushroom body is a ciliated columnar in *T. vermicularis* but this tissue is ciliated stratified cuboidal in *E. collaris*. In general, this study showed the VNO in *E. collaris* is more developed than its corresponding organ in *T. vermicularis* and this difference is also reflected in their living manner.

Key words: Vomeronasal organ, Sensory epithelium, Histology, Snake, Mushroom body.