

مطالعه و بررسی تغییرات ژن P53 در آدنوماتوز ریوی گوسفند به روش

ایمونوهیستوشیمی

پیمان محمدزاده^{۱*}، ایرج سهرابی حقدوست^۲، پژمان مرتضوی^۲

چکیده

P53 پروتئینی است که در ارتباط با DNA بوده و بنام سرکوبگر تومور نامیده شده و در انسان توسط ژن TP53 کد می‌شود. وجود این پروتئین در ارگانسیم‌های پر سلولی حیاتی بوده و تنظیم کننده سیکل سلولی است و عملکرد آن به عنوان سرکوبگر تومور به معنای جلوگیری کننده از بروز سرطان می‌باشد. از P53 به عنوان محافظ ژنوم یا نوک پیکان حفاظت از ژن یا محافظ اصلی ژنوم نامبرده می‌شود که همگی آنها بیانگر نقش حفاظتی آن در جلوگیری از موتاسیون‌های ژنوم می‌باشد. جهش‌های P53 فراواترین تغییرات ژنتیکی منفرد در سرطان‌ها هستند. موتاسیون اکسالی در ژن P53 در تمام انواع اصلی سرطان‌های انسان یافت شده است، یکی از بهترین نقاط برای بررسی جهش‌های این ژن در بدخیمی‌های ریه می‌باشد، بنابراین در این مطالعه به تغییرات این ژن در بیماری آدنوماتوز ریوی گوسفند پرداخته شده است. در این مطالعه در طول ۹۰ روز مراجعه به کشتارگاه‌های استان کردستان ۵۳۰۰ ریه مورد بررسی قرار گرفت که از این تعداد برخی فاقد ضایعه، برخی دارای ضایعات حاد منتشر و برخی دارای ضایعاتی نظیر کیست هیداتیک بود و برخی دارای ضایعات سفید، سفید فیروزه یا ندول مانند مشابه با بیماری آدنوماتوز ریوی بودند (۳۰۰ نمونه)، که در حدود ۵/۶٪ از کل ریه‌های بازرسی شده را به خود اختصاص داد. از تمام ریه‌هایی که دارای چنین ضایعاتی بودند نمونه گیری به عمل آمد. ضایعات در نقاط مختلف ریه و بصورت سطحی، عمقی یا در حاشیه لب‌های مختلف قرار داشتند. از کلیه ریه‌ها نمونه‌هایی به ابعاد ۲×۲×۲ سانتی متر از محل ضایعه با قسمتی از بافت سالم جدا و پس از تهیه اسلاید و رنگ آمیزی هماتوکسیلین ائوزین مورد بررسی قرار گرفت. تعداد نمونه‌های مبتلا به آدنوماتوز ریوی ۱۵ مورد بود و در ادامه از بلوک‌های مربوط به آدنوماتوز ریوی مثبت با استفاده از روش ایمونوهیستوشیمی به منظور مطالعه جهش ژن P53 رنگ آمیزی گردید، که از این تعداد ۹ مورد آنها جهش در ژن P53 را نشان دادند. به این ترتیب فراوانی این جهش در موارد مثبت بیماری آدنوماتوز ریوی ۶۰٪ تشخیص داده شد. این مطالعه نشان داد که جهش این ژن در آدنوماتوز ریوی گوسفند دارای شباهت تقریبی با میزان جهش در ادنوکارسینوما ریه انسان (۲۵-۴۰٪) دارد.

واژگان کلیدی: P53، جهش، آدنوماتوز ریوی، گوسفند.

تاریخ دریافت: ۹۲/۴/۲۰ تاریخ پذیرش: ۹۲/۶/۹

مقدمه

کارسینوم ریوی گوسفند، یک کارسینوم برونشیولی - آلوئولی مسری است که به شکل طبیعی بصورت بیماری تک‌گیر یا

بومی گوسفند و گاهی اوقات و ندرتاً در بز دیده می‌شود، بطوریکه در سال‌های ۱۹۴۹ و ۱۹۶۱ چندین مورد از سرایت این بیماری به بز گزارش شده است (۱۷). و در سال ۱۹۵۸ نیز حالتی شبیه به آدنوماتوز ریوی گوسفند در گاو گزارش گردید که علت آنرا استفاده طولانی مدت از علوفه محتوی قارچ و سموم نباتی عنوان نمودند. اولین مورد از این بیماری در سال ۱۸۲۵ و از افریقای جنوبی گزارش شد. بیماری دارای اسامی متعددی است بطوریکه در افریقای جنوبی به آن Jaagsiekte می‌گویند که به معنی بیماری تغییر مکان است و در کنیا به آن Laikipia به معنی مهجور می‌گویند، با توجه به تنوع و گوناگونی وسیع در نام‌های این بیماری سرانجام دو محقق به نام‌های Stevenson (۱۹۶۸) و Wandera (۱۹۷۰) نام آدنوماتوز ریوی را برای آن برگزیدند (۱۸). یافته‌های ریخت شناسی، بیوشیمیایی و ایمنی‌شناسی دلالت بر رترو ویروس نوع D که ویروسی به قطر ۱۰۰ نانومتر بوده و جزو بتا رتروویروس‌های پوشش دار است به عنوان عامل بیماری دارد. حضور پایدار این ویروس در سلول‌های نئوپلاستیک ثابت شده است اما این ویروس در استروما و اپی‌تلیوم سلول‌های غیر نئوپلاستیک حضور ندارد و این در حالی است که بیماری می‌تواند از طریق نفوذ سلول‌های عاری از این ویروس که به داخل بافت توموری نفوذ کرده‌اند، گسترش یابد (۲۰). این مورد و نیز عدم توانایی در جداسازی این ویروس و جدا شدن مکرر لنتی ویروس‌های گوسفندی از موارد کارسینوم ریوی، فهم علت و بیماریزایی این بیماری را دشوار می‌سازد. کارسینوم ریوی گوسفند معمولاً گوسفندان بالغ بین ۱ تا ۴ سال را مبتلا می‌کند. ظهور این

* دانشگاه آزاد اسلامی، واحد علوم و تحقیقات، دانش‌آموزخانه دکتری تخصصی پاتوبیولوژی دامپزشکی، دانشکده علوم تخصصی دامپزشکی، تهران، ایران. peymanpathology@yahoo.com

۲- دانشگاه آزاد اسلامی، واحد علوم و تحقیقات، گروه پاتوبیولوژی، دانشکده دامپزشکی، تهران، ایران.

بیماری مزمن است و تظاهرات بالینی شامل نقصان پیشرونده وزن، عدم تحمل فعالیت بدنی، افزایش تعداد تنفس، دشواری تنفس، سرفه گهگاه و وجود صدای کراکل و ویز در گوش دادن به ریه می‌باشد. در اغلب موارد بیماری با بالا بردن اندامهای حرکتی خلفی و پایین نگهداشتن سر مقدار زیادی ترشح آبکی از بینی بیرون می‌ریزد (۲۰). اشتها و درجه حرارت مقعدی معمولاً طبیعی است. گوسفند مبتلا چند هفته تا ماه پس از بروز نشانه‌ها تلف می‌شود. تشخیص تفریقی شامل پنومونی پیشرونده گوسفندی، پنومونی باکتریایی مزمن و پنومونی انگلی می‌باشد. تنها یافته غیر طبیعی گزارش شده آزمایشگاهی این بیماری افزایش گاماگلوبولین خون است (۲۰). در کالبدگشایی وزن ریه‌ها دو تا سه برابر میزان طبیعی است، ضایعات ظاهری متداول وجود توده سفت و خاکستری رنگ در نواحی قدامی شکمی یک یا هر دو ریه با ندول‌های توموری خاکستری رنگ به قطر یک تا سه سانتی‌متر می‌باشد. مشخصه این بیماری وجود مایعات شفاف کف آلود در راه‌های هوایی است، عقده‌های لنفاوی موضعی ممکن است بزرگ گردند در مطالعه بافتی وجود چندین کانون سلول‌های پوششی مکعبی یا استوانه‌ای از سلول‌های نوموسیت ۲ دیواره الوئول‌ها می‌باشد، که گاهی زایده دار و پایلی هم دیده می‌شود، در موارد پیشرفته بیماری فیبروپلازی وسیعی ممکن است این ضایعات را بپوشاند. ضایعات متاستاتیک مشابه تومور اولیه در عقده‌های لنفاوی برونشی یا مدباستینال در ۱۰٪ از موارد یافت می‌شود. از این رو کارسینوم ریوی گوسفند چهره بدخیم به خود می‌گیرد. متاستازهای خارج از قفسه سینه نیز ممکن است رخ دهد ولی نادر است (۲۰). تاکنون هیچ درمان شناخته شده‌ای برای این بیماری وجود ندارد و از آنجائیکه آزمایشات پیش از مرگ قادر به شناسایی گوسفند آلوده نیست کنترل دشوار است. اولین مورد این بیماری از ایران در سال ۱۳۴۲ گزارش شده است (۶). در یک بررسی میزان وقوع این بیماری در ایران ۱/۶۴٪ گزارش گردید که ۷/۲۴٪ از بیماری‌های تنفسی ایران را به خود

اختصاص می‌داد و چهارمین بیماری مهم تنفسی در این حیوانات محسوب می‌شد (۱۵). این بیماری اولین بار در منطقه غرب کشور توسط یزدی (۱۳۶۹) گزارش گردید (۱۶). در این گزارش میزان وفور این بیماری در بین بیماریهای دیگر ریوی حدود ۵٪ اعلام شد (۱۶). در مورد روند شکل‌گیری این تومور و از آنجائیکه ژنوم همه موجودات زنده توسط فرآیندهای شیمیایی درونی بدن و بوسیله عوامل خارجی مانند مواد شیمیایی و پرتوهای یونیزه کننده همیشه در معرض آسیب قرار دارد موجود زنده بوسیله ترمیم DNA از اثرات جهش‌زایی این عوامل و بروز سرطان حفاظت می‌کند. هرگاه نقصی در ارتباط با سیستم ترمیم به ارث برسد سبب بروز و پیشرفت سرطان می‌گردد و همچنانکه ذکر شد یکی از مهمترین اعضای این سیستم ترمیم ژن P53 است. با این مقدمه و با توجه به اهمیت بالای بیماری و عدم مطالعات جامع و کامل در مورد آن و نیز با توجه به اهمیت موتاسیون ژن P53 در بروز انواع مختلف تومورهای انسان و در میان دامها (۳)، و همچنین با در نظر گرفتن جایگاه موتاسیون‌های ژن P53 در بروز ادنوکارسینوم انسانی این در مطالعه حاضر ابتدا به بررسی میزان فراوانی این بیماری در گوسفندان کشتار شده در کشتارگاههای استان کردستان پرداخته و سپس وجود موتاسیون در موارد ادنوماتوز ریوی تشخیص داده شده بوده است.

مواد و روش کار

در این مطالعه در طول ۹۰ روز مراجعه به کشتارگاههای مختلف استان کردستان ۵۳۰۰ ریه مورد بررسی قرار گرفت. از تمام ریه‌هایی که دارای ضایعات مورد نظر بودند نمونه‌گیری به عمل آمد ضایعات در نقاط مختلف ریه و بصورت سطحی، عمقی یا در حاشیه لب‌های مختلف قرار داشتند و بعضی از این ضایعات حالت سفت و کلسیفیه مانند داشتند که از کلیه این ریه‌ها نمونه‌هایی به ابعاد ۲×۲×۲ سانتی‌متر از محل ضایعه با قسمتی از بافت سالم جدا گردیده و هرکدام شماره‌گذاری شده

لامها را با استفاده از بافر PBS در سه ظرف شستشو هرکدام به مدت ۵ دقیقه شسته شد. در مرحله دوم القای آنتی بادی (Secondary antibody) از کیت داکو بایوژنکت بنام سوپر N هاستر استفاده شد. به این ترتیب که روی هر لام ۳ قطره از این ماده ریخته تا کاملا سطح بافت را بپوشاند و پس از گذشت ۲۰ دقیقه با این ماده لامها را با استفاده از بافر PBS در سه ظرف شستشو هرکدام به مدت ۵ دقیقه شستشو داده و در مرحله بعد از محلول HRP پلی مری بر روی هر لام چند قطره ریخته و ۳۰ دقیقه نگهداری شد. در این مدت درب باکسها کاملا بسته بود و پس از رنگ آمیزی با این ماده لامها را با استفاده از بافر PBS در سه ظرف شستشو هرکدام به مدت ۵ دقیقه شستشو داده و سپس بمنظور رنگ زدایی ماده DAB (کنسانتره) را با بافر کروموزن به نسبت ۱ سی سی به ازای هر قطره رقیق نموده و ۲ قطره از ماده حاصله بر روی هر لام استفاده شد. این ماده باعث ایجاد طیف متفاوتی از رنگ قهوه ای در محل های تجمع کمپلکس Ag+Ab می شود. بعد از این مرحله لامها را چندین بار بصورت کامل با آب شسته و در مرحله بعد یکبار هم با آب مقطر شستشو داده و سپس جهت ایجاد رنگ زمینه لامها را به مدت چند ثانیه با همتوکسیلین هاریس با رقت بسیار کم رنگ نموده و پس از شستشو و آب گیری با الکل و گزیلول و مونته کردن، زیر میکروسکوپ نوری بررسی گردید.

نتایج

در این مطالعه ۵۳۰۰ ریه مورد بررسی قرار گرفت که از این تعداد برخی فاقد ضایعه، برخی دارای ضایعات حاد منتشر و برخی دارای ضایعاتی نظیر کیست هیداتیک بود و برخی دارای ضایعات سفید، سفید فیروزه یا ندول مانند مشابه با بیماری آدنوماتوز ریوی بودند (۳۰۰ نمونه)، که در حدود ۵/۶٪ از کل ریه های بازرسی شده را به خود اختصاص داد. از کل نمونه های ارزیابی شده، ۱۵ مورد از نظر آدنوماتوز ریوی مثبت تشخیص داده شدند. یافته های هیستوپاتولوژیکی مشاهده شده در موارد

و پس از شستشو با آب به منظور پاکسازی آلودگی های ظاهری در فرمالین ۱۰٪/ سالین و در ظروف جداگانه قرار گرفتند. سپس اقدام به تهیه بلوک های پارافینه و تهیه اسلاید و رنگ آمیزی همتوکسیلین انوزین شد و مورد بررسی هیستوپاتولوژیکی قرار گرفت. سپس بلوک هایی که در رنگ آمیزی مثبت تلقی شدند، به روش ایمونوهیستوشیمی رنگ آمیزی شدند. این رنگ آمیزی به منظور مطالعه جهش ژن P53 با کیت ساخت شرکت داکو (Dako) انجام گرفت. اساس کار به این ترتیب بود که در مرحله پارافین زدایی و در روش (retrival) با استفاده از دستگاه EZ با فشار ۱۲۱ اتمسفر و در دمای ۱۰۰ درجه سانتیگراد به مدت ۵ دقیقه قرار داده شد. و پس از جوشیدن در دمای ۸۰ درجه هم به مدت ۷ دقیقه قرار داده شد. در این مرحله بافری که لام در آن نگهداری می شد با توجه به پروتکل آنتی بادی مورد استفاده نترات سدیم و در PH=9 بود. سپس در مرحله بعد به منظور از بین بردن پراکسید بافتی آب اکسیژنه خالص ۳٪ را با متانول به نسبت ۱ به ۱۰ رقیق نموده و محلول به دست آمده را بر روی بافت ریخته تا پراکسید مانع رنگ پذیری نشود بعد از این مرحله لامها را چندین بار بصورت کامل با آب شسته و در مرحله بعد یکبار هم با آب مقطر شستشو داده و سپس در ادامه کار و بمنظور رنگ آمیزی با استفاده از قلم مخصوص ایمونوهیستوشیمی آنتی بادی اولیه را کاملا بدور بافت کشیده تا محصور شود. آنتی بادی مورد استفاده در این مرحله آنتی بادی دایلونت بود که به نسبت ۱ به ۱۰۰ رقیق و مورد استفاده قرار گرفت. بعد از گذشت یک ساعت لامها در باکسهای مخصوص ایمونوهیستوشیمی قرار داده شد (باکسهای مورد نظر باکسهای استیلی بوده که تیره رنگ بوده و دارای درپوش کاملا محکم و دارای شیار است که در داخل آن آب ریخته می شود تا رطوبت مورد نظر تامین گردد). سپس نوبت به استفاده از کیت ایمونوهیستوشیمی رسید که در این مرحله از کیتی استفاده شد که اینویژن تک (Single Invision) داشت، و پس از رنگ آمیزی با این ماده

مثبت آدنوماتوز شامل رشد پاپیلاری سلول‌های الوئولهای ریوی و در موارد بدخیم وجود پلئومورفیسم قابل توجه در سلول‌های نئوپلاستیک بود. اسلایدهای مربوط به آدنوماتوز ریوی با دقت بیشتری مورد مطالعه پاتولوژیکی قرار گرفت تا سایر ضایعات پاتولوژیکی که همراه با این بیماری بوقوع پیوسته مشخص شود که حاصل این مطالعه در جدول ۱ گنجانده شده است.

جدول ۱- شدت و گستردگی ضایعات مشاهده شده در موارد مثبت آدنوماتوز ریوی (خوش خیم (+) و ++ و بدخیم (+++) و (++++) توضیح علائم: (+) ناچیز، ++ کم، +++ متوسط، ++++ زیاد

ردیف	افزایش بافت همبند	افزایش سلول‌های عضلانی صاف	نفوذ ماکروفاژ	ایجاد حالت گرانولوماتوزی	پنومونی انگلی	میکروم	وسعت تومور آدنوماتوزی
۱	++	++	+++	++	+++	-	++
۲	++++	++++	++	-	-	+	++++
۳	-	-	+	-	-	++	+
۴	-	+	++	-	-	+	+
۵	کم	++	+++	-	-	-	++++
۶	++++	++++	+	-	-	-	++++
۷	+++	+	+	-	-	-	+++
۸	+++	+++	+	-	-	-	++++
۹	++	+	+++	+++	-	+	+++
۱۰	+	+++	+	-	-	-	+
۱۱	++	++	+	-	-	+++	+++
۱۲	++	++	++	-	-	-	++
۱۳	+++	++	+	-	-	-	+++
۱۴	+++	++	++	-	-	+++	++++
۱۵	+++	+	+	+	+++	-	++++

مدت طولانی پایدار است. در این مطالعه پروتئین P53 به شرح زیر ارزیابی گردید:

بصورت تصادفی در زیر میکروسکوپ، ۱۰ فیلد انتخاب و در درشت نمایی ۴۰۰ برابر، در هر فیلد ۱۰۰ سلول اپیتلیال شمارش شده و نسبت هسته‌های ایمنوراکتیو بدست آمد. در انتها درصد هسته‌های رنگ گرفته در بین ۱۰۰۰ سلول اپیتلیال مشخص شد. ایمنوراکتیویته زیر ۵٪ منفی و بالای ۵٪ مورد مثبت قلمداد شد. در ۶۰٪ موارد مثبت آدنوماتوز ریوی جهش ژن P53 مشخص گردید.

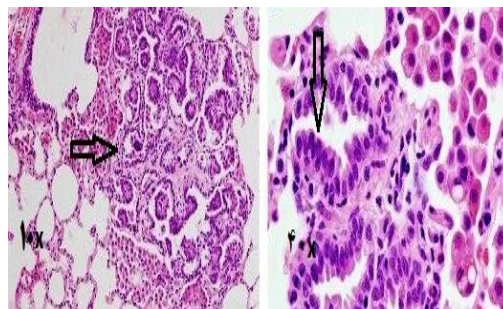
در ادامه اسلایدهایی که از نظر بیماری آدنوماتوز ریوی مثبت تشخیص داده شدند، توسط روش ایمنو هیستوشیمی رنگ آمیزی شده و سپس بدقت در زیر میکروسکوپ مورد مطالعه قرار گرفتند، که نتایج این مطالعه در جدول ۲ آورده شده است. پروتئین جهش یافته P53 به همراه پروتئین (wild type) در هسته سلول تجمع می‌کند. پروتئین (wild type) بسیار ناپایدار بوده و میزان تشکیل کمپلکس Ag-Ab در ایمنو هیستوشیمی بسیار پائین است. در حالیکه پروتئین نوع جهش یافته برای

جدول ۲- شدت رنگ آمیزی ایمنو هیستوشیمی ژن P53 در موارد مثبت آدنوماتوز ریوی توضیح علائم (+) کم، (۲+) متوسط و (۳+) شدید.

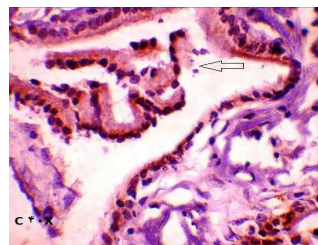
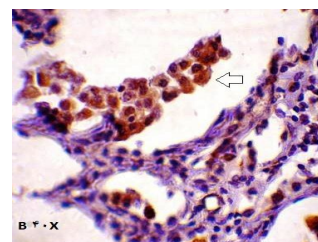
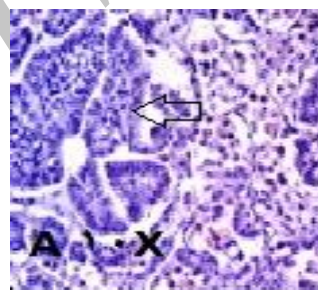
۱۵	۱۴	۱۳	۱۲	۱۱	۱۰	۹	۸	۷	۶	۵	۴	۳	۲	۱	شماره لام
+۳	-	+۲	+۳	+۱	-	+۲	+۲	+۱	-	+۱	+۱	-	-	-	میزان کمپلکس ایجاد شده

بحث

مهمترین اهداف این مطالعه بطور کلی عبارت بودند از: مطالعه تعیین موتاسیون‌های احتمالی در ژن P53 در بیماری آدنوماتوز ریوی و نیز تعیین میزان جهش در ژن P53 در بیماری آدنوماتوز ریوی. ایجاد سرطان یک فرآیند چند مرحله ای است، که شامل تغییرات ژنتیکی در ژنهای بوجود آورنده سرطان و ژنهای سرکوب کننده سرطان نیز می-شود(۴). شایعترین تغییراتی که در ارتباط با سرطان‌ها مشاهده شده است تغییرات مربوط به ژن P53 می‌باشد(۴). پروتئین P53 با ۳۸۷ اسید آمینه یک فسفو پروتئین هسته‌ای با وزن ملکولی ۵۳ کیلو دالتون است که بوسیله یک ژن ۲۰ کیلو بازی حاوی ۱۱ آگزون و ۱۰ اینترون کد می‌شود و در انسان بر روی بازوی کوتاه کروموزوم شماره هفده (۱۷p۱۳/۱) قرار دارد(۵). در گوسفند با استفاده از تکنیک هیبریدیزاسیون فلوروسنس درجا (FISH) محل ژن P53 بر روی کروموزوم ۱۹ (۱۵Q۱۹) با همان ویژگی‌های P53 انسانی شناسایی شده است(۵). این ژن در تنظیم چرخه سلولی نقش دارد(۵). فعال شدن P53 سبب القاء یا مهار بیش از ۱۵۰ ژن دیگر می‌گردد. اولین بار len و kerafford در سال ۱۹۷۹ ژن P53 را یک پروتئین سلولی که به آنتی ژن T ویروس SV۴۰ متصل می‌گردد توصیف نمودند(۹). سال بعد Finally و همکاران نشان دادند که نوع وحشی P53 مهارکننده رشد و تمایز سلول است(۹). این ژن یک ژن سرکوب کننده تومور است و جهش‌های ژن P53 فراوان‌ترین تغییرات ژنتیکی منفرد در سرطان‌ها هستند(۹). موتاسیون اکتسابی در ژن P53 در تمام انواع اصلی سرطان‌های انسان یافت شده است و تقریباً نیمی از تومورهای انسان دارای یک موتاسیون یا کاهش در ژن P53 هستند که منجر به غیر فعال شدن آن می‌شود(۱۰). این



نگاره ۱- رنگ آمیزی هماتوکسیلین اتوزین آدنوماتوز ریوی بزرگنمایی 10X و 40X رشد پایلاری سلول‌های الوتول‌های ریوی و وجود پلئومورفیسم قابل توجه در سلول‌های نئوپلاستیک مشخص است.



نگاره ۲- رنگ آمیزی ایمونو هیستوشیمی تصویر A با بزرگنمایی 10X منفی (هسته رنگ نگرفته است). تصاویر B و C مثبت (هسته‌ها رنگ قهوه‌ای طلایی گرفته اند)

جهش‌ها در تومورهای گوناگونی از جمله سرطان‌های کولونورکتال ۶۵-۶۰٪، پستان ۳۰٪، مثانه و پوست ۶۰-۴۰٪ در ادنوکارسینوم ریه انسان ۳۰٪ و در سلول‌های کوچک ۸۰٪ دیده می‌شود(۴). این ژن باعث القای آپوپتوز و توقف سلول در مرحله G₁ چرخه سلولی می‌شود. همچنین در سلول‌هایی که DNA آنها آسیب دیده نیز آپوپتوز القاء می‌شود، این وقفه ایجاد شده در چرخه سلولی می‌شود. همچنین زمان کافی برای بازسازی اختلال ایجاد شده در DNA توسط موتازن را در اختیار سلول قرار می‌دهد. در حقیقت P53 باعث القای مستقیم نسخه برداری از آنزیم‌های ترمیم کننده DNA می‌شود. بنابراین اگر DNA ترمیم نشود سلول اجازه می‌یابد که چرخه سلولی را کامل کند، در غیر اینصورت توسط ژن P53 به سمت آپوپتوز سوق داده می‌شود. نهایتاً این فرایند سبب مرگ سلول‌هایی می‌گردد که در خارج از ضوابط طبیعی رشد می‌نمایند (۹). واضح است هرگونه موتاسیونی در ژن P53 که عملکرد آن را مختل کند القای آپوپتوز را در سلول مورد اشاره مختل می‌نماید. جهش‌های P53 عمدتاً بصورت حذف، دخول و جهش نقطه ای اتفاق می‌افتد. بیش از ۹۰٪ جهش‌های P53 در بین ۳۰۷-۱۱۰ در منطقه‌ای که شامل اگزونهای ۵-۸ است بروز می‌کند. در بعضی از سرطان‌ها اغلب جهش‌ها در ناحیه خاصی از ژن P53 بروز می‌کند. بطور کلی جهش در ژن P53 یک عامل پیش آگهی دهنده مهم است سرطان‌های دارای جهش در ژن P53 پیش رونده بوده و بیمار دارای طول عمر کوتاهتری نسبت به بیمارانی که در ژن P53 آنها جهش دیده نشده می‌باشد. در طی روند ایجاد تومور فرآیندی بطور انتخابی فعالیت رونوشت‌برداری از ژن P53 را بی‌اثر می‌نماید. در واقع غیر فعال شدن P53 باعث می‌شود که سلول‌های سرطانی از آپوپتوز بگریزند(۸). از این رو غیر فعال شدن P53 یک واقعه کلیدی در کارسینوژنز است. فعالیت سرکوب

کنندگی تومور P53 در سرطان‌ها می‌تواند با مکانیسم‌های مختلفی از جمله ضایعاتی که از فعال شدن P53 جلوگیری می‌کند، موتاسیون‌های داخل خود ژن P53، یا موتاسیون در پروتئین‌هایی که میانجی فعالیت P53 هستند کاهش یابد. از این رو تغییرات ژنتیکی فراوان ترین علت تغییرات فعالیت ژن P53 هستند. مقدار P53 در سلول‌های طبیعی کم است و به طور پیوسته تولید و تخریب می‌شود. تخریب پروتئین P53 به وسیله یو بی کویتین تنظیم می‌شود و آنزیم E₃ مسئول، با کمپلکس P53 کمپلکس می‌سازد. پس از آنکه DNA آسیب دید پروتئین P53 فسفریل‌دار شده و دیگر نمی‌تواند به آنزیم E₃ متصل شود، تخریب متوقف می‌شود و مقدار P53 در سول به شدت افزایش پیدا می‌کند. ژن مهار کننده P53 دارای ۱۱ اگزون می‌باشد و کدون ۷۲ در اگزون شماره ۴ این ژن دارای پلی مورفیسم شایعی می‌باشد که بر اثر آن اسید آمینه آرژنین یا پرولین در ساختمان پروتئین P53 جا می‌گیرد. تنوع در آلل‌های کد کننده این اسیدهای آمینه باعث ایجاد تغییر در ساختمان پروتئین P53 و به دنبال آن تأثیر در عملکرد این پروتئین می‌گردد. از سوی دیگر توالی‌های کوتاه تکرار شونده در سرتاسر ژنوم انسان وجود دارند. در برخی از انواع سرطان‌های انسانی از جمله سرطان سینه ناپایدار بوده به طوری که با افزایش یا کاهش یک نوکلئوتید طول آن تغییر نموده و حالتی به نام ناپایداری میکرو ساتیلیت‌ها حاصل می‌شود. در طی مطالعات گسترده- ای که سال‌هاست در علم پزشکی صورت گرفته است مشخص شده است که موتاسیون‌های اکتسابی در ژن P53 در تمام انواع اصلی سرطان‌های انسان یافت می‌شود و تقریباً نیمی از تومورهای انسان دارای یک موتاسیون یا کاهش در ژن P53 هستند که منجر به غیر فعال شدن آن می‌شود تغییرات ژن P53 در دام‌ها ثبت شده است. مطالعات بروی این ژن در پزشکی از همان سالهای ابتدایی کشف ژن

Dequidet و همکاران تحت عنوان بررسی موتاسیون در ژن P53 در ایجاد لوسمی در انواع گونه‌های پستانداران اهلی شامل اسب، گاو، گوسفند و بز نشان دادند که در تمامی این گونه‌ها بجز گوسفند این موتاسیون اتفاق می‌افتد (۵). Demartini و همکاران در مطالعه‌ای تحت عنوان سرطانزایی رتروویروس‌ها در سرطان ریه گوسفند نشان دادند که این ویروس‌ها کلازاسل‌ها و نوموسیت‌های تیپ ۲ را مورد هدف قرار می‌دهند و پیشنهاد کردند که خاصیت سرطانزایی آدنوماتوز ریوی همیشه در طی یک روند چند مرحله‌ای اتفاق می‌افتد که با ورود پوشش اولیه پروتئین ویروسی و پرولیفراسیون سلولی شروع می‌شود و موتاژنهای همراه با این ویروس در ایجاد تغییرات ژنتیکی از قبیل جهش در ژن P53 دخالت دارند (۴). در مطالعه دیگری Wooten و همکاران سرطان ریه را با القاء پروتئین پوشش دار رتروویروس عامل جاگزیکت در موش القا نمودند (۱۹). Mundayls و همکاران در مطالعه دیگری تحت عنوان مطالعه مقایسه تجلی ژن P53، سیکلواکسیژناز، ای-کادهرین و بتا-کاتنین در سلول‌های مبتلا به آدنوکارسینوم روده در گوسفندان جهش این ژن را در وقوع این سرطان نشان دادند (۱۲). Leroux و همکاران در مطالعه‌ای با عنوان از ویروس تا سرطان ریه نشان دادند که ویروس عامل جاگزیکت با سلول‌های هدف از طریق هیالین ۲ تداخل ایجاد کرده و سپس با کمک k/akt-p و پارتيكل‌های مسیر ماپ كيناز در القای سرطان نقش ایفا می‌کنند. در این مطالعه نقش P53 نامشخص توصیف شده و بررسی اثرات این جهش در ایجاد این سرطان به عنوان پیشنهاد ارائه شده است (۱۰). Leo و همکاران در مطالعه‌ای تحت عنوان استفاده از یک روش ویژه و مخصوص از تست PCR و نیز روش سنجش لانه‌ای PCR برای غربالگری آدنوماتوز ریوی گوسفند نشان دادند که پرایمرهای ویژه بخصوص در توالی‌های قسمت U_v از آگزون

توسعه زیادی پیدا نمود بطوری که اولین بار و پس از مطالعات ملکولی نقش جهش در ژن P53 با مطالعه‌ای تحت عنوان نقش جهش در ژن P53 در ایجاد سرطان سلول‌های سنگفرشی پوست در انسان انجام شد (۱۳). جدیدترین مطالعات در زمینه نقش جهش‌های ژن P53 در ایجاد تومورهای ریوی در انسان عبارتست از اثبات وقوع جهش در ژن P53 به عنوان یکی از عوامل ایجاد نئوپلازی در ریه که در مطالعه‌ای که توسط Alison و همکاران در سال ۲۰۰۷ تحت عنوان نقش التهاب در ایجاد نئوپلازی‌های ریه مطرح شد (۲). Jang و همکاران در سال ۲۰۱۱ در یک بررسی تحت عنوان آنالیز ملکولی و ایمونولوژیکی آدنوکارسینوم ریوی در انسان نشان دادند که در ۳۷/۹٪ از موارد آدنوکارسینوم ریوی در جمعیت مورد مطالعه‌اشان مواردی از جهش در ژن P53 دیده شده است. Yuy و همکاران در همان سال اهمیت ویروس پاپیلوما‌ی انسانی در ارتباط با ایجاد جهش در ژن P53 در ایجاد سرطان ریه در انسان را ثابت کردند (۲۰). در مطالعاتی که در ایران انجام گردیده است Ahdi و همکاران در سال ۱۳۷۹ مطالعه‌ای را تحت عنوان ارزش P53 و میزان فعالیت لوکومراز در پلورال افیوژن ناشی از سرطان ریه را انجام دادند (۱). Romooz و همکاران در سال ۱۳۸۵ مطالعه‌ای را تحت عنوان بررسی فراوانی موتاسیون ژن P53 در مبتلایان به سرطان ریه از نوع غیر سلول کوچک را انجام دادند و نقش این جهش را در ایجاد این نوع سرطان ثابت نمودند (۱۴). در دامپزشکی نیز مطالعاتی در زمینه نقش این ژن در ایجاد تومورهای مختلف بخصوص دردستگاه تنفس در گوسفندان در سال‌های اخیر انجام شده است، برای مثال Mornex و همکاران مطالعه‌ای را تحت عنوان مقایسه پاتولوژیکی کارسینوم برونشئو آلوئولار در انسان و شباهت آن به بیماری جاگزیکت گوسفندی انجام دادند. در مطالعه دیگری که توسط

چگونگی روند ایجاد سرطان‌ها در دام‌ها بسیار محدود و ناقص بوده است و متاسفانه دامنه این تحقیقات بسیار محدود است در حالی که به نظر می‌رسد تحقیقات وسیع‌تر در این زمینه که بنوعی می‌تواند بعنوان کلید آغاز سرطان قلمداد شود می‌تواند بسیار راه‌گشا و مهم باشد. از اینرو نیز با توجه به اهمیت بیماری ادنوماتوز ریوی در گوسفند به عنوان یکی از نمونه‌هایی که تاکنون مطالعه جدی بر روی تغییرات ژن P53 در این موجود به ثبت نرسیده است و نیز با توجه به طبیعت توموری این بیماری و شباهت آن به ادنوکارسینوم‌های ریوی انسان و نیز جدای از این موارد، سیر طولانی بیماری و نیز خسارات اقتصادی حاصل از آن و نیز با توجه به اینکه تغییرات ژن P53 در ادنوکارسینوم‌های ریوی انسان به ثبت رسیده است، تصمیم بر آن شد تا در مورد وجود بسیار محتمل این جهش‌ها در موارد متعدد مطالعه‌ای صورت پذیرد.

REFERENCES

1. Ahdi, H., Chen, Z., Zhou, H.M., Li, H., Hirata, T., Jablons, D.M., He, B. (2001): Detection of E₂A – PBX₁ fusion transcripts in human non-small- cell lung cancer. J. Exp. Clin. Cancer. Res. 4th edition. Blackwell Science, London. P: 87-93.
2. Alison, K., Bauer, A.K., Arredouani, M., Soininen, R., Tryggvason, K., Kleeberger, S.R., Kobzi, k.L. (2007): Signal transduction pathways of tumor necrosis factor--mediated lung injury induced by ozone in mice(abstract). Annual Symposium Of Pathology. P: 757-764.
3. Cho, M.Y., Cho, S., Gorina, P.D., Jeffrey, N.P., Pavletich, F. (1994): Crystal structure of a p53 tumor suppressor-DNA complex. understanding tumorigenic mutations Science. 265: 346–355.

ویروسی عامل جاگزیکت ملاک غربالگری در این بیماری می‌باشد (۱۱). Ilhan و همکاران در مطالعه‌ای که بر روی میکروزم ریوی در گوسفند انجام دادند از طریق آزمایش‌های ایمنو هیستوشیمی نشان دادند که در ایجاد این بیماری نقش ویمنتین مثبت است اما اثری از دسمین، پروتئین P53 و پروتئین S ۱۰۰ وجود ندارد (۸). و سرانجام اینکه در طی مطالعه‌ای که Hudachek و همکاران بر روی سیر پیشرفت و توسعه و نیز روند مهار و سیر قهقرایی بیماری در بره‌های آلوده به لنتی ویروس گوسفندی و نیز رتروویروس عامل جاگزیکت انجام دادند، نشان دادند که در هر دو نوع این آلودگی‌ها نقش CD_۲ (+) سیستم ایمنی در کنترل طبیعی و ایجاد روند قهقرایی بیماری ایجاد شده بسیار مهم است و این دو بیماری از لحاظ تناوب ژنتیکی شباهت بالایی به انواع انسانی دارند و در ضمن اینکه در طی مطالعات آنها مشخص شد که در طی روند ایجاد این بیماری‌ها با این روش هیچ موتاسیونی در دوامین تیروزین کیناز اتفاق نمی‌افتد و نیز P53 تأثیری در این بیماری ندارد (۷). در مورد بیماری ادنوماتوز ریوی هم باید اشاره نمود که اولین مورد از گزارش بیماری ادنوماتوز ریوی در گوسفند مربوط به سال ۱۸۲۵ از افریقای جنوبی می‌باشد اما بعدها و با تحقیقات دامنه‌دار کانون‌های مختلف آن در اروپا و خارج از آن کشف شد. در انگلستان این بیماری اولین بار در سال ۱۸۸۸ و در ایرلند در سال ۱۹۸۵ مشاهده شد. در آمریکا این بیماری ابتدا بصورت انفرادی در سال ۱۹۵۸ مشاهده شد و بعدها کانون‌های مهمی در ایالات آرگون و مونتانا دیده شده است. در آسیا این بیماری بکرات در ترکیه و هندوستان مشاهده شده است. و در ایران اولین مورد در سال ۱۳۴۲ گزارش شده است. در مطالعه‌ای میزان وقوع این بیماری در ایران ۱/۶۴٪ گزارش گردیده است که ۷/۲۴٪ از بیماری‌های تنفسی گوسفندان ایران را به خود اختصاص می‌دهد و چهارمین بیماری مهم تنفسی در این حیوانات می‌باشد. اما با این وجود بازهم میزان این تحقیقات در

4. Demartini, I., Morita, S., Yoshida, A., Goto, A., Ota, S., Tsuta, K., Yokozawa, K., Asamura, H., Nakajima, J., Takai, D., Mori, M., Oka, T., Tamaru, J., Itoyama, S., Furuta, K., Fukayama, M., Tsuda H. (2004): High-grade lung adenocarcinoma with fetal lung-like morphology: clinicopathologic, immunohistochemical, and molecular analyses of 17 cases. *Am J Surg Pathol.* 37(6): 924-32.
5. Dequiedt, F., Kettmann, R., Burny, A., Willems, L. (1995): Mutations in the P53 tumor-suppressor gene frequently associated with bovine leukemia virus-induced leukemogenesis in cattle but not in sheep. *Virology.* 1(2): 676-683.
6. Etminani, A. (1984) *Respiratory Disease In Veterinary*, First Edition. P: 193-194.
7. Hudachek, S.F., Kraft, S.L., Thamm, D.H., Bielefeldt-Ohmann, H., DeMartini, J.C., Miller A.D., Dernell, W.S. (2010): Lung tumor development and spontaneous regression in lambs coinfectd with Jaagsiekte sheep retrovirus and ovine lentivirus. *Animal Cancer Center, Veterinary Teaching Hospital, Colorado State University, 300 West Drake Road, Fort Collins. Vet Pathol.* 47 (1):148-62.
8. Ilhan, F., Yener, Z. (2009): Pulmonary myxoma in a sheep. *Source Department of Pathology, Faculty of Veterinary Medicine, University of Yuzuncu Yil, Zeve Kampusu, 65080 Van, Turkey. Vetterinary Pathology.* P: 457-459.
9. Lane, D.P. (1992): P53, guardian of the genome. *Third Edition.* P:588.
10. Leroux, C., Girard, N., Cottin, V., Greenland, T., Mornex, J.F., Archer, F. (2007): Jaagsiekte Sheep Retrovirus (JSRV): from virus to lung cancer in sheep. *Review Vet Res.* 28(2): 211-228.
11. Iuo, J.R., Maeda, N., Inoshima, Y., Oouchi, S., Uede, T. (2009): Surveillance of Jaagsiekte sheep retrovirus in sheep in Hokkaido, the northern island of Japan. *J Vet Med Sci.* 73(11): 1493-1495.
12. MundaylsCirstea, D., Hideshima, T., Santo, L., Eda, H., Mishima, Y., Nemani, N., Hu, Y., Mimura, N., Cottini, F., Gorgun, G., Ohguchi, H., Suzuki, R., Loferer, H., Munshi, N.C., Anderson K.C., Raje, N. (2006): Small molecule Multi-Targeted kinase inhibitor RGB-286638 Triggers P53-Dependent and -Independent Anti-Multiple myeloma activity through inhibition of transcriptional CDKs. *Leukemia.* P:194.
13. Pierceall, W.E., Kanjilal, S., Cummings, K.K., Kripke, M.L., Ananthaswamy, H.N. (1993): High frequency of p53 mutations in ultraviolet radiation-induced murine skin tumors: evidence for strand bias and tumor heterogeneity. *Cancer. Res.* 53(13): 2961-2964.
14. Romooz, j., Li, Y.Y., Lam, S.K., Mak, J.C., Zheng, C.Y., Ho, J.C. (2013): Erlotinib-induced autophagy in epidermal growth factor receptor mutated non-small cell lung cancer. *Lung Cancer.* 81(3): 354-361.
15. Saffarian, A. (1985): *Survey The Ovine Pulmonary Adenomatosis DVM thesis.* P:454.
16. Shahreza Yazdi, M. (1989): *The Histopathological Survey on the Ovine pulmonary adenomatosis. 25 Annual veterinary.* P: 142.
17. van Loo, G., van Gurp, M., Depuydt, B., Srinivasula, S.M., Rodriguez, I., Alnemri, E. S., Gevaert, K., Vandekerckhove, J., Declercq, W. and Vandabeele, P. (1946): case report: ovin pulmonary adenomatosis in goat. P: 131.
18. wandera, A. M., Stevenson, J., Ekert, P. G., Pakusch, M., Kaufmann, H., Connolly, L. M., Day, C. L., Tikoo, A., Burke, R., Wrobel, C., Moritz, R. L., Simpson, R. J. and Vaux, D. L. (2002): ovine pulmonary carcinoma a disease in the sheep lungs with the cancer signs. P: 445-54.
19. Wootten, S.K., Aury - Landas, J., Bougeard, G., Castel, H., Hernandez -Vargas, H., Drouet, A., Latouche, J.B., Schouft, M.T., Férec, C., Leroux, D., Lasset, C., Coupier, I., Caron, O, Herceg, Z., Frebourg, T., Flaman, J.M. (2006): Germline copy number variation of genes involved in chromatin remodelling in families suggestive of Li -Fraumeni syndrome with brain tumours. *Eur. J. Hum. Genet.* P: 186.
20. Yuy, S., Bradford, P., Smith. DVM, Diplomate ACVIM, Professor Emeritus, School of Veterinary Medicine, University of California, Davis, C.A. (2008): *Large Animal Internal Medicine - Pageburst E-Book on VitalSource (Retail Access Card), 4 Edition.*