

گزارش درمانگاهی تشخیص انکیلوز مفصل گیجگاهی - فکی یک طرفی و درمان جراحی آن در یک قلاده گربه پرشین

حمیدرضا فتاحیان^{۱*}، حمید محی‌الدین^۲، روزبه مریدپور^۱، محیا جزینی درچه^۳، فرشته خمجانی‌فراهانی^۱، هلیا فهیم‌دژبان^۳

چکیده

یک قلاده گربه ماده از نژاد پرشین شش ماهه با علائم عدم توانایی در باز کردن دهان و التهاب بافت نرم اطراف فک پایین به درمانگاه خصوصی حیوانات کوچک ارجاع داده شد. پس از معاینات بالینی و اخذ تاریخچه مشخص شد عارضه به علت ضربه به فک در سه ماهگی و عدم درمان مناسب، ایجاد شده است. همچنین حیوان قادر به تیمار خود نبوده و با غذای نرم تغذیه می‌شد. در معاینه بالینی بد شکلی دهان، انحراف فک و همچنین آتروفی عضله جوشی سمت راست نیز مشاهده شد. مطالعه تصویربرداری تشخیصی شامل رادیوگرافی و سی تی اسکن سه بعدی جهت تشخیص انجام گردید. درمان جراحی با روش آرتروپلاستی برداشتی مفصل مورد نظر و خارج کردن کوندیل استخوان فک پایین در این بیمار صورت گرفت. بیمار پس از هوشیاری کامل بعد از انجام جراحی توانایی باز کردن فک پایین و اخذ خوراک و آب را بازیافت.

واژگان کلیدی: انکیلوز گیجگاهی - فکی، آرتروپلاستی، سی تی اسکن سه بعدی، گربه

تاریخ دریافت: ۹۳/۸/۱۰ تاریخ پذیرش: ۹۳/۱۱/۲۴

مربوط نمی‌باشد و در پی برخی بیماری‌ها ایجاد می‌شود (۲). ضربه مهمترین دلیل ایجاد این ضایعه در گربه‌ها بوده و بیمار به دلیل کاهش دامنه حرکت مفصل گیجگاهی-فکی با محدودیت خوردن غذا و تیمار کردن خود مواجه است (۱). کاهش وزن، عدم تقارن و بد شکلی صورت در بچه گربه‌ها نیز از دیگر عوارض این ضایعه می‌باشد. به منظور تشخیص قطعی عارضه، انجام معاینات بالینی دقیق و مطالعات تصویربرداری پیشرفته از جمله سی تی اسکن سه بعدی بسیار کمک کننده می‌باشد (۱). جراحی به روش آرتروپلاستی برداشتی مفصل گیجگاهی-فکی و خارج کردن کوندیل فک پایین، به عنوان درمان قطعی صورت می‌پذیرد (۱).

گزارش درمانگاهی

یک قلاده گربه ماده از نژاد پرشین شش ماهه به وزن ۲/۷۰۰ کیلوگرم با علائم عدم توانایی در باز کردن دهان و التهاب بافت نرم اطراف فک پایین به درمانگاه خصوصی حیوانات کوچک ارجاع داده شد. پس از معاینات بالینی و اخذ تاریخچه، مشخص شد که عارضه به علت ضربه به فک در سه ماهگی و عدم درمان مناسب، ایجاد شده است. بعلاوه بیمار قادر به تیمار خود نبوده و با غذای نرم تغذیه می‌شد. معاینه بالینی بد شکلی دهان، انحراف فک پایین و آتروفی عضله جوشی سمت راست را نشان داد. تصویربرداری تشخیصی با استفاده از رادیوگرافی و سی تی اسکن سه بعدی انجام پذیرفت و توده استخوانی نامنظم

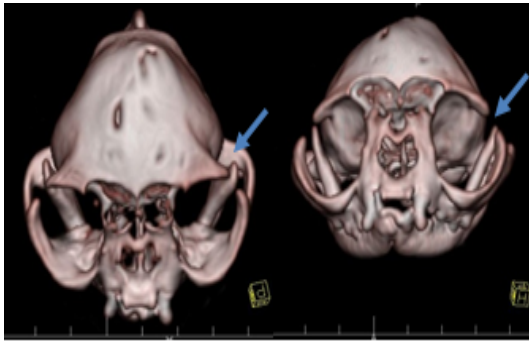
مقدمه

انکیلوز مفصل گیجگاهی - فکی (TMJ) در گربه‌ها رایج نیست (۸). توده فیبروزی با بافت استخوانی جدید در محل مفصل بسته شده ایجاد می‌گردد. این عارضه سبب کاهش دامنه حرکت مفصل گیجگاهی - فکی و در نتیجه عدم باز شدن دهان و عدم توانایی در جوش غذا می‌شود. انکیلوز مفصل گیجگاهی - فکی به دو نوع حقیقی و کاذب تقسیم می‌گردد. نوع حقیقی شامل چسبندگی فیبروزی استخوان در بین سطوح مفصل گیجگاهی - فکی همراه با محدود شدن کپسول مفصلی است. نوع کاذب مستقیماً به عارضه مفصل

* ۱- گروه آموزشی علوم درمانگاهی، دانشکده علوم تخصصی دامپزشکی، واحد علوم و تحقیقات، دانشگاه آزاد اسلامی، تهران، ایران. (Hamidreza.fattahian@yahoo.com)

گروه آموزشی علوم درمانگاهی، دانشکده دامپزشکی، دانشگاه آزاد اسلامی، واحد گرمسار، گرمسار، ایران

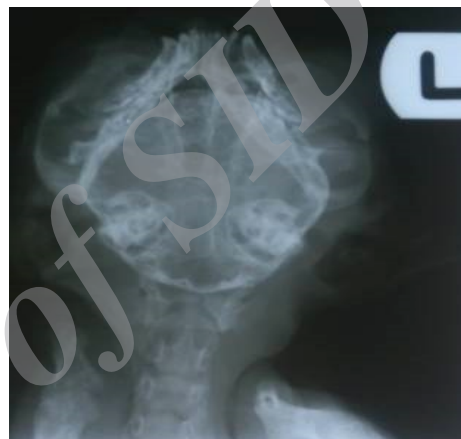۳- دانشجوی دکتری حرفه‌ای، دانشکده علوم تخصصی دامپزشکی، واحد علوم و تحقیقات، دانشگاه آزاد اسلامی، تهران، ایران



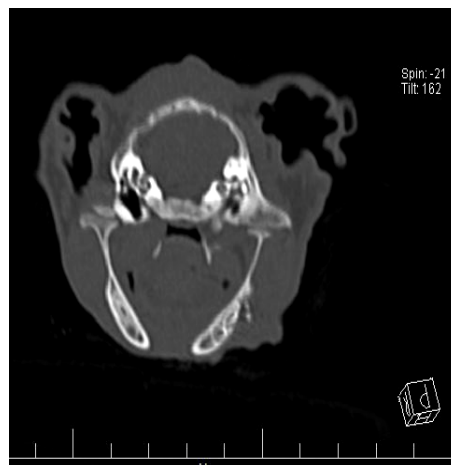
نگاره ۳- سی تی اسکن سه بعدی نشان دهنده اتصال استخوان منقاری به کمان گونه‌ای با تشکیل استخوان جدید

پس از تایید ضایعه و موافقت صاحب بیمار اقدام به جراحی شد. بیمار به مدت ۱۲ ساعت از مصرف غذا و ۶ ساعت از نوشیدن آب منع گردید. پس از برقراری مسیر وریدی، پیش بیهوشی با داروی مدتومدین (۷۵۰ میکروگرم به ازای هر کیلوگرم وزن بدن) و آتروپین سولفات (۰/۰۳ میلی گرم به ازای هر کیلوگرم وزن بدن، زیر جلدی) و بیهوشی با کتامین هیدروکلراید (۵/۵ میلی گرم به ازای هر کیلوگرم وزن بدن) و دیازپام (۰/۲۷ میلی گرم به ازای هر کیلوگرم وزن بدن) از راه ورید سافن القا گردید. محلول رینگر لاکتات (۱۵ میلی لیتر به ازای هر کیلوگرم وزن بدن در هر ساعت) تجویز گردید. همچنین سفازولین (۲۲ میلی گرم به ازای هر کیلوگرم وزن بدن) به عنوان آنتی بیوتیک پروفیلاکتیک نیز تجویز شد. پس از آماده‌سازی موضع جراحی و گروه جراحی، بیمار در وضعیت جانبی راست حالت گماری گردید. لوله تراشه کار گذاشته نشد و به دلیل عدم باز شدن دهان، دهان توسط پنس دهان باز کن مخصوص، باز نگه داشته شد. برش افقی - جانبی بر روی مفصل آسیب دیده از قسمت قدامی به خلفی زائده کمان گونه‌ای ایجاد شد. ابتدا قسمت یک سوم انتهایی کمان گونه‌ای برداشته شد. سپس اتصالات عضله جوشی به کمان گونه‌ای با کندکاری کنار زده شد و زائده منقاری فک پایین با استفاده از استخوان‌بر، برداشته شد (نگاره ۴). در انتها قسمت آزاد شده عضله

و به همراه تزاید استخوانی حدفاصل زائده منقاری و کمان گونه‌ای در مفصل گیجگاهی - فکی سمت راست تایید شد (نگاره ۱ و ۲). همچنین سی تی اسکن سه بعدی نشان دهنده اتصال استخوان منقاری به کمان گونه‌ای با تشکیل استخوان جدید بود (نگاره ۳). با توجه به مجموعه علائم درمانگاهی و تصویربرداری تشخیصی، انکیلوز مفصل گیجگاهی - فکی حقیقی یک طرفی سمت راست تایید شد.



نگاره ۱- رادیوگراف نمای شکمی - پشتی جمجمه نشان دهنده توده استخوانی نامنظم و تزاید استخوانی بین زائده منقاری و کمان گونه‌ای در مفصل گیجگاهی - فکی سمت راست



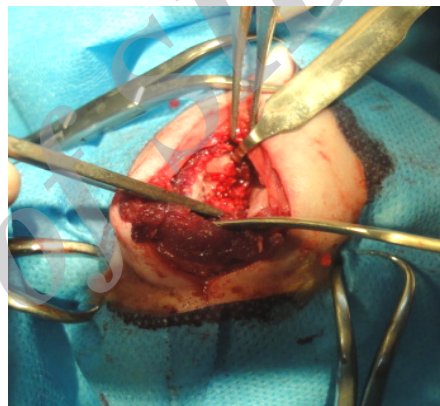
نگاره ۲- تصویر سی تی اسکن مقطع عرضی نشان دهنده بد شکلی و تشکیل استخوان جدید در محل مفصل گیجگاهی - فکی

بیشتری را با روش بازسازی شده جهت تشخیص بهتر فراهم می‌کند (۲).

Meomartino و همکاران در سال ۱۹۹۹ در گزارشی نشان دادند که تشخیص عامل اولیه در انکیلوز مزمن مفصل گیجگاهی - فکی پیچیده می‌باشد (۶). در گزارش درمانگاهی حاضر نیز طبق اطلاعاتی که در اخذ تاریخچه کسب شد علت اولیه انکیلوز مزمن مفصل گیجگاهی-فکی در بیمار مذکور ضربه ناشی از برخورد جسم سنگین روی ناحیه صورت بیمار، سه ماه قبل از مراجعه به درمانگاه گزارش شد. مطابق مطالعه Lantz در سال ۱۹۹۱ انکیلوز مزمن مفصل گیجگاهی - فکی در بیماران بالغ، بدشکلی صورت مشاهده نمی‌شود و یا کمتر بارز است. همچنین گزارش کرد که به دلیل ایجاد بافت ترمیمی استخوانی در ناحیه آسیب دیده مفصل مذکور، طول فک آسیب دیده افزایش یافت (۴).

Sullivan در سال ۱۹۸۹ و همچنین Meomartino و همکاران در سال ۱۹۹۹ بطور جداگانه در مطالعات خود درمان محافظه کارانه در بیمارانی که مبتلا به عارضه انکیلوز مفصل گیجگاهی - فکی هستند را ناموفق گزارش نمودند و درمان جراحی را به عنوان بهترین گزینه درمان معرفی نمودند (۹ و ۶). برخی مشکلات ناشی از جراحی آرتروپلاستی برداشتی مفصل گیجگاهی - فکی دوطرفه می‌باشد، ولی به طور کلی نتایج حاصل از این روش از نظر عملکردی و زیبایی صورت مورد قبول می‌باشد. حدود دو ماه پس از جراحی، صاحب بیمار رضایت خود را از عملکرد مناسب فک پایین، دریافت آب و غذای معمول توانایی بیمار در باز کردن دهان اعلام کرد ولی نامرتب بودن دندان‌ها و بدشکلی صورت همچنان قابل مشاهده بود. این نتایج در مطالعات Lantz در سال ۱۹۸۵، Sullivan در سال ۱۹۸۹ و Okumura و همکاران در سال ۱۹۹۹ نیز اشاره شد (۷ و ۶).^(۳) گزارش درمانگاهی حاضر وقوع این عارضه در فک پایین گربه پرشین را نشان می‌دهد و همچنین بیان می‌دارد

جوشی با نخ پلی‌گالاکتین ۹۱۰ شماره ۳-۰ با الگوی ساده سرتاسری بخیه شد و پوست و زیر پوست با بخیه ساده سرتاسری تک ساده به ترتیب مواد بخیه ای پلی‌گالاکتین ۹۱۰، چهار صفر و نایلون چهار صفر بخیه گردید. درمان آنتی بیوتیکی پس از عمل با ترکیب پنی سیلین ۶:۳:۳ (۲۰۰۰۰ هزار واحد به ازای هر کیلوگرم وزن بدن، عضلانی) و آمیکاسین (۱۰ میلی گرم به ازای هر کیلوگرم وزن بدن) روزی یکبار به مدت سه روز تجویز گردید.



نگاره ۴- کندکاری اتصالات عضله جوشی به کمان گونه‌ای و رهیافت مفصل گیجگاهی - فکی

بحث

انکیلوز مفصل گیجگاهی - فکی سبب کاهش دامنه حرکت مفصل و سفتی آن می‌شود. در مطالعه گذشته نگری که انکیلوز مفصل گیجگاهی - فکی را در تعداد ۱۰ قلاده سگ و گربه بررسی نموده بود، ضربه به عنوان اصلی ترین علت ضایعه عنوان شد (۵). از سویی باید توجه داشت که تصویربرداری تشخیصی به منظور تشخیص نوع بدشکلی ناشی از سفتی مفصل گیجگاهی - فکی دارای اهمیت است. همچنین ارزیابی رادیوگرافی ساده به تنهایی در تشخیص و درمان عارضه کافی نمی‌باشد، از اینرو روش تصویربرداری سی تی اسکن سه بعدی اطلاعات ارزشمندتر و با جزئیات

که تشخیص و درمان جراحی این عارضه مستلزم امکانات و تجهیزات پیشرفته و گروه جراحی با تجربه می‌باشد. بیمار پس از درمان جراحی با روش آرتروپلاستی برداشتی مفصل مورد نظر و خارج کردن کوندیل فک پایین بهبود یافت و به زندگی طبیعی بازگشت.

فهرست منابع

1. Denny, H.R., Butterworth, S.J. (2000): A Guide to Canine and Feline Orthopaedic Surgery 4th edition. Blackwell Science, London. 171-172.
2. Heo, S.Y., Lee K.C., Lee, H.B., Kim N.S. (2008): Reconstruction of temporomandibular joint ankylosis with temporalis myofascial flap in a cat: a case report. *Vet. Med.* 5:277-281.
3. Lantz, G.C. (1985): Temporomandibular joint ankylosis surgical correction of three cases. *J. Am. Anim. Hosp. Assoc.* 21:173-177.
4. Lantz, G.C. (1991): Surgical correction of unusual temporomandibular joint conditions. *Compend. Contin. Educ. Pract. Vet.* 13:1570-1576.
5. Maas, C.P., Theyse, L.F. (2007): Temporomandibular joint ankylosis in cats and dogs: A report of 10 cases. *Vet. Comp. Orthop. Traumatol.* 20:192-197.
6. Meomartino, L., Fatone, G., Brunneti, A. (1999): Temporomandibular ankylosis in the cat: a review of seven cases. *Small Anim. Pract.* 40: 7-10.
7. Okumura, M., Kadosawa, T., Fujinaga, T. (1999): Surgical correction of temporomandibular joint ankylosis in two cats. *Aust. Vet. J.* 77:24-27.
8. Rahal, S.C., Mamprim, M.J., Caporali, E.H., Ciani R.B. (2007): Temporomandibular joint ankylosis and salivary mucocele in a cat: case report. *Arq. Bras. Med. Vet. Zootec.* 59:140-144.
9. Sullivan, M. (1989): Temporomandibular ankylosis in the cat. *J. Small Anim. Pract.* 30:401-405.