

مطالعه آسیب‌شناسی بافتی عفونت تجربی با اورنیتوباکتریوم رینوتراکنال

متعاقب تلقیح تحت تیپ H_9N_2 ویروس آنفلوانزا

حسین گودرزی^{۱*}، آیدین عزیزپور^۲، سعید چرخکار^۳، محمدحسن حبل‌الورید^۴، رضا ممیز^۱

چکیده

ویروس آنفلوانزا به تنهایی به عنوان عامل اولیه قادر به ایجاد ضایعات آسیب‌شناسی در پرندگان عفونی می‌باشد. با این وجود تاکنون، مطالعه‌ای کامل در خصوص تاثیر اورنیتوباکتریوم رینوتراکنال (ORT) بر جراحات بافتی ناشی از ویروس آنفلوانزا صورت نگرفته است. لذا هدف از این تحقیق، بررسی نوع، شدت و میزان جراحات بافتی عفونت ثانویه با ORT در جوجه‌های عاری از عوامل بیماری‌زای خاص (SPF) متعاقب تلقیح با ویروس آنفلوانزا است. بدین منظور، تعداد ۶۰ قطعه جوجه SPF نژاد لگهورن یک روزه به صورت تصادفی در سه گروه بیست تایی تقسیم شدند. سپس در سن ۲۱ روزگی جوجه‌های گروه ۱ با تحت تیپ H_9N_2 ویروس آنفلوانزا و گروه ۲ ابتدا با ویروس H_9N_2 و سه روز بعد با باکتری ORT آلوده شدند و گروه ۳ بعنوان کنترل صرفاً PBS دریافت کردند. در روزهای ۲، ۴، ۶، ۸، ۱۰، ۱۲، ۱۴ و ۱۶ سه پرنده از هر گروه به صورت تصادفی انتخاب و به منظور نمونه برداری برای بررسی آسیب‌شناسی، مورد کالبدگشایی قرار گرفتند. جراحات آسیب‌شناسی مشخصی از قبیل پرخونی و هیپرپلازی مخاط در نای، پنومونی، خونریزی و نکروز لوله‌های ادراری، پرخونی سینوزوئیدها و سیاهرگ مرکزی در کبد، تخلیه لئوسیتی در بورس فابریسیوس، افزایش تعداد فولیکول‌های لنفاوی در طحال، پرخونی و ارتشاح هتروفیلی در تیموس و افزایش فولیکول‌های لنفاوی در لوزه‌های سکومی در گروه‌های تیمار نسبت به گروه کنترل مشاهده گردید. نتایج این مطالعه نشان داد که در جوجه‌های عفونی با تحت تیپ H_9N_2 ویروس آنفلوانزا در صورت ابتلا به آلودگی ثانویه با باکتری ORT جراحات آسیب‌شناسی ناشی از ویروس آنفلوانزا افزایش می‌یابد.

واژگان کلیدی: ویروس آنفلوانزا، باکتری ORT، آسیب‌شناسی بافتی، جوجه‌های SPF

تاریخ دریافت: ۹۴/۷/۲۶ تاریخ پذیرش: ۹۴/۱۱/۵

مقدمه

آنفلوانزای پرندگان بیماری واگیردار می‌باشد که در مدت کوتاهی در جمعیت حساس طیور منتشر می‌گردد و از نظر

اقتصادی نیز یکی از بیماری‌های مهم صنعت پرورش طیور تجاری می‌باشد که در تمامی سنین پرندگان را مبتلا می‌نماید (۱۶). ویروس‌های آنفلوانزای پرندگان با قدرت بیماری‌زایی بالا (HPAI) بصورت سیستمیک در بدن پرندگان تکثیر نموده و به اندام‌ها و بافت‌های حیاتی آسیب وارد کرده و نهایتاً منجر به مرگ پرنده می‌شوند (۵). در حالی‌که طبق مطالعات محققین ویروس‌های با قدرت بیماری‌زایی کم (LPAI) فقط به دستگاه‌های تنفسی و گوارشی گرایش دارند (۱۸). علی‌رغم اینکه تحت تیپ H_9N_2 ویروس آنفلوانزا بدلیل علائم بالینی خفیف و تلفات کم در گروه LPAI طبقه‌بندی می‌گردد (۱۷). اما از دهه‌ی ۱۹۹۰ میلادی این ویروس باعث طغیان بیماری در گله‌های تجاری با مرگ و میر زیاد در نقاط مختلف جهان بخصوص کشورهای آسیایی و خاورمیانه شده است (۱۴) و (۱۲). اگرچه برخی تفاوت‌ها در شدت بیماری بعلاوه اختلاف در بیماری‌زایی ویروس‌های آلوده‌کننده جوجه‌ها می‌باشد، اما عوامل تغذیه‌ای، مشکلات مدیریتی، استرس‌های محیطی و سایر عوامل بیماری‌زا نیز نقش مهمی در عوارض حاصل از بیماری و تشدید تلفات دارند (۱۰، ۴، ۳، ۱). به طوری که در طی سال‌های اخیر در بیماری‌های ترکیبی تنفسی با تلفات زیاد، عفونت اورنیتوباکتریوم رینوتراکنال (ORT) همراه با بیماری آنفلوانزا در کشور گزارش شده است (۳). همچنین در مطالعه تجربی صورت گرفته در جوجه‌های عاری از عوامل بیماری‌زای خاص (SPF)، تشدید بیماری‌زایی ویروس آنفلوانزا در اثر عفونت همزمان با باکتری ORT به اثبات رسیده است (۱).

* بخش تحقیق و تشخیص بیماری‌های طیور، موسسه تحقیقات واکنس و سرم‌سازی رازی، کرج، ایران.

(H.goudarzi@rvsri.ir)

۲- دانشکده کشاورزی مشکین شهر، دانشگاه محقق اردبیلی، اردبیل، ایران

۳- گروه بیماری‌های طیور، دانشگاه آزاد اسلامی، واحد علوم و تحقیقات، تهران، ایران.

۴- بخش باتولوژی، موسسه تحقیقات واکنس و سرم‌سازی رازی، کرج، ایران

اگرچه ویروس آنفلوانزا و باکتری ORT هر کدام به تنهایی به عنوان عامل اولیه قادر به ایجاد بیماری و ضایعات آسیب‌شناسی در پرندگان عفونی هستند (۲۰ و ۹، ۸، ۷، ۶، ۲). با این وجود تاکنون مطالعاتی در خصوص ضایعات آسیب‌شناسی ناشی از عفونت ثانویه با ORT بر بیماری آنفلوانزا در جوجه‌های SPF انجام نشده است تا جراحات بافتی این نوع عفونت دقیقاً مشخص گردد. لذا تحقیق حاضر در این راستا طراحی شده است تا نوع، شدت و میزان جراحات بافتی ایجاد شده در اثر عفونت ثانویه با ORT متعاقب تلقیح با تحت تیپ H₉N₂ ویروس آنفلوانزا در جوجه‌های SPF ارزیابی گردد.

مواد و روش کار

در این مطالعه جدایه ایرانی ویروس آنفلوانزای طیور تحت تیپ H₉N₂ (A/chicken/Iran/m.1/2010) و سویه ایرانی باکتری اورنیتوباکتریوم رینوتراکتال (ORT-R87-7/1387) به جوجه‌های SPF نژاد لگهورن (Venkey's, India) تلقیح گردیدند (۶ و ۱). ابتدا جوجه‌ها بعد از توزین در سن یک روزگی به صورت تصادفی به سه گروه ۲۰ تایی شامل دو تیمار و یک کنترل تقسیم و به صورت جداگانه در داخل ایزولاتورهای فشار مثبت (ساخت کشور اسکاتلند Bell Isolation System) در محل پرورش حیوانات آزمایشگاهی موسسه رازی کرج تحت شرایط استاندارد پرورش یافتند. آب و دان بطور آزاد در دسترس جوجه‌ها قرار داشت و با توجه به توصیه انجمن ملی تحقیقات آمریکا (NRC) دان جوجه‌ها فرموله گردید (۱۳). در سن ۲۱ روزگی، جوجه‌های گروه ۱ (آنفلوانزای انفرادی) به روش قطره چشمی با ویروس H₉N₂ و گروه ۲ (عفونت ثانویه با ORT) ابتدا به روش قطره چشمی با ویروس H₉N₂ و سه روز بعد با باکتری ORT به روش داخل نای آلوده شدند و دز تلقیحی ویروس و باکتری به ترتیب EID₅₀ ۱×۱۰^۶ و CFU ۱×۱۰^{۱۰} بود. گروه ۳ بعنوان

کنترل نیز صرفاً PBS به روش قطره چشمی دریافت نمودند. در روزهای ۲، ۴، ۶، ۸، ۱۰، ۱۲، ۱۴ و ۱۶ پس از تلقیح، تعداد سه جوجه از گروه‌های آنفلوانزای انفرادی و کنترل به صورت تصادفی انتخاب و آسان کشی شده مورد کالبدگشایی قرار گرفتند. البته در خصوص گروه عفونت ثانویه با ORT از روز ۶ پس از تلقیح نمونه برداری صورت گرفت. سپس از بافت‌هایی نظیر نای، ریه، کبد، کلیه، بورس فابریسیوس، تیموس، طحال و لوزه های سکومی نمونه‌برداری به عمل آمد. پس از نمونه برداری، نمونه‌های اخذ شده در داخل فرمالین ۱۰ درصد جهت تهیه مقاطع ۶-۵ میکرونی به بخش آسیب‌شناسی موسسه رازی کرج ارسال شدند. نمونه‌ها پس از طی مراحل آب‌گیری، شفاف‌سازی، آغشتگی با پارافین و قالب‌گیری به ضخامت‌های ۶-۵ میکرونی برش و به روش هماتوکسیلین و ائوزین رنگ‌آمیزی شدند (۷ و ۸).

پس از تهیه مقاطع میکروسکوپی از بافت‌های مختلف گروه‌های تیمار و کنترل، این مقاطع از لحاظ جراحات بافتی مورد بررسی قرار گرفتند. به این منظور، انواع جراحات مشاهده شده بر اساس شدت بروز از ۱+ تا ۴+ (۱+ بافت طبیعی، ۲+ آسیب جزئی، ۳+ آسیب متوسط، ۴+ آسیب شدید) درجه‌بندی گردید.

آنالیز آماری

داده‌های بدست آمده از جراحات بافتی با استفاده از آزمون آماری غیرپارامتری کروسکال والیس (Kruskal-Wallis Test) و بسته آماری SPSS ویرایش ۱۸ مورد آنالیز آماری قرار گرفتند و مقادیر کمتر از ۰/۰۵ معنی دار در نظر گرفته شدند.

نتایج

علائم بالینی و کالبدگشایی گروه‌های تیمار و کنترل
تعداد معدودی از جوجه‌های گروه آنفلوانزای انفرادی در روزهای چهارم و پنجم پس از تلقیح صرفاً، کزکردگی و

ژولیدگی پرها داشتند و در کالبدگشایی نیز فقط در ریه علایم مشاهده گردید. درحالی‌که جوجه‌های گروه عفونت ثانویه با ORT از روز سوم تا هشتم، علایمی نظیر کزکردگی، ژولیدگی پرها، کم‌اشتهایی، تنفسی و تلفات در روزهای پنجم و هفتم نشان دادند که در کالبدگشایی پرندگان تلف شده ضایعات در نای، کیسه‌های هوایی و ریه مشاهده گردید. اما جوجه‌های گروه کنترل در طول مطالعه هیچ‌گونه علایم بالینی، کالبدگشایی و تلفاتی نداشتند.

آسیب‌شناسی بافتی

جراحات بافتی اندام‌های مورد مطالعه در گروه‌های تیمار به شرح ذیل می‌باشد. اما در طول مطالعه هیچ‌گونه تغییرات آسیب‌شناسی در گروه کنترل مشاهده نگردید. تصاویر میکروسکوپ نوری تعدادی از بافت‌های گروه عفونت ثانویه با ORT در نگاره‌های ۱ تا ۴ نشان داده شده است.

نای: در گروه آنفلوآنزای انفرادی در روزهای ۲ تا ۸ پس از تلقیح پرخونی، ریزش مژک‌ها و و انفصال سلول‌های بافت پوششی و از روز ۶ بعد از تلقیح هیپرپلازی بافت پوششی مشاهده گردید که از روز ۱۰ نای طبیعی بنظر می‌رسید. در گروه عفونت ثانویه با ORT در روزهای ۶ تا ۸، پرخونی و هیپرپلازی مخاط همراه با ارتشاح تک‌هسته‌ایها در زیر مخاط مشاهده گردید (نگاره ۱) که از روز ۱۰ نای ترمیم گردیده و شدت جراحات کاهش یافته بود. در جوجه‌های تلف شده ضایعات مشاهده شده مشابه جراحات جوجه‌های روزهای ۶ و ۸ بود. بر اساس مقایسه آماری بین دو گروه تیمار در روزهای ۸ تا ۱۴ پس از آزمایش از نظر جراحات بافتی ایجاد شده در نای اختلاف آماری معنی‌داری وجود دارد.

ریه: در گروه آنفلوآنزای انفرادی پرخونی و خونریزی کانونی در روزهای ۶-۲ بعد از تلقیح مشاهده شد، بعلاوه در روزهای ۶-۴ ادم نیز وجود داشت. همچنین پنومونی کانونی همراه با ارتشاح سلول‌های تک‌هسته‌ای و هتروفیل در روزهای ۸-۴ بعد از تلقیح وجود داشت. در گروه عفونت ثانویه با ORT

برونکوپنومونی تحت حاد با ارتشاح لنفوسیت‌ها و کمی هتروفیل در روز ۶ بعد از تلقیح مشاهده شد، بعلاوه عمده‌ترین ضایعه مشاهده شده در این گروه از روزهای ۱۶-۸ ادم اطراف عروق همراه با نشت فیبرین و ارتشاح تک‌هسته‌ایها در زیر مخاط برنش‌های ثانویه نیز بود (نگاره-۲). در جوجه تلف شده ضایعات ریه بشکل پرخونی همراه با ادم شدید، نکروز و نشت فیبرین (پنومونی) ملاحظه گردید. بر اساس مقایسه آماری بین دو گروه تیمار در روزهای ۶ و ۱۰ تا ۱۶ پس از آزمایش از نظر جراحات بافتی ایجاد شده در ریه اختلاف آماری معنی‌داری وجود دارد.

کلیه: در گروه آنفلوآنزای انفرادی پرخونی و خونریزی و نکروز لوله‌های ادراری در روزهای ۲ تا ۱۰ بعد از تلقیح مشاهده گردید، که از روز ۸ به بعد نیز ارتشاح سلول‌های تک‌هسته‌ای مشاهده شد. در گروه عفونت ثانویه با ORT پرخونی و خونریزی و نکروز لوله‌های ادراری در روزهای ۶ تا ۱۴ بعد از تلقیح اولیه با ویروس مشاهده گردید (نگاره-۳) که در روز ۱۲ شدت و گستردگی ضایعات لوله‌های ادراری بیشتر بود. از روز ۱۰ به بعد نیز ارتشاح سلول‌های تک‌هسته‌ای دیده شد. بر اساس مقایسه آماری بین دو گروه تیمار در روزهای ۶ و ۱۰ تا ۱۶ پس از آزمایش از نظر جراحات بافتی ایجاد شده در کلیه اختلاف آماری معنی‌داری وجود دارد.

کبد: در گروه آنفلوآنزای انفرادی از روز ۴ تا ۱۲ بعد از تلقیح، ضایعات به شکل پرخونی سینوزوئیدها و سیاهرگ مرکزی و تعدادی کانون‌های ارتشاح تک‌هسته‌ای بود. در گروه عفونت ثانویه با ORT عمده‌ترین ضایعه مشاهده شده از روزهای ۶ تا ۱۶ پس از تلقیح اولیه با ویروس، پرخونی سینوزوئیدها و سیاهرگ مرکزی و تعدادی کانون‌های ارتشاح تک‌هسته‌ای‌ها در پارانشیم کبد و اطراف عروق بود. همچنین در جوجه‌های تلف شده علائم پرخونی سینوزوئیدها و سیاهرگ مرکزی مشاهده گردید. بر اساس مقایسه آماری بین دو گروه تیمار در روزهای ۶ و ۱۰ تا ۱۶ پس از آزمایش از نظر جراحات بافتی ایجاد شده در کبد اختلاف آماری معنی‌داری وجود دارد.

جدول ۱- نتایج حاصل از مقایسه درجه جراحات آسیب‌شناسی بافت‌های نای، ریه، کلیه و کبد در سه گروه مورد مطالعه

اندام	گروه	روزهای پس از تلقیح							
		۲	۴	۶	۸	۱۰	۱۲	۱۴	۱۶
نای	کنترل	۱/۰۰±۰/۰۰ ^a	۱/۰۰±۰/۰۰ ^a	۱/۰۰±۰/۰۰ ^a	۱/۰۰±۰/۰۰ ^a	۱/۰۰±۰/۰۰ ^a	۱/۰۰±۰/۰۰ ^a	۱/۰۰±۰/۰۰ ^a	۱/۰۰±۰/۰۰ ^a
	آنفلوآنزای انفرادی	۲/۲۰±۰/۲۵ ^a	۳/۰۰±۰/۲۴ ^b	۲/۸۰±۰/۳۱ ^b	۲/۰۰±۰/۴۸ ^b	۱/۴۰±۰/۳۶ ^a	۱/۲۰±۰/۲۲ ^a	۱/۰۰±۰/۰۰ ^a	۱/۰۰±۰/۰۰ ^a
	عفونت ثانویه با ORT	-	-	-	-	۳/۰۰±۰/۲۵ ^b	۲/۴۰±۰/۴۵ ^b	۱/۸۰±۰/۳۳ ^b	۱/۲۰±۰/۲۳ ^a
ریه	کنترل	۱/۰۰±۰/۰۰ ^a	۱/۰۰±۰/۰۰ ^a	۱/۰۰±۰/۰۰ ^a	۱/۰۰±۰/۰۰ ^a	۱/۰۰±۰/۰۰ ^a	۱/۰۰±۰/۰۰ ^a	۱/۰۰±۰/۰۰ ^a	۱/۰۰±۰/۰۰ ^a
	آنفلوآنزای انفرادی	۱/۶۰±۰/۲۵ ^a	۲/۶۰±۰/۵۶ ^b	۳/۰۰±۰/۳۱ ^c	۲/۸۰±۰/۲۰ ^b	۱/۴۰±۰/۲۵ ^a	۱/۲۰±۰/۲۴ ^a	۱/۰۰±۰/۰۰ ^a	۱/۰۰±۰/۰۰ ^a
	عفونت ثانویه با ORT	-	-	-	۱/۸۰±۰/۲۰ ^b	۲/۴۰±۰/۷۰ ^b	۳/۶۰±۰/۴۶ ^b	۳/۶۰±۰/۲۰ ^b	۳/۲۰±۰/۳۸ ^b
کلیه	کنترل	۱/۰۰±۰/۰۰ ^a	۱/۰۰±۰/۰۰ ^a	۱/۰۰±۰/۰۰ ^a	۱/۰۰±۰/۰۰ ^a	۱/۰۰±۰/۰۰ ^a	۱/۰۰±۰/۰۰ ^a	۱/۰۰±۰/۰۰ ^a	۱/۰۰±۰/۰۰ ^a
	آنفلوآنزای انفرادی	۲/۴۰±۰/۲۵ ^b	۳/۴۰±۰/۲۴ ^b	۳/۴۰±۰/۵۴ ^b	۲/۸۰±۰/۳۸ ^b	۲/۲۰±۰/۲۰ ^b	۱/۶۰±۰/۱۸ ^a	۱/۲۰±۰/۲۴ ^a	۱/۰۰±۰/۰۰ ^a
	عفونت ثانویه با ORT	-	-	-	۱/۶۰±۰/۲۴ ^a	۲/۸۰±۰/۵۴ ^b	۳/۲۰±۰/۴۳ ^c	۳/۸۰±۰/۴۰ ^b	۳/۴۰±۰/۲۰ ^b
کبد	کنترل	۱/۰۰±۰/۰۰ ^a	۱/۰۰±۰/۰۰ ^a	۱/۰۰±۰/۰۰ ^a	۱/۰۰±۰/۰۰ ^a	۱/۰۰±۰/۰۰ ^a	۱/۰۰±۰/۰۰ ^a	۱/۰۰±۰/۰۰ ^a	۱/۰۰±۰/۰۰ ^a
	آنفلوآنزای انفرادی	۱/۰۰±۰/۰۰ ^a	۱/۴۰±۰/۵۴ ^a	۱/۶۰±۰/۳۷ ^b	۲/۲۰±۰/۳۷ ^b	۱/۶۰±۰/۳۷ ^b	۱/۲۰±۰/۲۰ ^a	۱/۰۰±۰/۰۰ ^a	۱/۰۰±۰/۰۰ ^a
	عفونت ثانویه با ORT	-	-	-	۱/۴۰±۰/۲۷ ^a	۱/۸۰±۰/۲۴ ^b	۲/۴۰±۰/۴۰ ^b	۲/۲۰±۰/۳۷ ^b	۱/۸۰±۰/۱۰ ^b

a, b, c: نشانگر اختلاف معنی دار در سطح ۰/۰۵ می‌باشد.

تیموس: در گروه آنفلوآنزای انفرادی در روزهای ۴ تا ۱۲ بعد از تلقیح، علائم پرخونی در بخش مرکزی ملاحظه گردید. در گروه عفونت ثانویه با ORT پرخونی و ارتشاح خفیف هتروفیل‌ها در بخش مرکزی در روزهای ۶ تا ۱۶ بعد از تلقیح مشاهده شد. در جوجه‌های تلف شده ضایعات تیموس بشکل تخلیه شدید بخش قشری بود. بر اساس مقایسه آماری بین دو گروه تیمار در روزهای ۱۲ تا ۱۶ پس از آزمایش از نظر جراحات بافتی ایجاد شده در تیموس اختلاف آماری معنی‌داری وجود دارد.

لوزه‌های سکومی: در گروه آنفلوآنزای انفرادی از روزهای ۸ تا ۱۲ بعد از تلقیح، افزایش تعداد فولیکول‌های لنفاوی مشاهده گردید. اما در گروه عفونت ثانویه با ORT در روزهای ۱۲ تا ۱۶ پس از تلقیح، کمی افزایش فولیکول‌های لنفاوی وجود داشت. بر اساس مقایسه آماری بین دو گروه تیمار در روزهای ۶ تا ۸ و ۱۰ تا ۱۶ پس از آزمایش از نظر جراحات بافتی ایجاد شده در لوزه‌های سکومی اختلاف آماری معنی‌داری وجود دارد.

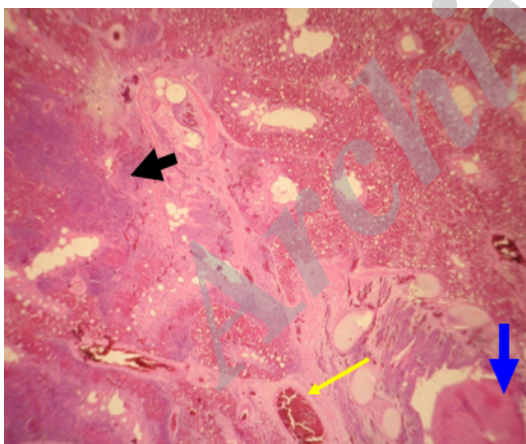
بورس فابریسیوس: در گروه آنفلوآنزای انفرادی تنها در روزهای ۲ تا ۱۴ بعد از تلقیح، تخلیه خفیف لنفوسیت‌های فولیکول‌های لنفاوی دیده شد. اما در گروه عفونت ثانویه با ORT تخلیه لنفوسیت‌های فولیکول‌های لنفاوی در روزهای ۶ تا ۱۶ مشاهده گردید و مواردی هم دژنرسانس و کیست در بافت پوششی هم وجود داشت (نگاره ۳). بر اساس مقایسه آماری بین دو گروه تیمار در روزهای ۱۲ تا ۱۶ پس از آزمایش از نظر جراحات بافتی ایجاد شده در بورس فابریسیوس اختلاف آماری معنی‌داری وجود دارد.

طحال: در گروه آنفلوآنزای انفرادی از روز ۸ تا ۱۲ بعد از تلقیح، کمی افزایش تعداد فولیکول‌های لنفاوی دیده شد. اما در گروه عفونت ثانویه با ORT در روزهای ۸ تا ۱۶ پس از تلقیح، افزایش تعداد فولیکول‌های لنفاوی مشاهده گردید. بعلاوه در این گروه نیز نکروز خفیف و ارتشاح خفیف هتروفیل‌ها در روزهای ۱۴-۱۰ وجود داشت. بر اساس مقایسه آماری بین دو گروه تیمار در روزهای ۸ و ۱۲ تا ۱۶ پس از آزمایش از نظر جراحات بافتی ایجاد شده در طحال اختلاف آماری معنی‌داری وجود دارد.

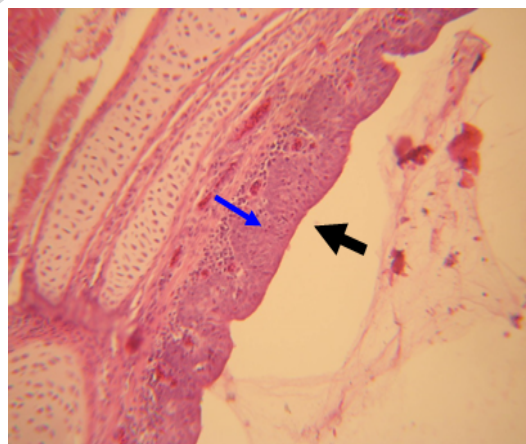
جدول ۲- نتایج حاصل از مقایسه درجه جراحات آسیب‌شناسی بافت‌های بورس، طحال، تیموس و لوزه سکومی در سه گروه مورد مطالعه

اندام	گروه	روزهای پس از تلقیح						
		۱۶	۱۴	۱۲	۱۰	۸	۶	۴
بورس فابریسیوس	کنترل	۱/۰۰±۰/۰۰ ^a	۱/۰۰±۰/۰۰ ^a	۱/۰۰±۰/۰۰ ^a	۱/۰۰±۰/۰۰ ^a	۱/۰۰±۰/۰۰ ^a	۱/۰۰±۰/۰۰ ^a	۱/۰۰±۰/۰۰ ^a
	آنفلوآنزای انفرادی	۱/۲۰±۰/۲۰ ^a	۱/۸۰±۰/۲۸ ^a	۲/۴۰±۰/۴۲ ^b	۲/۸۰±۰/۳۳ ^b	۲/۶۰±۰/۴۸ ^b	۲/۲۰±۰/۴۰ ^b	۲/۰۰±۰/۳۰ ^b
	عفونت ثانویه با ORT	۳/۶۰±۰/۱۲ ^b	۳/۴۰±۰/۲۸ ^b	۳/۲۰±۰/۱۸ ^c	۲/۶۰±۰/۲۸ ^b	۲/۰۰±۰/۳۲ ^b	۱/۶۰±۰/۲۴ ^b	-
طحال	کنترل	۱/۰۰±۰/۰۰ ^a	۱/۰۰±۰/۰۰ ^a	۱/۰۰±۰/۰۰ ^a	۱/۰۰±۰/۰۰ ^a	۱/۰۰±۰/۰۰ ^a	۱/۰۰±۰/۰۰ ^a	۱/۰۰±۰/۰۰ ^a
	آنفلوآنزای انفرادی	۱/۰۰±۰/۰۰ ^a	۱/۲۰±۰/۰۰ ^a	۱/۴۰±۰/۳۲ ^a	۱/۸۰±۰/۱۲ ^b	۱/۸۰±۰/۳۰ ^b	۱/۴۰±۰/۲۶ ^a	۱/۲۰±۰/۴۲ ^b
	عفونت ثانویه با ORT	۳/۲۰±۰/۲۰ ^b	۲/۸۰±۰/۶۴ ^b	۲/۴۰±۰/۴۰ ^b	۱/۶۰±۰/۵۲ ^b	۱/۴۰±۰/۲۶ ^a	۱/۲۰±۰/۲۴ ^a	-
تیموس	کنترل	۱/۰۰±۰/۰۰ ^a	۱/۰۰±۰/۰۰ ^a	۱/۰۰±۰/۰۰ ^a	۱/۰۰±۰/۰۰ ^a	۱/۰۰±۰/۰۰ ^a	۱/۰۰±۰/۰۰ ^a	۱/۰۰±۰/۰۰ ^a
	آنفلوآنزای انفرادی	۱/۰۰±۰/۰۰ ^a	۱/۲۰±۰/۲۴ ^a	۱/۶۰±۰/۱۸ ^a	۱/۸۰±۰/۲۰ ^b	۲/۲۰±۰/۳۸ ^b	۱/۶۰±۰/۴۰ ^b	۱/۴۰±۰/۲۴ ^a
	عفونت ثانویه با ORT	۲/۸۰±۰/۲۰ ^b	۳/۲۰±۰/۴۲ ^b	۲/۸۰±۰/۴۰ ^b	۲/۶۰±۰/۳۳ ^b	۲/۲۰±۰/۴۸ ^b	۱/۶۰±۰/۲۴ ^b	-
لوزه‌های سکومی	کنترل	۱/۰۰±۰/۰۰ ^a	۱/۰۰±۰/۰۰ ^a	۱/۰۰±۰/۰۰ ^a	۱/۰۰±۰/۰۰ ^a	۱/۰۰±۰/۰۰ ^a	۱/۰۰±۰/۰۰ ^a	۱/۰۰±۰/۰۰ ^a
	آنفلوآنزای انفرادی	۱/۰۰±۰/۰۰ ^a	۱/۴۰±۰/۱۰ ^a	۱/۶۰±۰/۲۰ ^a	۲/۰۰±۰/۳۷ ^b	۲/۲۰±۰/۵۴ ^b	۱/۶۰±۰/۱۲ ^b	۱/۴۰±۰/۳۳ ^a
	عفونت ثانویه با ORT	۲/۸۰±۰/۲۰ ^b	۲/۴۰±۰/۳۸ ^b	۲/۲۰±۰/۵۲ ^b	۱/۶۰±۰/۴۲ ^b	۱/۴۰±۰/۱۸ ^a	۱/۲۰±۰/۲۴ ^a	-

a, b, c: نشانگر اختلاف معنی دار در سطح ۰/۰۵ می‌باشد.



نگاره ۲- ریه جوجه گروه عفونت ثانویه با ORT در روز ششم پس از تلقیح - علامت برونکوپنومونی تحت حاد همراه با پرخونی، ادم در اطراف عروق همراه با نشت فبرین (فلش زرد رنگ نازک)، نکروز و ارتشاح لکوسیت‌ها (فلش سیاه رنگ کلفت) دیده می‌شود. در سمت راست و پائین اکسودای چرکی در داخل مجرای برنش (فلش آبی رنگ کلفت) دیده می‌شود (H&E × 500).

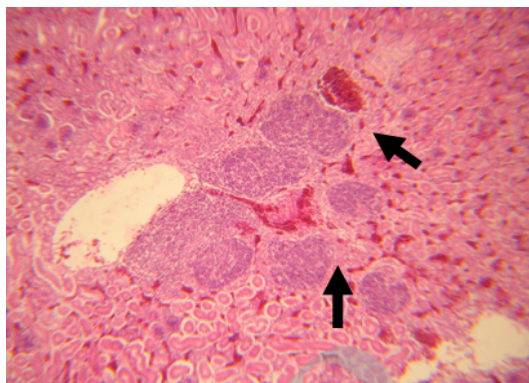


نگاره ۱- نای جوجه گروه عفونت ثانویه با ORT در روز ششم پس از تلقیح - هیپرپلازی مخاط (فلش سیاه رنگ کلفت) همراه با ارتشاح تک‌هسته‌ای‌ها در زیر مخاط (فلش آبی رنگ نازک) دیده می‌شود (H&E × 500).

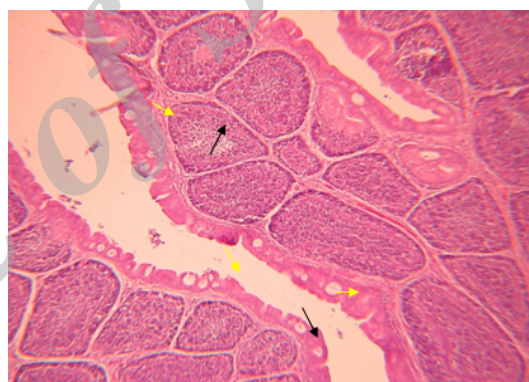
عفونت ثانویه بر جراحات بافتی جوجه‌های SPF عفونی با سویه H₉N₂ ویروس آنفلوانزا مورد بررسی قرار گرفت.

Mo و همکاران (۱۹۹۷)، با تلقیح داخل نایی جدایه‌های ویروس آنفلوانزا با قدرت بیماری‌زایی کم به ماکیان، جراحات بافتی ناشی از ویروس‌ها و آنتی‌ژن آنها را در بافت‌های نای و ریه گزارش کردند (۱۱). محققین با تزریق سه سویه ویروس آنفلوانزای با بیماری‌زایی پائین یکی با منشأ جوجه و دو مورد دیگر با منشأ اردک به روش‌های داخل نایی و داخل بینی به جوجه‌های پنج هفته‌ای، مشاهده کردند که در گروه داخل نایی به میزان کمتری نسبت به گروه داخل بینی، تراکمیت خفیف تا شدید، برونشیت و پنومونی در اطراف برونش‌های ثانویه وجود دارد (۱۸). نتایج مطالعه دیگر با تلقیح داخل وریدی ویروس H₉N₂ نشان داد که هیچگونه تغییرات هیستوپاتولوژیکی در ریه‌ها و نای جوجه‌های مبتلا در روز ۱، ۶ و ۱۰ پس از تلقیح وجود ندارد، اما ارتشاح ملایم لنفوسیت‌ها در زیر مخاط برونش‌های ثانویه در روز ۳ پس از تلقیح مشاهده گردید (۷). Hadipour (۲۰۱۰)، در جوجه‌های تجاری نژاد راس ۲۰ روزه آلوده شده به طور تجربی با ویروس H₉N₂، التهاب حاد نای همراه با ادم، پرخونی، دژنراسانس غدد مخاطی، ارتشاح هتروفیل‌ها در روز ۲ پس از تلقیح مشاهده نمودند و پس از آن نیز التهاب لنفوسیتی نای، فقدان مژک‌ها و هیپرپلازی اپی‌تلیوم تا روز ۱۱ پس از تلقیح وجود داشت و همچنین گزارش کردند که ارتشاح لنفوسیت‌ها در بافت پارین برونش‌های ثانویه و پنومونی مهم‌ترین تغییرات هیستوپاتولوژیکی در ریه از روزهای ۴ تا ۱۱ پس از تلقیح بود (۹).

مطالعه تجربی صورت گرفته در جوجه‌های SPF نژاد لگهورن نشان داد که تغییرات هیستوپاتولوژیکی مرتبط با ORT در روز اول پس از تلقیح محدود به ارتشاح ملایم سلول‌های التهابی چند هسته‌ای در کیسه‌های هوایی می‌باشد (۲۰). طبق مطالعات Thachil و همکاران (۲۰۰۹)، در مرغان تخم‌گذار SPF نژاد



نگاره ۳- کلیه جوجه گروه عفونت ثانویه با ORT در روز شانزدهم پس از تلقیح - کانون‌های ارتشاح تک‌هسته‌ای‌ها (فلش‌های سیاه رنگ کلفت) دیده می‌شود (H&E × 500).



نگاره ۴- بورس فابریسیوس جوجه گروه عفونت ثانویه با ORT در روز هشتم پس از تلقیح - تخلیه خفیف لنفوسیت‌های فولیکول‌های لنفاوی (فلش‌های سیاه نازک دراز) و دژنراسانس و تشکیل کیست در بافت پوششی (فلش‌های زرد رنگ نازک کوتاه) دیده می‌شود (H&E × 500).

بحث

ویروس آنفلوانزای پرندگان تحت تیپ H₉N₂ از تابستان سال ۱۳۷۷ از گله‌های مختلف طیور ایران گزارش شده است (۲۱)، که همراه با خسارات اقتصادی متفاوتی در گله‌های طیور تجاری گوشتی و تخمگذار بوده است (۲۱ و ۱۴). اگرچه روند بیماری‌زایی و جراحات بافتی ویروس آنفلوانزا توسط محققین مختلف مطالعه گردیده است (۱۴ و ۱۰، ۸، ۷، ۵، ۱). لذا در این تحقیق تاثیر باکتری اورنیتوباکتریوم رینوتراکتال بعنوان

همراه با آتروفی مجاری و ارتشاح کانونی تا منتشر لنفوسیت‌های بینابینی را مشاهده کردند (۱۷). Hablolvarid و همکاران (۲۰۰۴)، عوارض آسیب‌شناسی ویروس آنفلوآنزای (H₉N₂/A/Chicken/Iran/259/1998) تلقیح شده به روش داخل نابی را در کلیه شامل نفرت لنفوسیتی بینابینی لوله‌های اداری در طی روزهای ۱ و ۳ پس از تلقیح نشان دادند (۸). در یک مطالعه دیگر نفرت لنفوسیتی بینابینی لوله‌های اداری در روزهای ۶ تا ۱۱ پس از تلقیح نیز گزارش شده است (۹). در مطالعه حاضر پرخونی، خونریزی و نکروز لوله‌های اداری در گروه‌های عفونی مشاهده شد که همراه با ارتشاح سلول‌های تک هسته‌ایها بود. این نتایج با یافته‌های مطالعات پیشین (۱۷) و (۸، ۱۵) دارای همخوانی بوده و نشان دهنده‌ی طولانی و شدید بودن ضایعات بافت کلیه گروه عفونت ثانویه با ORT در مقایسه با گروه آنفلوآنزای انفرادی می‌باشد.

در مطالعه Hablolvarid و همکاران (۲۰۰۴)، طحال بیشترین تغییرات آسیب‌شناسی بافتی را در بین بافت‌های لنفوئیدی داشت، اما نکروز و التهاب در این بافت مشاهده نگردید و تنها هیپرپلازی سلول‌های رتیکلوآندوتلیال و یا افزایش تعداد فولیکول‌های لنفوی در روزهای ۳ و ۱۰ پس از تلقیح وجود داشت و در بورس فابریسیوس تنها ادم خفیف در روزهای ۳ و ۶ پس از تلقیح مشاهده نمودند و در بافت تیموس نیز تخلیه لنفوسیتی در بخش قشری در روزهای ۱ و ۱۰ پس از تلقیح گزارش کردند (۸). Hadipour (۲۰۱۰)، نیز گزارش نمود طحال بیشترین تغییرات آسیب‌شناسی را در بین بافت‌های لنفوئیدی دارد که شامل هیپرپلازی ملایم تا متوسط سلول‌های رتیکلوآندوتلیال و افزایش تعداد فولیکول‌های لنفوئیدی در روزهای ۶ تا ۱۱ بود و همچنین در تیموس نیز تخلیه لنفوسیتی بخش قشری در روزهای ۶ تا ۱۱ و در بورس فابریسیوس هم آتروفی لنفوئیدی و فولیکول‌های کیستیک مشاهده کردند (۹).

در مطالعه حاضر در گروه‌های عفونی، پرخونی سینوروئیدها و سیاهرگ مرکزی همراه با ارتشاح تک‌هسته‌ایها در کبد، تخلیه

لگهورن که بطور همزمان با ویروس برونشیت عفونی و باکتری اشریشیاکلی آلوده و در معرض عفونت ثانویه با اورنیتوباکتریوم رینوتراکتال بودند، جراحات آسیب‌شناسی نای در مقایسه با گروه‌های انفرادی برونشیت عفونی، اشریشیاکلی و اورنیتوباکتریوم رینوتراکتال و گروه همزمان برونشیت عفونی و اشریشیاکلی به مراتب شدیدتر بود. همچنین نتایج تحقیق مزبور نشان داد که نکروز و ارتشاح سلول‌های تک‌هسته‌ای به همراه اکسودای فیبرینی در زیر مخاط برونش‌های ثانویه و ریه مهم‌ترین تغییرات هیستوپاتولوژیک در گروه‌های همزمان بود (۱۹).

در مطالعه حاضر در گروه‌های عفونی ریزش مژک‌ها، پرخونی و هیپرپلازی مخاط همراه با ارتشاح تک‌هسته‌ایها در زیر مخاط نای و خونریزی، ادم، پنومونی همراه با ارتشاح تک‌هسته‌ایها و هتروفیل‌ها در زیر مخاط برونش‌های ثانویه ریه مشاهده گردید که در گروه عفونت ثانویه با ORT نسبت به گروه آنفلوآنزای انفرادی با شدت بیشتر و سیر طولانی‌تری همراه بود. این یافته‌ها با نتایج حاصل از مطالعات Hablolvarid و همکاران (۲۰۰۴)، Mo و همکاران (۱۹۹۷) و Swayne and Slemons (۱۹۹۴) همخوانی دارد (۸، ۱۱ و ۱۸). اما بروز ضایعات آسیب‌شناسی بافتی شدیدتر در برخی مطالعات محققین که غالباً در جوجه‌های گوشتی تجاری بوده است، احتمالاً بدلیل حضور عوامل بیماری‌زای ثانویه و عفونت‌های همزمان، می‌باشد.

در یک مطالعه تلقیح جوجه‌ها به روش داخل وریدی با ویروس‌های آنفلوآنزای با قدرت بیماری‌زا پائین با منشاء اردک و ماکیان، منجر به جراحات کلیه شامل نکروز شدید لوله‌های اداری و متعاقباً نارسایی کلیه و در نتیجه تلفات در جوجه‌های یک‌روزه و ماکیان بالغ شدند (۱۵). Swayne and Slemons (۱۹۹۰)، پس از تلقیح داخل وریدی ویروس A/Mallard/Ohio/184/86 با منشاء پرندگان آبی به جوجه‌های SPF با سن ۵ هفته‌گی در آسیب‌شناسی بافتی کلیه، نفرت هتروفیلی چندکانونی بینابینی توپولی و نفرت بینابینی فیروزه

- in Italy (1999 to 2000) in Intensively Reared Chickens and Turkeys. *Avian. Pathol.*29(6): 537-543.
6. Goudarzi, H., Azizpour, A., Banani, M., Nouri, A. and Seifi, S. (2015): Survey of tissue tropism and dissemination of ORT-R87-7/1387 strain of *Ornithobacteriumrhinotracheale* in SPF chickens. *Pajou.Va.Sazan.* 27: 2-8.
 7. Hablolvarid, M. H., Sohraby Haghdst, I., Pourbakhsh, S. A. and Gholami, M. R. (2003): Study on Histopathologic Changes in Chicken Following Intravenous Inoculation with Avian Influenza Virus a/Chicken/Iran/25) 1998/9 (H₉N₂). *Arch. Raz. Inst.* 55(1): 41-54.
 8. Hablolvarid, M. H., Sohraby Haghdst, I., Pourbakhsh, S. A. and Gholami, M. R. (2004): Histopathological Study of Intranasally Inoculated a/Chicken/Iran/259/1998(H₉N₂) Influenza Virus in Chicken. *Arch. Raz. Inst.* 58: 51-62.
 9. Hadipour, M. M. (2010): Histopathological Study of a/Chicken/Iran/772/99 (H₉N₂) Influenza Virus in Commercial Broiler Chickens. *Bulgarian. J. Vet. Med.*13(1): 38-44.
 10. Haghghat-Jahromi, M., Asasi, K., Nili, H. and Dadras, H. (2007): Role of Infectious Bronchitis Live Vaccine on Pathogenicity of H9N2 Avian Influenza Virus. *Inter. J. Poul. Sci.* 6(11): 838-841.
 11. Mo, I. P., Brugh, M., Fletcher, O. J., Rowland, G. N. and Swayne, D. E. (1997): Comparative Pathology of Chickens Experimentally Inoculated with Avian Influenza Viruses of Low and High Pathogenicity. *Avian. Dis.*41(1):125-136.
 12. Naeem, K., Siddique, N., Ayaz, M. and Jalalee, M. A. (2007): Avian Influenza in Pakistan: Outbreaks of Low- and High-Pathogenicity Avian Influenza in Pakistan During 2003–2006. *Avian. Dis.* 51(s1): 189-193.
 13. National Research Council. (1994): Nutrient Requirement of Poultry 9th, ed. National Academy Press. Washington, DC.
 14. Nili, H. and Asasi, K. (2003): Avian Influenza (H₉N₂) Outbreak in Iran. *Avian Dis.* 47(3 Suppl): 828-831.
- فولیکول‌های لنفوی در بورس فابریسیوس، افزایش تعداد فولیکول‌های لنفوی همراه با نکروز و ارتشاح خفیف هتروفیل‌ها در طحال، پرخونی و ارتشاح خفیف هتروفیل‌ها در بخش مرکزی تیموس و افزایش فولیکول‌های لنفوی در لوزه‌های سکومی مشاهده گردید. این نتایج با مطالعات پیشین در خصوص ایجاد جراحات در بافت کبد و بافت‌های لنفوییدی همخوانی دارد و بیانگر طولانی و شدید بودن ضایعات بافتی این ارگان‌ها در جوجه‌های گروه عفونت ثانویه با ORT نسبت به گروه آنفلوآنزای انفرادی می‌باشد. نتایج مطالعه حاضر نشان داد عفونت ثانویه با ORT در جوجه‌های مبتلا با تحت تیپ H₉N₂ ویروس آنفلوآنزا، علاوه بر ایجاد جراحات بیشتر و طولانی در ارگان‌های تنفسی و کلیه‌ها سبب بروز تغییرات بافتی شدید در سایر بافت‌های مورد مطالعه نیز می‌گردد.

فهرست منابع

1. Azizpour, A., Goudarzi, H., Charkhkar, S., Momayez, R. and Hablolvarid, M. H. (2014): Experimental study on tissue tropism and dissemination of H9N2 avian influenza virus and *Ornithobacteriumrhinotracheale* co-infection in SPF chickens. *Journal. Anim. and. Plan. Sci.* 24(6):1655-1662.
2. Banani, M., Khaki, P., Goodarzi, H., Vand-Yousefi, J., Pourbakhsh, S.A. (2000): Isolation and identification of *Ornithobacteriumrhinotracheale* from a broiler and a pullet flock. *Pajou.Va.Sazan.* 46: 106-109.
3. Banani, M., Momayez, R., Pourbakhsh, S. A., Goodarzi, H. and Bahmani Nejad, M. A. (2002): Simultaneous Isolation of *O. Rhinotracheale* and Avian Influenza Virus Subtype H9N2 from Commercial Poultry Chickens. *Iranian. J. Vet. Rea.* 3(2):100-115.
4. Brugh, M. (1996): Pathogenicity of Three Avian Influenza Viruses for Leghorn Hens of Different Ages. *Avian. Dis.* 40(3): 725-728.
5. Capua, I., Mutinelli, F., Marangon, S. and Alexander, D. J. (2000): H₇N₁ Avian Influenza

15. Slemons, R. D. and Swayne, D. E. (1990):
Replication of a Waterfowl-Origin Influenza Virus in the Kidney and Intestine of Chickens. Avian. Dis. 34(2): 277-284.
16. Swayne, D. E. and Halvorson, D. A. (2008):
Influenza. In: Disease of poultry, 11th edition (Saif, Y.M., Calnek, B.W., Barnes, H., Glisson, J.R., McDougald, L.R.). Iowa State Press: Ames, ;153-184.
17. Swayne, D. E. and Slemons, R. D. (1990):
Renal Pathology in Specific-Pathogen-Free Chickens Inoculated with a Waterfowl-Origin Type a Influenza Virus. Avian. Dis. 34(2): 285-294.
18. Swayne, D. E. and Slemons, R. D. (1994):
Comparative Pathology of a Chicken-Origin and Two Duck-Origin Influenza Virus Isolates in Chickens: The Effect of Route of Inoculation. Vet. Pathol. 31(2): 237-245.
19. Thachil, A. J., Velayudhan, B. T., Shaw, D.P., Halvorson, D.A., Nagaraja, K.V. (2009):
Pathogenesis of *Ornithobacterium rhinotracheale* in egg-laying hens with coexisting infectious bronchitis virus and Escherichia coli infections. J. Appl. Poult. Res. 18:780-788.
20. Van Empel, P., Hafez, H.M. (1999):
Ornithobacterium rhinotracheale: a review. Avian. Pathol. 28: 217-227.
21. Vasfi Marandi, M. and Bozorgmehrifard, M. H. (2002):
Isolation of H9N2 Subtype of Avian Influenza Viruses During an Outbreak in Chickens in Iran. Iranian. Bio. J. 6(1):13-17