

مطالعه تاثیر روغن زیتون بر نوزایش بافت پوششی در ترمیم زخم تجربی

ایجاد شده در پوست موش صحرائی

مرضیه ابوی مهریزی^۱، اکرم عیدی^{۱*}، پژمان مرتضوی^۲

چکیده

روغن زیتون برای اهداف پزشکی مورد استفاده قرار می‌گیرد و اثرات سودمندی بر بیماریهای قلبی - عروقی، متابولیک، التهابی و خودایمنی دارد. هدف از این تحقیق بررسی اثر تیمار موضعی روغن زیتون بر ترمیم زخم پوست در موش صحرائی می‌باشد. بعد از ایجاد یک زخم جلدی تمام ضخامت در پشت ۶۰ سر موش صحرائی نر نژاد ویستار به ۶ گروه کنترل، شام، درمان با دوزهای ۰.۲، ۰.۵ و ۱.۰٪ روغن زیتون و استاندارد تقسیم شدند. گروه کنترل هیچ تیماری دریافت نکرد. گروه شام، اوسرین را به عنوان پایه پماد دریافت کرد. گروه درمان، روغن زیتون در دوزهای ۰.۲، ۰.۵ و ۱.۰٪ محلول در اوسرین دریافت کرد. گروه استاندارد با فنی‌توئین ۱٪ درمان گردید. میزان بهبودی زخم پوست در روزهای ۳، ۷، ۱۱، ۱۴، ۱۸، ۲۱ بعد از ایجاد جراحت مورد ارزیابی قرار گرفت و جهت بررسی‌های هیستولوژی در روزهای ۳، ۷، ۱۴، ۲۱ و موش‌ها آسان‌کشی شدند. از محل ترمیم زخم همراه با اندکی از پوست سالم مجاور، نمونه‌های بافتی تهیه و به روش تری کره‌ماسون رنگ آمیزی شد. در اندازه‌گیری محل زخم کاهش معنی‌داری در میزان قطر زخم در گروه‌های درمان و استاندارد در مقایسه با گروه کنترل مشاهده شد. در مطالعات ریزینی افزایش معنی‌داری در میزان نوزایش بافت پوششی در روز ۱۴ در گروه‌های درمان و استاندارد در مقایسه با گروه کنترل مشاهده شد. نتایج نشان داد که روغن زیتون به طور معنی‌داری ترمیم زخم را تسریع می‌کند. اثر روغن زیتون بر ترمیم زخم احتمالاً به افزایش نوزایش بافت پوششی مربوط می‌شود.

واژگان کلیدی: روغن زیتون، زخم تمام ضخامت پوست، موش صحرائی

تاریخ دریافت: ۹۴/۸/۲۰ تاریخ پذیرش: ۹۴/۱۱/۲۸

مقدمه

واژه زخم به عنوان از هم گسیختگی ساختار آناتومیکی و از دست رفتن عملکرد طبیعی بافت تعریف شده است. بنابراین، التیام زخم فرایندی پویا و پیچیده است که منجر به بازگشت تداوم آناتومیکی و عملکردی بافت می‌شود (۱۶). این فرایند مستلزم تعامل بین سلول‌های مختلف، فاکتورهای رشد، سایتوکین‌ها و مولکول‌های ماتریکس خارج سلولی است (۱۸).

ترمیم زخم شامل ۴ مرحله است که با یکدیگر همپوشانی دارند. ۱- هموستاز ۲- التهاب ۳- تکثیر ۴- بازسازی (۵). هر ماده‌ای که بتواند زمان این مراحل را کوتاه تر کند، منجر به تسریع روند ترمیم می‌شود (۲۷). تسریع ترمیم زخم اکنون به عنوان یک اصل در درمان مورد توجه می‌باشد و افزایش کیفیت درمان زخم نیز همیشه مورد تأکید دانشمندان بوده است. در این راستا گرایش به داروهای سنتی برای تولید داروهای جدید که مؤثرتر، قویتر و سازگارتر با بدن موجودات زنده باشد، در دستور کار محققین علوم دارویی، طب انسانی و حیوانی قرار گرفته است (۲۴). طبق تحقیقات، بسیاری از گیاهان دارویی در روند التیام زخم مؤثر بوده و از این رو می‌توانند در درمان زخم مفید باشند (۳). یکی از گیاهان دارویی سنتی، زیتون است.

زیتون (*Olea europaea* L.) یک درخت همیشه سبز با عمر طولانی، متعلق به خانواده اولئاسه (Oleaceae) و بومی حوزه مدیترانه و بخشهایی از آسیا است. ارتفاع این گیاه ۸-۱۵ متر و قطر آن ۱-۳ متر است. این گیاه دارای برگ‌های متقابل، بیضوی، نوک تیز، چرمی به رنگ سبز خاکستری و گل‌های کوچک سفید رنگ و میوه شفت بیضی شکل است. قسمت مورد استفاده زیتون برگ و میوه آن است. زیتون دارای خواص متعددی است (۳۲ و ۲۳، ۲۰، ۱۰). در طب سنتی از این گیاه به عنوان داروی ضد فشار خون، ضد درد، ضد آترواسکلروزیس، ملین، نیروبخش و تب بر استفاده می‌شود (۳۲). همچنین در گزارشی خواص ضد میکروبی و ضد قارچی عصاره برگ زیتون نشان داده شده است (۱۷). روغن زیتون منبع اصلی چربی در رژیم غذایی مدیترانه ای است که با کاهش بروز سرطان و بیماریهای قلبی مرتبط است (۳۰).

* ۱- گروه زیست‌شناسی، واحد علوم و تحقیقات، دانشگاه آزاد اسلامی، تهران، ایران. eidi@srbiau.ac.ir

۲- گروه پاتولوژی، واحد علوم و تحقیقات، دانشگاه آزاد اسلامی، تهران، ایران

استفاده از پلت آماده مخصوص حیوانات آزمایشگاهی صورت گرفت و آب نیز بصورت آزاد در اختیار حیوانات قرار گرفت. پروتکل این مطالعه مطابق اصول اخلاقی مورد تأیید کمیته های بین المللی حمایت از حقوق حیوانات آزمایشگاهی انجام گرفت (۷).

نحوه ایجاد زخم: تمام وسایل جراحی قبل از شروع کار با بتادین اسکراب و الکل ۷۰ درجه ضد عفونی شدند. در ابتدا حیوان به وسیله تزریق داخل عضلانی کتامین هیدروکلراید (50mg/kg, Rotexmedica, Germany) و زابلازین (10mg/kg, Bayer, Germany) بیهوش شد. سپس حیوان به روی شکم قرار گرفته و موی پوست ناحیه پشت حیوان در محل بین دو کتف تراشیده شد. ناحیه تراشیده شده به وسیله بتادین اسکراب و الکل ۷۰ درجه ضد عفونی شد. سپس یک زخم تمام ضخامت به قطر ۱۵ میلیمتر توسط یک پانچ بیوپسی در ناحیه پشت حیوان در محل بین دوکتف ایجاد شد. روز جراحی روز صفر در نظر گرفته شد. بعد از ایجاد زخم، ناحیه زخم توسط سرم فیزیولوژی شسته شده و توسط گاز استریل خشک شد. جهت پرهیز از صدمه به ناحیه زخم هر حیوان در قفس جدا گانه قرار داده شد. هیچ گونه آنتی بیوتیک و داروی ضد درد و ضد التهابی بعد از عمل تجویز نشد (۷).

گروه بندی: بعد از ایجاد زخم تمام حیوانات به طور تصادفی به ۶ گروه تقسیم شدند گروه‌ها عبارت بودند از:

- ۱- گروه کنترل: هیچ گونه تیماری دریافت نکردند و روند التیام در آنها بطور طبیعی انجام گرفت.
 - ۲- گروه شاهد: با اوسرین به عنوان پایه تیمار شد.
 - ۳- گروه استاندارد: با فنی توئین ۱٪ تیمار شد.
 - ۴- ۶- گروه‌های تجربی: با روغن زیتون در دوزهای ۲، ۵ و ۱۰ درصد تیمار شد.
- هر گروه دارای ۱۰ سز موش صحرائی بود که ۲ موش جهت مرگ و میر احتمالی و جایگزینی در نظر گرفته شد. جهت بررسی ماکروسکوپی، قطر زخم در روزهای ۰، ۳، ۷، ۱۱، ۱۴، ۱۸ و ۲۱ با استفاده از کولیس اندازه‌گیری شد.

در تحقیقی اثر ضد دردی، ضد التهابی و ضد سرطان روغن زیتون نشان داده شده است (۸). در تحقیقات انجام شده روی حیوانات اثر محافظتی روغن زیتون در مقابل تاثیر سوء اشعه فرابنفش بر روی پوست نشان داده شده است (۱۳).

ترکیبات شیمیایی اصلی روغن زیتون شامل: اسید اولئیک، ترکیبات فنلی و اسکوالن است. اسید اولئیک یک اسید چرب غیر اشباع است. تحقیقات متعدد نشان داده است که اسید اولئیک در پیشگیری از سرطان نقش دارد (۳۱). همچنین در پژوهشی نقش اسید اولئیک در پاسخهای التهابی در ترمیم زخم نشان داده شده است (۲). ترکیبات فنلی اصلی روغن زیتون شامل: تیروزول، هیدروکسی تیروزول و اولئوروپین است (۳۱). ترکیبات فنلی روغن زیتون دارای خواص آنتی اکسیدانی، ضد التهابی، ضد میکروبی، ضد سرطان، ضد تجمع پلاکتی و ضد فشار خون است (۳۰ و ۱۰). تحقیقات نشان داده است که اسکوالن خاصیت ضد سرطان دارد (۳۰). اسکوالن از طریق حذف اکسیژن منفرد (Singlet oxygen) تولید شده توسط اشعه UV اثر محافظتی علیه سرطان پوست دارد (۲۰).

هدف از این تحقیق، بررسی اثرات ترمیمی روغن زیتون بر زخم‌های پوستی ایجاد شده توسط برش جراحی در موش‌های صحرائی نر بالغ بود.

مواد و روش کار

حیوانات مورد مطالعه: در این تحقیق ۶۰ سر موش صحرائی نر بالغ نژاد ویستار با محدوده وزنی ۲۰۰ تا ۲۳۰ گرم از بخش تکثیر و نگهداری حیوانات آزمایشگاهی انستیتو پاستور ایران خریداری شده و سپس به اتاق پرورش حیوانات دانشگاه آزاد اسلامی - واحد علوم و تحقیقات تهران منتقل و در قفس‌های مخصوص نگهداری شدند. به منظور پرهیز از استرس و سازگار شدن حیوانات با محیط، هیچگونه آزمایشی به مدت یک هفته روی موش‌ها صورت نگرفت و تمامی حیوانات تحت شرایط محیطی و تغذیه‌ای یکسان (دما، رطوبت، نور، نوع جیره غذایی و تعداد دفعات غذای یکسان) و در چرخه روشنایی/تاریکی ۱۲ ساعت نگهداری شدند. تغذیه موش‌ها با

جدول ۱- درجه بندی هیستوپاتولوژی پارامترهای موثر بر ترمیم زخم

درجه بندی جهت ارزیابی تشکیل بافت پوششی
۰ ضخیم شدن لبه های برش
۱ مهاجرت سلول های پوششی کمتر از ۵۰٪
۲ مهاجرت سلول های پوششی بیشتر از ۵۰٪
۳ پل زدن ناحیه برش
۴ شاخی شدن

نتایج

در مقایسه اندازه زخم اختلاف معنی داری بین گروه های دریافت کننده اوسرین، روغن زیتون ۲، ۵، ۱۰ درصد و فنی توئین ۱٪ با گروه کنترل از لحاظ اندازه قطر زخم در روز صفر وجود نداشت ولی اختلاف معنی داری بین گروه دریافت کننده روغن زیتون ۲٪ ($P < 0/05$)، ۵٪ ($P < 0/05$) و فنی توئین ۱٪ ($P < 0/05$) با گروه کنترل در میزان قطر زخم در روز ۳ وجود داشت. تیمار اوسرین و روغن زیتون ۱۰٪ اختلاف معنی داری را در مقایسه با گروه کنترل در روز ۳ پس از جراحی ایجاد نکرد. همچنین اختلاف معنی داری بین گروه دریافت کننده روغن زیتون ۲، ۵ و ۱۰ درصد ($P < 0/001$) با گروه کنترل در میزان قطر زخم در روز ۷ پس از جراحی برآورد گردید. تیمار اوسرین و فنی توئین ۱٪ اختلاف معنی داری را در مقایسه با گروه کنترل در روز ۷ پس از جراحی ایجاد نکرد. در روز ۱۱ پس از جراحی اختلاف معنی داری بین گروه دریافت کننده روغن زیتون ۲، ۵ و ۱۰ درصد ($P < 0/001$) با گروه کنترل در میزان قطر زخم وجود داشت. تیمار اوسرین و فنی توئین در مقایسه با گروه کنترل در میزان قطر زخم در روز ۱۱ پس از جراحی ایجاد نکرد. اختلاف معنی داری بین گروه دریافت کننده روغن زیتون ۲، ۵ و ۱۰ درصد و فنی توئین ۱٪ ($P < 0/001$) با گروه کنترل در میزان قطر زخم در روز ۱۴ پس از جراحی اختلاف معنی داری مشاهده نشد. تیمار اوسرین، اختلاف معنی داری را در مقایسه با گروه کنترل در میزان قطر زخم در روز ۱۴ پس از جراحی ایجاد نکرد. در روز ۱۸ پس از جراحی اختلاف

جهت انجام مطالعات بافتی هر گروه خود به ۴ زیر گروه تقسیم و در روزهای ۳، ۷، ۱۴ و ۲۱ نمونه برداری از ناحیه زخم و بافت سالم مجاور انجام شد.

نحوه تیمار: روغن زیتون با اوسرین به عنوان ماده زمینه و نگهدارنده مخلوط شده و به صورت پماد موضعی یکبار در روز با غلظت های ۲، ۵ و ۱۰ درصد تهیه شد. روزانه پوست ناحیه زخم تمامی حیوانات قبل از تیمار، با استفاده از سرم فیزیولوژیک کاملاً شستشو داده می شد.

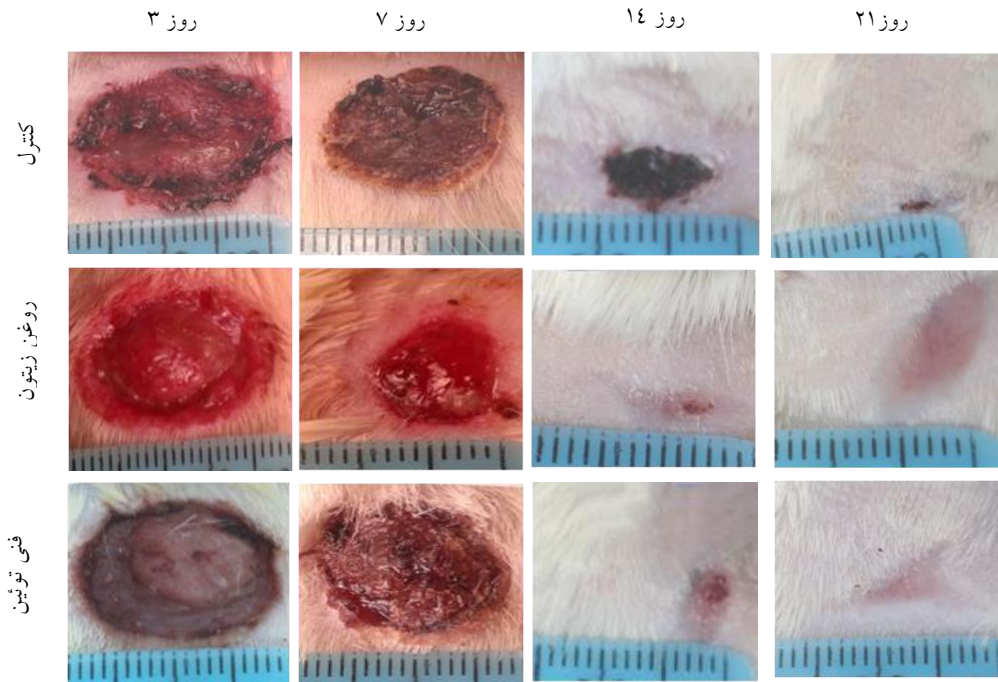
نمونه برداری: نمونه برداری در روزهای ۳، ۷، ۱۴ و ۲۱ بعد از ایجاد زخم انجام شد. به این صورت که ابتدا هر حیوان توسط اتر به آسانی کشته شد، سپس با استفاده از تیغ جراحی، قیچی جراحی و پنس یک نمونه بافتی شامل ناحیه زخم به همراه بافت سالم مجاور تهیه شد (۷).

بررسی بافت شناسی: نمونه ها به مدت ۲۴ ساعت در محلول فرمالین ۱۰٪ تثبیت شد. پس از انجام مراحل آنگیری با درجات مختلف اتانول و قالب گیری نمونه های بافتی در پارافین، توسط میکروتوم برش های عرضی به ضخامت ۵ میکرومتر تهیه شد. سپس برش ها جهت بررسی های بافت شناسی به روش تری کروم ماسون رنگ آمیزی شدند (۴۱). پس از تهیه اسلاید میزان تشکیل مجدد بافت پوششی بر اساس جدول ۱ امتیازدهی (۰ تا ۴) شده و مورد بررسی قرار گرفت. به طور کاملاً تصادفی ۵ میدان از هر اسلاید در هر گروه از نظر میکروسکوپی بررسی شد و سپس میانگین پارامتر فوق به دست آمد (۳۳ و ۷).

تحلیل آماری داده ها: داده های کمی به دست آمده توسط آزمون آماری تحلیل واریانس یکطرفه (ANOVA) و داده های حاصل از رتبه بندی توسط آزمون کروسکال والیس توسط نرم افزار SPSS (version 16) در سطح معنی داری ۰/۰۵ مورد بررسی آماری قرار گرفتند. داده ها به صورت $mean \pm SEM$ ارائه گردید.

معنی داری بین گروه دریافت کننده اوسرین، روغن زیتون ۲، ۵ و ۱۰ درصد و فنی توئین (P<0.001) با گروه کنترل در میزان قطر زخم وجود داشت (نگاره ۱ و جدول ۲).

معنی داری بین گروه دریافت کننده اوسرین، روغن زیتون ۲، ۵، ۱۰ درصد و فنی توئین ۱٪ (P<0.001) با گروه کنترل در میزان قطر زخم برآورد گردید. در روز ۲۱ پس از جراحی اختلاف



نگاره ۱- نمای ظاهری از تاثیر تیمار روغن زیتون و فنی توئین ۱٪ بر اندازه قطر زخم تمام ضخامت پوست در روز های ۳، ۷، ۱۴، ۲۱ در موش های صحرائی نر بالغ.


جدول ۲- اثر تیمار روغن زیتون بر اندازه قطر زخم تمام ضخامت پوست پس از جراحی در موش های صحرائی نر بالغ

گروه ها	قطر زخم بر حسب میلی متر در روز						گروه ها
	۲۱	۱۸	۱۴	۱۱	۷	۳	
کنترل	۱/۹۵ ± ۰/۰۵	۴/۱ ± ۰/۱	۵/۲۵ ± ۰/۴۷	۶/۵ ± ۰/۶۴	۱۲/۸ ± ۰/۹۴	۱۶/۳۶ ± ۰/۲۶	۱۶/۶۹ ± ۰/۳۹
شاهد (اوسرین)	۱/۵ ± ۰/۵ **	۲/۴ ± ۰/۱ ***	۴ ± ۰/۵۷	۶/۲۵ ± ۱/۰۱	۱۱/۹ ± ۰/۶۵	۱۶/۱۹ ± ۰/۲۵	۱۶/۷۵ ± ۰/۳۵
روغن زیتون (٪)							
۲	۰ ± ۰ **	۰ ± ۰ ***	۲/۲۵ ± ۰/۱۷ ***	۲/۸۶ ± ۰/۱۹ ***	۸/۲۸ ± ۰/۲۷ ***	۱۴/۹۳ ± ۰/۲ *	۱۶/۹۱ ± ۰/۲۴
۵	۰ ± ۰ **	۰ ***	۱/۰۵ ± ۰/۲ ***	۱/۶۶ ± ۰/۱ ***	۷/۷۷ ± ۰/۳۱ ***	۱۴/۷۵ ± ۰/۴۵ **	۱۶/۶۶ ± ۰/۳۴
۱۰	۰ ± ۰ **	۰ ± ۰ ***	۱/۲۰ ± ۰/۱۹ ***	۳/۰۸ ± ۰/۳ ***	۸/۶۳ ± ۰/۲۴ ***	۱۵/۰۳ ± ۰/۱۸ **	۱۶/۷۳ ± ۰/۲۱
فنی توئین ۱٪	۰ ± ۰ **	۰ ± ۰ ***	۲/۱۳ ± ۰/۴۶ ***	۵/۶۳ ± ۰/۵۶	۱۱/۴ ± ۰/۶۲	۱۴/۸۳ ± ۰/۳۲ *	۱۶/۳۸ ± ۰/۲۶

جدول بر اساس میانگین ± انحراف معیار (Mean±SEM) در هر گروه تنظیم شده است. و P<0.05، *P<0.01، **P<0.001 اختلاف از گروه کنترل را نشان می دهد.

و ۱۰ درصد و فنی توئین ۱٪ در روز ۱۴ افزایش معنی‌داری (P<۰/۰۱) در میزان بافت پوششی مجدد نسبت به گروه کنترل ایجاد کرد (نگاره ۲ و نمودار ۱).

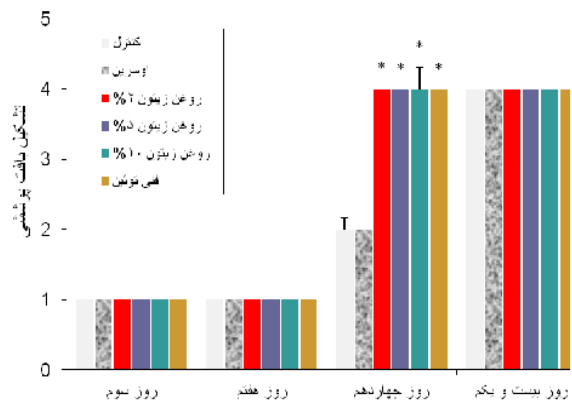
در مشاهدات ریزبینی تیمار اوسرین، روغن زیتون ۲، ۵ و ۱۰ درصد و فنی توئین ۱٪ در روزهای ۳، ۷ و ۲۱ در مقایسه با گروه کنترل افزایش معنی‌داری در میزان تولید مجدد بافت پوششی ایجاد نکرد. اما تیمار روغن زیتون در مقادیر ۲، ۵



نگاره ۲- نمای ریزبینی از محل ترمیم زخم تمام ضخامت پوست موش، روز ۱۴ پس از جراحی. الف-گروه کنترل، ب-گروه اوسرین، ج- گروه تجربی، د- گروه فنی توئین. پیکانهای سفید نوزایش اپیدرم از لبه زخم را نشان می‌دهد. میزان نوزایش بافت پوششی در گروه فنی توئین ۱٪ و گروه تجربی اختلاف معنی‌داری نسبت به گروه کنترل نشان می‌دهد (تری کروم‌ماسون، درشت-نمایی $\times 160$).

بحث

التیام زخم مجموعه‌ای از وقایع سلولی و مولکولی است که مستلزم نفوذ سلول‌ها به محل زخم، تکثیر سلولی و سنتز و تجمع ماده زمینه‌ای جدید و تشکیل بافت همبند می‌باشد. اگر چه این فرایند به طور طبیعی در زخم‌ها انجام می‌شود ولی روند کندی دارد. تحقیقات انجام شده بر اساس طب سنتی نشان داده است که کاربرد محصولات طبیعی مانند روغن‌های گیاهی باعث بهبود فرایند ترمیم زخم می‌شود (۲۹). روغن زیتون بکر در طب سنتی به علت خواص درمانی آن شامل: خواص آنتی‌اکسیدانی، ضد التهابی، ضد میکروبی و ضد دیابت در درمان بسیاری از بیماری‌ها به کار می‌رود (۱۴و۴). با توجه به فواید



نمودار ۱- اثر تیمار روغن زیتون ۲، ۵، ۱۰ و فنی توئین ۱٪ بر میزان تشکیل مجدد بافت پوششی در روزهای ۳، ۷، ۱۴، ۲۱ پس از جراحی. نمودار بر اساس میانگین \pm انحراف معیار (Mean \pm SEM) در هر گروه تنظیم شده است. *P<0.05 اختلاف از گروه کنترل را نشان می‌دهد.

طرف دیگر اسیدهای چرب تک غیر اشباع نسبت به استرس‌های اکسیداتیو که در ناحیه زخم صورت می‌گیرد مقاوم‌تر هستند. اسیدهای چرب ویژگی ضد میکروبی دارند که می‌توانند به طور بالقوه آلودگی زخم را کاهش دهند (۱۴). روغن زیتون همانند هر ترکیب چرب دیگر می‌تواند به عنوان یک سد بین زخم باز و محیط بیرونی عمل کند بنابراین از عفونت جلوگیری می‌کند. روغن زیتون احتمالاً با استریل نگه داشتن سطح زخم و جلوگیری از عفونت باعث تسریع در ترمیم زخم می‌شود (۱۱). گزارشات متعددی در مورد اثر روغن زیتون بر التیام زخم وجود دارد که نتایج تحقیق حاضر را تایید می‌کند. Singh و همکارانش در سال ۲۰۰۱ نشان دادند که روغن زیتون با افزایش تولید اپیتلیوم و انقباض زخم و کاهش نفوذ سلول‌های التهابی به ناحیه زخم به التیام زخم کمک می‌کند (۲۸). همچنین Rosa و همکارانش در سال ۲۰۱۴ نشان دادند که مصرف روغن زیتون باعث تسریع در ترمیم زخم می‌شود (۲۵). Edraki و همکارانش در سال ۲۰۱۴ نشان دادند که روغن زیتون به علت خواص ضد میکروبی و تسریع در ترمیم زخم، می‌تواند به عنوان یک پانسمان مناسب برای سوختگی تمام ضخامت در نظر گرفته شود (۶). گزارشات فوق نتایج تحقیق حاضر را تایید می‌کند.

نوزایش بافت پوششی فرابندی است که در طی آن سلول‌های اپیتلیالی لبه زخم و سلول‌های بنیادی فولیکول‌های مو و غدد عرق اتصالات خود را از دست داده و بر روی ناحیه زخم مهاجرت می‌کنند. این فرایند توسط فاکتورهای رشد اپیدرمی و فاکتور رشد تغییر دهنده آلفا که توسط ماکروفازها، پلاکت‌ها و کراتینوسیت‌های فعال آزاد می‌شوند، تحریک می‌شود (۵).

نتایج تحقیق حاضر نشان داد که تیمار روغن زیتون در روز ۱۴ باعث افزایش معنی‌داری در اپیتلیالیزاسیون در مقایسه با گروه کنترل شد. تحقیقات نشان داده است که کمبود اسیدهای چرب باعث اختلال در ترمیم زخم می‌شود (۱). اسید لینولئیک، اسید چرب اصلی اپیدرم است که نقش‌های عملکردی مهمی مانند:

درمانی روغن زیتون در این تحقیق تاثیر روغن زیتون بر روند التیام زخم با استفاده از اندازه‌گیری قطر زخم و میزان تولید بافت پوششی مورد بررسی قرار گرفته است.

در تحقیق حاضر قطر زخم در روزهای ۰، ۳، ۷، ۱۱، ۱۴، ۱۸، و ۲۱ اندازه‌گیری شد. نتایج تحقیق حاضر نشان داد که التیام زخم در گروه کنترل به طور طبیعی تا روز ۲۱ ادامه داشت و التیام زخم به کندی صورت گرفت. میزان کوچک شدن زخم معیار خوبی برای ارزیابی میزان بهبودی زخم است. هم‌زمان با التیام زخم مساحت زخم کاهش می‌یابد. علت این کاهش وجود پدیده جمع شدن زخم، رسوب بافت پیوندی و مهاجرت و تکثیر کراتینوسیت‌های موجود در حاشیه زخم می‌باشد. پدیده انقباض توسط میوفیبروبلاست‌های تمایز یافته از فیبروبلاستها انجام می‌شود. این سلول‌ها پاهای کاذبی ایجاد می‌کنند، که به فیبرونکتین و کلاژن موجود در ماتریکس خارج سلولی متصل می‌شوند. این اتصال فرایند انقباض زخم را آغاز می‌کند و منجر به نزدیکی لبه‌های زخم می‌شود (۲۲).

نتایج تحقیق حاضر نشان داد که تیمار روغن زیتون باعث کاهش معنی‌داری در قطر زخم در گروه روغن زیتون نسبت به گروه کنترل شد. در گروه روغن زیتون قطر زخم در روز ۱۸ به صفر رسید. بیشترین اختلاف در قطر زخم بین گروه روغن زیتون و گروه کنترل در روز ۷ مشاهده شد. روغن زیتون یک پانسمان مناسب برای زخم است که به چند علت انتخاب شده است. وقتی که تخریب پوست اتفاق می‌افتد، مانند ایجاد زخم اولین واکنش سلول‌های طبقه شاخی ترشح اسیدهای چرب به منظور باز گرداندن سد غیر قابل نفوذ است. روغن زیتون حاوی درصد بالایی از اسیدهای چرب غیر اشباع است و می‌تواند به باز گرداندن سد غیر قابل نفوذ کمک کند. علاوه بر این اسیدهای چرب تک غیر اشباع یکی از ترکیبات مهم غشا در ناحیه زخم هستند، چون آنها در مقایسه با اسیدهای چرب اشباع سیالیت غشا را افزایش می‌دهند و به این طریق باعث تسریع در متابولیت سلول می‌شوند (۱۱). از

میکروبی دارد باعث تسریع در ترمیم زخم می‌شود. در راستای تحقیق حاضر بررسی سایر دوزهای روغن زیتون بر روند ترمیم زخم پیشنهاد می‌گردد. همچنین با توجه به تأثیر فاکتورهای رشد بر اپیتلیالیزاسیون مجدد و سایر مراحل ترمیم زخم بررسی اثر تیمار روغن زیتون بر پارامترهای VEGF, PDGF, TGF و FGF به روش ایمنو هیستوشیمی توصیه می‌شود.

فهرست منابع

1. Burr, G.O., Burr, M.M. (1930): On the nature and role of the fatty acids essential in nutrition. *J. Biol. Chem.* 86: 587–621.
2. Cardoso, C.R., Favoreto S.J.r., Oliveira, L.L. (2011): Vancim J.O, Barban G.B., Ferraz, D.B., Silva J.S. Oleic acid modulation of the immune response in wound healing: a new approach for skin repair. *j. Imbio.* 216(3):409-415.
3. Cushnie, T., Lamb, A.J. (2005): Antimicrobial activity of flavonoids. *Int. J. Antimicrob. Agents.* 26(5): 343-356.
4. De la Puerta, R., Martinez-Dominguez, E., Ruiz-Gutierrez, V. (2000): Effect of minor components of virgin olive oil on topical antiinflammatory assays. *Z. Naturforsch. C.* 55(9-10):814–819.
5. Diegelmann, R.F., Evans, M.C. (2004): Wound healing: an overview of acute, fibrotic and delayed healing. *Front. Biosci.* 9: 283-289.
6. Edraki, M., Akbarzadeh, A., Hosseinzadeh, M., Tanideh, N., Salehi, A., Koochi-Hosseinzadeh, O. (2014): Healing Effect of Sea Buckthorn, Olive Oil, and Their Mixture on Full-Thickness Burn Wounds. *ADV. Skin. Wound. Care.* 27:317-323.
7. Farahpour, M.R., Habibi, M. (2012): Evaluation of the wound healing activity of an ethanolic extract of Ceylon cinnamon in mice. *Veterinari. Medicina.* 57 (1):53–57.
8. Fezai, M., Senovilla, L., Jemaa, M., Ben-Attia, M. (2013): Analgesic, anti-Inflammatory and anticancer activities of extra virgin olive Oil. *J. lipids.* 2013:1-7.

حفظ لایه شاخی غیر قابل نفوذ، تشکیل و تمایز لایه شاخی، تشکیل و تمایز اجسام لاملار و تقویت ترمیم زخم دارد (۱۲). نشان داده شده است که رژیم غذایی سرشار از روغن زیتون باعث افزایش تولید نیتریک اکسید توسط ماکروفاژها می‌شود (۱۹). نیتریک اکساید (Nitric oxide, NO) نقش مهمی در ترمیم زخم پوست دارد. این ترکیب عملکرد ماکروفاژها و کراتینوسیت‌ها را در طول ترمیم زخم تحت تأثیر قرار می‌دهد و در نوزایش مجدد بافت پوششی شرکت می‌کند (۹). Ruthig و همکارانش در سال ۱۹۹۹ نشان دادند که اسید لینولئیک و اسید لینولئیک تکثیر سلول‌های اپیدرمی را در شرایط آزمایشگاهی تحریک می‌کنند (۲۶). بنابراین روغن زیتون احتمالاً به واسطه داشتن اسیدهای چرب ضروری و تحریک تکثیر سلول‌های اپیدرمی در تسریع ترمیم زخم نقش دارد. ترکیبات فنلی موجود در روغن زیتون دارای خاصیت ضد میکروبی، ضد التهابی و آنتی اکسیدانی هستند (۱۰). احتمالاً روغن زیتون به واسطه داشتن خاصیت آنتی اکسیدانی، ضد میکروبی و ضد التهابی ترکیبات موجود در آن باعث افزایش بافت پوششی و به دنبال آن تسریع در ترمیم زخم می‌شود. Rosa و همکارانش در سال ۲۰۱۴ نشان دادند که مصرف روغن زیتون باعث افزایش بافت پوششی مجدد در موش‌های تحت استرس می‌شود (۲۵). Edraki و همکارانش در سال ۲۰۱۴ نشان دادند که کاربرد موضعی روغن زیتون در مقایسه با سولفودیازین باعث افزایش معنی داری در رشد مجدد بافت پوششی در سوختگی تمام ضخامت در موش‌های صحرایی می‌شود (۶). گزارشات فوق نتایج تحقیق حاضر را تایید می‌کند. نتایج تحقیق حاضر نشان داد که تیمار روغن زیتون باعث کاهش معنی داری در میزان قطر زخم شد. همچنین تیمار روغن زیتون باعث افزایش معنی داری در میزان تشکیل بافت پوششی شد. بنابراین روغن زیتون احتمالاً با وجود ترکیبات فنولی، اسید اولئیک و اسید لینولئیک که خاصیت آنتی اکسیدانی و ضد -

9. Frank, S., Kampfer, H., Wetzler, C., Pfeilschifter, J. (2002): Nitric oxide drives skin repair: novel functions of an established mediator. *Kidney. Int.* 61(3):882–888.
10. Ghanbari, R., Anwar, F., Alkharfy, M.K., Gilani, A.H., Saari, N. (2012): Valuable nutrients and functional bioactives in different parts of olive (*Olea europaea* L.) a review. *Int J. Mol. Sci.* 13:3291-3340.
11. Gurfinke, R., Palivatkel-Naim, M., Gleisinger, R., Rosenberg, L., Singer, A.J. (2012): Comparison of purified olive oil and silver sulfadiazine in the treatment of partial thickness porcine burns. *Am. J. Emerg. Med.* 30:79–83.
12. Hansen, H.S., Jensen, B. (1985): Essential function of linoleic acid esterified in acylglucosylceramide and acylceramide in maintaining the epidermal water permeability barrier. Evidence from feeding studies with oleate, linoleate, arachidonate, columbinic acid and alpha-linolenate. *Biochim. Biophys. Acta.* 834:357–363.
13. Ichihashi, M., Ueda, M., Budiyo, A., Bito, T., Oka, M., Fukunaga, M., Tsuru, K., Horikawa, T. (2003): UV-Induced skin Damage. *Toxicology.* 189: 21–39.
14. Kabara, J.J., Swieczkowski, D.M., Conley, A.J., Truant, J.P. (1972): Fatty acids and derivatives as antimicrobial agents. *Antimicrob. Ag. Chemother.* 2(1):23-28.
15. Karaosmanoglu, H., Soyer, F., Ozen, B., Tokatli, F. (2010): Antimicrobial and antioxidant activities of turkish extra virgin olive oils. *J. Agric. Food. Chem.* 58(14):8238–8245.
16. Lazarus, G.S., Cooper, D.M., Knighton, D.R., Margolis, D.J., Pecoraro, R.E., Rodeheaver, G., Robson, M.C. (1994): Definitions and guidelines for assessment of wounds and evaluation of healing. *Arch. Dermatol.* 130(4):489-493.
17. Lee, O., Lee, B. (2010): Antioxidant and antimicrobial activities of individual and combined phenolics in *Olea europaea* leaf extract. *Bioresour. Technol.* 101: 3751–3754.
18. Li, J., Chen, J., Kirsner, R. (2007): Pathophysiology of acute wound Healing. *Clin. Dermatol.* 25(1):9–18.
19. Moreno, J.J., Carbonell, T., Sanchez, T., Miretm, S., Mitjavila, M.T. (2001): Olive Oil Decreases both Oxidative Stress and the Production of Arachidonic Acid Metabolites by the Prostaglandin G/H Synthase Pathway in Rat Macrophages. *J. Nutr.* 131:2145–2149.
20. Owen, R.W., Haubner, R., Würtele, G.W., Hull, W.E., Spiegelhalder, B., Bartsch, H. (2004): Olives and olive oil in cancer prevention. *Eur. J. Cancer. Prev.* 13, 319–326
21. Pangkalan, I.D.E. (2009): Membongkar khasiat tumbuhan legenda “kunci” awet muda. In: *Health Secret of Olive.* PT Elex Media Komputindo, Jakarta. p. 1-8.
22. Patel, G.K., Wilson, C.H., Harding, K.G., Finlay, A.Y., Bowden, P.E. (2006): Numerous keratinocyte subtypes involved in wound re-epithelialization. *J. Invest. Dermatol.* 126: 497–502.
23. Poljuha, D., Barbara, S., Karolina, B.B., Marina, R., Kristina, B., Elvino, S., Marin, K., Aldo, M. (2008): Istrian olive varieties characterization, *Food. Technol. Biotechnol.* 46(4):347–354.
24. Rezaii, A., Delazar, A., Mohajeri, D., Taghizadeh-Jahed, M., Mohamadnejad, S., Ashrafi. (2008): Effects of *Echinacea purpurea* herbal extract versus Zinc oxide in rat skin wound healing model, histometric and histopathologic study. *Pharm. Sci.* 14(35):43-52.
25. Rosa, A.D.S., Bandeira L.G., Monte-Alto-Costa, A., Romana-Souza, B. (2014): Supplementation with olive oil, but not fish oil, improves cutaneous wound healing in stressed mice. *Wound. Repair. Regeneration.* 22(4):537-547.
26. Ruthig, D.J., Meckling-Gill, A.K. (1999): Both (n-3) and (n-6) fatty acids stimulate wound healing in the rat intestinal epithelial cell line, *I. E. C. J. Nutr.* 129: 1791–1798.
27. Sewall, G.K., Robertson, K.M., Connor, N.P., Heisey, D.M. Harting GK. (2003): Effect of topical mitomycin on skin wound contraction. *Arch. Facial. Plast. Surg.* 5:59-62.
28. Singh, H., Jadon, M.S., Sharma, V.K., Singh, S.P., Gupta, R.S., Kumar, S. (1998): research on some aspects of bone and joint affection in animal. Published by direction if experiment station G B. Plant. Univ. Agri. 145-263.

29. Torrai, B.J., Rueda L.J., Gomez, S.T. (2003): Topical administration of a hyperoxygenated fatty acid compound. Preventive and curative effects on pressure ulcer. *Rev. Enferm.* 26(1): 54-61.
30. Visioli, F., Poli, A., Gall, C. (2002): Antioxidant and other biological activities of phenols from olives and olive oil. *Med. Res. Rev.* 22(1):65-75.
31. Waterman, E., Lockwood, G.B. (2007): Active components and clinical applications of olive oil. *Altern. Med. Rev.* 12(4):331-342.
32. Zargari, A. (1996): *Medicinal Plants* 6th edition. Tehran University Publication, Tehran. P: 319–326.