

## مطالعه آسیب‌شناسی و گرایش بافتی ویروس برونشیت عفونی (۷۹۳/B)

### در جوجه‌های گوشتی

آرش خاکی\*

#### چکیده

بیماری برونشیت عفونی از عوامل بیماری‌زای مهم در صنعت طیور بوده و غالباً منجر به بیماری تنفسی همراه با گرایش به سایر بافت‌ها براساس نوع سویه، می‌گردد. هدف از این مطالعه بررسی تجربی جراحات آسیب‌شناسی و گرایش بافتی سروتیپ 793/B ویروس برونشیت عفونی در جوجه‌های گوشتی می‌باشد. در این مطالعه، جراحات بافتی و گرایش سروتیپ 793/B در اندام‌های مختلف جوجه‌های گوشتی مورد بررسی قرار گرفت. تعداد ۹۰ قطعه جوجه یکروزه گوشتی بطور تصادفی به دو گروه ۴۵ قطعه‌ای تقسیم گردیدند. در سن ۱۰ روزگی جوجه‌های گروه یک با ۱۰<sup>۶</sup>EID<sub>50</sub> ویروس برونشیت عفونی به روش قطره چشمی آلوده و گروه دو بعنوان گروه کنترل در نظر گرفته شد. نمونه‌برداری از اندام‌های مختلف از روز دوم تا روز شانزدهم پس از تلقیح بصورت یک روز در میان جهت ردیابی ویروس و بررسی آسیب‌شناسی بافتی انجام گردید.

جوجه‌های گروه عفونی شده با ویروس مذکور از روز دوم تا هشتم دچار کزکردگی بودند. ویروس از کلواک و کلیه‌ها روزهای ۱۶-۲، و در نای نیز ویروس در روزهای ۲ تا ۸ و در ریه نیز نمونه‌های مثبت در روز ۲ تا ۶ پس از تلقیح ردیابی شدند. ویروس در بافت نای موجب ریزش مژک‌ها، هیپرپلازی بافت پوششی و ارتشاح سلول‌های تک هسته‌ای و هتروفیل شده بود. در ریه، پرخونی و خونریزی، ادم و اکسودای فیبرینی و ارتشاح سلول‌های تک هسته‌ای مشاهده گردید. در کلیه، پرخونی، خونریزی و نکروز لوله‌های ادراری مشاهده شد.

نتایج مطالعه حاضر نشان داد که سروتیپ 793/B ویروس برونشیت عفونی در جوجه‌های گوشتی منجر به بروز تلفات، علائم بالینی و جراحات بافتی می‌گردد. **واژگان کلیدی:** آسیب‌شناسی بافتی؛ گرایش بافتی؛ ویروس برونشیت عفونی؛ سروتیپ 793/B، جوجه گوشتی

تاریخ دریافت: ۹۴/۸/۲۴ تاریخ پذیرش: ۹۴/۱۱/۳

#### مقدمه

برونشیت عفونی بیماری ویروسی با واگیری بالا بوده و در صنعت طیور از نظر اقتصادی، بسیار مهم می‌باشد و طیور صنعتی را در کل دوران زندگی مبتلا می‌نماید (۱۰). ویروس

برونشیت عفونی عضوی از خانواده کروناویریده بوده و در جنس گاما کروناویروس قرار دارد و تاکنون بیش از ۲۶ سروتیپ مختلف آن شناسایی شده است (۱۷). بیماری برونشیت عفونی اولین بار در سال ۱۹۳۱ از ایالات متحده با علائم تنفسی گزارش گردید (۲۷). اما برخی از سویه‌های ویروس برونشیت عفونی به غیر از بافت‌های سیستم تنفسی در بافت‌های تناسلی (۲۹)، کلیه‌ها (۳۲)، و دستگاه گوارش (۳۳) نیز تکثیر می‌نمایند. علیرغم اینکه سروتیپ 793/B اولین بار در بریتانیا در سال‌های ۱۹۹۰-۱۹۹۱ شناسایی شد، اما گزارش‌های بعدی تأیید نمودن که این سروتیپ از سال ۱۹۸۵ در فرانسه حضور داشته است (۲۴).

ویروس برونشیت عفونی در تمامی کشورهایی که صنعت پرورش طیور متراکم دارند شایع می‌باشد. به طوری که بروز عفونت ناشی از آن در اکثر مناطق تا ۱۰۰ درصد نیز گزارش شده است. با توجه به اینکه ویروس برونشیت عفونی از طریق موتاسیون نقطه ای و پدیده نوترکیبی ژنتیکی به فراوانی دچار تغییرات ژنتیکی و آنتی ژنتیکی می‌گردند، واکسیناسیون علیه بیماری برونشیت عفونی موفقیت نسبی در بردارد (۱۶ و ۹). به نحوی که علیرغم واکسیناسیون وسیع در صنعت طیور، این بیماری همچنان به عنوان یک مشکل جدی در صنعت طیور می‌باشد. در حال حاضر مهمترین سروتیپ ویروس برونشیت عفونی که دارای انتشار جهانی می‌باشد سویه ماساچوست می‌باشد، اما به تدریج در کشورهای مختلف از جمله ایران سروتیپ‌های دیگر ویروس نیز شناسایی شده است (۲۸). اولین جداسازی ویروس برونشیت عفونی از گله‌های طیور ایران در

\* گروه پاتوبیولوژی، واحد تبریز، دانشگاه آزاد اسلامی، تبریز، ایران. khaki@iaut.ac.ir

فیزیولوژی جهت تلقیح استفاده گردید. پس از تلقیح ویروس تمامی جوجه‌ها از نظر علائم بالینی و تلفات به صورت روزانه مورد بررسی قرار گرفتند. در روزهای ۲ تا ۱۶ پس از تلقیح، بصورت یکروز درمیان سه جوجه از هر گروه به صورت تصادفی انتخاب و مورد کالبدگشایی قرار گرفته و نمونه‌برداری انجام گرفت. علائم کالبدگشایی نیز در صورت موجود بودن ثبت گردید. نمونه‌ها از بافت‌های مختلف شامل نای، ریه‌ها، کلیه‌ها، و کلوآک حاوی مدفوع جهت شناسایی ویروس با استفاده از روش RT-PCR اخذ گردید.

تمامی نمونه‌ها با استفاده از بافر تریپتوز فسفات هموژن گردیدند و پس از ۵ دقیقه سانتریفیوژ، مایع رویی حاصل شده تا زمان انجام آزمایش در دمای ۷۰- درجه سانتی‌گراد نگهداری گردید. ریبونوکلیک اسید با استفاده از کیت شرکت Roche (آلمان) بر اساس دستورالعمل سازنده استخراج گردید.

جهت انجام آزمایش RT-PCR از کیت تک مرحله‌ای ساخت شرکت Roche (آلمان) استفاده گردید. دو پرایمر عمومی XCE1+ و XCE2- برای هر سه سویه ویروس برونشیت عفونی انتخاب و براساس روش توصیفی ازهار و همکاران (۱۹۹۷) انجام گردید (۱). آزمایش Nested-PCR یا PCR آشیانه‌ای با استفاده از الیگونوکلوئید XCE3- که بین هر سه سویه برونشیت عفونی مشترک است و الیگونوکلوئید BCE1+ که اختصاصی سروتیپ 793/B می‌باشد و یک قطعه ۱۵۴ جفت باز را ایجاد می‌نماید (جدول ۱)، مورد استفاده قرار گرفت (۱). در مورد نمونه‌هایی که در مرحله اول مثبت بودند، آزمایش Nested-PCR، با توجه به روش توصیف شده انجام پذیرفت (۶). محصول نهایی با انجام آزمایش الکتروفورز در ژل آگارز ۱٪، و پس از رنگ‌آمیزی با رنگ سایبر سیف، نتایج با استفاده از اشعه UV بررسی شد.

جهت بررسی جراحات بافتی نیز نمونه‌ها به مدت ۲۴ تا ۴۸ ساعت در فرمالین بافر ۱۰٪ ثابت شدند. سپس نمونه‌ها در بلوک‌های پارافین قرار گرفته و مقطع‌هایی با عرض ۵ میکرون تهیه و با رنگ آمیزی هماتوکسیلین - ائوزین و ماسون تری کرم رنگ‌آمیزی گردید.

سال ۱۹۹۴ بوده است (۲)، و بعد از آن محققین مختلفی وجود سروتیپ 793/B را تأیید نمودند. هم‌اکنون این سروتیپ به یکی از سویه‌های مهم ویروس برونشیت موجود در طیور صنعتی ایران تبدیل شده است (۳۰ و ۲۸، ۲۱). با این وجود تاکنون مطالعات کاملی به ویژه بر روی بیماری‌زایی و ضایعات هیستوپاتولوژیکی ویروس در جوجه‌های گوشتی انجام نگرفته است، و ویژگی‌های بیماری‌زایی، جراحات و انتشار بافتی این ویروس در جوجه‌های گوشتی مشخص نمی‌باشد.

هدف از مطالعه حاضر بررسی ویژگی‌هایی بیماری‌زایی سروتیپ 793/B در جوجه‌های گوشتی و مشخص نمودن جراحات بافتی و گرایش ویروس می‌باشد. علائم بالینی و جراحات کالبدگشایی ویروس نیز همزمان با شناسایی آنتی‌ژن ویروس در اندام‌های مختلف جوجه‌های آلوده شده با استفاده از آزمایش RT-PCR و Nested-PCR ارزیابی خواهند شد.

## مواد و روش کار

سروتیپ 793/B ویروس برونشیت عفونی در این مطالعه مورد استفاده قرار گرفت. سویه مذکور از ایران جدا شده و به وسیله تعیین توالی مورد شناسایی قرار گرفت. به منظور تهیه ویروس جهت تلقیح و استفاده در تحقیق حاضر عیار ویروس با تلقیح ۰/۱ میلی‌لیتر از رقت‌های متوالی بر مبنای یک دهم ( $10^{-3}$  تا  $10^{-9}$ ) بذر ویروسی در PBS در داخل کیسه کوریوالانتوییک تخم مرغ جنین دار ۱۰ روزه SPF محاسبه گردید. عیار ویروس به صورت ۵۰ درصد دوز عفونی کننده جنین (EID50) و به روش اسپرمن-کاربر (Spearman-karber) محاسبه شد (۳۱).

تعداد ۹۰ قطعه جوجه یک روز گوشتی به صورت تصادفی در دو گروه ۴۵ قطعه‌ای توزیع گردید. جوجه‌های هر گروه به صورت جداگانه نگهداری گردیدند.

در سن ۱۰ روزگی تمامی پرندگان در گروه آزمایشی اول به میزان EID50  $10^3$  در ۰/۱ سی سی از مایع کوریوالانتوییک عفونی حاوی سروتیپ 793/B به روش قطره چشمی تلقیح گردید. گروه دوم نیز به عنوان گروه کنترل انتخاب و صرفاً سرم

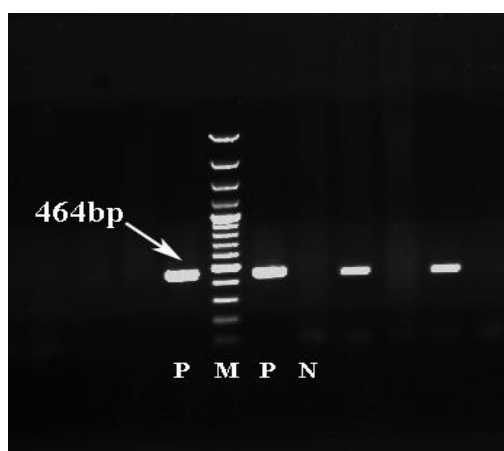
جدول ۱- موقعیت الیگونوکلئوتیدها و توالی پرایمرهای مورد استفاده الف- الیگونوکلئوتید سنس مثبت، ب- الیگونوکلئوتید سنس منفی، ج- موقعیت نوکلئوتید در منبع مورد اشاره

الیگونوکلئوتید	توالی (۵'-۳')	ژن	موقعیت ج	اندازه محصول (جفت باز)	منبع
XCE1+	CACTGGTAATTTTCAGATGG	S1	۷۲۸ تا ۷۴۹	۴۶۴ جفت باز	(1)
XCE2-	CTCTATAAACACCCCTTACA	S1	۱۱۶۸ تا ۱۱۹۳		(1)
BCE1+	AGTAGTTTTGTGTATAAACCA	S1	۹۵۸ تا ۹۷۸	۱۵۴ جفت باز	(1)
XCE3-	CAGATTGCTTACAACCACC	S1	۱۰۹۳ تا ۱۱۱۱		(1)

## نتایج

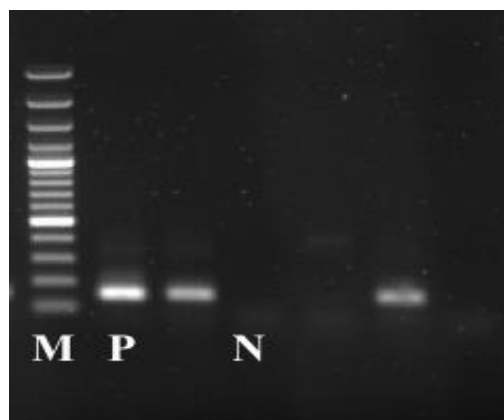
تعدادی از جوجه‌های مربوط به گروه عفونی از روز دوم پس از تلقیح دچار کزکردگی و مشکل تنفسی شامل دهنک ردن، صداهای تنفسی و ترشحات از بینی گردیدند، این علائم تا روز هفت پس از تلقیح ادامه داشت و رفته رفته کاهش یافت. در گروه عفونت تجربی تعداد ۹ قطعه از جوجه‌ها در طی آزمایش تلف شدند در حالیکه در گروه کنترل در طی مطالعه تلفاتی مشاهده نگردید. در کالبدگشایی افزایش موکوس در نای و خونریزی در نای به همراه تغییرات کالبدگشایی در کلیه‌ها در گروه دچار عفونت ثبت گردید.

جهت بررسی حضور ویروس در بافت‌ها تمامی نمونه‌های اخذ شده از هر دو گروه مورد مطالعه در روزهای مختلف پس از تلقیح مورد آزمایش قرار گرفتند. در نمونه‌هایی که قبل از تلقیح ویروس اخذ گردیده بودند و همچنین نمونه‌های اخذ شده از گروه کنترل ویروس شناسایی نگردید. نتایج حاصل از آزمایش RT-PCR در نگاره ۳ و نتایج حاصل از آزمایش Nested-PCR با استفاده از پرایمر اختصاصی سروتیپ V93/B در نگاره ۴ نشان داده شده است. انتشار ویروس در اندام‌های مختلف پس از تلقیح ویروس نیز در جدول ۲ ذکر شده است، به طور خلاصه در کلیه‌ها و کلواک ویروس در طی دوره مطالعه از روز دوم تا شانزدهم پس از تلقیح، در در نای در روزهای ۲ تا ۸ پس از تلقیح، و در بافت ریه نیز در روز دوم تا ششم پس از تلقیح ردیابی گردید.



نگاره ۱- شناسایی ویروس برونشیت عفونی از بافت‌ها مختلف به روش RT-PCR

M، مارکر ۱۰۰ جفت بازی، N، کنترل منفی، P، کنترل مثبت.



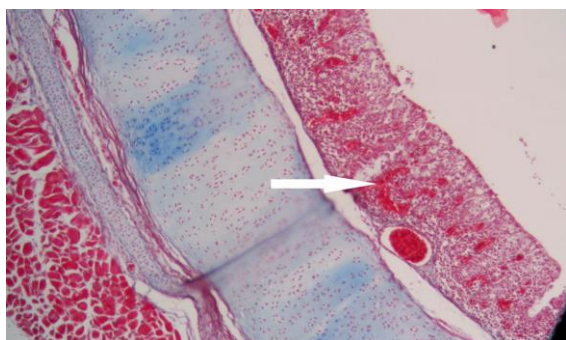
نگاره ۲- شناسایی سروتیپ B/V93 ویروس برونشیت عفونی از بافت‌ها مختلف به روش PCR آشیانه‌ای.

M، مارکر ۱۰۰ جفت بازی، N، کنترل منفی، P، کنترل مثبت.

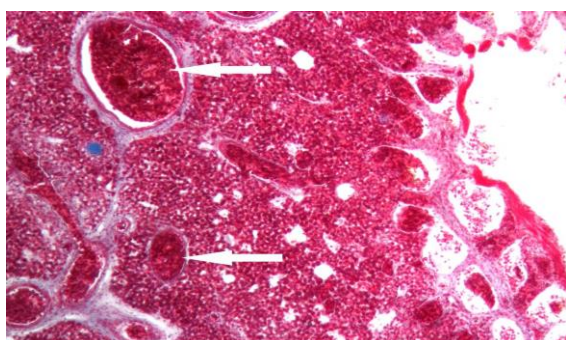
جدول ۲- نتایج حضور سروتیپ 793/B در بافت‌های مختلف پس از تلقیح تجربی ویروس برونشیت عفونی

روز پس از تلقیح	نای	ریه	کلیه‌ها	کلوآک
۲	* ۲/۳	۳/۳	۱/۳	۲/۳
۴	۳/۳	۳/۳	۳/۳	۳/۳
۶	۲/۳	۳/۳	۲/۳	۳/۳
۸	۲/۳	-	۳/۳	۳/۳
۱۰	-	-	۳/۳	۳/۳
۱۲	-	-	۲/۳	۳/۳
۱۴	-	-	۲/۳	۳/۳
۱۶	-	-	۱/۳	۲/۳

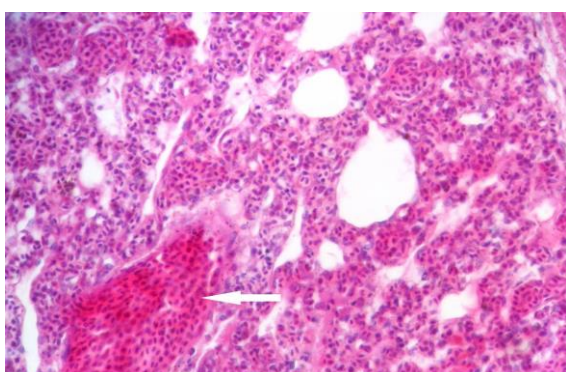
\*: نمونه‌های مثبت، - نمونه‌های منفی (تعداد نمونه مثبت از ۳ نمونه مورد آزمایش)



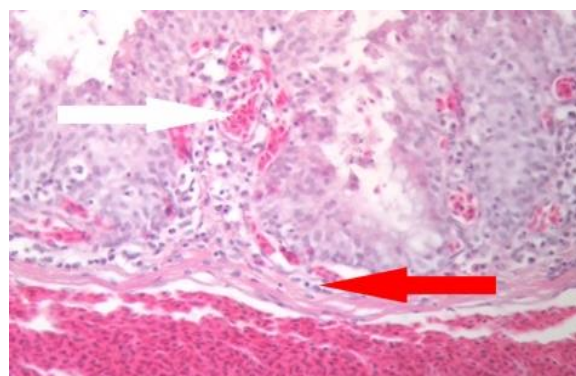
نگاره ۵- نای جوجه در روز ششم پرخونی شدید و هیپرپلازی سلول‌های لایه اپی تلیال در بافت نای (Tric-X320) در بافت نای علائم ریزش مژک‌ها در روز ۲ بعد از تلقیح مشاهده گردید. در روزهای ۱۰-۲ بعد از تلقیح هیپرپلازی بافت پوششی مشاهده شد. در روز ۴ تا ۸ بعد از تلقیح نیز ارتشاح سلول‌های تک هسته‌ای و هتروفیل مشاهده شد. بعد از روز ۱۴ نای طبیعی به نظر می‌رسید.



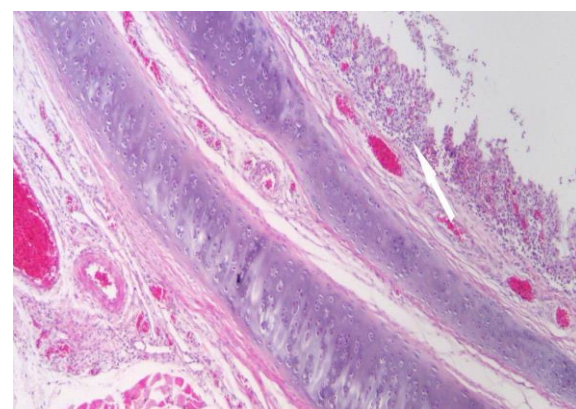
نگاره ۶- ریه، جوجه در روز دوم پس از تلقیح، پرخونی شدید در ریه (Tric-X320).



نگاره ۷- ریه، ۲ روز پس از تلقیح ویروس برونشیت عفونی، ارتشاح سلول‌های آماسی به همراه پرخونی در ریه (H&E×320) در ریه، علائم پرخونی و خونریزی در روزهای ۱۲-۲ و علائم ادم و اکسودای فیبرینی در روزهای ۱۰-۲ بعد از تلقیح در آسیب‌شناسی بافتی مشاهده شد. در روزهای ۱۴-۲ پس از تلقیح علائم ارتشاح سلول‌های تک هسته‌ای نیز مشاهده گردید.



نگاره ۳- نای جوجه در روز دوم پس از تلقیح، پرخونی شدید و نفوذ لنفوسیت‌ها در مخاط و زیر مخاط نای (H&E×320).

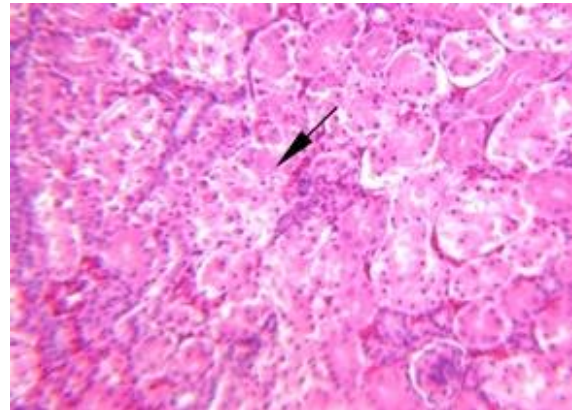


نگاره ۸- نای جوجه در روز چهارم پس از تلقیح، ارتشاح لنفوسیت‌ها و هتروفیل‌ها در نای (H&E×320).



گزارش نمودند (۳۰). مطالعات ممیز و همکاران (۲۰۰۲)، با جداسازی ویروس برونشیت عفونی طیور در گله‌های صنعتی ایران در تخم‌مرغ جنین‌دار و شناسایی آن با میکروسکوپ الکترونی و VN نشان داد که واریانت جدیدی از ویروس در اثر موتاسیون ژنتیکی ایجاد شده است (۲۱). صیفی‌آباد شاپوری و همکاران (۲۰۰۲) سروتیپ 793/B را با استفاده از Multiplex RT-PCR شناسایی نمودند (۲۸). تحقیقات در سال‌های اخیر مشخص کرده است که بسیاری از ویروس‌های جدا شده در کشور مربوط به سروتیپ 793/B بوده است (۳۰ و ۲۸، ۲۱). و از آن زمان تاکنون بیماری برونشیت عفونی تبدیل به یکی از بیماری‌های مهم اقتصادی در صنعت طیور گردیده است. تاکنون بیماری‌زایی ویروس برونشیت عفونی با استفاده از روش‌های مختلفی بررسی گردیده است (۱۹ و ۱۳، ۱۲، ۵). اما هدف مطالعه حاضر بررسی روند گرایش بافتی سروتیپ 793/B ویروس برونشیت عفونی در جوجه‌های گوشتی متعاقب تلقیح تجربی بوده است (۲۱).

مطالعات پیشین مشخص نموده‌اند که تکثیر ویروس برونشیت عفونی در بافت‌های تنفسی منجر به علائم مشخص ولی غیر اختصاصی مربوط به بیماری نظیر دهنک زدن، سرفه، رال‌های نایی، و ترشحات از بینی می‌شوند (۸). در برخی مطالعات نیز تورم و باد کردن چشم‌ها و آماس سینوس‌ها ناشی از ابتلا به بیماری برونشیت عفونی گزارش شده است. نتایج مطالعه مک‌مارتین (۱۹۹۳) نشان داده است که سیستم تنفسی فوقانی کانون اولیه تکثیر ویروس برونشیت عفونی می‌باشد و سپس در اثر ایجاد ویرمی ویروس به صورت وسیعی به سایر اندام‌ها گسترش می‌یابد (۲۰). نتایج حاصل از مطالعه Benyeda و همکاران (۲۰۱۰) و bijanzad و همکاران (۲۰۱۳) با استفاده از سویه‌های مختلف ویروس برونشیت عفونی نشان داد در جوجه‌های SPF، متعاقب ایجاد تجربی بیماری علائم بالینی و یا تلفات در جوجه‌های آلوده شده با سروتیپ 793/B مشاهده



نگاره ۸- کلیه، ۲ روز پس از تلقیح ویروس برونشیت عفونی، احتقان، خونریزی و نکروز کانونی\_پیکان) در توبول‌های ادراری در کلیه (H&E×100).

در بافت کلیه، از روز ۲-۱۴ بعد از تلقیح، علائم پرخونی، خونریزی و نکروز لوله‌های ادراری مشاهده شد. علائم فوق در روز ۴ بعد از تلقیح، از شدت و گستردگی بیشتری برخوردار بود. در روزهای ۴-۱۶ بعد از تلقیح، علائم ارتشاح تک‌هسته‌ای‌ها مشاهده شد. لازم به ذکر است از روز ۱۲ پس از تلقیح، علائم ترمیم لوله‌ها با پاک شدن بقایای سلولی مشاهده شد.

## بحث

بیماری برونشیت عفونی بیماری حاد واگیردار ماکیان می‌باشد که توسط ویروسی از گروه سه جنس کروناویروس‌ها ایجاد می‌شود. ویروس برونشیت عفونی بسته به نوع سویه می‌تواند سبب ابتلاء دستگاه تنفس، کلیوی و یا تناسلی شود که از این طریق در نهایت با کاهش عملکرد پرورشی و افزایش تلفات در جوجه‌های گوشتی و کاهش تولید و کیفیت تخم‌مرغ در گله‌های تخمگذار، باعث بروز خسارات اقتصادی فروان به صنعت طیور در اکثر کشورهای جهان گردیده است (۱۴ و ۱۰). همچنین وصفی مرندی و بزرگمهری‌فرد (۱۳۸۰) برای اولین بار حضور واریانت‌های مختلف ویروس برونشیت عفونی را

سلول‌های مژک‌دار اپی‌تلیال و گهگاهی به داخل لومن نای ارتشاح می‌یابند. در طی مرحله هیپرپلاستیک، سلول‌های اپی‌تلیالی که جدیداً ایجاد شده‌اند و غالباً فاقد مژه می‌باشند قابل مشاهده هستند. در طی ۴ تا ۶ روز روند ترمیمی شروع می‌شود که همراه با بهبودی کامل در طی ۱۰ تا ۲۰ روز می‌باشد (۱۱) در مطالعات پیشین نیز در جوجه‌های SPF متعاقب تلقیح تجربی ویروس برونشیت عفونی 793/B ریزش مژک‌ها و احتقان ملایمی در نای به همراه التهاب نای و هیپرپلازی سلول‌های اپی‌تلیال گزارش شده است (۶) که نسبت به مطالعه حاضر علائم آسیب‌شناسی ملایم‌تر و مدت زمانی کمتری ادامه داشته است. در مطالعه حاضر نیز فقدان مژک‌ها، و ریزش بافت پوششی از روز ۲ پس از تلقیح مشاهده شد، که در روز ۴ تا ۸ پس از تلقیح ارتشاح تک‌هسته‌ای‌ها و هتروفیل نیز مشاهده شد. همچنین از روز ۲ تا ۱۰ هیپرپلازی بافت پوششی مشاهده و در روز ۱۴ پس از تلقیح نای حالت طبیعی داشت، که با نتایج مطالعات قبلی (۲۵ و ۲۲، ۶) همسو می‌باشد.

برخی از سویه‌های ویروس برونشیت عفونی گرایش کلیوی داشته و علاوه بر سیستم تنفسی در کلیه‌ها نیز تکثیر می‌نمایند، که ضایعات ایجاد شده توسط سویه‌های مزبور در کلیه‌ها واضح‌تر از سیستم تنفسی نیز می‌باشد (۱۰). پژوهش‌های قبلی گرایش سروتیپ 793/B ویروس برونشیت عفونی جهت تکثیر در کلیه‌ها را تأیید نموده‌اند، و عمدتاً ویروس تا روز ۷ پس از تلقیح در کلیه‌ها شناسایی گردیده است (۳۲ و ۲۹). در مطالعه حاضر نیز ویروس از روز ۲ تا ۱۶ پس از تلقیح در کلیه‌ها شناسایی گردید، که نتایج حاصل از مطالعه حاضر با نتایج پژوهش‌های قبلی در این زمینه همخوانی دارد (۳۰ و ۲۹، ۶، ۱). مهدوی و همکاران (۲۰۰۷)، گزارش نمودند که جراحات کلیوی ناشی از سروتیپ 793/B شامل دژنراسانس لوله‌های ادراری، ریزش و نکروز بافت پوششی و پاسخ التهابی در بافت بینابینی می‌باشد، همچنین پیشنهاد نمودند که این ویروس دارای گرایش به بافت پوششی، به ویژه بافت پوششی لوله‌های جمع

نمی‌شود (۶ و ۵). پژوهشگران گزارش نموده‌اند که در طی سه روز پس از بروز عفونت در جوجه‌ها میزان وزن گیری و مصرف دان کاهش می‌یابد و در جوجه‌های مبتلا نیز کزکردگی مشاهده می‌شود (۲۳). در مطالعه حاضر نیز کزکردگی و علائم تنفسی، ترشحات بینی، صداهای تنفسی، و دهنک زدن در مقایسه با گروه شاهد مشاهده گردید، که با نتایج حاصل از پژوهش‌های قبلی همسو می‌باشد (۳۱ و ۳۰، ۲۹، ۲۷، ۲۱).

مهدوی و همکاران (۲۰۰۷)، حضور ویروس را در سلول‌های بافت پوششی نای در طی روزهای ۲ تا ۵ پس از تلقیح ویروس ردیابی نمودند (۱۹). همچنین Benyeda و همکاران (۲۰۱۰)، آنتی‌ژن سروتیپ 793/B را ۴ روز پس از تلقیح در نای ردیابی کردند در حالی که نتوانستند آنتی‌ژن ویروسی را ۷ روز پس از تلقیح ردیابی نمایند (۲۷). مطالعه پژوهشگران نشان داد در جوجه‌های SPF متعاقب تلقیح تجربی سروتیپ 793/B ویروس در روزهای ۲ تا ۴ پس از تلقیح از نای قابل ردیابی است (۶). همچنین در مطالعه‌ای دیگر، تا ۷ روز پس از تلقیح سروتیپ 793/B ویروس به جوجه‌های SPF یک‌روزه ویروس در نای شناسایی شده است، اما در جوجه‌های گوشتی با سن ۶ هفته، ویروس در روز سوم پس از تلقیح ردیابی گردید (۱). البته برخی از پژوهشگران نیز ویروس برونشیت عفونی را در مدت بیشتری در نای ردیابی نموده‌اند (۷ و ۳). در مطالعه حاضر نیز سروتیپ 793/B در نای در روز ۲ تا ۸ پس از تلقیح ردیابی گردید. به نظر می‌رسد این سروتیپ از ویروس می‌تواند در حضور سایر عوامل بیماری‌زا، در جوجه‌های گوشتی و یا در ابتدای دوران زندگی جوجه‌ها در نای به مدت بیشتری تکثیر یابد.

پیشرفت جراحات در نای به سه مرحله تقسیم می‌گردد؛ دژنراتیو، هیپرپلاستیک و بهبودی (۲۵ و ۲۲). از دست دادن مژک‌ها و کنده شدن سلول‌های ترشح‌کننده موکوس و اپی‌تلیال در ۱ یا ۲ روز ابتدایی همراه با ارتشاح ملایم هتروفیل‌ها و لمفوسیت‌ها در بافت پارین همراه است. هتروفیل‌ها غالباً بین

نتایج مطالعه ایمنو‌هیستوشیمی نیز نشانگر تکثیر ابتدایی ویروس در نای و ریه‌ها، و سپس تکثیر آن در روده‌ها و به ویژه سلول‌های بافت پوششی کلیه‌ها می‌باشد (۲۶).

جراحات پاتولوژیکی ملایم و تکثیر محدود ویروس سروتیپ 793/B بافت تنفسی گزارش شده است، همچنین این مطالعات نشان داد که جراحات آسیب‌شناسی بافتی ناشی از این سروتیپ در ریه ملایم می‌باشد (۴). نتایج مطالعه حاضر نیز نشان داد که جراحات هیستوپاتولوژیکی در ریه در روزهای ۱۲-۲ پس از تلقیح مشخص‌تر بوده و شامل ادم، اکسودای فیبرینی، پرخونی و خونریزی همراه با ادم و ارتشاح سلول‌های تک هسته‌ای می‌باشد.

نتایج مطالعه حاضر نشان داد که سروتیپ 793/B برونشیت عفونی در جوجه‌های گوشتی منجر به بروز تلفات، و علائم بالینی و کالبدگشائی در جوجه‌های دچار عفونت می‌گردد. با اینحال مطالعات بیشتری نیاز است تا نقش نژاد پرندگان و سایر عوامل بیماری‌زا نظیر ویروس آنفلوانزای پرندگان، ایشرشیا کولی و اورنیتوباکتریوم راینوتراکتال در عوارض حاصل از بیماری تعیین گردد.

### تشکر و سپاسگزاری

نویسنده از شرکت بین‌المللی پارت طب ارس (دانش بنیان) به شماره ثبت ۳۴۵۷، جهت حمایت‌های مالی از این طرح تحقیقاتی قدردانی می‌نماید.

### فهرست منابع

- 1- Adzhar, A., Gough, R. E., Haydon, D., Shaw, K., Britton, P., Cavanagh, D. (1997): Molecular Analysis of the 793/B Serotype of Infectious Bronchitis Virus in Great Britain. *Avi. Path.* 26(3): 625-640.
- 2- Aghakhan, S. M., Abshar, N., Fereidouni, S. R., Marunesi, C., Khodashenas, M. (1994): Studies on Avian Viral Infections in Iran. *Arch. Razi Inst.* 44(45): 1-5.

کننده کلیه می‌باشد (۱۸). پژوهشگران همچنین احتقان، خونریزی، نکروز لوله‌های ادراری، و ارتشاح لئوسیت‌ها را در بافت کلیه متعاقب عفونت تجربی با ویروس برونشیت عفونی گزارش نموده اند، همچنین ذکر نموده اند که جراحات کلیوی بصورت پایدار در کلیه وجود دارد (۶). در این مطالعه جراحات بافتی در گروه برونشیت عفونی از روز ۲ پس از تلقیح مشاهده گردید و جراحات در تمام قسمت‌های کلیه دیده شد که تا پایان مطالعه نیز جراحات کمابیش ادامه داشت. تغییرات نیز شامل پرخونی، خونریزی، نکروز لوله‌های ادراری و ارتشاح تک‌هسته‌ای‌ها بود. این نتایج با مطالعات پیشین در مورد سروتیپ 793/B همسو بود (۲۱ و ۱۹، ۱۸، ۶، ۵، ۴).

سروتیپ 793/B ویروس برونشیت عفونی علائم ملایم و تکثیر محدودی در سیستم تنفسی دارا می‌باشد. در جوجه‌های یک‌روزه آلوده شدن با سویه ایتالیایی 02 ژنوم ویروس در نای تنها در روز ۹ پس از تلقیح به روش *In situ hybridization* (ISH) شناسایی شد. اما Dolz و همکاران (۲۰۱۲) نمونه‌ای با رنگ آمیزی مثبت در ریه را گزارش نکردند (۱۵)، در مطالعه‌ای دیگر حضور ویروس در سلول‌های بافت پوششی ریه شناسایی گردید. از سوی دیگر، Benyeda و همکاران (۲۰۱۰) حضور ویروسی را در ریه‌های جوجه‌های آلوده شده با جدایه شبه QX مشخص نمودند، اما آن‌ها نتوانستند در جوجه‌های آلوده شده با سویه‌های M41 و 793/B آنتی‌ژن ویروس را شناسایی نمایند (۵)، هرچند که تفاوت معنی‌داری از نظر جراحات ایجاد شده در گروه‌های مختلف نیز در مطالعه مزبور گزارش نگردید. مهدوی و همکاران (۲۰۰۷)، حضور ویروسی را ۲ روز پس از تلقیح در بافت پوششی و غدد مخاطی آلوئولی شناسایی نمودند. در مطالعه بیژن زاد و همکاران (۲۰۱۳) ویروس تنها در روز ۴ پس از تلقیح در ریه شناسایی گردید (۳۱). در مطالعه حاضر نیز ویروس در روز ۲ تا ۶ پس از تلقیح در بافت ریه ردیابی گردید.

- 3- Ambali, A. G., Jones, R. C. (1990): Early Pathogenesis in Chicks of Infection with an Enterotropic Strain of Infectious Bronchitis Virus. *Avi. Dis.* 34(4): 809-817.
- 4- Benyeda, Z., Mató, T., Süveges, T., Szabó, É., Kardi, V., Abonyi-Tóth, Z. (2009): Comparison of the Pathogenicity of Qx-Like, M41 and 793/B Infectious Bronchitis Strains from Different Pathological Conditions. *Avi. Path.* 38(6): 449-456.
- 5- Benyeda, Z., Szeredi, L., Mató, T., Süveges, T., Balka, G., Abonyi-Tóth, Z. (2010): Comparative Histopathology and Immunohistochemistry of Qx-Like, Massachusetts and 793/B Serotypes of Infectious Bronchitis Virus Infection in Chickens. *J. Com. Path.* 143(4): 276-283.
- 6- Bijanzad, P., Momayez, R., Bozorgmehrifard, M. H., Hablolvarid, M. H. and Pourbakhsh, S. A. (2013): Experimental Study on Histopathological Changes and Tissue Tropism of Iranian Infectious Bronchitis Serotype 793/B-Like Virus in Spf Chickens. *J. South Afri. Vet. Asso.* 84(1): 1-7.
- 7- Boroomand, Z., Asasi, K., Mohammadi, A. (2012): Pathogenesis and Tissue Distribution of Avian Infectious Bronchitis Virus Isolate Irfibv32 (793/B Serotype) in Experimentally Infected Broiler Chickens. *Scien World J.* 2012: 6.
- 8- Capua, I., Gough, R. E., Mancini, M., Casaccia, C., Weiss, C. (1994): A Novel Infectious Bronchitis Strain Infecting Broiler Chickens in Italy. *J. Vet. Med. Seri.* 41: 83-89.
- 9- Cavanagh, D. (2007): Coronavirus Avian Infectious Bronchitis Virus. *Vet. Res.* 38(2): 281-297.
- 10- Cavanagh, D., Gelb, J. (2008): Infectious Bronchitis In: *Diseases of Poultry.* Y. M. Saif, A. M. Fadly, J. R. Glisson, L. R. McDougald, L. K. Nolan and D. E. Swayne. Wiley-Blackwell Publishing, Iowa: 117-135.
- 11- Chen, B. Y., Hosi, S., Nunoya, T., Itakura, C. (1996): Histopathology and Immunohistochemistry of Renal Lesions Due to Infectious Bronchitis Virus in Chicks. *Avi. Path.* 25(2): 269 - 283.
- 12- Chong, K. T., Apostolov, K. (1982): The Pathogenesis of Nephritis in Chickens Induced by Infectious Bronchitis Virus. *J. Com. Path.* 92(2): 199-211.
- 13- Crinion, R. A., Hofstad, M. S. (1972): Pathogenicity of Four Serotypes of Avian Infectious Bronchitis Virus for the Oviduct of Young Chickens of Various Ages. *Avi. Dis.* 16(2): 351-363.
- 14- De Wit, J. J. (2000): Detection of Infectious Bronchitis Virus. *Avi. Path.* 29(2): 71 - 93.
- 15- Dolz, R., Vergara-Alert, J., Pérez, M., Pujols, J., Majó, N. (2012): New Insights on Infectious Bronchitis Virus Pathogenesis: Characterization of Italy 02 Serotype in Chicks and Adult Hens. *Vet. Micro.* 156(3-4): 256-264.
- 16- Ignjatovic, J., Sapats, S. (2000): Avian Infectious Bronchitis Virus. *Rev. Sci. Tech.* 19(2): 493-508.
- 17- King, A. M. Q., Adams, M. J., Carstens, E. B., Lefkowitz, E. J. (2012): *Virus Taxonomy, Ninth Report of the International Committee on Taxonomy of Viruses.* Ninth ed., Elsevier Inc, International Committee on Taxonomy of Viruses. 4: 36-47.
- 18- Mahdavi, S., Tavasoly, A., Pourbakhsh, S. A. and Momayez, R. (2007): Experimental Histopathologic Study of the Lesions Induced by Serotype 793/B (4/91) Infectious Bronchitis Virus. *Arch. Razi Ins.* 62(2): 15-22.
- 19- Mahdavi, S., Tavasoly, A., Pourbakhsh, S. A., Momayez, R., Shamseddini, M. (2007): The Immunohistochemistry Study of Lesions Due to Avian Infectious Bronchitis (Serotype 4/91) on Different Tissues in Specific Pathogen Free Chicks. *J. Vet. Res.* 62(4): 97-101.
- 20- McMartin, D. A. (1993): Infectious Bronchitis In: *Virus Infections of Vertebrate.* Virus Infections of Birds. J. B. McFerran and M. S. McNulty. Elsevier Science Publisher, Amsterdam. 4: 249-275.
- 21- Momayez, R., Pourbakhsh, S. A., Khodashenas, M., Banani, M. (2002): Isolation and Identification of Infectious Bronchitis Virus from Commercial Chickens. *Arch. Razi Ins.* 53(1): 1-9.
- 22- Nakamura, K., Cook, J. K. A., Otsuki, K., Huggins, M. B., Frazier, J. A. (1991):



- Comparative Study of Respiratory Lesions in Two Chicken Lines of Different Susceptibility Infected with Infectious Bronchitis Virus: Histology, Ultrastructure and Immunohistochemistry. *Avi. Path.* 20(2): 241 - 257.
- 23- Otsuki, K., Huggins, M. B., Cook, J. K. A. (1990): Comparison of the Susceptibility to Avian Infectious Bronchitis Virus Infection of Two Inbred Lines of White Leghorn Chickens. *Avi. Path.*, 19(3): 467 - 475.
- 24- Picault, J. P., Drouin, P., Lamande, J., Allee, C., Toux, J. Y., Coq, H. L. (1995): L'epizootie Recente De Bronchite Infectieuse Aviaire En France: Importance, Evolution Et Etiologie. *Proceedings of Angers Ieres Journee de la Recherche Avicole, Centre de Congres, d' Angers.*
- 25- Purcell, D. A., McFerran, J. B. (1972): The Histopathology of Infectious Bronchitis in the Domestic Fowl. *Res. Vet. Sci.* 13(2): 116-122.
- 26- Raj, G. D., Jones, R. C. (1996): Immunopathogenesis of Infection in Spf Chicks and Commercial Broiler Chickens of a Variant Infectious Bronchitis Virus of Economic Importance. *Avi. Path.*, 25(3): 481-501.
- 27- Schalk, A. F., Hawn, M. C. (1931): An Apparantly New Respiratory Disease of Baby Chicks. *J. Amer. Vet.Med. Asso.* 78: 413-422.
- 28- Seify Abad Shapouri, M. R., Mayahi, M., Charkhkar, S., Assasi, K. (2002): Serotype Identification of Recent Iranian Isolates of Infectious Bronchitis Virus by Type-Specific Multiplex Rt-Pcr. *Arch. Razi Ins.* 53: 79-58.
- 29- Van Roekel, H., Clarke, M. K., Bullis, K. L., Olesiuk, O. M., Sperling, F. G. (1951): Infectious Bronchitis. *Amer. J.Vet. Res.* 12: 140-146.
- 30- Vasfi Marandi, M. and Bozorgmehrifard, M. H. (2000): Isolation and Identification of Infectious Bronchitis Viruses in Chickens in Iran. *Proceedings of The World's PoultryCongress, Montreal, Canada, August.* 20-25.
- 31- Villegas, P. (1998). Titration of Biological Suspensions. In: *A Laboratory Manual for the Isolation and Identification of Avian Pathogens.* D. E. Swayne, J. R. Glisson, M. W. Jackwood, J. E. Pearson and W. M. Reed. American Association of Avian Pathologists, Inc, University of Pennsylvania. P:248-253.
- 32- Winterfield, R. W. and Hitchner, S. B. (1962): Etiology of an Infectious Nephritis-Nephrosis Syndrome of Chickens. *Amer. J. Vet. Res.* 23: 1273-1278.
- 33- Yu, L., Jiang, Y., Low, S., Wang, Z., Nam, S. J., Liu, W. (2001): Characterization of Three Infectious Bronchitis Virus Isolates from China Associated with Proventriculus in Vaccinated Chickens. *Avi. Dis.* 45(2): 416-424.