

بررسی هیستوپاتولوژی جراحات تریکومونیاژیس در بوقلمون و کبوتران

آلوده شهرستان زابل

اسماء سمیعی^۱، فریبرز شریعتی^۲، رضا نبوی^۲، سیده‌آیدا داوری^{۲*}

چکیده

مطالعه حاضر با هدف بررسی شیوع و مقایسه جراحات هیستوپاتولوژیکی تریکومونیاژیس در کبوتر و بوقلمون انجام گرفت. طی این مطالعه (اسفندماه ۱۳۹۲- مردادماه ۱۳۹۳) برای تشخیص تریکوموناس گالینه، به طور کل ۳۰۰ نمونه سواب مرطوب از چینه‌دان‌های کبوتر و بوقلمون جمع‌آوری شد. از میان ۱۵۰ کبوتر، ۷۲/۷٪ (n=۱۰۹) و از ۱۵۰ بوقلمون، ۰/۷٪ آن‌ها (n=۱) به تریکوموناس گالینه آلوده بودند. تست آماری مربع کاینشان داد که شیوع بیماری در بوقلمون و کبوتر تفاوت آماری معنی‌دار دارد (P<۰/۰۰۱). در بررسی کالبدگشایی، ۶ کبوتر (۵/۵٪) به صورت ماکروسکوپیکنکروز پیری و غشاهای دیفتریتیک زرد مایل به خاکستری در دهان، مری، چینه‌دان و پیش معده مشاهده گردید و در همان یک بوقلمون آلوده، چینه‌دان پاندولی و بوی متعفن از دهان قابل ملاحظه بود. بیماری در کبوتر به صورت حاد بروز کرد و ضایعات ماکروسکوپی و میکروسکوپی شدیدتری را در محوطه دهانی، مری، چینه‌دان، سنگدان و کبد شامل می‌شد اما در بوقلمون ضایعات میکروسکوپی به مری، چینه‌دان و کبد محدود شد. از لحاظ هیستوپاتولوژی، وجود ساختارهای بیضی شکل ائوزینوفیلیک با هسته بازوفیلیک تحت عنوان تریکومونادها، مشخصه این بیماری در کبد بوقلمون آلوده بود. مطالعه حاضر نشان‌دهنده میزان شیوع کمتر و ضایعات ماکروسکوپی و هیستوپاتولوژیکی خفیف‌تر ناشی از بیماری تریکومونیاژیس در بوقلمون در مقایسه با کبوتر بود. همچنین مشخص شد که درگیری به این بیماری در کبوتران منطقه سیستان نسبت به بسیاری از مناطق ایران بیشتر می‌باشد.

واژگان کلیدی: تریکومونیاژیس، شیوع، هیستوپاتولوژی، کبوتر، بوقلمون

تاریخ دریافت: ۹۴/۸/۹ تاریخ پذیرش: ۹۴/۱۱/۵

مقدمه

بیماری تریکومونیاژیس در کبوتر و سایر پرندگان (از قبیل بوقلمون، شاهین، قمری و عقاب پرتلاپی) توسط تک‌یاخته‌ای به نام تریکوموناس گالینه (*Trichomonas gallinae*) از خانواده تریکومونادیده (*Trichomonadidae*) ایجاد می‌شود (۱۷ و ۱۸). این ارگانسیم دارای بدنی کشیده و تخم مرغی شکل (گلابی شکل) به ابعاد ۱۹-۵ × ۹-۲ میکرومتر با یک یا دو هسته، ۴

تاژک قدامی منشا گرفته از بلفاروپلاست (Blepharoplast) و یک تاژک ضمیمه‌ای است (۲۱ و ۲۶). بیماری تریکومونیاژیس در کبوتر به نام کانکر (Canker) و در پرندگان شکاری به نام فرونس (Frounce) شناخته شده است و در اکثر مواقع سبب ایجاد ضایعاتی در قسمت‌های فوقانی دستگاه گوارش می‌گردد (۱۰). انتقال آلودگی از طریق شیر چینه‌دان، آب و غذای آلوده و جفت‌گیری امکان‌پذیر است. از دست دادن شفافیت پرها، بی‌اشتهایی، خروج ترشحات سبز مایل به زرد رنگ و بسیار بدبو از دهان، پاندولی شدن چینه‌دان، لاغری و ضعف شدید و نهایتاً مرگ از جمله علائم بالینی ناشی از تریکوموناس گالینه در پرندگان و ماکیان می‌باشد (۱۲ و ۱۰). این انگل از طریق اتصال به مخاط دهان، سینوس‌ها، حلق، مری و چینه‌دان پس از تکثیر با آزادسازی آنزیم‌های هیدرولیتیکی سبب از بین رفتن اتصالات سلولی و هجوم به عمق بافت‌ها می‌گردد (۱۳ و ۱۱). جراحات ماکروسکوپیکی اولیه در پرندگان جوان به صورت توده‌های نکروتیک کوچک و سفید مایل به زرد در حفره دهان تظاهر می‌یابد که با گذر زمان تعداد و وسعت آنها افزایش یافته، به صورت غشاهای دیفتریک تا مری، چینه‌دان و پیش معده گسترش می‌یابند (۱۵ و ۸). علی‌رغم اندمیک بودن بیماری تریکومونیاژیس در ایران، مطالعات اندکی در رابطه با آن به خصوص بر روی بوقلمون انجام گرفته است (۱۴) و تاکنون ضایعات هیستوپاتولوژیکی ناشی از این بیماری در بوقلمون مورد بررسی قرار نگرفته است. بنابراین پژوهش حاضر با هدف بررسی شیوع و مقایسه جراحات هیستوپاتولوژیکی بیماری تریکومونیاژیس بین کبوتر و بوقلمون‌های شهرستان زابل صورت گرفته است.

۱- دانش‌آموخته دانشکده دامپزشکی، دانشگاه زابل، زابل، ایران

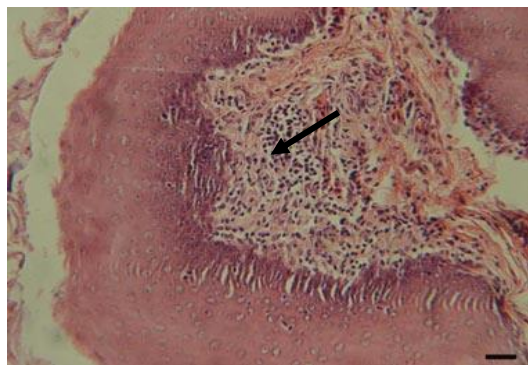
۲- استادیار گروه پاتوبیولوژی، دانشکده دامپزشکی، دانشگاه زابل، زابل، ایران Davari.aida1@gmail.com

مواد و روش کار

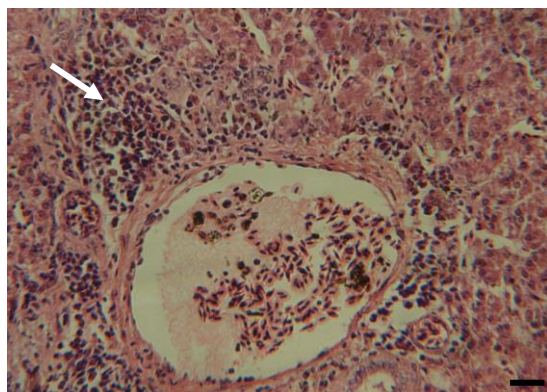
برای انجام نمونه‌گیری ۱۵۰ کبوتر و ۱۵۰ بوقلمون (بر اساس مطالعات قبلی صورت گرفته در مناطق مختلف ایران) (۶ و ۱۶)، از اسفندماه ۱۳۹۲ لغایت مردادماه ۱۳۹۳، به طور تصادفی از مناطق مختلف شهر زابل انتخاب شدند. محل نگهداری این حیوانات عمدتاً منازل روستایی و مزارع پرورشی شهرستان زابل و اطراف آن بود که بوقلمون‌ها به طور آزاد و کبوتران به صورت دسته جمعی و در قفس نگهداری می شدند. نمونه‌برداری توسط سوآب مرطوب شده با سرم فیزیولوژی از چینه‌دان آنها به عمل آمد و نمونه‌ها در داخل لوله آزمایش و در مجاورت یخ بلافاصله به آزمایشگاه بخش انگل شناسی دانشکده دامپزشکی زابل منتقل گردیدند. سپس از آنها بر روی سطح لام گسترش تهیه شد و توسط میکروسکوپ نوری مورد بررسی قرار گرفت. به صورت همزمان تعدادی گسترش مرطوب از مایعات چینه‌دان جهت رنگ‌آمیزی با گیمسا تهیه شده و طبق روش متداول، رنگ‌آمیزی انجام گرفت. جهت بررسی هیستوپاتولوژی، مواردی که به صورت بالینی علائم بیماری را نشان دادند و ارگانیزم *تریکوموناس گالینه* در آن‌ها شناسایی شد، با رعایت اصول اخلاق دامپزشکی مورد کالبدگشایی قرار گرفتند و نواحی دهانی، مری، چینه‌دان، پیش معده و سنگدان آنها به طور دقیق از لحاظ ماکروسکوپی بررسی شدند. از اندام‌های دچار تغییرات ظاهری (نظیر پرخونی، نکروز، وجود ترشحات کف آلود، چرکی یا غشاهای دیفتریتیک)، نمونه‌های بافتی به ابعاد $1 \times 1 \times 0.5$ cm تهیه شد و در فرمالین بافر ۱۰٪ تثبیت گردیدند. سپس مراحل آبیگری، شفاف‌سازی و آغشته‌سازی به پارافین توسط دستگاه اتوتکنیکون برای نمونه‌های مذکور انجام گرفت و پس از قالب‌گیری توسط پارافین مقاطعی به قطر متوسط ۵ میکرون توسط دستگاه میکروتوم از آنها تهیه شد. نهایتاً اسلایدها طی روش متداول هماتوکسیلین - اتوزین رنگ‌آمیزی و جهت بررسی ضایعات هیستوپاتولوژی توسط میکروسکوپ نوری مورد بررسی قرار گرفتند.

نتایج

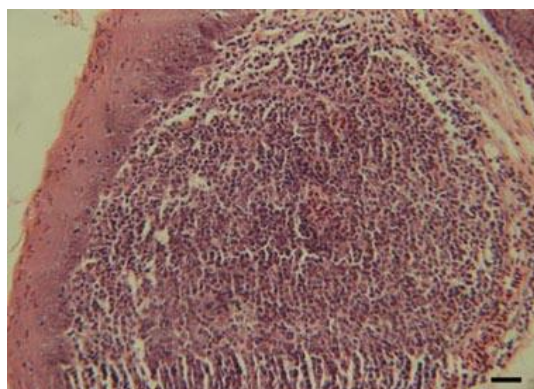
از میان ۱۵۰ کبوتر نمونه‌گیری شده، ۱۰۹ کبوتر (۷۲/۷٪) به *تریکوموناس گالینه* آلوده بودند که ۶ کبوتر (۵/۵٪) به صورت ماکروسکوپی جراحی نظیر نکروز پنبه‌ری و غشاهای دیفتریتیک زرد مایل به خاکستری رنگ را در دهان و مری و نیز تجمع مایع سبز رنگ در چینه‌دان و پیش معده نشان دادند (نگاره ۱و۲). ضعف، لاغری، افسردگی و زویدگی پرها علائم بالینی این کبوتران بود. همچنین از میان ۱۵۰ بوقلمون مورد نمونه‌گیری، تنها یک مورد (۰/۷٪) آلودگی به *تریکوموناس گالینه* را نشان داد که از لحاظ بالینی دچار پاندولی شدن چینه‌دان، لاغری و ضعف همراه با وجود بوی متعفن در حفره دهانی بود. آزمون آماری مربع کای نشان‌دهنده تفاوت آماری معنی‌دار بین شیوع بیماری *تریکومونیا* در بوقلمون و کبوتر بود ($P < 0.001$). ضایعات هیستوپاتولوژی در کبوتر در محوطه دهانی، مری، چینه‌دان و کبد مشاهده شد. اروزیون در مخاط و نفوذ هتروفیل‌ها به لایه زیر مخاط در جراحات بافتی ناشی از *تریکوموناس گالینه* در محوطه دهانی کبوتر مشاهده گردید. در لایه زیرمخاط مری نیز تجمع شدید هتروفیل‌ها و لنفوسیت‌ها مشاهده شد (نگاره ۳) ولی در چینه‌دان شدت آماس خفیف‌تر و به صورت حضور منتشره سلول‌های آماسی تک هسته‌ای با غالبیت لنفوسیت در لایه زیر مخاط بود (نگاره ۴). در بررسی هیستوپاتولوژی بافت کبد در کبوتر، کانون‌هایی از سلول‌های آماسی تک هسته‌ای در اطراف نواحی پورتال و نیز در پارانشیم کبد همراه با نکروز هپاتوسیت‌ها ملاحظه شد (نگاره ۵). در بوقلمون ضایعات هیستوپاتولوژی در مری، چینه‌دان و کبد مشاهده شد. تجمع کانونی سلول‌های آماسی تک هسته‌ای با غالبیت لنفوسیت‌ها و ماکروفاژها در لایه زیرمخاطی مری (نگاره ۶) و وجود ترومبوس‌های فیبرینی همراه با تجمع لنفوسیت‌ها در اطراف آنها در لایه زیر مخاطی چینه‌دان (نگاره ۷)، از مشخصات آسیب‌شناسی بارز در این اندام‌ها بود. در بررسی بافت کبد نیز تورم سلولی هپاتوسیت‌ها همراه بانامنظم شدن



نگاره ۴- وجود لنفوسیت‌ها و ماکروفاژها به صورت منتشر در لایه زیرمخاط (فلش) چینه‌دان کبوتر آلوده به تریکومونیاژیس. رنگ آمیزی هماتوکسیلین-ائوزین، (۵۰ μm = مقیاس).

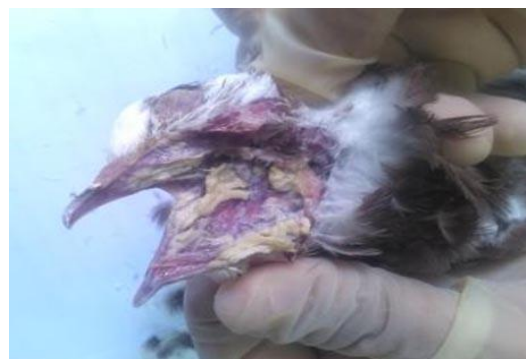

نگاره ۵- تجمع سلول‌های آماسی تک‌هسته‌ای در اطراف نواحی پورتال (هپاتیت پورتال) (فلش) همراه با نکروز هپاتوسیت‌ها در کبد کبوتر آلوده به تریکومونیاژیس. رنگ آمیزی هماتوکسیلین - ائوزین، (۵۰ μm = مقیاس).

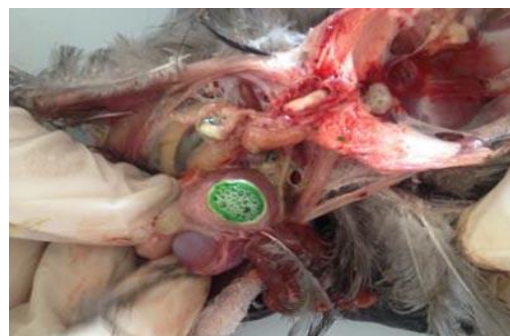

نگاره ۶- تجمع کانونی لنفوسیت‌ها و ماکروفاژها در لایه زیرمخاط مری بوقلمون آلوده به تریکومونیاژیس. رنگ آمیزی هماتوکسیلین-ائوزین، (۵۰ μm = مقیاس).

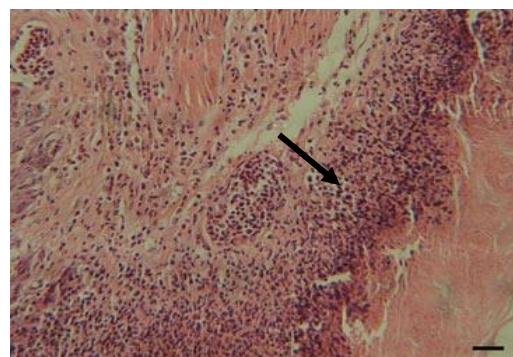
طناب‌های هپاتوسیتی مشاهده گردید (نگاره ۸). همچنین در بررسی پارانشیم کبد با بزرگنمایی بالا، ارگانیسیم تریکوموناس گالینه به صورت تخم‌مرغی شکل با سیتوپلاسم ائوزینوفیلیک و هسته بازوفیلیک در میان هپاتوسیت‌های نکروزه مشاهده گشت (نگاره ۹).



نگاره ۱- وجود نکروز پنیری و غشاهای دیفتریتیک زرد رنگ در محوطه دهانی کبوتر آلوده به تریکومونیاژیس.



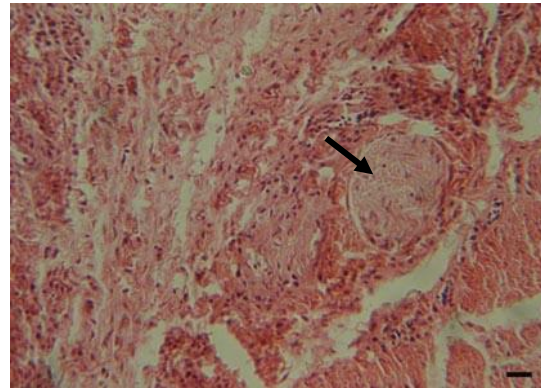
نگاره ۲- تجمع مایع سبز رنگ کف‌آلود در چینه‌دان کبوتر آلوده به تریکومونیاژیس.



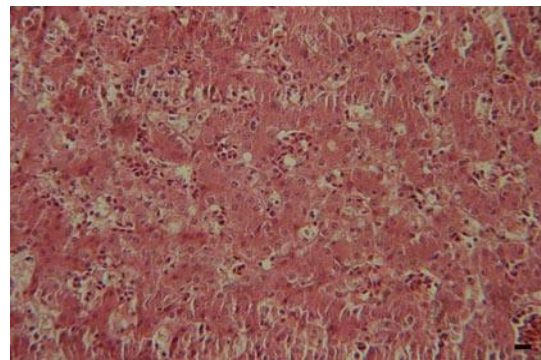
نگاره ۳- تجمع هتروفیل‌ها و لنفوسیت‌ها در لایه زیرمخاط مری (فلش) کبوتر آلوده به تریکومونیاژیس. رنگ آمیزی هماتوکسیلین-ائوزین، (۵۰ μm = مقیاس).

بحث

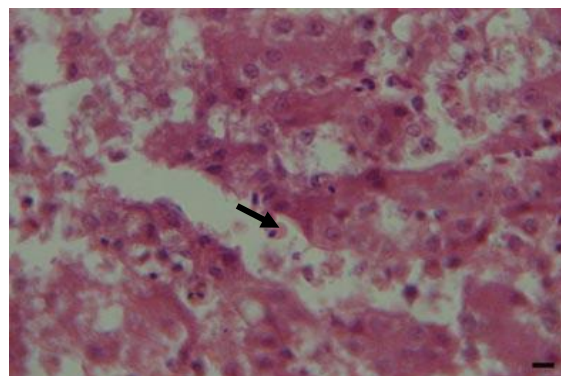
در مناطق مختلف ایران گزارش‌هایی از آلودگی به تریکوموناس گالینه در کبوتران وجود دارد (۱۶ و ۶، ۲، ۱). با توجه به نتایج گزارش شده در ایران، شیوع تریکومونیاژیس در کبوتر در استان خراسان (۳۷/۳۲٪) (۶) و شهر اصفهان (۵۷٪) (۱۶) نسبت به مطالعه حاضر (۷۲/۷٪) کمتر است ولی نتایج به دست آمده در شهرستان اهواز (۷۸/۹۴٪) (۲) در مقایسه با پژوهش حاضر بیشتر می‌باشد. همچنین میزان شیوع تریکومونیاژیس در کبوتران شهر کازرون (۸۵/۶٪) (۱) بیشتر از میزان شیوع به دست آمده در مطالعه حاضر می‌باشد. علت تفاوت‌ها و شباهت‌های فوق در مطالعات صورت گرفته در ایران را می‌توان به شرایط متفاوت اقلیمی در مناطق مختلف کشور نسبت داد. ثابت شده است که میزان آلودگی به تریکومونیاژیس در مناطق گرمسیر و همچنین در فصول گرم سال نسبت به مناطق سردسیر و فصول سرد بیشتر می‌باشد (۲). در بررسی‌های کالبدگشایی در مطالعه حاضر از ۱۰۹ کبوتر آلوده، ۶ کبوتر (۵/۵٪) دچار ضایعات نکروز پیری و غشاهای دیفتریتیک زرد رنگ در ناحیه دهان و مری بودند که با مطالعات Bunbury و همکاران (۲۰۰۸)، Sansano-Majestre و همکاران (۲۰۰۹) و Al-sadi و Hamodi (۲۰۱۱) مشابه می‌باشد (۱۹ و ۷، ۴). همچنین وجود تجمع مایع سبز رنگ در چینه‌دان و پیش معده با یافته‌های Soulsby (۱۹۸۲) و Begum و همکاران (۲۰۰۸) مطابقت دارد (۲۰ و ۵). در بررسی‌های هیستوپاتولوژی کبوتران آلوده وجود اروزبون و نفوذ هتروفیل‌ها به لایه زیر مخاط در محوطه دهانی و مری نشان‌دهنده آماس حاد در این اندام‌ها بود که مطابق با گزارشات Al-sadi و Hamodi (۲۰۱۱) می‌باشد (۴). در پژوهش حاضر در بررسی کالبد گشایی بر خلاف مطالعه Abd El-Rahman و همکاران (۲۰۰۸)، هیچ گونه ضایعه ماکروسکوپی در کبد مشاهده نشد (۳)، اما در بررسی میکروسکوپی، هپاتیت پورتال همراه با نفوذ سلول‌های آماسی تک هسته‌ای در پارانشیم کبد و نکروز هپاتوسیت‌ها دیده شد که با مشاهدات برجی و همکاران



نگاره ۷- وجود ترومبوس فیبرینی (فلش) همراه با تجمع لنفوسیت‌ها در اطراف آن در لایه زیر مخاط چینه‌دان بوقلمون آلوده به تریکومونیاژیس. رنگ‌آمیزی هماتوکسیلین - ائوزین، (۷۵ μm = مقیاس).



نگاره ۸- تورم سلولی هپاتوسیت‌ها همراه با نامنظم شدن طناب‌های هپاتوسیتی در پارانشیم کبد بوقلمون آلوده به تریکومونیاژیس. رنگ‌آمیزی هماتوکسیلین - ائوزین، (۲۵ μm = مقیاس).



نگاره ۹- وجود ارگانیسم تخم مرغی شکل تریکوموناس گالینه با سیتوپلاسم ائوزینوفیلیک و هسته بازوفیلیک در میان هپاتوسیت‌های نکروزه در پارانشیم کبد بوقلمون آلوده. رنگ‌آمیزی هماتوکسیلین - ائوزین، (۵۰ μm = مقیاس).

بررسی‌های انجام گرفته، این نخستین مطالعه هیستوپاتولوژی بیماری تریکومونیاژیس در بوقلمون و مقایسه ضایعات آن با کبوتر در ایران می‌باشد.

تشکر و سپاسگزاری

نویسندگان از بخش پاتوبیولوژی دانشکده دامپزشکی دانشگاه زابل جهت حمایت و همکاری بی‌دریغ‌شان کمال تشکر را دارند.

فهرست منابع

- علیایی، ا.، حبیبی، غ.، هادیپور، م.م. (۱۳۸۹): بررسی شیوع تریکومونیاژیس در کبوتران شهر کازرون. مجله دامپزشکی دانشگاه آزاد اسلامی، ۴(۱۰): ۳۶-۳۱.
- میاحی، م.، نبوی، ل.، زبردست، م. (۱۳۸۶): میزان شیوع آلودگی تریکوموناس در کبوتران و مرغان خانگی اهواز، مجله دامپزشکی ایران، ۳(۲): ۵۱-۴۷.
- Abd El-Rahman, M.A.M., Seddiek, Sh.A., Soliman, A.S. (2008): Some studies on trichomoniasis of pigeons at Qualiobia Governorate. J. Egypt. Com. Path. & Clinic. Path.21(2): 123-141.
- Al-Sadi, H.I., Hamodi, A.Z. (2011): Prevalence and pathology of trichomoniasis in free-living urban pigeon in the city of Mosul, Iraq. Vet. World.4(1):12-14.
- Begum, N., Mamun, M.A.A., Rahman, S.A., Bari, A.S.M. (2008): Epidemiology and pathology of *Trichomonas gallinae* in the common pigeon (*Columba livia*). J. Bangladesh. Agril. Univ.6(2): 301-306.
- Borji, H., Razmi, G.H., Movassaghi, A.H., Moghaddas, E., Azad, M. (2011): Prevalence and pathological lesions of *Trichomonas gallinae* in pigeons of Iran. J. Parasit. Dis.35(2): 186-189.
- Bunbury, N., Jones, C.G., Greenwood, A.G., Bell, D.J. (2008): Epidemiology and conservation implications of *Trichomonas gallinae* infection in the endangered Mauritian pink pigeon. Biol. Cons.141(1): 153-161.

(۲۰۱۱) همخوانی دارد (۶). تنها گزارش شیوع تریکومونیاژیس در بوقلمون در ایران توسط میرزایی و همکاران در سال ۲۰۱۴ در شهرستان زابل بوده است (۱۴). در این مطالعه میزان آلودگی به تریکومونیاژیس در بوقلمون ۲۰٪ و در کبوتر ۶۵/۷٪ عنوان شده است که نسبت به مطالعه حاضر در بوقلمون بیشتر و در کبوتر کمتر می‌باشد. با توجه به گزارش موردی بودن این تحقیق، میتوان حجم کم نمونه را عامل احتمالی نتیجه متفاوت مطالعه مذکور در مقایسه با پژوهش حاضر دانست. از لحاظ ماکروسکوپی، چینه‌دان پاندولی و وجود توده‌های نکروتیک سبز مایل به زرد رنگ در قسمت‌های قدامی دستگاه گوارش از علائم بالینی مشاهده شده در بوقلمون‌های آلوده در مطالعه مذکور ذکر شده است که با پژوهش حاضر مطابق می‌باشد. مطالعه مذکور وجود و اهمیت بیماری تریکومونیاژیس در بوقلمون در ایران را به اثبات رساند و مطالعه حاضر ضایعات هیستوپاتولوژی این بیماری را در بوقلمون با کبوتر مورد بررسی و مقایسه قرار داد. در بررسی هیستوپاتولوژی ضایعات تریکومونیاژیس در بوقلمون درگیری در مری، چینه‌دان و کبد مشاهده شد. سلول‌های آماسی در هر سه بافت مذکور از نوع تک هسته‌ای با غالبیت لنفوسیت و ماکروفاژ بودند که مؤید آماس غیر چرکی با شدت کمتر نسبت به کبوتران آلوده به این بیماری می‌باشد. در بررسی پارانثسیم کبد علاوه بر تورم سلولی هپاتوسیت‌ها و نامنظم شدن طناب‌های هپاتوسیتی، اجرام مدور یا تخم مرغی شکل و ائوزینوفیلیک تریکوموناس‌ها با هسته‌های بازوفیلیک مشاهده گشت که مطابق با مطالعه Ecco و همکاران (۲۰۱۲) می‌باشد (۹). در مطالعه حاضر میزان شیوع تریکومونیاژیس در بوقلمون در مقایسه با کبوتر بسیار کمتر بود و از لحاظ هیستوپاتولوژی نیز میزان درگیری اندام‌ها و جراحات میکروسکوپی خفیف تر بود، در حالی که میزان شیوع این بیماری در کبوتران منطقه سیستان نسبت به بسیاری از مناطق ایران بیشتر بود. این امر نشان‌دهنده لزوم اقدامات مدیریتی و پیشگیرانه کافی در این زمینه در منطقه سیستان می‌باشد. طبق

8. Cooper, J. E., Petty, S.J. (1988). Trichomoniasis in free living goshawks (*Accipiter gentilis gentilis*) from Great Britain. *J. Wildl. Dis.*24(1): 80–87.
9. Ecco, R., Preis, I.S., Vilela, D.A., Luppi, M.M., Malta, M.C., Beckstead, R.B., Stimmelmayer, R., Gerhold, R.W. (2012): Molecular confirmation of *Trichomonas gallinae* and other parabasalids from Brazil using the 5.8S and ITS-1 rRNA regions. *Vet. Parasitol.*190(1-2): 36-42.
10. Erwin, K.G., Kloss, C., Lyles, J., Felderhoff, J., Fedynich, A.M., Henke, S.E., Robertson, J.A. (2000): Survival of *Trichomonas gallinae* in white-winged dove carcasses. *J. Wildl. Dis.*36(3): 551-554.
11. Fletcher, O.J., Abdul-Aziz, T., Barnes, H.J. (2008): *Avian Histopathology*. 3rd edition. American Association of Avian Pathologists, Omni Press. P: 164-201.
12. Jordan, F.T.W., Pattison, M. (2002): *Poultry Diseases*. 4th edition. The University Press, Cambridge. P: 422-424.
13. Mehlhorn, H., Al-Quraishy, S., Aziza, A., Hess, M. (2009): Fine structure of the bird parasites *Trichomonas gallinae* and *Tetratrichomonas gallinarum* from cultures. *Parasitol. Res.* 105(3): 751-56.
14. Mirzaei, M., Ghashghaei, O., Khedri, J. (2014): First report of an outbreak trichomoniasis in turkey in Sistan, Iran. *J. parasit. dis.* DOI: 10.1007/s12639-014-0445-3.
15. Neimanis, A.S., Handeland, K., Isomursu, M., Agren, E., Mattsson, R., Hammes, I.S., Bergsjø, B., Hirvelä-Koski, V. (2010): First report of epizootic trichomoniasis in wild finches (family Fringillidae) in southern Fennoscandia. *Avian. Dis.*54(1):136-141.
16. Nematollahi, A., Ebrahimi, M., Ahmadi, A., Mohammadpour, H. (2012): Prevalence of *Haemoproteus columbae* and *Trichomonas gallinae* in pigeons (*Columba domestica*) in Isfahan, Iran. *J. Parasit. Dis.* 36(1): 141-142.
17. Ponce, G.F., Herrera, S., Castro, A., Garcia, D., Martin, D.R.A. (2002): Parasites from farmed ostriches (*Struthio camelus*) and rheas (*Rhea americana*) in Europe. *Vet. Parasitol.* 107(1-2): 137-160.
18. Samour, J.H., Naldo, H., Jesus, L. (2003): Diagnosis and therapeutic management of trichomoniasis in falcon in Saudi Arabia. *J. Avian. Med. Surg.*17(3): 136-143.
19. Sansano-Majestre, J., Garijo-Toledo, M.M., Gomez-Munoz, M.T. (2009): Prevalence and genotyping of *Trichomonas gallinae* in pigeons and birds of prey. *Avian. Pathol.* 38(3): 201-7.
20. Soulsby, E.J.L. (1982): *Helminths, Arthropods and Protozoa of Domesticated Animals*. 7th edition. Bailliere Tindall, London. P: 555-563.
21. Taylor, M.A., Coop, R.L., Wall, R.L. (2007): *Veterinary Parasitology*. 3rd edition. Wiley-Blackwell, Oxford. P: 460–465.