

# تأثیر عصاره هیدروآتانولی تخم شنبلیله بر ترمیم زخم تمام ضخامت پوست در موش‌های آزمایشگاهی دیابتی شده با استرپتوزوتوسین

محمد رضا فرهپور<sup>۱\*</sup>، محمد آقایی<sup>۲</sup>

## چکیده

اختلال در التیام زخم یکی از جدی‌ترین عوارض بیماری دیابت می‌باشد چرا که حساسیت زخم‌های بیمار را به عفونی شدن افزایش می‌دهد. شنبلیله گیاهی است یکساله که برگ و دانه‌های آن به طور گسترده در غذاها استفاده می‌شود و دارای مزایایی برای سلامتی انسان است. امروزه با توجه به شیوع بیماری دیابت و عوارض جانبی آن، استفاده از گیاهان دارویی از جمله عصاره دانه شنبلیله مورد توجه بسیار واقع شده است. مطالعه حاضر به منظور بررسی اثر عصاره هیدروآتانولی تخم شنبلیله در روند ترمیم زخم روی ۵۴ موش آزمایشگاهی نر مبتلا به دیابت تجربی نوع ۲ صورت پذیرفت. یک زخم برشی تمام ضخامت با پانچ بیوپسی ۶ میلی متری در پشت هر موش ایجاد گردید. همه حیوانات به طور تصادفی در سه گروه شامل گروه دارونما، و گروه‌های درمانی با عصاره هیدروآتانولی تخم شنبلیله ۵٪ و ۱۰٪ تقسیم شدند. از نظر میکروسکوپی، میزان ادم بافتی، نوزایش عروقی، نفوذ فیبروبلاست، رسوب کلاژن و نوزایش تولید بافت پوششی مورد بررسی قرار گرفت. میزان ادم کاهش معنی داری ( $P < 0.05$ ) در هر دو گروه درمان نسبت به گروه دارونما، نشان داد، و نوزایش عروقی، نفوذ فیبروبلاست، رسوب کلاژن و نوزایش بافت پوششی بطور معنی داری ( $P < 0.05$ ) در هر دو گروه درمان نسبت به گروه دارونما، افزایش داشت. این نتایج نشان داد که کاربرد موضعی عصاره هیدروآتانولی تخم شنبلیله روند التیام زخم تمام ضخامت برشی پوست را در مدل حیوانی مبتلا به دیابت بهبود می‌بخشد.

**واژگان کلیدی:** تخم شنبلیله، عصاره هیدروآتانولی، التیام زخم برشی، موش آزمایشگاهی دیابتی.

تاریخ دریافت: ۹۴/۱۱/۱ تاریخ پذیرش: ۹۵/۲/۱۰

## مقدمه

زخم مزمن اندام تحتانی یک چالش بزرگ بالینی است که با افزایش سن و همچنین افزایش عوامل خطر ساز، از جمله سیگار کشیدن، چاقی و دیابت، شیوع بالاتری پیدا می‌کند (۱۲ و ۱۱). در این راستا، بیماری دیابت به دلیل آرا بودن عوارض شدیدی مانند نفروپاتی دیابتی، نوروپاتی، رتینوپاتی و زخم‌های دیابتی، از اهمیت خاصی برخوردار است (۹). اگر چه درمان با انسولین

و دیگر درمان‌های شیمیایی می‌تواند بیماری را به درجات مختلف کنترل کند، اما از عوارض بسیار معمول این عارضه، میکروآنژیوپاتی است که پایه پاتولوژیک و چند عاملی دارد و موجب بروز زخم و یا تاخیر در فرآیند روند التیام زخم با تداوم التهاب بافتی و حضور سلول‌های التهابی در محل زخم، بی‌نظمی ماتریکس خارج سلولی و تاخیر در سنتز و بازسازی دوباره بافت پوششی می‌گردد (۱۲). به همین دلیل، تاخیر در روند التیام زخم در بیماران دیابتی تبدیل به یکی از بزرگترین چالش‌ها برای پزشکان و کارکنان مراقبت‌های بهداشتی گردیده است. تخمین زده شده است تاخیر در روند التیام زخم حدود ۱۵٪ از بیماران مبتلا به دیابت که به دلیل بستری شدن طولانی مدت و یا مراقبت‌های بهداشتی ضعیف اتفاق می‌افتد، سرانجام منجر به قطع عضو در بیمار می‌گردد (۱۱).

اگر چه در سال‌های اخیر بسیاری گیاهان برای سرعت بخشیدن به فرآیند التیام زخم بکار برده شده‌اند، اما تعداد کمی از آنها به‌عنوان مثال، صبر زرد (Aloe vera) (۱)، گل گیاه پنیرک (Malva sylvestris) (۱۷) و گزنه (Urtica dioica) (۱۰) با موفقیت موجب بهبود زخم در مدل‌های حیوانی دیابتی گردیده‌اند.

گیاه شنبلیله (Fenugreek) گیاهی است از خانواده بقولات (Fabaceae)، یکساله، با برگ متشکل از سه بخش تخم مرغی شکل کوچک و گل‌هایی منفرد. این گیاه در جهان بیشتر در نواحی آسیای شرقی از جمله کشورهای هند، پاکستان، چین و ایران کشت داده می‌شود. در ایران این گیاه، جزو گیاهان بومی بوده و در نواحی شمال غرب و شمال شرق می‌روید. برگ

\* ۱- استادیار، گروه علوم درمانگاهی، دانشکده دامپزشکی، واحد ارومیه، دانشگاه آزاد اسلامی، ارومیه، ایران

mrf78s@gmail.com

۲- دانشجوی دکتری گروه علوم باغبانی، دانشکده کشاورزی، دانشگاه ارومیه، ارومیه، ایران.

بافر (pH = 4/5) حل شده و مقدار یک دهم میلی لیتر از طریق تزریق داخل صفاقی با دوز ۶۰ میلی گرم بر کیلوگرم به هر موش تزریق شد. پس از گذشت دو هفته، میزان قند خون توسط گلوکومتر از طریق ورید دمی اندازه گیری شد و در صورت افزایش قند خون به بالای ۲۵۰ میلی گرم بر اکی والان، و تایید ابتلا به عارضه دیابت، تحت جراحی قرار گرفتند (۱۲).

### حیوانات مورد آزمایش

در این مطالعه از ۵۴ سر موش آزمایشگاهی نر بالغ با محدوده وزنی  $27 \pm 3$  گرم، تهیه شده از دانشکده دامپزشکی دانشگاه آزاد اسلامی واحد ارومیه، استفاده شد. حیوانات به مدت ۱۰ روز در قفس های جداگانه در محل آزمایش به منظور تطابق به شرایط محیطی جدید نگهداری شدند. قفس های نگهداری حیوانات از نظر شرایط دمایی ( $22 \pm 3$  درجه سانتیگراد)، رطوبت ( $60 \pm 5$  درصد) و نوردهی (۱۲ ساعت تاریکی و ۱۲ ساعت روشنایی) در شرایط استاندارد بودند. در طول تحقیق حیوانات به شکل دستی، توسط غذای مخصوص حیوانات آزمایشگاهی تغذیه گردیدند و به آب و غذا دسترسی آزاد داشتند. پروتکل این مطالعه مطابق اصول اخلاقی مورد تایید کمیته های بین المللی حمایت از حقوق حیوانات آزمایشگاهی انجام گردیده است.

### نحوه ایجاد زخم

القاء بیهوشی با تزریق ترکیب زایلانین هیدروکلراید ۲٪ به میزان ۱۰ میلی گرم بر کیلوگرم (Alfasan, Woerden, The Netherlands) و کتامین هیدروکلراید ۵٪ به میزان ۵۰ میلی گرم بر کیلوگرم (Alfasan, Woerden, The Netherlands) به صورت داخل صفاقی انجام گردید. سپس موش ها به صورت شکمی روی میز جراحی قرار داده شده و سطح پشتی موش ها از ناحیه کتف تا ایلئوم اسکراب و آماده سازی جراحی شده و یک زخم دایره ای شکل تمام ضخامت به قطر شش میلی متر در محل بین دو کتف با استفاده از پانچ بیوپسی استریل شش میلی متری ایجاد شد (۸ و ۷). پس از ایجاد زخم، تمامی

(بصورت خشک شده و یا تازه) و تخم آن مصرف خوراکی و پزشکی دارد و به شکل سستی برای درمان دیابت بکار برده می شوند (۲۰).

با توجه به اثرات مفید متعدد تخم گیاه شنبلیله، مطالعه حاضر به منظور ارزیابی اثر غلظت های مختلف عصاره هیدروالکلی تخم گیاه شنبلیله، بر روند ترمیم زخم برشی تمام ضخامت تجربی پوست، در موش آزمایشگاهی دیابتی مورد مطالعه قرار گرفته است. به این منظور، میزان آماس، توزیع فیروبلاست، نوزایش عروقی، سنتز کلاژن و بازسازی بافت پوششی مورد ارزیابی قرار داده شد.

### مواد و روش کار

#### آماده سازی عصاره گیاه

تخم تازه گیاه شنبلیله از بازار گیاهان دارویی شهر ارومیه تهیه گردید. تخم ها پس از شستشو و خشکانیدن، توسط دستگاه خردکن، خرد شده و ۱۵۰ گرم از پودر حاصل توسط ترکیب آب و اتانول ۹۶ درجه و با روش ماسراسیون عصاره گیری شد. عصاره به دست آمده، توسط دستگاه تقطیر در خلأ تغلیظ گردید. محلول غلیظ به دست آمده در سه مرحله فیلتر شد. محلول به دست آمده نهایی، تحت شرایط استریل در دمای  $25^{\circ}\text{C}$  خشک گردید و تا زمان ساخت پماد (یک هفته) در دمای  $4^{\circ}\text{C}$  - نگهداری شد (۸ و ۷).

#### تهیه پماد پایه

به منظور آماده سازی پمادهای درمانی ۵ و ۱۰ درصد، به ترتیب ۵ و ۱۰ گرم از عصاره خالص تهیه شده از تخم تازه گیاه شنبلیله به ترتیب به ۹۵ و ۹۰ گرم پماد پایه که از قبل تهیه شده بود، اضافه گردید. پماد پایه از ترکیب ۷۵٪ وازلین و ۲۵٪ اوسرین آماده شده بود (۸ و ۷).

#### روش ایجاد دیابت

به منظور ایجاد دیابت، داروی استرپتوزوتوسین (Sigma-Aldrich Chemie GmbH Munich, Germany) در سیترات

در روزهای سوم، هفتم و چهاردهم پس از ایجاد زخم، از بافت جوانه‌ای و در حال ترمیم گروه‌های مختلف مورد آزمایش نمونه‌ی بافتی برداشته شد. بدین ترتیب که شش حیوان بطور تصادفی از هر گروه انتخاب گردید و پس از ایجاد بیهوشی به روش ذکر شده و انجام عمل اسکراب معمول جراحی، تحت شرایط آسپتیک توسط پانچ بیوپسی، نمونه‌ای به قطر هفت میلی‌متر از تمام ضخامت بافت التیامی اخذ گردید. نمونه‌ی بافتی اخذ شده به منظور پایدار کردن در فرمالین ۱۰٪ خنثی بافردار قرار داده شده و به آزمایشگاه آسیب‌شناسی جهت انجام روش استاندارد تهیه مقاطع آسیب‌شناسی و سایر مراحل تثبیت، بلوک‌زنی و تهیه مقطع متقل گردید. پس از تثبیت و قالب‌گیری نمونه‌های بافتی در پارافین (بلوک‌زنی)، توسط میکروتوم مقاطعی به ضخامت ۵ میکرون تهیه و به روش تری‌کروم ماسون رنگ‌آمیزی گردید (۸). بر اساس جدول ۱ پارامترهای آسیب‌شناختی نشان‌دهنده پیشرفت ترمیم زخم بر اساس امتیازدهی گزارش گردید (۱۵).

موش‌ها به طور تصادفی به سه گروه هجده تایی (دارونما و دو نوع پماد درمانی) تقسیم شده و سپس موش‌های هر یک از گروه‌ها، خود به سه زیر گروه شش تایی (گروه‌های نمونه-برداری در روزهای سوم، هفتم و چهاردهم) تقسیم شدند. گروه اول (گروه دارونما) توسط پماد پایه و گروه‌های دوم و سوم به ترتیب توسط پمادهای درمانی ۵ و ۱۰ درصد عصاره تخم گیاه شنبلیله تحت درمان قرار گرفتند. در حدود نیم گرم پماد به طور موضعی، روزانه (یک بار در روز) و در محدوده زمانی بین ساعات ۱۳-۱۲ ظهر، بر روی زخم تا زمان بهبودی کامل قرار داده شد. در پایان روزهای مذکور به منظور بررسی آسیب‌شناختی بافتی، دو نمونه بافتی جهت انجام آزمایشات مربوطه اخذ شد. برای اطمینان از برداشت کامل بافت از پانچر هفت میلی‌متری استفاده گردید. برای جلوگیری از وارد آمدن هر گونه خدشه طی مطالعه، هر موش پس از اخذ نمونه، از روند مطالعه کنار گذاشته شد.

### تهیه مقاطع آسیب‌شناسی بافتی

جدول ۱- پارامترهای آسیب‌شناختی نشان‌دهنده پیشرفت ترمیم زخم و نحوی رتبه‌بندی آنها.

درجه بندی	ارتشاح سلولهای التهابی	نوزایش عروقی	گسترش فیبروبلاست‌ها	رسوب کلاژن	نوزایش بافت پوششی
۰	عدم حضور	عدم حضور	عدم حضور	عدم حضور	ضخیم شدن لبه های برش
۱	خفیف (اطراف بافت)	خفیف (بافت زیر جلد)	خفیف (اطراف بافت)	خفیف (بافت جوانه ای)	پوشش کمتر از ۵۰٪ از سطح زخم توسط بافت پوششی نوینباد
۲	خفیف (بافت جوانه ای و خط تعیین کننده تمایز)	خفیف (بافت جوانه ای)	خفیف (بافت جوانه ای)	حداقل (بافت جوانه ای)	پوشش بیشتر از ۵۰٪ از سطح زخم توسط بافت پوششی نوینباد
۳	متوسط (بافت جوانه ای و خط دمارکاسیون)	متوسط (بافت جوانه ای)	متوسط (بافت جوانه ای)	متوسط (بافت جوانه ای)	پل زدن ناحیه برش
۴	برجسته (بافت جوانه ای و خط دمارکاسیون)	برجسته (بافت جوانه ای)	برجسته (بافت جوانه ای)	برجسته (بافت جوانه ای)	شاخی شدن

### تحلیل آماری

گرفت. برای بررسی اختلاف معنی‌دار آماری، متغیرهای بین ۲ گروه، در هر بار اندازه‌گیری، با استفاده از مدل خطی عمومی برای اندازه‌گیری‌های مکرر (برای LDF) یا ویلکاکسون زوج نمونه آزمون (برای پارامترهای بافتی) رتبه مقایسه شد. برای

داده‌ها به صورت میانگین  $\pm$  انحراف استاندارد (ها) ارائه شده است. نرمال بودن توزیع داده‌ها را برای متغیرهای بافت‌شناسی با استفاده از آزمون کولموگروف - اسمیرنوف مورد بررسی قرار

تشکیل عروق نوساز به طور معنی داری ( $p < 0.05$ ) بیشتر از گروه کنترل بود.

مهاجرت سلولی در تمامی گروه‌ها، در روز هفتم افزایش داشته و از آن به بعد روند کاهشی پیدا کرده بود. با این تفاوت که در روزهای سوم و هفتم، در هر دو گروه درمانی، به شکل معنی-داری ( $p < 0.05$ ) مهاجرت سلول‌های فیبروبلاست، در مقایسه با گروه کنترل افزایش داشت.

از نظر سنتز کلاژن و تراکم کلاژنی، مشخص گردید در روز سوم در نمونه‌های گروه دارونما کلاژنی ساخته نشده بود و با روند صعودی بسیار آهسته شروع و از روز هفتم به بعد با روند متوسطی ادامه داشت، در حالی که در هر دو گروه درمانی سنتز کلاژن در همان روز سوم شروع شده بود و با روند افزایشی معنی‌داری ( $p < 0.05$ )، به خصوص در روزهای هفتم و چهاردهم ادامه یافته بود (نگاره ۱ و نمودار ۱). در مقایسه دو گروه درمانی با یکدیگر تفاوت معنی‌داری دیده نشد.

از نظر نوزایش بافت پوششی، مشخص گردید تا روز هفتم در نمونه‌های گروه دارونما بازسازی بافت پوششی شروع نشده بود، در حالیکه این روند در هر دو گروه درمانی آغاز شده بود و در دوز درمانی بالاتر با روند افزایشی معنی‌داری ( $p < 0.05$ ) ادامه یافته بود (نگاره ۱).

تغییر میان گروهی بین فواصل زمانی اندازه‌گیری در طول فرایند بهبود زخم، آزمون کروسکال - والیس انجام شد. برای هر مقایسه، تفاوت در  $p < 0.05$  در نظر گرفته شد. تجزیه و تحلیل آماری با استفاده از نرم‌افزار کامپیوتری انجام شد (SPSS، نسخه ۱۸، شیکاگو، ایلینوی، ایالات متحده آمریکا).

## نتایج

تغییرات فراسنجه‌های موثر در ترمیم زخم پوست در گروه‌های مورد مطالعه و همچنین در زمان‌های مختلف، در جدول ۲ ارائه و مورد مقایسه قرار است.

در مشاهدات ریزینی، شدت آماس در تمامی روزهای نمونه‌برداری، روند کاهشی داشته اما در هر دو گروه درمانی، کاهش بسیار بیشتری در مقایسه با گروه کنترل وجود داشت ( $p < 0.05$ ). نکته قابل توجه اینکه شدت آماس در گروه درمانی ۱۰٪، در مقایسه با گروه درمانی ۵٪، کاهش بیشتری را نشان می‌داد.

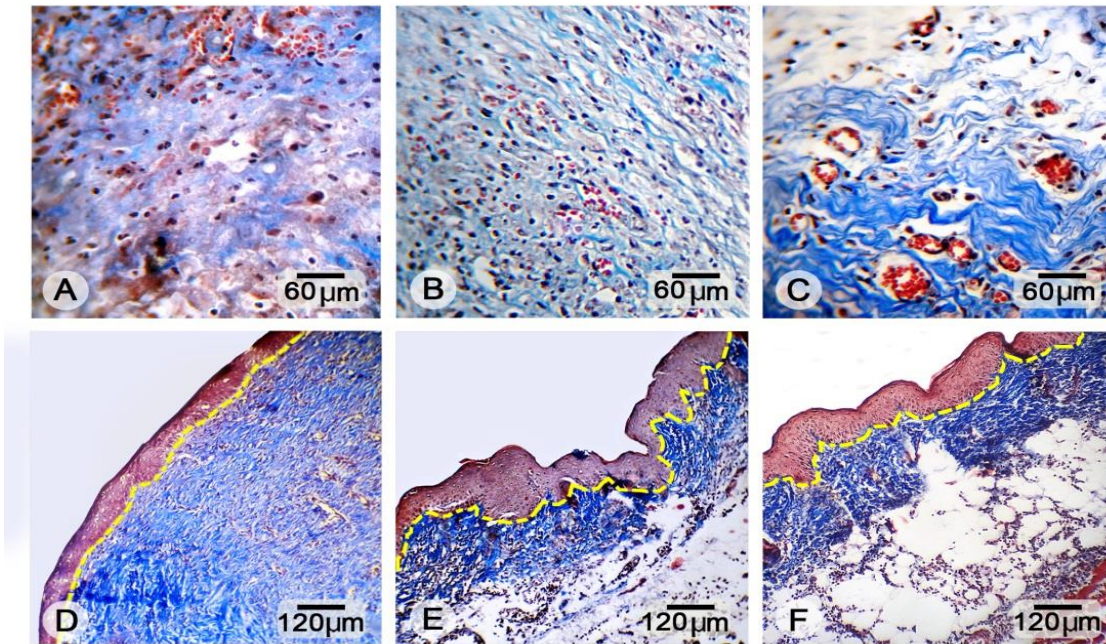
تشکیل عروق خونی نوساز در تمامی گروه‌ها، در روز هفتم افزایش داشته و از آن به بعد روند کاهشی پیدا کرده بود. با این تفاوت که در روزهای سوم و هفتم، در هر دو گروه درمانی،

جدول ۲- مقایسه تغییرات فراسنجه‌های موثر در ترمیم زخم پوست بین گروه‌های مورد مطالعه در زمان‌های مختلف (داده‌ها به صورت میانگین  $\pm$  خطای استاندارد ارائه شده است)

روزهای نمونه‌برداری	گروه‌های مورد آزمایش	پارامترهای مورد سنجش			
		شدت آماس	نوزایش عروقی	فیبروبلاست	میزان کلاژن
روز سوم	دارونما	++++ a	+ a	+ a	- a
	تیمار ۵٪	+++ b	++ b	++ b	+ b
	تیمار ۱۰٪	++ b	++ b	++ b	+ b
روز هفتم	دارونما	+++ a	++ a	++ a	+ a
	تیمار ۵٪	++ b	+++ b	+++ b	+++ b
	تیمار ۱۰٪	+ b	+++ b	+++ b	+++ b
روز چهاردهم	دارونما	+ a	+ a	+ a	+++ a
	تیمار ۵٪	- b	+ a	+ a	++++ b
	تیمار ۱۰٪	- b	+ a	+ a	++++ b

a و b: حروف غیر یکسان در هر ستون نشان‌دهنده اختلاف معنی‌دار می‌باشد ( $p < 0.05$ ).

تأثیر عصاره هیدروآتانولی تخم شنبلیله بر ترمیم زخم تمام ضخامت پوست در موش‌های آزمایشگاهی دیابتی شده با استرپتوزوتوسین

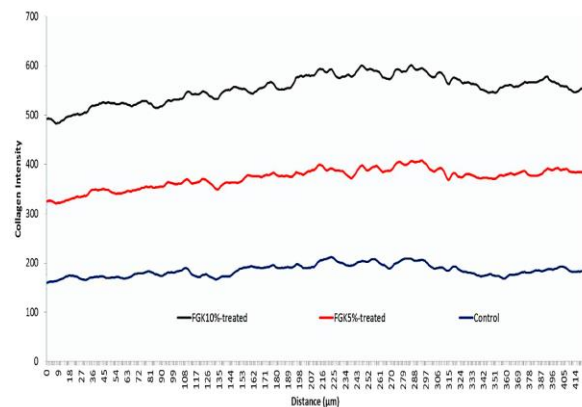


نگاره ۱- نمای ریزبینی از سطح مقطع پوست در روز هفتم (ردیف اول) و چهاردهم (ردیف دوم) نمونه برداری پس از ایجاد زخم. (A و D) گروه درمان شده با پماد دارونما؛ (B و E) گروه درمان شده با پماد درمانی عصاره هیدروآتانولی تخم شنبلیله ۵٪ و (C و F) گروه درمان شده با پماد درمانی عصاره هیدروآتانولی تخم شنبلیله ۱۰٪. در تصاویر ردیف اول سنتر بهتر کلژن در روز هفتم، در هر دو گروه درمانی در مقایسه با گروه دارونما، دیده می‌شود. تصاویر در ردیف دوم باندهای کلژن ایجاد نظم، سازمان یافتگی و بلوغ هر چه بیشتر بافت پوششی و درم در روز چهاردهم، در هر دو گروه درمانی در مقایسه با گروه دارونما، می‌باشد (رنگ‌آمیزی تری کروم کروماسون، A, B, C, درشتنمایی  $\times 400$  و D, E, F: درشتنمایی  $\times 100$ ).

### بحث

بیماری دیابت با انواع تغییر در متابولیسم بافت همبند شناخته شده است. در این بیماری کاهش ساخت و ترشح کلژن ممکن است به دلیل کاهش سطح ساخت یا افزایش کاتابولیسم کلژن تازه ساخته شده، و یا هر دو عامل اتفاق بیافتد، که در نتیجه منجر به تاخیر در التیام زخم می‌گردد.

گزارشاتی ارئه گردیده است مبنی بر اینکه گیاهان صبر زرد، گل گیاه پنیرک و گزنه به دلیل دارا بودن ترکیبات فنولی، فلاونوئیدی، ترپنوئیدی و ساپونین، و همچنین اثرات آنتی اکسیدانی، از یک سو موجب کاهش قند خون و ادم بافتی و از سوی دیگر افزایش ساخت و ترشح کلژن و در نتیجه افزایش سرعت روند التیام زخم می‌گردند (۱۷ و ۱۰، ۱). مطالعات پیشین نشان می‌دهند عصاره تخم گیاه شنبلیله به دلیل دارا بودن



نمودار ۱- آنالیز نرم افزاری شدت رسوب کلژن در گروه‌های تحت آزمایش. همانطور که مشاهده می‌شود میزان شدت رسوب کلژن در هر دو گروه درمانی با پماد عصاره هیدروآتانولی شنبلیله ۱۰٪ (FGK 10%) و پماد عصاره هیدروآتانولی شنبلیله ۵٪ (FGK 5%) بیشتر از گروه دارونما می‌باشد. همچنین شدت رسوب کلژن در گروه درمانی ۱۰٪ بیشتر از گروه درمانی ۵٪ می‌باشد.

می‌توان به ساپونین‌های استروئیدی (Steroidal saponins) از جمله یاموجنین (Yamogenin)، تیگوجنین (Tigogenin) و نئوتیگوجنین (Neotigogenin) موجود در عصاره تخم شنبلیله نسبت داد (۱۸ و ۱۳). در ادامه فرآیند التیام زخم، با کاهش میزان آماس بافت زخم، نوزایش عروقی و مهاجرت سلولی جهت تشکیل بافت جوانه‌ای آغاز می‌گردد (۱۱). در پژوهش اخیر مشخص گردید که کاربرد موضعی عصاره هیدروآتانولی تخم شنبلیله، بصورت معنی‌داری موجب افزایش نوزایش عروقی در زخم‌های درمان شده، گشته است، که این امر را می‌توان به وجود ترکیبات آلکالوئیدی، فلاونوئیدی و ساپونین‌های موجود در عصاره تخم شنبلیله نسبت داد (۱۸ و ۱۳، ۶). همزمان با افزایش نوزایش عروقی، مرحله پرولیفراسیون سلول‌های بافت همبندی با مهاجرت سلول‌های فیبروبلاست‌ها به محل زخم به منظور ساخت کلاژن آغاز می‌گردد (۱۱). با گذشت زمان کلاژن ترشح شده در محل زخم به شکل دستجات کلاژنی درآمده و بازسازی بافت پوششی نیز آغاز می‌گردد. در پژوهش اخیر مشخص گردید که کاربرد موضعی عصاره هیدروآتانولی تخم شنبلیله، بصورت معنی‌داری موجب افزایش مهاجرت فیبروبلاست‌ها، سنتز کلاژن، سازماندهی دستجات کلاژنی و بازسازی مجدد بافت پوششی در زخم‌های درمان شده، گشته است. گزارشات فراوانی وجود دارد مبنی بر اینکه ترکیبات و مواد دارای خاصیت آنتی‌اکسیدانی می‌توانند موجب بروز چنین اثراتی در بافت ترمیمی گردند (۱۹ و ۳). همچنین گزارشاتی وجود دارد مبنی بر اینکه عصاره‌های آبی و اتیل استاتی تخم شنبلیله بدلیل دارا بودن ترکیبات فنولی و فلاونوئیدی، دارای اثرات آنتی‌اکسیدانی قوی است (۲۰ و ۲). بدین ترتیب می‌توان چنین احتمال داد که عصاره هیدروآتانولی تخم شنبلیله نیز به دلیل دارا بودن اثرات آنتی‌اکسیدانی موجب افزایش سرعت ترمیم زخم در شروع و ادامه مراحل مختلف فرآیند التیام زخم گشته است.

اسید آمینه خاصی به نام ۴-هیدروکسی ایزولئوسین (4-hydroxyisoleucine or 4HO-Ile) در مصرف خوراکی موجب کاهش بسیار بالای قند خون و افزایش حساسیت به انسولین در حیوانات دیابتی می‌گردد (۲۰). همچنین بررسی‌های فیتوشیمیایی نشان داده‌اند که عصاره هیدروآتانولی تخم گیاه شنبلیله حاوی مقادیر متنابهی از ترکیبات آلکالوئیدی، فنولی، فلاونوئیدی، تانن و ساپونین، پروتئین‌های لیزین و ال - تریپتوفان (Lysine and L-tryptophan)، کومارین (Coumarin)، فنوگریکین (Fenugreekine) و تریگونلین (Trigonelline) و اسکوپولتین (Scopoletin) می‌باشد (۵ و ۴)؛ که این ترکیبات علاوه بر کاهش قند خون، موجب بروز خواص درمانی دیگر از جمله کاهش کلسترول خون، جلوگیری از بروز زخم در دستگاه گوارش (۱۶، ۵ و ۴) و همچنین اثرات ضد التهابی و ضد دردی (۱۴) می‌گردد. از این رو احساس شد که کاربرد موضعی عصاره هیدروآتانولی تخم شنبلیله می‌تواند برای مطالعه در خصوص میزان تاثیر بر التیام زخم در شرایط دیابتی جالب باشد.

فرآیند التیام زخم پدیده طبیعی و پیچیده جهت بازسازی بافت آسیب دیده است که منجر به بازگشت عملکرد طبیعی عضو آسیب دیده می‌گردد. محققین فرآیند التیام زخم را به سه مرحله تقسیم می‌کنند که این مراحل دارای همپوشانی بر یکدیگر هستند و عبارتند از: مرحله تشکیل دلمه و التهاب، مرحله تریاید سلول‌های بافت همبندی و مرحله بلوغ (۱۱). در مرحله اول، پس از چند ساعت از وقوع زخم، با مهاجرت سلول‌های فاز التهابی از جمله سلول‌های نوتروفیل و ترشح پپتیدهای ضد میکروبی، گونه‌های فعال اکسیژن (Reactive oxygen species) و پروتئازها، جهت پاکسازی محل زخم از عوامل عفونت‌زا، موجب ایجاد ادم و التهاب بافتی می‌گردند (۱۱)؛ در پژوهش اخیر مشخص گردید که کاربرد موضعی عصاره هیدروآتانولی تخم شنبلیله، در مقایسه با گروه دارونما، موجب کاهش معنی‌دار ادم و التهاب در زخم‌های تحت درمان شده است. این امر را

- 4- Bukhari, S. B., Bhangar, M. I., Memon, S. (2008): Antioxidative Activity of Extracts from Fenugreek. *Pak. J. Anal. Environ. Chem.* 9(2): 78-83.
- 5- Chauhan, G., Sharma, M., Kharkwal, H., Vrma, A. (2010): Pharmacognostic, preliminary phytochemical studies and anticancerous potential of *Trigonella foenum-graecum*. *Pharm. Sci. Manitor.* 2(1): 350-359.
- 6- Chatterjee, S., Kumar, M., Kumar, A. (2012): Chemomodulatory effect of *Trigonella foenum graecum* (L.) seed extract on two stage mouse skin carcinogenesis. *Toxicol. Inter.* 19(3): 287.
- 7- Farahpour, M., Habibi, M. (2012): Evaluation of the wound healing activity of an ethanolic extract of Ceylon cinnamon in mice. *Vet. Med.* 57(1): 53-7.
- 8- Farahpour, M.R., Mirzakhani, N., Doostmohammadi, J., Ebrahimzadeh, M. (2015): Hydroethanolic *Pistacia atlantica* hulls extract improved wound healing process; evidence for mast cells infiltration, angiogenesis and RNA stability. *Inter. J. Surg.* 17: 88-98.
- 9- Gabir, M.M., Hanson, R.L., Dabelea, D., Imperatore, N.A., Roumain, J. E., Bennett, P.H., Knowler, W.C. (2000): Plasma glucose and prediction of microvascular disease and mortality: evaluation of 1997 American Diabetes Association and 1999 World Health Organization criteria for diagnosis of diabetes. *Diabetes care.* J. 23(8): 1113-1118.
- 10- Golalipour, M. J., Balajadeh, B. K., Ghafari, S., Azarhosh, R., Khori, V. (2011): Protective effect of *Urtica dioica* L.(Urticaceae) on morphometric and morphologic alterations of seminiferous tubules in STZ diabetic rats. *Iran J. Basic. Med. Sci.* 14(5): 472.
- 11- Guo, S., DiPietro, L.A. (2010): Factors affecting wound healing. *J. Dent. Res.* 89(3): 219-229.
- 12- Hardwicke, J. T., Hart, J., Bell, A., Duncan, R., Thomas, D. W., Moseley, R. (2011): The effect of dextrin-rhEGF on the healing of full-thickness, excisional wounds in the (db/db) diabetic mouse. *J. Controlled Release.* 152(3): 411-417.

با توجه به یافته‌های آسیب شناسی بدست آمده از پژوهش اخیر، کاربرد موضعی عصاره هیدروآتانولی تخم شنبلیله موجب کاهش آماس زخم و همچنین افزایش تریاید سلولی، ساخت کلاژن، سازماندهی دستجات کلاژنی و بازسازی مجدد بافت پوششی و در نتیجه تسریع روند التیام زخم پوستی در موش‌های آزمایشگاهی دیابتی می‌گردد. در نهایت، نتایج به دست آمده نشان می‌دهد که تغییر غلظت نقش عمده‌ای در تسریع روند التیام زخم ایفا نمی‌کند. در آینده مطالعات بیشتری جهت مقایسه اثرات ماده یا مواد موثره جدا شده از عصاره هیدروآتانولی تخم شنبلیله با ترکیبات شیمیایی موجود در بازار، به منظور درک کامل مکانیسم اثر پمادهای ذکر شده بر روند التیام زخم مورد نیاز است.

### تشکر و سپاسگزاری

این مطالعه بخشی از طرح تحقیقاتی دانشگاه آزاد اسلامی واحد ارومیه، به شماره ۵۱۰۳۵۹۳۰۵۲۸۰۰۲ می‌باشد. نویسندگان این مقاله از حمایت مالی دانشگاه آزاد اسلامی واحد ارومیه و همچنین آزمایشگاه آینده به دلیل انجام آزمایشات آسیب‌شناختی، کمال تشکر و قدردانی را دارند.

### فهرست منابع

- 1- Atiba, A., Ueno, H., Uzuka, Y. (2011): The effect of aloe vera oral administration on cutaneous wound healing in type 2 diabetic rats. *J. Vet. Med. Sci.* 73(5): 583-589.
- 2- Belguith-Hadriche, O., Bouaziz, M., Jamoussi, K., El Feki, A., Sayadi, S., Makni-Ayedi, F. (2010): Lipid-lowering and antioxidant effects of an ethyl acetate extract of fenugreek seeds in high-cholesterol-fed rats. *J. Agric. Food Che.* 58(4): 2116-2122.
- 3- Bhatt, I. D., Rawat, S., Rawal, R.S. (2013): Antioxidants in Medicinal Plants. In *Biotechnology for Medicinal Plants*, Springer Berlin Heidelberg. P: 295-326.

- 13- Kawabata, T., Cui, M. Y., Hasegawa, T., Takano, F., Ohta, T. (2011): Anti-inflammatory and anti-melanogenic steroidal saponin glycosides from Fenugreek (*Trigonella foenum-graecum* L.) seeds. *Planta. Med.* 77(7): 705-710.
- 14- Mandegary, A., Pournamdari, M., Sharififar, F., Pournourmohammadi, S., Fardiar, R., Shooli, S. (2012): Alkaloid and flavonoid rich fractions of fenugreek seeds (*Trigonella foenum-graecum* L.) with antinociceptive and anti-inflammatory effects. *Food Chem. Toxicol.* 50(7): 2503-2507.
- 15- Ozay, Y., Ozyurt, S., Guzel, S., Cimbiz, A., Olgun, E.G., Cayci, M. (2010): Effects of *Equisetum arvense* Ointment on Dermal Wound Healing in Rats. *Wounds.* 22(10): 261.
- 16- Pandian, S., Anuradha, C., Viswanathan, P. (2002): Gastroprotective effect of fenugreek seeds (*Trigonella foenum-graecum*) on experimental gastric ulcer in rats. *J. Ethnopharmacol.* 81(3): 393-397.
- 17- Pirbalouti, A. G., Azizi, S., Koohpayeh, A., Hamedi, B. (2010): Wound healing activity of *Malva sylvestris* and *Punica granatum* in alloxan-induced diabetic rats. *Acta Pol. Pharm.* 67(5): 511-6.
- 18- Randhir, R., Lin, Y. T., Shetty, K. (2004): Phenolics, their antioxidant and antimicrobial activity in dark germinated fenugreek sprouts in response to peptide and phytochemical elicitors. *Asia Pac. J. Clin. Nutr.* 13(3): 295-307.
- 19- Rasik, A.M., Shukla, A. (2000): Antioxidant status in delayed healing type of wounds. *Int. J. Exp. Pathol.* 81(4): 257-263.
- 20- Xue, W. L., Li, X. S., Zhang, J., Liu, Y. H., Wang, Z. L., Zhang, R.J. (2007): Effect of *Trigonella foenum-graecum* (fenugreek) extract on blood glucose, blood lipid and hemorheological properties in streptozotocin-induced diabetic rats. *Asia Pac. J. Clin. Nutr.* 16(1): 422-6.