

بررسی تاثیر مکمل غذایی ویتامین C در تخریب بافت کبد ماهی قزل‌آلای رنگین کمان (*Oncorhynchus mykiss*) در مواجهه با نانو اکسید روی

فاطمه دارابی تبار^{۱*}، سیدعلی اکبر هدایتی^۲، امیر پرویز سلاطی^۳، سیدحسین حسینی فر^۴

چکیده

بررسی اثرات تخریبی آن‌ها بر سیستم بیولوژیک می‌باشد. از این رو در استفاده از نانو ذرات باید به سمیت آن‌ها توجه نمود، زیرا می‌تواند با پاسخ‌هایی چون التهاب مزمن و تولید رادیکال‌های آزاد اکسیژن همراه باشد. در سال‌های اخیر، نانو تکنولوژی تبدیل به یکی از مهم‌ترین و مهیج‌ترین حوزه‌های رو به پیشرفت در فیزیک، شیمی، علوم مهندسی و زیست‌شناسی شده است (۱). ذرات نانو به خاطر خصوصیت‌های غیر معمول نوری، شیمیایی، فوتو الکتروشیمیایی و الکتریکی، مورد توجه دانشمندان هستند. یکی از مهم‌ترین نانو ذرات، اکسید روی (ZnO) است، که در بسیاری از کشورها در مقیاس صنعتی استفاده می‌شود. اکسید روی یک ترکیب غیر آلی است. بطور معمول به شکل یک پودر سفید رنگی بوده که به‌طور گسترده‌ای به‌عنوان افزودنی به مواد و محصولات متعدد از جمله پلاستیک، سرامیک، شیشه، سیمان، لاستیک‌ها، روان‌کننده‌ها، رنگ‌ها، پمادهای ضد آفتاب، چسب، مهر و موم، رنگدانه‌ها، مواد غذایی، باتری، فریت‌ها، ضد حریق، نوارهای کمک‌های اولیه و غیره استفاده می‌شود (۱۲). ساخت و به‌کارگیری مواد مختلف سنتتیک، سلامت موجودات زیادی را تحت تاثیر خود قرار داده است. ورود نانو ذرات اکسید روی به بدن موجودات، از طریق مختلفی مانند پوست، استنشاق و خوراک انجام می‌شود. این نانو ذرات می‌توانند از جداره رگ‌های خونی و همچنین جفت عبور کنند. در نتیجه، به‌راحتی می‌توانند با ملکول‌های مستقر بر روی سطح یا داخل سلول‌ها تعامل داشته باشند. این مسئله باعث می‌شود سلامتی موجودات زنده زیادی تحت تاثیر قرار گیرد (۸).

وضعیت نامساعد کیفیت آب و وجود آلاینده‌ها در آب باعث پاسخ استرس در ماهی می‌شود که کلیه عوامل استرس‌زا بر وضعیت فیزیولوژیک و سلامت ماهیان اثرگذار بوده و باعث کاهش عملکرد ایمنی ماهیان می‌شود، از این رو استفاده از محرک‌های ایمنی نظیر ویتامین‌ها بسیار ضروری به‌نظر می‌رسد. تعداد ۱۷۰ قطعه ماهی قزل‌آلای رنگین کمان با میانگین وزنی 170 ± 10 گرم در تانک‌های ۷۰ لیتری قرار گرفتند. سپس ماهیان در غلظت‌های ۴۰ و ۸۰ میلی‌گرم بر لیتر نانو ذرات روی و دو سطح ویتامین C (400 و 800 میلی‌گرم به ازای هر کیلوگرم غذا) قرار داده شدند. در دوره سازگاری دوبار غذایی انجام شد. طی این دوره ماهی‌ها با غذای تجاری به میزان ۲٪ وزن بدن در روز تغذیه شدند. فاکتورهای فیزیولوژیکی شامل دما 20 ± 0.2 ، PH 7.2 ± 0.4 و اکسیژن محلول با دستگاه دیجیتال اندازه‌گیری اکسیژن 16 ± 1.85 میلی‌گرم بر لیتر به‌طور روزانه اندازه‌گیری و در تمام تیمارها ثابت در نظر گرفته شدند. مصرف هم‌زمان ترکیب ۸۰۰ میلی‌گرم بر کیلوگرم ویتامین C و ۴۰ میلی‌گرم بر لیتر نانو اکسید روی، موجب اثر محافظتی بیشتر ویتامین C در برابر آسیب بافت کبد ناشی از نانو اکسید روی گردید به طوری که شدت ضایعات در مقایسه با سایر تیمارها کمتر بود. این مطالعه نشان می‌دهد به‌کارگیری یک ماده مناسب مثل مکمل ویتامین C در غلظت بالا، ۸۰۰ میلی‌گرم بر کیلوگرم در جیره غذایی ماهی قزل‌آلای رنگین کمان جهت افزایش دفاع آنتی اکسیدانی ضروری و مفید به‌نظر می‌رسد.

واژگان کلیدی: نانو اکسید روی، ویتامین C، بافت کبد، بهبود مقاومت

تاریخ دریافت: ۹۴/۱۲/۲۴ تاریخ پذیرش: ۹۵/۴/۱۴

مقدمه

در حال حاضر فناوری نانو پیشرفته‌ترین و جدیدترین فن‌آوری بشری است که از هم‌گرایی علوم فیزیک، شیمی و زیست‌شناسی به وجود آمده است. توسعه قابل توجه نانو تکنولوژی و استفاده گسترده نانو مواد در زمینه‌های مختلف صنعتی باعث ضرورت

* کارشناس ارشد بوم شناسی آبریان، گروه شیلات، دانشگاه کشاورزی و منابع طبیعی گرگان Darabitarbar@gmail.com

۲- دکتری اکولوژی آبریان، استادیار گروه شیلات، دانشگاه کشاورزی و منابع طبیعی گرگان

۳- دکتری هیستوپاتولوژی آبریان، استادیار گروه شیلات، دانشگاه منابع طبیعی دریا، دانشگاه علوم و فنون دریایی خرمشهر

۴- دکتری ایمنی آبریان، استادیار گروه شیلات، دانشگاه کشاورزی و منابع طبیعی گرگان

دارد و تجمع نانوذرات فلزی در بدن این ماهی تغییرات زیادی را در بافت کبد به وجود می‌آورد، به انجام مطالعه حاضر پرداخته شد.

مواد و روش کار

تعداد ۱۷۰ قطعه ماهی قزل آلاهی رنگین کمان با میانگین وزنی 10 ± 170 گرم در تانک‌های ۷۰ لیتری قرار گرفتند. سپس ماهیان در غلظت‌های ۴۰ و ۸۰ میلی‌گرم بر لیتر نانوذرات روی و دو سطح ویتامین C (۴۰۰ و ۸۰۰ میلی‌گرم به ازای هر کیلوگرم غذا) قرار داده شدند. در دوره سازگاری دوبار غذادهی انجام شد. طی این دوره، ماهی‌ها با غذای تجاری به میزان ۲٪ وزن بدن در روز تغذیه شدند (۷). فاکتورهای فیزیکیوشیمیایی آب مورد استفاده در کارگاه شامل دما $20 \pm 2^\circ\text{C}$ ، PH با دستگاه قابل حمل سنجش PH مدل تی اس، 7.2 ± 0.4 و اکسیژن محلول با دستگاه دیجیتال اندازه‌گیری اکسیژن مدل دی او - ۵۵۱۰، 6.7 ± 0.2 و سختی آب 16 ± 185 میلی‌گرم بر لیتر به‌طور روزانه اندازه‌گیری شدند. به منظور بررسی اثرات ویتامین C بر میزان تغییرات در پارامترهای موردنظر، دو سطح مواجهه-ای برای نانوذره ZnO (۴۰ و ۸۰ میلی‌گرم بر لیتر) و دو سطح ویتامین C افزودنی به غذا (۴۰۰ و ۸۰۰ میلی‌گرم به ازای کیلوگرم غذا) اعمال شد. در روز ۱۰ پس از آغاز دوره مواجهه، از کبد ماهیان در گروه‌های آزمایشی نمونه‌برداری به عمل آمد. نمونه‌های بافتی درون محلول تثبیت کننده (فرمالین ۱۰٪) قرار گرفته و به آزمایشگاه بافت شناسی منتقل شدند. ویتامین C از نوع ال-اسکوربیل ۲- پلی فسفات متعلق به شرکت ACROS، ساخت کشور آمریکا با درصد خلوص ۹۹٪ از تهران خریداری شد. نوع و ترکیب جیره تجاری مصرفی (تولیدی کارخانه تولید خوراک دام و آبزیان فردانه) با ترکیب غذایی شامل ۴۵٪ پروتئین خام، ۱۵٪ چربی، ۱۵٪ کربوهیدرات، ۱۳٪ خاکستر، ۴٪ فیبر، ۱٪ فسفر و ۱۱٪ رطوبت بود. به‌منظور ترکیب ویتامین C با پلت‌ها، ابتدا ویتامین C را در ۱۰ سی‌سی آب حل کرده سپس

اسید آسکوربیک یا ویتامین C بعنوان یکی از ضروری‌ترین مواد مغذی است، که در ماهیان نقش بسیار مهمی را در تشکیل کلاژن برای بافت‌های پیوندی شامل غضروف، استخوان و پوست ایفا می‌کند و بر روی شاخص‌های ایمنی نقش بسیار مهمی دارد. ویتامین C محلول در آب بوده و جذب آن نسبتاً ساده است چرا که آب به‌طور دائم از طریق روده در حال جذب است (۱۰). برای ارزیابی میزان سمیت آلاینده‌های محیطی، شاخص‌های فیزیولوژیکی متفاوتی در ماهی‌ها وجود دارد که از جمله آن‌ها آسیب‌شناسی است. آسیب‌شناسی ارزیابی کاملی از سلامتی موجود زنده فراهم می‌کند و به‌طور مؤثری اثرات مواجهه با آلاینده‌های محیطی را انعکاس می‌دهد. با توجه به ماهیت اغلب سموم و آلاینده‌های زیست محیطی، این ترکیبات به‌راحتی از سد دفاعی بدن آبزیان گذشته و وارد خون می‌شوند و از طریق خون به بافت‌های مختلف بدن انتقال می‌یابند. این سموم در بافت‌های مختلف بدن به‌ویژه در بافت کبد وارد چرخه سم‌زدایی شده و متابولیت‌های آن در نهایت از طریق سیستم صفراوی و دفعی بایستی از بدن جانوران دفع گردد (۱۷). در غیر این صورت رادیکال‌های آزاد تولید شده در طی فرایند سم‌زدایی می‌تواند با ایجاد پراکسیداسیون لیپیدی غشای سلول‌ها و نیز اکسیداسیون دیگر ماکرومولکول‌های حیاتی نظیر پروتئین‌ها، لیپیدها، کربوهیدرات‌ها و DNA زمینه را برای نابودی سلول‌ها و نکروز بافت‌ها فراهم می‌کند (۱۷).

با پیشرفت تکنولوژی نانو، بسیاری از فلزات سنگین جای خود را با نوع نانو در طبیعت عوض کرده‌اند. وضعیت نامساعد کیفیت آب و وجود آلاینده‌ها در آب، باعث پاسخ استرس در ماهی می‌شود که کلیه عوامل استرس‌زا بر وضعیت فیزیولوژیک و سلامت ماهیان اثرگذار بوده و باعث کاهش عملکرد ایمنی ماهیان می‌شود، از این رو استفاده از محرک‌های ایمنی نظیر ویتامین‌ها بسیار ضروری به‌نظر می‌رسد. به‌دلیل این‌که ماهی قزل‌آلاهی رنگین کمان (*Oncorhynchus mykiss*) یک گونه پرورشی پرمصرف بوده و حضور پررنگی در زنجیره غذایی

اختصاص داد، به طوری که در مرحله پنجم بیشترین تغییرات و تخریب کبد بود. تأثیر دوز سم و زمان در معرض سم قرار گرفتن بر روی رتبه تخریب بافت با استفاده از تخمین مبتنی بر رتبه برای مدل‌های خطی بررسی گردید (۱۴). در صورت وجود ارتباط معنی دار بین تیمار و رتبه تخریب بافت، از آزمون من ویتنی (Mann-Whitney) به صورت دو به دو بین تیمارها استفاده شده و با تطبیق بونفرونی (Bonferroni adjustment) خطای نوع اول تصحیح گردید.

به‌منظور جدا نشدن ویتامین C از پلت‌ها مقداری روغن کانولا به محلول آب و ویتامین C اضافه کرده، سپس توسط آب پاش به روی پلت‌ها اسپری شد (۱۵). سپس پلت‌های آغشته شده در دو نوبت صبح و بعدازظهر به ماهیان داده شد. در آزمایشات کیفی آسیب‌شناسی بافتی، میزان تخریب بافت در هر تیمار (غلظت و مدت قرارگیری در معرض سم) تعریف شده و تغییرات بافت کبد رتبه‌دهی و به پنج مرحله که شامل آسیب‌های مشخص بود، تقسیم‌بندی شدند (جدول ۸). به این ترتیب که با افزایش شدت آسیب کبد رتبه بالاتری را به خود

جدول ۱- رتبه بندی تغییرات آسیب شناختی بافت کبد مشاهده شده در تیمارهای مختلف

رتبه تخریب بافت	تغییرات آسیب‌شناسی
۱	کبد دارای حالت طبیعی می‌باشد
۲	تغییر شکل، انسداد خونی
۳	پرخونی، رکود صفرا، تجمع ملانوماکروفاژها
۴	رقیق شدن سینوزوئیدها، پرخونی، رکود صفرا، رسوب هموسیدرین، خون‌ریزش
۵	پرخونی، تجمع ملانوماکروفاژ، واکوئلیزه شدن، تورم سلولی

این منظور ابتدا پراکنش نرمال داده‌ها با استفاده از آزمون کولموگراف - اسمیرنوف سنجیده شد. میزان شدت تغییرات وارده به آبشش یا کبد با استفاده از نرم‌افزار SPSS (ver:20) و آزمون آنالیز واریانس یکطرفه (ANOVA) و آزمون چند دامنه دانکن مقایسه شد. سطح معنی‌داری در تمام آزمون‌ها $p < 0.05$ و داده‌ها به صورت $\text{mean} \pm \text{SE}$ بیان شد. جهت رسم نمودار از Excel ۲۰۱۰ استفاده شد.

نتایج

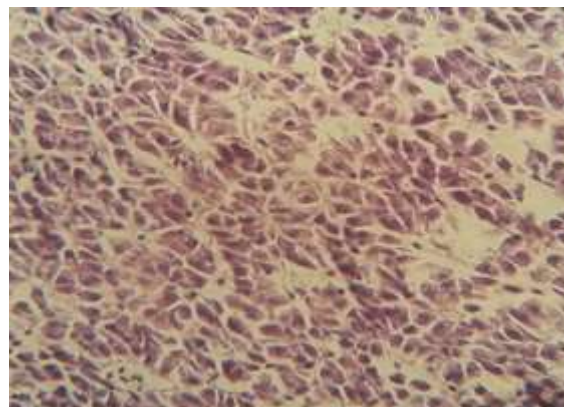
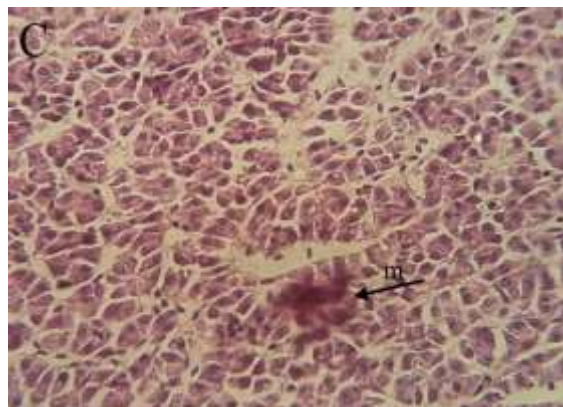
در طول دوره آزمایش در هیچ یک از تیمارهای آزمایشی و گروه کنترل مرگ و میر مشاهده نشد. بررسی‌های بافت‌شناسی ماهیان که در معرض ویتامین C و ZnO قرار داشتند، نشان‌دهنده بروز آسیب‌های بافتی در بافت کبد بود. که این تغییرات در مقایسه با بافت‌های گروه شاهد مشاهده شد.

کمی‌سازی آسیب بافتی

برای شرح کمی تغییرات بافت‌شناسی از روش پیشنهادی (۴) و برای توصیف شدت تغییر آسیب‌شناسی از روش (۱۶) استفاده شد. برای کمی‌سازی شدت آسیب از شاخص اندام با استفاده از فاکتور اهمیت و ارزش نمره استفاده شد (۴):

$$I_{org} = \sum_{rp} \sum_{alt} (a_{org rp alt} \times W_{org rp alt})$$

org: اندام یا بافت، alt: تغییرات، rp: الگوی واکنش، a: ارزش نمره، w: فاکتور اهمیت. بر اساس این فرمول به عنوان مثال هایپرپلازی بافت آبشش دارای فاکتور اهمیت ۲ و ارزش نمره برابر ۴ است (۴). شاخص اندام، درجه آسیب یک اندام یا بافت را نشان می‌دهد که حاصل ضرب اهمیت فاکتور و ارزش نمره همه تغییرات یافت شده در بافت مورد آزمایش است. آنالیز آماری شامل مقایسه فراوانی و شدت ضایعات ایجاد شده در کبد گروه‌های آزمایشی و نیز مقایسه شدت تغییرات ایجاد شده از نظر کمی بین دو بافت مذکور در یک گروه آزمایشی بود. به



نگاره ۳- بافت کبد ماهی قزل آلابی رنگین کمان در مواجهه با غلظت های ۸۰۰ میلی گرم بر کیلوگرم ویتامین C، تجمع خونی (m) مشاهده می شود (رنگ آمیزی هماتوکسیلین - اتوزین ۲۰۰x)

نگاره ۱- بافت کبد نمونه شاهد ماهی قزل آلابی رنگین کمان (رنگ آمیزی هماتوکسیلین - اتوزین ۲۰۰x)

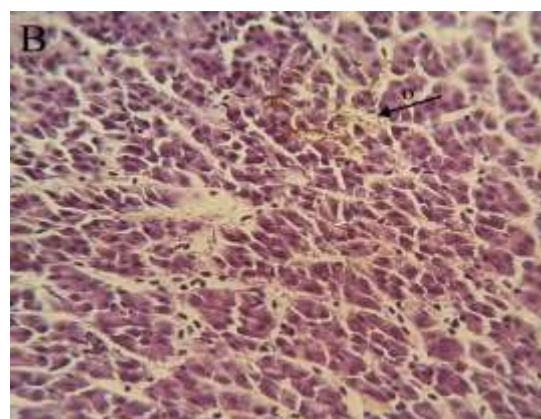
جدول ۳- تعیین عارضه های کبد در مواجهه با غلظت های مختلف

ویتامین C

عارضه های کبد غلظت های مختلف ویتامین C (میلی گرم بر کیلوگرم)

عارضه های کبد	۸۰۰	۴۰۰	۰
رسوب هموسیدرین	++	-	-
پر خونی	+	-	-

عدم مشاهده عارضه (-)، ضعیف (+)، متوسط (++)، شدید (+++)، و خیلی شدید (++++).



نگاره ۲- عوارض بافت کبد ماهی قزل آلابی رنگین کمان در مواجهه با غلظت های ۸۰۰ میلی گرم بر کیلوگرم ویتامین C، استاز صفر (o) مشاهده می شود (رنگ آمیزی هماتوکسیلین - اتوزین ۲۰۰x)

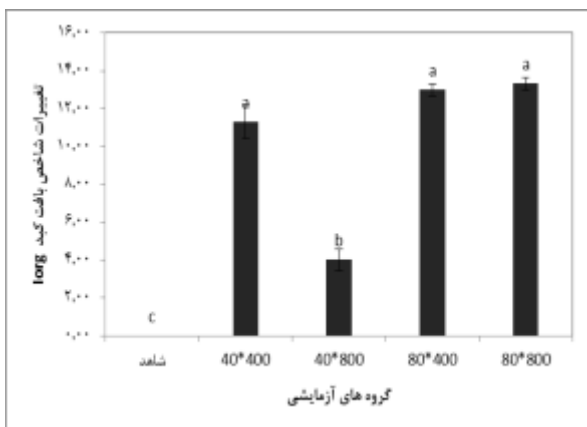
جدول ۴- تعیین آسیب کبد در مواجهه با غلظت های مختلف نانواکسید روی و ویتامین C

آسیب کبد غلظت های مختلف ویتامین C (میلی گرم بر کیلوگرم) و نانواکسید روی (میلی گرم بر لیتر)

آسیب کبد	۸۰*۸۰۰	۸۰*۴۰۰	۴۰*۸۰۰	۴۰*۴۰۰
تجمع ملانوماکروفاژ	++	++	+	++
رقیق شدن سینوزوئیدها	++	++	-	+
رسوب هموسیدرین	+++	-	+	+++
انسداد خونی	++	++	+	+
رکود صفر	+	+	-	-
خون ریزش	++	+++	+	+++
تورم سلولی	+	+++	-	-

عدم مشاهده عارضه (-)، ضعیف (+)، متوسط (++)، شدید (+++)، و خیلی شدید (++++).

۱۱/۳۳ بود. شاخص ارگان برای تغییرات بافت کبد ماهیان گروه شاهد معادل صفر در نظر گرفته شد.



نگاره ۹- میانگین (\pm خطای استاندارد) میزان شاخص تغییرات Iorg بافت کبد در ماهی قزل‌آلای رنگین کمان در گروه‌های مختلف آزمایشی. میانگین‌های دارای حداقل دارای یک حرف مشابه فاقد اختلاف معنی‌دار هستند ($p > 0.05$).

در رتبه‌بندی تخریب بافت کبد، نتایج نشان‌دهنده معنی‌دار بودن غلظت و اثر متقابل زمان-غلظت بود (جدول ۵). نتایج آنالیز واریانس رتبه‌بندی شده نشان داد که فاکتور زمان در معرض قرارگیری با سم ($t = 5.0323$ و $p = 4.305e - 05$) دارای اثر معنی‌داری بر تخریب بافت کبد می‌باشد. که با توجه به نتایج، تنها اثر نانو بر تخریب بافت کبد معنی‌دار بوده است.

مصرف هم‌زمان ترکیب ۸۰۰ میلی‌گرم برکیلوگرم ویتامین C و ۴۰ میلی‌گرم بر لیتر نانوآکسید روی موجب اثر محافظتی بیش‌تر ویتامین C در برابر آسیب بافت کبد ناشی از نانوآکسید روی گردید به‌طوری که شدت ضایعات در مقایسه با سایر تیمارها کمتر بود. در تیمارهای ۴۰ میلی‌گرم بر لیتر نانوآکسید روی و ۴۰۰ میلی‌گرم بر کیلوگرم ویتامین C، ۸۰ میلی‌گرم نانوآکسید روی و ۸۰۰ میلی‌گرم ویتامین C و ۸۰ میلی‌گرم نانو آکسید روی و ۴۰۰ میلی‌گرم ویتامین بیش‌ترین عارضه‌ها مشاهده شد. که جراحات شامل رسوب هموسیدرین، رکود صفرا، تجمع ملانوماکروفاژ، رقیق شدن سینوزوئید، خون‌ریزش، انسداد خونی و تورم سلولی بود. با افزایش غلظت نانو آکسید روی به ۸۰ میلی‌گرم بر لیتر در تیمار ۸۰ میلی‌گرم بر لیتر نانوآکسید روی و ۴۰۰ میلی‌گرم بر کیلوگرم ویتامین C، تورم سلولی و خون‌ریزش مشاهده شد که بیش‌ترین میزان تخریب را در این تیمار نشان داد.

مقایسه آماری شدت تغییرات بافتی براساس شاخص اندام بیانگر وجود تفاوت معنی‌دار در بین تیمارهای مختلف نسبت به تیمار شاهد بود ($p < 0.05$). بیشترین شدت تغییرات در تیمار ۸۰ نانو و ۸۰۰ ویتامین با شاخص ارگان ۱۳/۳۳ مشاهده شد که بیانگر آسیب بافتی به کبد ماهیان تیمار مذکور است (نگاره ۹)، شدت شاخص تغییرات در تیمار ۸۰ نانو و ۴۰۰ ویتامین معادل

جدول ۵- نتایج رتبه‌بندی تخریب بافت کبد مشاهده شده در تیمارهای مختلف

ضرایب				
مشع	تخمین	خطای استاندارد	ارزش t	ارزش p
غلظت	۱/۷۵۰۰۰	۰/۳۴۷۷۵	۵/۰۳۲۳	۴/۳۰۵e-۰۵
ویتامین	۰/۷۵۰۰۰	۰/۳۴۷۷۵	۲/۱۵۶۷	۰/۰۴۱۷۲
غلظت*ویتامین	-۰/۲۵۰۰۰	۰/۱۶۰۹۸	-۱/۵۵۳۰	۰/۱۳۴۰۸

نانو با اثر تخریب بیشتری مشاهده شد. در این حالت سلول‌ها متورم شده و سیتوپلاسم آن بسته به نوع تورم آبکی یا ابری شکل، شفاف و صاف یا ابری شکل و دانه‌دار می‌گردد. دانه‌ها ممکن است ریز یا درشت و تقریباً به شکل قطرات

بحث

هیپاتوسیت‌ها اولین اندام هدف مواد سمی هستند که به عنوان یک بیومارکر عالی برای سنجش آلودگی آب مطرح می‌باشند (۵). عارضه تورم سلولی که در غلظت ۴۰۰ ویتامین و ۸۰

بیرون راه یابند، که این فضاها گاهی به وسیله ماکروفاژها اشغال می‌شوند، سینوزوئیدها در کبد، مغز استخوان و طحال دیده می‌شوند. این مویرگ‌ها دارای مسیر پریپچ و خمی هستند و گردش خون در آن‌ها آهسته می‌باشد. عارضه رقیق شدن سینوزوئیدها در غلظت ۸۰ میلی گرم بر لیتر نانوآکسید روی مشاهده شد.

با وجودی که استفاده از محرک‌های ایمنی نتایج مطلوب و جالب توجهی را ارائه داده است اما نمی‌توان از آثار و عوارض جانبی احتمالی این مواد بر بافت‌های بدن آبریزان به طور کامل چشم‌پوشی کرد؛ لذا بررسی آثار جانبی و خصوصاً تغییرات آسیب‌شناسی بافتی ناشی از محرک‌های رشد و ایمنی در آبریزان ضروری به نظر می‌رسد (۶). نتایج این مطالعه نشان داد که در غلظت ۴۰۰ میلی گرم بر کیلوگرم ویتامین C هیچ‌گونه عارضه‌ای مشاهده نشد ولی در غلظت ۸۰۰ میلی گرم بر کیلوگرم ویتامین C عارضه‌های خون‌ریزش و رسوب هموسیدرین در بافت کبد مشاهده شد که نشان دهنده تاثیر منفی ویتامین C در غلظت بالا می‌باشد. همان‌گونه که در تحقیقات پیشین نیز نشان داده شده است ویتامین‌ها تنها در غلظت‌های معینی دارای اثر مثبت هستند و بالا رفتن غلظت بیش از حد مطلوب، اثر آنتاگونیستی بر سلامت ماهی دارد (۱۳). بیش‌ترین عارضه‌های مشاهده شده در بافت کبد در معرض غلظت‌های مختلف ویتامین C و نانو اکسید روی شامل: رسوب هموسیدرین، تورم سلولی، تجمع ملانوماکروفاژها، خون‌ریزش، انسداد خونی و رقیق شدن سینوزوئیدها بود. در غلظت‌های ۴۰ میلی گرم بر لیتر نانوآکسید روی و ۴۰۰ میلی گرم بر کیلوگرم ویتامین C و ۸۰ میلی گرم بر لیتر نانوآکسید روی و ۴۰۰ میلی گرم بر کیلوگرم ویتامین C، ویتامین C، ویتامین C توانست از تخریب بافتی ناشی از نانوآکسید روی بکاهد.

مطالعه Cho و همکاران با نانو ذره اکسید روی به صورت خوراکی نشان داد که بعد از ۷۲ ساعت سطح معنی‌داری از

هیالینی و ائوزینوفیلی در سیتوپلاسم ظاهر گردند. تورم سلولی ممکن است به علت ناتوانی سلول در حفظ تعادل یون سدیم باشد (۲). عارضه رکود صفرا به معنای توقف حرکت صفرا از سلول‌های کبدی به سمت مجرای خروجی است که با نمایش ذرات زرد قهوه‌ای داخل سلول‌ها قابل تشخیص است. در این حالت رنگدانه‌های صفرا داخل سیتوپلاسم بوده و به نظر می‌رسد که مایع صفرا در سلول پخش گردیده است. به این عارضه کلستازیس نیز گویند. این جراحت در غلظت‌های ۸۰ نانو و ۴۰۰ ویتامین و ۸۰ نانو و ۸۰۰ ویتامین مشاهده شد. خونریزی، تجمع ملانو ماکروفاژها و احتقان یا ایستایی خون به ترتیب عبارت است از خروج خون از رگ‌های خونی، رکود جریان خون در سرخرگ‌ها و رکود جریان خون در سیاهرگ‌ها (۲) که در تمام تیمارها مشاهده شد. هموسیدرین، آهن ذخیره در کبد و طحال به صورت ترکیب پیچیده محلولی به نام فریتین (Ferritin) (که حاوی ۲۰٪ آهن است) و هموسیدرین (Hemosiderin) (که حاوی ۳۵٪ آهن است) ترکیبی است پروتئینی، حاوی اکسید آهن و غیرمحلول. این ترکیب به‌عنوان ذخیره آهن در جگر و طحال زمانی تشکیل می‌شود که ظرفیت ذخیره آهن به‌صورت فریتین تمام شده باشد. چنین تجمعی از آهن اضافه به‌همراه بیماری‌هایی رخ می‌دهد که در آن‌ها گویچه‌های قرمز خون به‌سرعت متلاشی می‌گردد. که این عارضه در غلظت‌های ۴۰ میلی گرم بر لیتر نانوآکسید روی و ۴۰۰ میلی گرم بر کیلوگرم ویتامین C و ۸۰ میلی گرم بر لیتر نانوآکسید روی و ۸۰۰ میلی گرم بر کیلوگرم ویتامین C با شدت بیش‌تری بروز کرد. سینوزوئیدها، مویرگ‌هایی بسیار وسیع (تا ۴۰ میکرومتر) و دارای شکل نامنظم می‌باشند. که سلول‌های آندوتلیال پوشاننده آن‌ها دارای منافذ بدون دیافراگم و تیغه پایه آن‌ها غیرممتد است. علاوه بر این، وجود فضاهای بزرگ بین سلول‌های آندوتلیال باعث می‌شود که نه تنها پلاسما بلکه سلول‌های خونی نیز از آن فضاها به

با گذشت زمان شد (۳). سمیت نانوذرات اکسید روی از طریق مجرای گوارشی نیز مورد بررسی قرار گرفته است و مشخص شده که اندام‌های اصلی از جمله قلب، ریه، کبد و کلیه در مقایسه با گروه کنترل صدمه دیده و از بین رفته‌اند. در حالی که در سلول‌های طحال و مغز آسیبی مشاهده نشد (۳). می‌توان ادعان نمود که اگرچه مواجهه قزل‌آلای رنگین‌کمان تنها به مدت ده روز با نانوآکسید روی می‌تواند منجر به بروز آسیب‌های بافتی در بافت کبد و آبشش شود، و میزان آسیب وارده در تیمارهای با غلظت بالای نانوآکسید روی به مراتب شدیدتر است. این مطالعه نشان می‌دهد به-کارگیری یک ماده مناسب مثل مکمل ویتامین C در غلظت ۸۰۰ میلی‌گرم بر کیلوگرم در جیره غذایی ماهی قزل‌آلای رنگین‌کمان تا حدودی می‌تواند باعث بهبود و کاهش عوارض بافتی ناشی از نانوذرات اکسید روی با غلظت ۴۰ میلی‌گرم بر کیلوگرم شود. تولید نانوذرات مهندسی شده در مقیاس وسیع ممکن است منجر به مواجهه ناخواسته این ترکیبات با انسان‌ها و محیط‌زیست شود. درک سمیت آن‌ها بر موجودات زنده و محیط زیست از نظر فرآیندهای جذب، توزیع زیستی، متابولیسم و دفع نانو مواد در موجود زنده ضروری می‌باشد. بنابراین جهت اطمینان از این‌که نانوذرات برای موجودات زنده و محیط بی‌خطر می‌باشند، سمیت باید تا سطح بسیار اندک کاهش یابد. لذا شناخت آلاینده‌ها و پیش‌گیری و مبارزه با آن‌ها یکی از ضروریات بسیار مهم دانش امروز بشری می‌باشد. تعیین مقادیر بهینه ویتامین‌ها در جیره غذایی آبزیان پرورشی بسیار حائز اهمیت می‌باشد که با افزودن ویتامین C به جیره غذایی ماهیان پرورش یافته می‌توان از اثرات تخریبی آلاینده‌ها تا حدودی کاست. هم-چنین افزودن ویتامین C قبل از رهاسازی بچه ماهیان و یا قبل از فروختن آن‌ها به پرورش‌دهندگان، می‌تواند در کاهش خسارات وارده به دلیل ورود برخی از سموم به محیط‌های آبی این آبزیان موثر واقع شود.

روی در اندام‌ها به ویژه کبد و کلیه توزیع و پخش شد (۹). در این مطالعه اثر استفاده از ویتامین C در کنار نانوآکسید روی در ماهی قزل‌آلای رنگین‌کمان مورد بررسی قرار گرفت و نتایج نشان داد که در تیمار ۴۰ میلی‌گرم بر لیتر نانوآکسید روی و ۸۰۰ میلی‌گرم بر کیلوگرم ویتامین C کمترین عارضه بافت کبد مشاهده شد. در حالی که در تیمار ۸۰ میلی‌گرم بر لیتر نانوآکسید روی و ۸۰۰ میلی‌گرم بر کیلوگرم ویتامین C، ویتامین C به‌عنوان یک آنتی‌اکسیدان نتوانست اثرات تخریبی ناشی از نانوآکسید روی بر بافت کبد در غلظت بالا را کاهش دهد و بیش‌ترین جراحی در این تیمار مشاهده شد. از دیرباز اثبات گردیده است که ویتامین‌های محلول در آب همانند ویتامین C در بدن قابلیت ذخیره ندارند و در مقادیر بالاتر اثر بهتری از خود نشان می‌دهند (۱۱). نتایج نشان داد که نانو اکسید روی می‌تواند به بافت کبد آسیب برساند و ویتامین C با خواص آنتی‌اکسیدانی خود می‌تواند از این آسیب بکاهد، به‌عبارت دیگر در این مطالعه با افزایش ویتامین C و کاهش غلظت نانوآکسید روی اثر بخشی آن بیش‌تر شده است. مصرف هم‌زمان ویتامین C در غلظت بالا و نانوآکسید روی در غلظت پایین می‌تواند موجب اثر محافظتی بیشتر ویتامین C در برابر آسیب بافت کبد ناشی از نانوآکسید روی گردد. در مطالعه‌ای که توسط Alkaladi و همکاران در سال ۲۰۱۴ بر روی غلظت‌کننده نانوآکسید روی در ماهی تیلاپیا و اثرات محافظتی ویتامین‌های E و C انجام دادند. نتایج نشان داد که غلظت‌های ۱ و ۲ میلی‌گرم بر لیتر نانوآکسید روی باعث تغییرات شدید در بافت‌های کبد و آبشش با میکروسکوپ الکترونی شامل اندامک‌های سلولی، هسته، دستگاه گلژی، شبکه آندوپلاسمی و غشای سلولی شد. که ترکیب ویتامین C با ویتامین E در جیره غذایی باعث کاهش خفیف تا متوسط واکتولیشن در سلول-های بافتی شد. همچنین ترکیب ویتامین E و C باعث اثر تعدیل‌کننده‌ای بر تغییرات ساختاری ناشی از نانوآکسید روی

- San Francisco Bay. *Mar. Eco. Prog.* 37(1):75-96.
8. Cheraghi, A., Bahrani, N., Malekfar, R. (2004): Examining the impact of nanotechnology on medical and environmental sciences from the nanometric tools perspective. *Hayat.* 10(3):85-94.
9. Cho, W.S., Kang, B.C., Lee, J.K., Jeong, J., Seok, S.H. (2013): Comparative absorption, distribution, and excretion of titanium dioxide and zinc oxide nanoparticles after repeated oral administration. *Part. Fibre. Toxicol.* 10(1):1-9.
10. Dabrowski, K. (2001): Ascorbic acid in aquatic organisms Status and Perspectives 18th edition. CRC Press, Florida. P: 280.
11. Halver, J.E. (1980b): Vitamin requirements of finfish. In: Nutrition and food science, present knowledge and utilization, 2nd edition (ed. Santos W, Lopes N, Barbosa JJ, Chaves D, Valente JV). Plenum Press: New York; 8-191.
12. Hernandezbattez, A., Gonzalez, R., Viesca, J., Fernandez, J., Diazfernandez, J., Machado, A. (2008): CuO, ZrO₂ and ZnO nanoparticles as antiwear additive in oil lubricants. *Wear.* 265(3-4):422-428.
13. Kiron, V. (2012): Fish immune system and its nutritional modulation for preventive health care. *Anim. Fed. Scien. Techno.* 173(1-2):111-133.
14. Kloke, J.D., McKean, J.W. (2012): Rfit: Rank-based estimation for linear models. *R. Journ.* 4(2):57-64.
15. Moreau, R., Dabrowski, K., Czesny, S., Chila, F. (1999): Vitamin C - vitamin E interaction in juvenile lake sturgeon (*Acipenser fulvescens* R.), a fish able to synthesize ascorbic acid. *J. Appl. Ichthyol.* 15(4-5):205-257.
16. Riba, I., Blasco, J., Jimenez-Tenorio, N., Gonzalez de Canales, M.L., Angel Del Valls, T. (2005): Heavy metal bioavailability and effects: II Histopathology-bioaccumulation relationships caused by mining activities in the Gulf of Cadiz (SW, Spain). *Chemosphere.* 58(5):62-671.
17. Vutukuru, S.S., Prabhath, N.A., Raghavender, M., Yerramilli, A. (2007): Effect of arsenic and chromium on the serum amino-transferases activity in Indian major carp, *Labeo rohita*. *Int. J. Environ. Res. Public. Health.* 4(3):7-224.

تشکر و سپاسگزاری

این مطالعه در قالب پایان نامه ارشد دانشگاه علوم کشاورزی و منابع طبیعی گرگان انجام گرفته است. بدینوسیله از اساتید و همکاران محترم دانشکده شیلات و محیط زیست و تمامی کسانی که ما را در انجام این طرح یاری کردند تشکر و قدردانی می‌گردد.

فهرست منابع

1. فرحبخش، ا.، نعیمی، ا.، موحدی، ع.، احرار، ا.، مظفری، م.، صحتی، ن. (۱۳۸۵): مقدمه‌ای بر نانو تکنولوژی، چاپ سوم، انتشارات یزد، یزد، ایران. ۵۰۴.
2. هدایتی، ع.، جهانبخشی، ع.، قادری‌رمازی، ف. (۱۳۹۲): سم‌شناسی آبزیان. چاپ اول، انتشارات دانشگاه علوم کشاورزی و منابع طبیعی گرگان، گرگان، ایران. ۲۱۰.
3. Alkaladi, A., Afifi, M., Youssef Mosleh, Y., Abu-Zinada, O. (2014): Ultra structure alteration of sublethal concentrations of zinc oxide nanoparticles on Nile Tilapia (*Oreochromis niloticus*) and the protective effects of vitamins C and E. *J. Life. Sci.* 11(10): 257-262.
4. Bernet, D., Schmidt, H., Neier, W., Burkhardt Hom, P., Wahli, T. (1999): Histopathology in fish: proposal for a protocol to assess aquatic pollution. *J. Fish. Dis.* 22(1):25-34.
5. Braunbeck, T., Volke, A. (1993): Fish in Ecotoxicology and Ecophysiology. In: Toxicant-induced cytological alterations in fish liver as biomarkers of environmental pollution? A case-study on hepatocellular effects of dinitro-o-cresol in golden ide (*Leuciscus idus melanotus*), 1nd edition (ed. Braunbeck T, Hanke W, Segner H). Wiley-VCH: Weinheim; 55-80.
6. Camargo, M.M.P., Martinez, C.B.R. (2007): Histopathology of gills, kidney and liver of a Neotropical fish caged in an urban stream. *Neotrop. ichthyol.* 5(3):327-336.
7. Chapman, P.M., Dexter, R.N., Long, E.R. (1987): Synoptic measures of sediments contamination, toxicity and infaunal community composition (the Sediment Quality Triad) in