

مقایسه الگوی ریوی بینابینی توسط رادیوگرافی آنالوگ و کامپیوتری در گربه‌های اهلی مو کوتاه

محمود اکبریان^۱، عباس وشکینی^{۲*}، مجید مسعودی‌فرد^۳، پژمان مرتضوی^۴

چکیده

هدف از انجام تحقیق حاضر مطالعه قابلیت تشخیصی دو روش رادیوگرافی آنالوگ و کامپیوتری در بررسی الگوی بینابینی ریوی و مقایسه این دو روش با آسیب شناسی بافتی بود. ۲۰ قلاده گربه اهلی مو کوتاه، بدون در نظر گرفتن وزن، سن و جنسیت پس از انجام معاینات بالینی در حالت گماری‌های جانبی و شکمی - پشتی قفسه سینه توسط رادیوگرافی آنالوگ و کامپیوتری مورد مطالعه قرار گرفتند. سپس سه رادیولوژیست به طور جداگانه رادیوگراف‌ها را مطالعه کردند. در این مطالعه روش استاندارد طلایی آسیب شناسی بافتی جهت تایید تشخیص الگوی ریوی بینابینی استفاده گردید. نتایج آماری این تحقیق توسط آزمون‌های کاپا کوهن، حساسیت و ویژگی بررسی گردید. توافق الگوی ریوی بینابینی بر اساس شاخص کاپا برای هر دو سیستم بیطرفانه بود، اما رادیوگرافی کامپیوتری در مقایسه با رادیوگرافی آنالوگ از حساسیت بیشتری برخوردار بود. نتایج تحقیق حاضر نشان داد، رادیوگرافی کامپیوتری در بررسی الگوی ریوی بینابینی به خوبی رادیوگرافی آنالوگ بوده و در نمایش جزئیات نسبت به روش آنالوگ برتر است. همچنین، با در نظر گرفتن سایر مزایای روش کامپیوتری از جمله حذف تاریخ خانه، محدوده دینامیک وسیع، کنتراست رزولوشن بالا و بهبود کیفیت تصاویر، این سیستم می‌تواند جایگزین مناسبی برای روش سنتی باشد.

واژگان کلیدی: رادیوگرافی کامپیوتری، رادیوگرافی آنالوگ، آسیب‌شناسی بافتی، الگوی ریوی بینابینی

تاریخ دریافت: ۱۳۹۶/۲/۴ تاریخ پذیرش: ۱۳۹۶/۴/۶

مقدمه

در سال ۱۹۸۳ شرکت فوجی اولین سیستم رادیوگرافی کامپیوتری را معرفی نمود و رادیوگرافی آنالوگ با وجود مقبولیت در میان رادیولوژیست‌ها به عنوان آخرین سیستم تصویربرداری تشخیصی دستخوش تغییرات گردید (۹ و ۴).

در طی سال‌های اخیر استفاده از رادیوگرافی کامپیوتری به سبب برتری نسبت به همتای سنتی خود در مراکز پزشکی و

دامپزشکی به طور گسترده‌ای رایج شده است که از مزایای این سیستم می‌توان به حذف فیلم رادیوگرافی و تسهیل در ذخیره و انتقال تصاویر، تبدیل پروسه شیمیایی به کامپیوتری (حذف تاریک‌خانه) و متعاقب آن صرفه جویی در زمان، استفاده از منحنی حرکتی وسیع و پاسخ خطی به پرتو اشعه ایکس که با افزایش کیفیت تصاویر، مطالعه بافت نرم و سخت را به طور همزمان در یک تصویر رادیوگرافی امکان پذیر می‌سازد اشاره کرد (۱۶ و ۱۲، ۵، ۲، ۱). اما در مقابل، رادیوگرافی آنالوگ به دلیل هزینه اولیه کمتر و قدرت تفکیک پذیری فضایی بهتر در مقایسه با رادیوگرافی کامپیوتری همچنان از محبوبیت برخوردار است (۱۲). روش‌های مختلفی جهت تشخیص بیماری‌های ریوی اعم از رادیولوژی، سیتوپاتولوژی لاواژ برونشی - آلوئولی و آسیب شناسی بافتی پاراناشیم ریوی وجود دارد، اما زمانی که هر کدام از این روش‌ها در تشخیص بیماری‌های ریوی شکست می‌خورند، می‌توان از مطالعات آسیب شناسی بافت ریه به عنوان روش استاندارد طلایی استفاده کرد (۱۳). از آن جایی که تفسیر رادیوگرافی ریه همواره از مسائل چالش برانگیز در علم رادیولوژی به شمار می‌آید این سوال مطرح می‌شود که آیا رادیوگرافی کامپیوتری به خوبی همتای سنتی خود می‌باشد؟ هدف از انجام این تحقیق مطالعه قابلیت تشخیصی دو روش رادیوگرافی آنالوگ و کامپیوتری در بررسی الگوی بینابینی ریوی و مقایسه این دو روش با آسیب‌شناسی بافتی است.

مواد و روش کار

۲۰ قلاده گربه مو کوتاه اهلی، بدون در نظر گرفتن وزن، سن و جنسیت پس از معاینات بالینی دقیق و تایید بر عدم امکان

۱- دانش آموخته گروه رادیولوژی دامپزشکی، واحد علوم و تحقیقات، دانشگاه آزاد اسلامی، تهران، ایران

۲* - دانشیار گروه رادیولوژی، واحد علوم و تحقیقات، دانشگاه آزاد اسلامی، تهران، ایران
(drveshkhiniabbas@gmail.com)

۳- دانشیار گروه رادیولوژی، دانشکده دامپزشکی، دانشگاه تهران، تهران، ایران

۴- دانشیار گروه پاتولوژی، واحد علوم و تحقیقات، دانشگاه آزاد اسلامی، تهران، ایران

داروی تیوپیتال سدیم ۰.۵٪ انجام شد. بعد از کنترل علائم حیاتی و تائید مرگ حیوان، هر یک از لاشه‌ها مورد کالبدگشایی قرار گرفتند. برش، از خط میانی ناحیه‌ی جناغ سینه شروع شد و از جلو، تا فک زیرین و از عقب، تا بالای ناف، ادامه داده شد. سپس اندام قدامی را بالا کشیده و اتصالات عضلانی از قفسه سینه قطع گردید. دنده‌ها نیز با پنس استخوان بر، در طول خط مورد نظر بریده و جدا شدند. پس از جدا کردن دنده‌ها، قفسه سینه‌ی شکسته شده، با برشی از دیافراگم جدا گردید و هر کدام از لوب‌های ریه جدا شدند. برای بررسی‌های آسیب شناسی، قطر برش‌های بافتی تهیه شده از تمام لوب‌های ریه، حدود ۰/۵ تا ۱ سانتی متر در نظر گرفته شد و برش بافت ضایعه دار همراه با کمی از بافت طبیعی ریه بود. بافت‌های جمع‌آوری شده، در ظروف حاوی فرمالین بافر خنثی ۱۰٪، مطابق اطلاعات بیمار شماره گذاری گردیده و به ازای هر حجم بافتی، حداقل ده حجم بافر، فرمالین خنثی اضافه شد. با توجه به این نکته که بافت ریوی به علت سبکی، بر روی سطح محلول فرمالین قرار می‌گیرد؛ با فشردن پنبه در داخل تمامی ظروف، نمونه‌ها کاملاً درون فرمالین قرار گرفتند. پس از تثبیت بافت به مدت ۲۴ تا ۴۸ ساعت، نمونه‌ها از بافر فرمالین خنثی بیرون آورده شدند و هر ظرف با حجمی از فرمالین جدید جایگزین شد و برای تثبیت نهایی، نمونه‌ها به مدت ۱۰ روز نگهداری شدند و سرانجام به آزمایشگاه پاتولوژی دانشکده دامپزشکی واحد علوم و تحقیقات ارسال گردیدند. بعد از مرحله فرآوری، قالب‌های پارافینی به روش رایج انجام گرفت و به روش معمول رنگ آمیزی معمول هماتوکسیلین و اتوزین رنگ آمیزی گردید. اسلایدهای بافتی آماده شده توسط پاتولوژیست بررسی گردید (نگاره ۳). مطالعه تمامی لام‌ها بدون اطلاع از نتایج حاصل از مشاهدات رادیوگرافی انجام شد و نتایج آسیب شناسی در فرم‌های مربوطه ثبت گردید. تمامی مراحل مذکور به طور متوالی و مرتب برای ۲۰ قلاده گربه در طی حدود ۳ ماه انجام شد. در ادامه‌ی انجام این تحقیق، کلیشه‌های رادیوگرافی آنالوگ این ۲۰ قلاده گربه، بدون ذکر علائم بالینی و مطالعه آسیب شناسی،

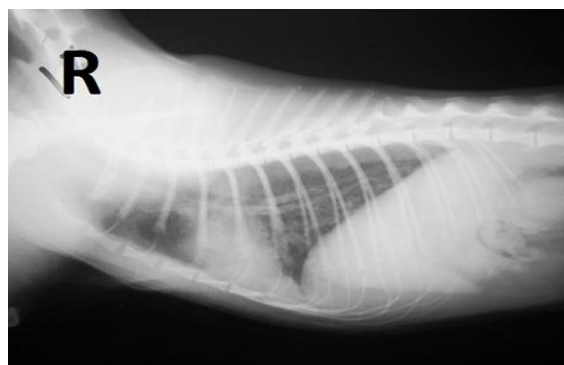
درمان و بهبودی به دلایلی غیر از انجام این مطالعه کاندید آسان کشی گردیدند و به بخش رادیولوژی دانشکده دامپزشکی دانشگاه آزاد اسلامی واحد علوم و تحقیقات، ارجاع داده شدند. مشخصات هر یک از گربه‌ها و شماره آن‌ها در فرم‌های تهیه شده یادداشت گردید. ابتدا تصویربرداری قفسه سینه به کمک فناوری رایوگرافی آنالوگ با استفاده از کاست ۲۴×۳۰ سانتی‌متر انجام شد. پارامترهای تابشی (KVp و mAs) بر اساس جدول تنظیمی مخصوص دستگاه رادیولوژی آنالوگ، برای هر حیوان به صورت مجزا در نظر گرفته شد. هر یک از گربه‌ها بدون استفاده از داروی آرامبخش و بیهوشی در حالت گماری‌های استاندارد قفسه سینه (جانبی راست و شکمی - پشتی) تصویربرداری شدند. نخست، حیوان به سمت جانبی راست خوابانده شد و اندام قدامی به جلو کشیده شد و به موازات با یکدیگر قرار گرفتند. گردن نیز در حالت کشیده قرار داشت. در این حالت گماری، اشعه را در پنجمین فضای بین دنده‌ای و پشت لبه شانه تابانیدیم. برای انجام رادیوگرافی شکمی - پشتی، حیوان به پشت خوابانده و اندام قدامی به سمت جلو کشیده شد. مرکز اشعه در پشت لبه شانه قرار گرفت. برای جلوگیری از چرخش، جناغ نیز روی مهره‌های سینه‌ای قرار گرفت. در این بررسی‌ها، تلاش شد که تابش اشعه در تمامی رادیوگراف‌ها در انتهای فاز دمی صورت گیرد. سپس، برای ظاهر کردن فیلم‌های مورد تابش قرار گرفته، از دستگاه پردازشگر اتوماتیک استفاده شد. رادیوگراف آنالوگ قفسه سینه در نگاره ۱ قابل مشاهده می‌باشد. بیماران بلافاصله پس از پایان مراحل رادیوگرافی آنالوگ، جهت انجام رادیوگرافی کامپیوتر به بخش تصویربرداری تشخیصی بیمارستان دامپزشکی دانشگاه تهران منتقل گردیدند. سپس تصویربرداری هر یک از گربه‌ها، با رعایت پارامترهای استاندارد مرتبط با دستگاه مذکور انجام شد که در نگاره ۲ قابل رویت است. پس از انجام رادیوگرافی‌های کامپیوتری، گربه‌ها به پلی کلینیک تخصصی دامپزشکی دانشگاه آزاد اسلامی واحد علوم و تحقیقات تهران منتقل شدند و زیر نظر جراح دامپزشک با رعایت اصول اخلاقی، آسان کشی با تزریق داخل وریدی

ثبت گردید. پس از ثبت مشاهدات کلیشه‌های رادیوگرافی آنالوگ، تصاویر سی آر نیز بدون ذکر اطلاعات (علائم بالینی، آسیب شناسی و رادیوگرافی آنالوگ) توسط ۳ متخصص رادیولوژی مورد مطالعه قرار گرفت و مشاهدات در فرم‌های تهیه شده ثبت شد.

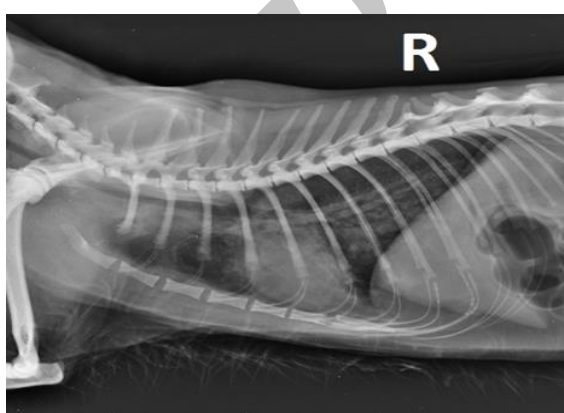
نتایج

جهت مقایسه آماری روش‌های تشخیصی مذکور (رادیوگرافی آنالوگ و رادیوگرافی کامپیوتری با روش استاندارد آسیب شناسی) در الگوی ریوی بینابینی از آزمون آماری ضریب توافق کاپای کوهن استفاده شد. مقدار شاخص کاپا که به کاپای کوهن معروف است، بین صفر تا یک نوسان دارد. هر چه مقدار این شاخص به عدد یک نزدیک‌تر باشد، نشان می‌دهد که توافق بیشتری بین دو روش تشخیصی وجود دارد. اما زمانی که مقدار کاپا به عدد صفر نزدیک‌تر باشد، در آن صورت، شاهد توافق کمتر بین دو روش تشخیصی هستیم. برای محاسبه شاخص کاپا نیاز است توافق مورد انتظار براساس شانس و توافق مشاهده شده محاسبه شود.

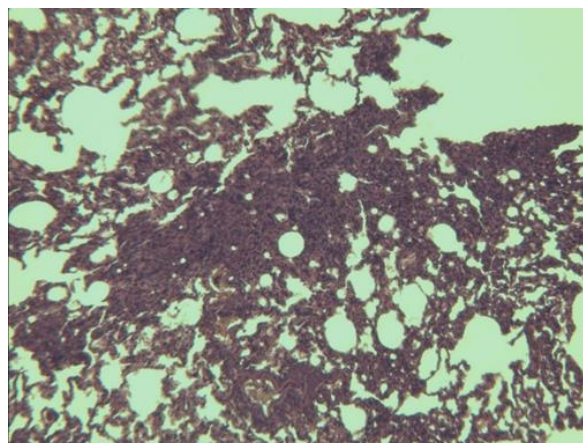
در مقایسه روش رادیوگرافی کامپیوتری با روش استاندارد آسیب شناسی، نتایج ضریب کاپا ۰/۳۴، همراه با فاصله اطمینان (۰/۶۳۶-۰/۰۴۳) می‌باشد. این مقدار با در نظر گرفتن سطح معنی‌داری ۰/۰۵ معنی‌دار است ($P=0/0216$). در این مقایسه مقدار توافق مورد انتظار و مشاهده شده بترتیب برابر ۰/۴۷ و ۰/۶۵ است. در مقایسه روش رادیوگرافی آنالوگ با روش استاندارد هیستوپاتولوژی نتایج ضریب کاپا ۰/۲۴، همراه با فاصله اطمینان (۰/۴۷۶-۰) می‌باشد. این مقدار با در نظر گرفتن سطح معنی‌داری ۰/۰۵ معنی‌دار نیست ($P=0/0504$). در این مقایسه مقدار توافق مورد انتظار و مشاهده شده بترتیب برابر ۰/۴۱ و ۰/۵۵ است. در مقایسه روش رادیوگرافی آنالوگ با روش کامپیوتری نتایج ضریب کاپا ۰/۷۹، همراه با فاصله اطمینان



نگاره ۱- رادیوگرافی آنالوگ گربه شماره ۳، حالت گماری جانبی قفسه سینه



نگاره ۲- رادیوگرافی کامپیوتری گربه شماره ۳، حالت گماری جانبی قفسه سینه



نگاره ۳- نمونه بافت ریه گربه شماره ۳، که نشان دهنده التهاب بافت بینابینی و نفوذ سلولهای التهابی تک‌هسته‌ای در فضای بینابین آلئول‌های ریه (پنومونی بینابینی) می‌باشد (H&E, 4x)

توسط ۳ متخصص رادیولوژی دامپزشکی مجرب مورد بررسی قرار گرفت و نتایج مشاهدات حاصله بر حسب الگوی بینابینی ریوی طبقه بندی شد و شدت این الگو در فرم‌های تهیه شده

(۰/۵۲۹-۱/۰۰) می باشد. این مقدار با در نظر گرفتن سطح معنی داری ۰/۰۵ معنی دار است ($P=۰/۰۰۰۱$). در این مقایسه مقدار توافق مورد انتظار و مشاهده شده به ترتیب برابر ۵۱٪ و ۹۰٪ است. نتایج آزمون کاپا در جدول ۱ نمایش داده شده است.

جدول ۱- شاخص کاپا برای رادیوگرافی آنالوگ و کامپیوتری در مقایسه با هیستوپاتولوژی در الگوی بینابینی

سیستم رادیوگرافی	شاخص کاپا	فاصله اطمینان	P	توافق
کامپیوتری	۰/۳۴	۰/۰۴۳-۰/۶۳۶	۰/۰۲۱۶	بیطرفانه
آنالوگ	۰/۲۴	۰-۰/۴۷۶	۰/۰۵۰۴	بیطرفانه

حساسیت ۵۶/۳٪، همراه با فاصله اطمینان (۰/۲۹/۹-۰/۸۰/۲) است. در مقایسه روش رادیوگرافی کامپیوتری با روش استاندارد پاتولوژی نتایج آزمون ویژگی ۱۰۰٪، همراه با فاصله اطمینان (۰/۱۰۰-۰/۳۹/۸) است.

پس از محاسبه ضریب توافق کاپا جهت مقایسه آماری هر چه دقیق تر روش های تشخیصی مذکور (رادیوگرافی آنالوگ و رادیوگرافی کامپیوتری در مقایسه با آسیب شناسی بافتی) از آزمون آماری حساسیت و ویژگی استفاده شد. در مقایسه روش رادیوگرافی کامپیوتری با روش استاندارد پاتولوژی نتایج آزمون

جدول ۲- مقایسه نتایج الگوی ریوی بینابینی با دو روش رادیوگرافی آنالوگ و استاندارد آسیب شناسی بافتی

آسیب شناسی بافتی	رادیوگرافی آنالوگ مثبت	رادیوگرافی آنالوگ منفی	مجموع
غیر طبیعی	۷	۹	۱۶
طبیعی	۰	۴	۴
مجموع	۷	۱۳	۲۰

جدول ۳- مقایسه نتایج الگوی ریوی بینابینی با دو روش رادیوگرافی کامپیوتری و استاندارد آسیب شناسی بافتی

آسیب شناسی بافتی	رادیوگرافی کامپیوتری مثبت	رادیوگرافی کامپیوتری منفی	مجموع
غیر طبیعی	۹	۷	۱۶
طبیعی	۰	۴	۴
مجموع	۹	۱۱	۲۰

جدول ۴- محاسبه و مقایسه آزمون حساسیت و ویژگی الگوی ریوی بینابینی رادیوگرافی کامپیوتری و کانونشال با استاندارد آسیب شناسی بافتی

سیستم رادیوگرافی	حساسیت (%)	ویژگی (%)
	(فاصله اطمینان ۹۵٪)	(فاصله اطمینان ۹۵٪)
کامپیوتری	۵۶/۳	۱۰۰
	(۲۹/۹-۸۰/۲)	(۳۹/۸-۱۰۰)
آنالوگ	۴۳	۱۰۰
	(۱۹/۸-۷۰/۱)	(۳۹/۸-۱۰۰)

حتی در نمایش عوارض فضای مדיاستن نسبت به هم‌تای سستی خود دارای برتری است (۱۴) که با نتایج تحقیق حاضر هماهنگ است.

۵ سال بعد Ikezoe و همکاران دو سیستم رادیوگرافی دیجیتال و آنالوگ را با یکدیگر مقایسه کردند. در این تحقیق تظاهر الگوی بینابینی به صورت خطی و ندول‌های کوچک توسط ۸ رادیولوژیست با تجربه بررسی شد. نتایج حاصل از این مطالعه نشان داد، اختلاف آماری بین دو روش مذکور در مطالعه الگوی بینابینی وجود ندارد و رادیوگرافی دیجیتال جایگزین مناسبی برای روش آنالوگ است (۶).

Ishigaki در سال ۱۹۹۶، دو روش رادیوگرافی کامپیوتری و آنالوگ را برای تشخیص عوارض ریوی با یکدیگر مقایسه کرد. نتایج این پژوهش نشان داد که روش رادیوگرافی کامپیوتری برای تشخیص الگوی بینابینی روشی مطلوبی است (۷) که با تحقیق حاضر هماهنگ است.

Laney و همکاران در سال ۲۰۱۰، تحت یک برنامه نظارت بر سلامت کارگران معدن ذغال سنگ دو روش رادیوگرافی آنالوگ و کامپیوتری را در مطالعه الگوی بینابینی با یکدیگر مقایسه کردند. این مطالعه بر روی ۱۳۸۸ کارگر انجام شد. نتایج این مطالعه نشان داد که تفاوت آماری بین دو روش رادیوگرافی کامپیوتری و آنالوگ در تشخیص ضایعات کوچک بافت بینابینی ریه وجود ندارد (۱۰) که مشابه نتایج تحقیق حاضر است.

در سال ۲۰۰۵، Konen و همکاران، رادیوگرافی کامپیوتری و آنالوگ را برای بررسی ساختارهای آناتومیکی طبیعی قفسه سینه در ۱۴۰ نفر با یکدیگر مقایسه کردند. نتایج این تحقیق نشان داد تظاهر ساختارهای پشت قلب و دیافراگم به کمک رادیوگرافی دیجیتال به صورت معنی داری بهبود یافته است، اما تفاوت آماری بین دو روش دیجیتال و آنالوگ در نمایش سایر ساختارهای آناتومیکی وجود نداشته است. بر اساس نتایج به دست آمده از این پژوهش، آنها پیشنهاد کردند که تغییرات

در مقایسه روش رادیوگرافی آنالوگ با روش استاندارد پاتوبیولوژی نتایج آزمون حساسیت ۴۳٪، همراه با فاصله اطمینان (۰/۷۰/۱-۰/۱۹/۸) است. در مقایسه روش رادیوگرافی آنالوگ با روش استاندارد پاتوبیولوژی نتایج آزمون ویژگی ۱۰۰٪، همراه با فاصله اطمینان (۰/۱۰۰/۰-۰/۳۹/۸) است. همچنین میزان شیوع این الگوی ریوی در بیماران بررسی شده براساس روش استاندارد پاتوبیولوژی ۸۰٪ همراه با فاصله اطمینان (۰/۹۴/۳-۰/۵۶) می‌باشد. بررسی نتایج آسیب شناسی بافتی، رادیوگرافی آنالوگ و کامپیوتری الگوی ریوی بینابینی توسط آزمون حساسیت و ویژگی، در جداول ۲، ۳ و ۴ نشان داده شده است. **بحث**

به طور کلی، همواره مطالعه بافت بینابینی در تصویربرداری تشخیصی حائز اهمیت بوده است. پس از پیدایش رادیوگرافی کامپیوتری با قدرت تفکیک پذیری فضایی کمتر در مقایسه با رادیوگرافی آنالوگ، تحقیقات زیادی صورت گرفته که بر الگوی بینابینی به عنوان الگویی با فرکانس بالا و کنتراست پایین تمرکز داشته و نتایج متفاوتی بدست آمده است. بر اساس تحقیق حاضر هر دو روش کامپیوتری و آنالوگ برای تشخیص الگوی بینابینی از توافق یکسانی برخوردارند و رادیوگرافی کامپیوتری نسبت به روش آنالوگ حساسیت بیشتری دارد. نتایج این مطالعه نشان داد ضعف رادیوگرافی کامپیوتری در تفکیک پذیری فضایی، تأثیری بر قابلیت تشخیصی این سیستم در مطالعه الگوی بینابینی نداشته است که با تحقیق Mac Mahon و همکاران در سال ۱۹۸۶ همخوان است (۱۱).

در سال ۱۹۹۰، Schaefer و همکاران عوارض غیر طبیعی قفسه سینه را در ۱۵۷ بیمار مطالعه کردند. هدف از انجام این تحقیق مقایسه قابلیت تشخیصی رادیوگرافی دیجیتال و آنالوگ با تمرکز بر قدرت تفکیک پذیری فضایی هر یک از این دو روش بوده است. نتایج تحقیق آن‌ها نشان داد، رادیوگرافی کامپیوتری با قابلیت تفکیک پذیری فضایی کمتر نسبت به روش آنالوگ، در نمایش ضایعات قفسه سینه به خوبی سیستم آنالوگ است و

تصاویر هر دو روش رادیوگرافی به صورت یکسان اثر گذاشته است.

نتایج تحقیق حاضر نشان داد، در مطالعه‌ی رایوگرافی ریه، علاوه بر قابلیت سیستم تصویربرداری، توانایی نیروی انسانی (تجربه و آشنایی با روش‌های رادیوگرافی) بسیار حائز اهمیت است.

بر اساس یافته‌ها در این پژوهش، رادیوگرافی کامپیوتری در بررسی الگوی ریوی بینابینی به خوبی رادیوگرافی آنالوگ بوده و در نمایش جزئیات نسبت به روش آنالوگ برتر است. در پایان با در نظر گرفتن سایر مزایای روش کامپیوتری از جمله حذف تاریک‌خانه، تسهیل ذخیره و انتقال تصاویر رادیوگرافی، محدوده دینامیک وسیع، کنتراست رزولوشن بالا، کاهش خطاهای انسانی و بهبود کیفیت تصاویر؛ این سیستم می‌تواند جایگزین مناسبی برای روش سنتی باشد.

فهرست منابع

1. Bacher, K., Smeets, P., Bonnarens, K., De Hauwere, A., Verstaete, K., Thierense, H. (2003): Dose reduction in patients undergoing chest imaging: digital amorphous silicon flat-panel detector radiography versus conventional film-screen radiography and phosphor-based computed radiography. *A.J.R.* 181:923-9.
2. Bansal, G.J. (2006): Digital radiography. A comparison with modern conventional imaging. *Postgrad. Med. J.* 82:425-8.
3. Beute, G.H., Flynn, M.J., Eyler, W.R., Samei, E., Spizarny, D.L., Zylak, C.J. (1998): Chest radiographic image quality: comparison of asymmetric screen-film, digital storage phosphor, and digital selenium drum systems--preliminary study. *Radiographics.* 18:745-54.

پاتولوژیک مانند ندول‌های ریوی در نواحی اطراف قلب و مجاور دیافراگم توسط رادیوگرافی کامپیوتری بهتر ارزیابی می‌شوند (۸).

در یک تحقیق دیگر، Beute و همکارانش، دو روش رادیوگرافی آنالوگ و دیجیتالی را برای بررسی قفسه سینه با یکدیگر مقایسه کردند. نتیجه این تحقیق نشان داد رادیوگرافی کامپیوتری، ریه‌ها را با کنتراست بسیار خوب نمایش می‌دهد و در نمایش دادن فضای مדיاستن و دیواره قفسه سینه نسبت به رادیوگرافی آنالوگ برتری دارد (۳).

در سال ۲۰۰۸، Marlof به مقایسه دو روش رادیوگرافی کامپیوتری و آنالوگ برای تشخیص هوای داخل شکم پرداخت. نتیجه این تحقیق نشان داد که تفاوت آماری بین رادیوگرافی کامپیوتری و آنالوگ وجود ندارد اما رادیوگرافی کامپیوتری به دلیل کنتراست رزولوشن بهتر در تشخیص مقدار کم هوای داخل شکم حساس‌تر است که این نتیجه با تحقیق حاضر همسو است (۱۲).

همچنین در سال ۱۹۹۴، Thaete و همکاران، ۳۱۰ رادیوگراف سینه‌ای را توسط ۹ رادیولوژیست با تجربه بررسی کردند و دو روش کامپیوتری و آنالوگ را با هم مقایسه نمودند. نتیجه این تحقیق نشان داد که رادیوگرافی آنالوگ در تشخیص الگوی بینابینی برتر است (۱۵).

تفاوت نتایج تحقیق حاضر با مطالعه Thaete و همکاران، می‌تواند به این دلیل باشد که در مطالعه کنونی، ضایعات ریوی بسیاری از نمونه‌ها، به صورت الگوی مخلوط (بینابینی، آلوتولار، برونشیل) با تظاهر بیش از یک الگوی ریوی بوده است و این امر موجب کاهش کنتراست تصاویر رادیوگرافی شده است و بر قابلیت تشخیصی رادیوگرافی آنالوگ تاثیرگذار می‌باشد. همچنین در روند انجام این مطالعه، تعدادی از گربه‌ها به سبب دیسترس تنفسی شدید هنگام حالت گماری‌ها، دچار تاکی پنه شدند و این افزایش حرکات تنفسی به نوبه خود بر کیفیت

4. Doi, K. (2006): Diagnostic imaging over the last 50 years: research and development in medical imaging science and technology. *Phys. Med. Biol.* 51:5-27.
5. Ebermaier, C., Meyer-Lindenberg, A., Nolte, I. (1998): Digital and analog radiographic techniques in the case of thoracic diagnosis. *Berl. Munch. Tierarztl. Wochenschr.* 111:104-10.
6. Ikezoe, J., Kohno, N., Kido, S., Takeuchi, N., Johkoh, T., Arisawa, J., Kozuka, T. (1995): Interpretation of subtle interstitial chest abnormalities: conventional radiography versus high-resolution storage-phosphor radiography--a preliminary study. *J. Digit. Imaging.* 8:31-6.
7. Ishigaki, T., Endo, T., Ikeda, M., Kono, M., Yoshida, S., Ikezoe, J. (1996): Subtle pulmonary disease: detection with computed radiography versus conventional chest radiography. *Radiology.* 201:51-60.
8. Konen, E., Greenberg, I., Rozenman, J. (2005): Visibility of normal thoracic anatomic landmarks on storage phosphor digital radiography versus conventional radiography. *Isr. Med. Assoc. J.* 7:495-7.
9. Lanca, L., Silva, A. (2013): *Digital Imaging Systems for Plain Radiography* 1st edition. Springer, New York. P: 20-35
10. Laney, A.S., Peterson, E.L., Wolfe, A.L., Attfield, M.D. (2010): Comparison of storage phosphor computed radiography with conventional film-screen radiography in the recognition of pneumoconiosis. *Eur. Respir. J.* 36:122-7.
11. MacMahon, H., Vyborny, C.J., Metz, C.E., Doi, K., Sabeti, V., Solomon, S.L. (1986): Digital radiography of subtle pulmonary abnormalities: an ROC study of the effect of pixel size on observer performance. *Radiology.* 158:21-6.
12. Marolf, A., Blaik, M., Ackerman, N., Watson, E., Gibson, N., Thompson, M. (2008): Comparison of computed radiography and conventional radiography in detection of small volume pneumoperitoneum. *Vet. Radiol. Ultrasound.* 49:227-32.
13. Norris, C.R., Griffey, S.M., Samii, V.F., Christopher, M.M., Mellema, M.S. (2002): Thoracic radiography, bronchoalveolar lavage cytopathology, and pulmonary parenchymal histopathology: a comparison of diagnostic results in 11 cats. *J. Am. Anim. Hosp. Assoc.* 38:337-345.
14. Schaefer, C.M., Greene, R., Oestmann, J.W., Hall, D.A., Llewellyn, H.J., McCarthy, K.A. (1990): Digital storage phosphor imaging versus conventional film radiography in CT-documented chest disease. *Radiology.* 174:207-10.
15. Thaete, F.L., Fuhrman, C.R., Oliver, J.H., Britton, C.A., Campbell, W.L., Feist, J.H. (1994): Digital radiography and conventional imaging of the chest: a comparison of observer performance. *A.J.R.* 162:104-10.
16. Thrall DE. (2013): *Textbook of veterinary diagnostic radiology* 6th edition. Elsevier-Saunders, Missouri. P: 22-29.