

بررسی تاثیر اسید آسکوربیک بر پارامترهای ساختار قلب و قدرت انقباضی بطن راست در جوجه های گوشتی پرورش یافته در ارتفاع بالا به روش اولتراسونوگرافی

• عبدالکریم زمانی مقدم

استادیار گروه علوم درمانگاهی دانشکده دامپزشکی شهرکرد (نویسنده مسئول)

• سارنگ سروری

استادیار گروه علوم درمانگاهی دانشکده دامپزشکی دانشگاه تهران

• مهرداد یادگاری

عضو هیأت علمی دانشکده دامپزشکی دانشگاه آزاد واحد شهرکرد

• الهه رضایپور

دانش آموخته دانشکده دامپزشکی شهرکرد

تاریخ دریافت: آبان ماه ۱۳۸۶ تاریخ پذیرش: تیرماه ۱۳۸۷

تلفن تماس نویسنده مسئول: ۰۳۸۱-۴۴۲۴۴۲۷

Email: azamani2@yahoo.com

چکیده

سندرم آسیت یکی از مهمترین مشکلات صنعت پرورش جوجه های گوشتی محسوب می شود و سالیانه خسارات اقتصادی زیادی را به این صنعت وارد می کند، لذا ذهن محققان را به یافتن راهکاری جهت کاهش این سندرم معطوف نموده است. با توجه به شرایط اقلیمی کشور ایران، اهمیت پرورش طیور و تلفات بالای سالیانه در اثر این سندرم تصمیم گرفته شد تا از طریق تکنیک اولتراسونوگرافی تاثیر اسید آسکوربیک را به عنوان یک آنتی اکسیدان بر ساختار قلب که یکی از مهم ترین اعضای درگیر در این سندرم می باشد بررسی گردد تا با نگرشی دقیق تر به ارزش درمانی این ترکیب، در جهت کاهش ضرر و زیان اقتصادی ناشی از این بیماری گام موثری برداشته شود. در این بررسی ۱۲۰ قطعه جوجه گوشتی نر نژاد راس ۳۰۸ از سن یک روزگی، در ۱۲ پن پرورش یافتند. ۳ گروه به همراه ۳ تکرار به عنوان گروه های درمانی به ترتیب از اسید آسکوربیک در غلظت های ۴۰۰، ۸۰۰ و ۱۲۰۰ قسمت در میلیون استفاده نمودند و یک گروه به همراه ۳ تکرار به عنوان گروه کنترل، از هیچ ترکیب اضافه ای استفاده نمودند. در سن ۶ هفتگی از تعداد ۴ قطعه پرنده در هر تکرار، آزمایش سونوگرافی از قلب به عمل آمده و پارامترهای مربوط به بطن راست شامل: قطر دیواره و حفره در زمان سیستول و دیاستول، همچنین قدرت انقباضی بطن راست اندازه گیری گردید. در مرحله بعد با کالبدگشایی و اندازه گیری نسبت وزن بطن راست به مجموع بطن ها، بین داده ها در حالت سونوگرافی و کالبدگشایی مقایسه به عمل آمد. در تحقیق حاضر مشاهده گردید که RVWd در گروه دریافت کننده ۴۰۰ppm اسید آسکوربیک نسبت به گروه کنترل افزایش یافته است و نسبت وزن بطن راست به مجموع بطن ها (RV/TV) از گروه کنترل کمتر است. نتایج نشان دادند که اسید آسکوربیک می تواند با پیشگیری از افزایش فشار خون ریوی مانع از اتساع و تغییرات قلبی شده، در کاهش سندرم آسیت موثر باشد.

کلمات کلیدی: اسید اسکوربیک؛ قلب؛ اولتراسونوگرافی؛ جوجه های گوشتی

Veterinary Researches No in Pajouhesh & Sazandegi 82 pp: 18-26

Study on the effect of ascorbic acid on heart parameters and right ventricular fractional shortening in broilers reared at high altitude ultrasonography

By: A.K. Zamani Moghaddam, Department of Clinical Sciences, Veterinary Faculty, Shahrekord University, Shahrekord, Iran. (Corresponding AuThor, Tel: +983874424427)

S. Sorooy, Department of Clinical Sciences, Veterinary Faculty, Tehran University, Tehran, Iran. M. Yadegari Member of Veterinary Faculty, Shahrekord Azad University, Shahrekord, Iran. E. Rezapour Graduated of Veterinary Faculty, Shahrekord University, Shahrekord, Iran.

Ascites syndrome is one of the most problems of broilers industry and produce economical losses to this industry yearly. Because of ecological condition, importance of broiler breeding and high yearly mortality due to this syndrome in Iran, It was decided to investigate the effect of ascorbic acid as an antioxidant on heart structure, that one of the most limb which involve in this syndrome. In this study, 120 male day-old broiler chickens (Ross308) reared in 12 pens. Three group with 3 repetition consume ascorbic acid in concentration of 400, 800 and 1200 part per million respectively. One group with 3 repetition consume no supplemental material. At 6 week of the experiment, echocardiogram was obtained from 4 birds of each pen. Then echocardiographic parameters include RVWd, RVWDs, RVIDd, RVIDs and RVFS were measured and compared with autopsy condition (the weigh of right to total ventricle ratio: RV/TV). The RVWd and RV/TV of 400ppm group had significant difference with control group. From numerical point of view, RVWd and RVWDs in other groups were thicker than control, RVIDd and RVIDs were smaller than control, RVFS in therapeutic groups not differ from control group, and finally RV/TV in therapeutic groups were smaller than control, but none of them were significant. Thus, it was hypothesized that ascorbic acid may control ascites by prevention of right ventricular dilation and failure.

Key words: Ascorbic acid, Heart, Ultrasonography, Broilers

مقدمه

سندرم آسیت با درگیر کردن جوجه های گوشتی جوان با رشد سریع، مشکلات زیادی را در صنعت پرورش جوجه های گوشتی دنیا ایجاد کرده است. بسیاری از محققین توجه زیادی به پیشگیری و یا درمان سندرم آسیت معطوف کرده اند، بدیهی است در صورتی که بتوان راهکارهای کاهش این سندرم در شرایط مرتفع را مورد بررسی قرار داد و در نهایت راهکاری مناسب را پیشنهاد نمود، می توان جهت کاهش خسارات ناشی از این سندرم گام موثری برداشت. تاکنون عوامل متعددی جهت پیشگیری و یا کنترل سندرم آسیت پیشنهاد شده اند که با شناخت مکانیسم، محل و نحوه تاثیر این عوامل می توان گام موثری در ارائه مناسب ترین راهکار برداشت. در این میان با اولتراسونوگرافی علاوه بر تعیین خصوصیات فیزیکی قلب، می توان قدرت انقباضی و در حقیقت کارایی قلب را نیز محاسبه کرد. سندرم آسیت یک آبشار معمولاً مخرب از وقایعی است که پرندگان نوع گوشتی را متاثر می کند و منجر به تغییراتی شامل بزرگ و شل شدن قلب، هایپرتروفی بطن راست و تجمع مایع در حفره بطنی می شود (Riddel, 1991).

در واقع، بخش عظیمی از محبوبیت تکنیک تصویربرداری اولتراسونوگرافی در دامپزشکی، مدیون سادگی و بی خطر بودن این روش تشخیصی است. اولتراسونوگرافی امروزه از جمله روش های تشخیصی دقیق و بسیار سودمندی است که کاربردهای فراوانی در دامپزشکی، به خصوص در معاینات محوطه بطنی و مامایی دارد.

اولتراسونوگرافی تشخیصی خطرات رادیوگرافی را نداشته و در بسیاری از موارد بر آن برتری دارد. محققین زیادی از اکوکاردیوگرافی به عنوان یک تکنیک مفید برای ارزیابی ساختار و عمل قلب در جوجه ها نام برده و از اکوکاردیوگرافی ^۱ B-MODE و ^۲ M-MODE برای مقایسه عمل قلبی در جوجه های مبتلا به سندرم آسیت و جوجه های نرمال استفاده نمودند. Martinez و همکاران در سال ۲۰۰۰ از اکوکاردیوگرافی برای مطالعه ساختار و عمل سیستم قلبی-عروقی در طول شکل گیری سندرم افزایش فشار خون ریوی در جوجه های گوشتی استفاده کردند (Martinez et al, 2000). Deng و همکاران در سال ۲۰۰۶ از اکوکاردیوگرافی B-mode و M-mode برای مقایسه عمل قلبی در جوجه های مبتلا به سندرم آسیت و جوجه های نرمال استفاده کردند (Deng, Zhang, Guo and li, 2006). Martinez و همکاران در سال ۱۹۹۸ از تکنیک اکوکاردیوگرافی به منظور ارزیابی ساختار و عمل قلب در جوجه های گوشتی و تخم گذار استفاده نمودند (Martinez et al 1998) و Olkowski و همکاران در سال ۲۰۰۵ پاتوژن آسیت را در جوجه های گوشتی پرورش یافته در ارتفاع پایین بر پایه یافته های اکوکاردیوگرافی مورد بررسی قرار دادند (Olkowski, Abbott and Classen, 2005).

گزارشات متعددی بر این اساس که مکانیسم های واسطه رادیکال های آزاد می توانند در اتیولوژی سندرم افزایش فشار ریوی دخیل باشند، موجود می باشد (Agudelo; 1983 and Enkrethakul et al; 19993).

و تصاویر از وضوح و قابلیت تشخیص مناسبی برخوردار می‌گردد. در این رهیافت، در تصاویر سونوگرافی حفره بطن چپ نزدیک به پروب و حفره بطن راست دورتر از پروب، رویت می‌شوند. بعد از ظاهر شدن تصویر سونوگرافی قلب بر روی صفحه مونیتر، از تکنیک (M.Mode) برای اندازه‌گیری دقیق حفره بطن راست و دیواره آن در زمان سیستول و دیاستول استفاده گردید.

برای بدست آوردن اندازه حفره بطن راست در زمان سیستول^۴ (RVIDs)، فاصله بین دو قله روبروی هم در تصاویر (M.Mode) و برای اندازه‌گیری حفره بطن راست در زمان دیاستول^۵ (RVIDD)، فاصله بین دو فرورفتگی روبروی هم اندازه‌گیری گردید (تصویر شماره ۱).

نحوه اندازه‌گیری دیواره بطن راست نیز بدین قرار بود که اندازه قطر دیواره بطن راست در زمان سیستول^۶ (RVWDs)، فاصله نوک یکی از قله‌ها تا مرز پایینی همان قله می‌باشد و در زمان دیاستول^۷ (RVWDD) باید فاصله یکی از فرورفتگی‌ها تا مرز پایینی همان فرورفتگی اندازه‌گیری شود (تصویر شماره ۲). در مرحله بعد اعداد بدست آمده مربوط به اندازه حفره بطن راست در زمان سیستول و دیاستول در فرمول زیر قرار داده شده و نتیجه حاصله که نشان دهنده درصد FS^۸ است محاسبه گردید.

$$FS = \frac{RVWDD - RVWDs}{RVWDD} \times 100$$

در مرحله بعد پرندگان مورد نظر کالبد گشایی شده و نسبت وزن بطن راست به مجموع بطنها^۹ (RV/TV) برای مقایسه با وضعیت سونوگرافی اندازه‌گیری می‌شد. در پایان پس از بدست آوردن پارامترهای مورد نظر، اختلاف بین گروههای مختلف توسط آنالیز یکطرفه داده‌ها (One Way ANOVA) با سطح اطمینان $p < 0.05$ بررسی و در صورت وجود اختلاف، به روش Tukey تست گردید.

نتایج

در مقایسه وزن گروههای درمانی با گروه کنترل در سن ۶ هفتگی نتایج نشان دادند که اختلاف معنی داری از نظر آماری بین وزن گروه کنترل با گروههای دریافت کننده اسید آسکوربیک در غلظت‌های مختلف وجود ندارد. در مقایسه RVWDD بین گروههای مختلف با یکدیگر و با گروه کنترل نتایج بدین قرار بود که: بین RVWDD گروه کنترل و گروههای دریافت کننده اسید آسکوربیک ۴۰۰ اختلاف معنی دار بود ($p < 0.05$). ولی بین سایر گروهها اگرچه از لحاظ عددی قطر دیواره در زمان دیاستول در گروههای دریافت کننده اسید آسکوربیک بیشتر بود اما از نظر آماری اختلاف معنی داری مشاهده نگردید ($p > 0.05$). در مقایسه RVWDS بین گروههای مختلف با یکدیگر و با گروه کنترل، اگرچه از نظر عددی گروههای دریافت کننده اسید آسکوربیک قطر بیشتری را در دیواره بطن راست در زمان سیستول نشان دادند ولی بین گروههای مختلف از نظر آماری اختلاف معنی داری مشاهده نشد ($p > 0.05$). در مقایسه RVIDD و RVIDs بین گروههای مختلف با یکدیگر و با گروه کنترل اگرچه از نظر عددی گروههای دریافت کننده اسید آسکوربیک قطر کمتری را در حفره بطن راست در زمان دیاستول و سیستول نشان دادند ولی اختلاف معنی داری بین گروههای مختلف از نظر آماری

از طرفی اسید آسکوربیک به عنوان یک آنتی اکسیدان، می‌تواند نخستین خط دفاعی بدن در مقابل تولید رادیکال‌های آزاد به خصوص رادیکالهای آزاد اکسیژن باشد که این ترکیبات موجب خسارات جبران ناپذیری در بافتهای بدن می‌شوند، از آن جمله میتوان به افزایش یافتن هیپوکسی اشاره نمود که خود عامل مهمی در گسترش^۳ PHS در پرندگان است. پس اسید آسکوربیک بطور مستقیم می‌تواند موجب کاهش فشار سرخرگهای ریوی شود و بر روند بزرگ شدن بطن راست و متعاقب آن آسیت و مرگ و میر ناشی از آن اثر گذاشته و آن را کاهش دهد (Lechowski, Nogorna, Stasiak and Kowalczyk, 1998).

این بررسی به این دلیل اهمیت می‌یابد که تظاهرات بالینی سندرم آسیت در تمام دنیا در پی نارسایی بطن راست قلب در جوجههای گوشتی در حال رشد اتفاق می‌افتد که منجر به تجمع مقدار زیادی مایع شبیه به سرم در محوطه بطنی جوجههای مبتلا می‌شود که عامل مهم مرگ و میر در بسیاری از گله هاست (Saif, Barnes, Crespor, 2004 and Shirepresed). به هر حال با توجه به اهمیت این سندرم به عنوان یکی از معضلات شایع در صنعت پرورش طیور گوشتی و مصروف داشتن هزینه‌های مربوط به تلفات و حذف لاشه‌های مبتلا در طول دوره پرورش و در کشتارگاه (Maxwell and Robertson, 1997) و با توجه به این نکته که عوامل مستعد کننده بسیاری در بروز این سندرم نقش دارند، لذا تصمیم گرفته شد تا با بررسی اثرات درمانی اسید آسکوربیک بر سندرم آسیت از طریق ارزیابی تاثیر آن بر قدرت انقباضی قلب راست در جوجههای گوشتی از طریق تکنیک اکوکاردیوگرافی و حذف عوامل ایجاد کننده این سندرم به عنوان رهیافتی برای کاهش خسارات اقتصادی ناشی از آن در شرایط اقلیمی کشورمان گامی برداشته شود.

مواد و روش‌ها

تعداد ۱۲۰ قطعه جوجه گوشتی نر سویه راس ۳۰۸ در ۱۲ پن از سن یکروزگی در ارتفاع ۲۱۴۰ متر از سطح دریا پرورش یافتند. ویتامین T در مقادیر مختلف (۴۰۰، ۸۰۰ و ۱۲۰۰ قسمت در میلیون) از هفته دوم در اختیار ۳ گروه و هر گروه با ۳ تکرار قرار گرفت. یک گروه به همراه ۳ تکرار به عنوان گروه کنترل از هیچگونه ترکیب اضافی استفاده نمودند. در طول دوره پرورش، همه گروهها از جیره استاندارد دوره پرورش جوجههای گوشتی با حداکثر انرژی استفاده نمودند. سپس در سن ۶ هفتگی از تعداد ۴ قطعه پرنده در هر تکرار، آزمایش سونوگرافی از قلب به عمل آمده و فاکتورهای مورد نظر اندازه‌گیری گردید: (تصاویر شماره ۱ تا ۴)

روش سونوگرافی جلدی به این صورت بود که پره‌های اضافی در ناحیه سینه‌ای پرنده کنار زده می‌شد تا آرتیفکت‌های نامناسب از بین بروند. سپس سطح کریستال ترانس‌دیوسر (خطی- مقعدی ۵ مگا هرتز) به ژل مخصوص سونوگرافی آغشته شده، از رهیافت سمت چپ برای سونوگرافی قلب استفاده گردید. محل قرار گرفتن نوک پروب بطرف زاویه ایجاد شده بین گردن و بال پرنده حوالی Humerus, Scapula بود و انتهای آن بر روی ابتدای Keel bone قرار می‌گرفت. با استفاده از این رهیافت سمت راست قلب در کانون اولتراسوند ارسالی واقع می‌شود

نیز مشاهده شده است.

در تحقیق Hassanzadch و همکاران در سال ۱۹۹۷ نیز اضافه کردن ۵۰۰ mg/kg ویتامین C در جیره طیور گوشتی پرورش یافته در دمای نسبتاً پایین، تاثیری در رشد، مصرف غذا و ضریب تبدیل غذایی آن‌ها نداشته است. در تحقیق Briggs و همکاران در سال ۱۹۹۴، مکمل کردن ویتامین C به میزان ۳ g/kg در جیره، بطور معنی داری باعث بهبود و پیشرفت رشد در جوجه‌ها گردیده است.

بررسی پارامترهای قلبی و اکوکاردیوگرافی در گروه‌های مختلف درمان نسبت به گروه کنترل

در تحقیق حاضر مشاهده گردید که RVWd و RVWd در گروه‌های دریافت کننده اسید آسکوربیک نسبت به گروه کنترل افزایش یافته‌اند اما از نظر آماری، تنها در مورد RVWd. بین گروه کنترل و گروه دریافت کننده اسید آسکوربیک ۴۰۰، اختلاف معنی دار بود. این نتایج نشان می‌دهند که استفاده از اسید آسکوربیک در گروه‌های درمانی احتمالاً می‌تواند با پیشگیری از کاهش قطر دیواره، از نارسایی بطن راست و ناکارآمدی آن جلوگیری کند. Martinez و همکاران در سال ۱۹۹۸ نشان دادند که ضخامت دیواره های بطنی در جوجه های گوشتی کمتر از جوجه های تخم گذار می باشد و این اختلاف جوجه‌های گوشتی را مستعد سندرم آسیت می نماید. همچنین Deng و همکاران در سال ۲۰۰۶ در مقایسه عملکرد قلبی در جوجه های

مشاهده نشد ($p > 0.05$). در مقایسه RVFS بین گروه‌های مختلف با یکدیگر و با گروه کنترل بین هیچیک از گروه‌ها از نظر آماری اختلاف معنی داری مشاهده نشد ($p > 0.05$).

در مقایسه نسبت وزن بطن راست به مجموع بطن‌ها بین گروه‌های مختلف با یکدیگر و با گروه کنترل، بین گروه کنترل و گروه دریافت کننده اسید آسکوربیک ۴۰۰ اختلاف معنی داری وجود دارد ($p < 0.05$). ولی بین سایر گروه‌ها از نظر آماری اختلاف معنی داری مشاهده نشد ($p > 0.05$) اگرچه در گروه‌های درمانی این پارامتر کوچکتر یا مساوی ۰/۲۸۵ بود (جدول شماره ۱).

بحث

در تحقیق حاضر وزن گروه‌های دریافت کننده اسید آسکوربیک در غلظت‌های مختلف نسبت به گروه کنترل اختلاف قابل ملاحظه ای را نشان نداده است و اختلاف جزئی مشاهده شده نیز از نظر آماری معنی دار نمی باشد، یعنی نتایج حاصل از تحقیق حاضر بیانگر این هستند که اسید آسکوربیک در غلظت‌های ۴۰۰، ۸۰۰ و ۱۲۰۰ ppm احتمالاً در رشد و وزن گیری جوجه‌ها تاثیری نداشته است. در مطالعات Orban و همکاران در سال ۱۹۹۳، Nakau و همکاران در سال ۱۹۶۷ و Reid و همکاران در سال ۱۹۶۴ نیز استفاده از ویتامین C در مقادیر مختلف از ۵۰ mg/kg تا ۹ g/kg در سرعت رشد جوجه‌ها تاثیری نداشته و حتی در مواردی تاثیرات منفی بر سرعت رشد

جدول شماره ۱: مقایسه میانگین وزن و شاخص های قلبی در سن ۶ هفته‌گی در گروه های مختلف دریافت کننده اسید آسکوربیک

شاخص ها	وزن (kg)	RVWd (cm)	RVWds (cm)	RVIDd (cm)	RVIDs (cm)	RVFS (%)	RV/TV (gr)
دریافت کننده ۴۰۰ ppm	۲/۹۱± ۱۶۱/۸۷ ^a	۰/۴۴± ۰/۰۴ ^a	۰/۸۱± ۱۷ ۰/۰ ^a	۱/۲۰± ۰/۲۱ ^a	۰/۶۳± ۰/۱۴ ^a	۴۹/۷۲± ۶/۷۳ ^a	۰/۲۲± ۰/۰۱ ^a
دریافت کننده ۸۰۰ ppm	۳/۰۳± ۱۳۹/۹۷ ^a	۰/۳۷± ۰/۰۲ ^{ab}	۰/۶۹± ۰/۰۸ ^a	۱/۱۶± ۰/۱۹ ^a	۰/۶۱± ۰/۱۵ ^a	۵۰/۵۰± ۶/۶۰ ^a	۰/۲۸± ۰/۰۱ ^{ab}
دریافت کننده ۱۲۰۰ ppm	۳/۱۵±۵۹/۸۳ ^a	۰/۳۵± ۰/۰۱ ^{ab}	۰/۸۰± ۰/۰۷ ^a	۱/۲۰± ۰/۱۵ ^a	۰/۶۰± ۰/۰۹ ^a	۵۰/۴۷± ۲/۶۵ ^a	۰/۲۶± ۰/۰۱ ^{ab}
کنترل	۳/۰۱± ۱۷۶/۰۴ ^a	۰/۲۷± ۰/۰۲ ^b	۰/۶۶± ۰/۱۱ ^a	۱/۵۰± ۰/۱۸ ^a	۰/۷۷± ۰/۱۹ ^a	۵۰/۲۶± ۷/۳۳ ^a	۰/۳۳± ۰/۰۲ ^b

حروف غیر همنام در هر ستون نشان دهنده اختلاف معنی دار می باشند..

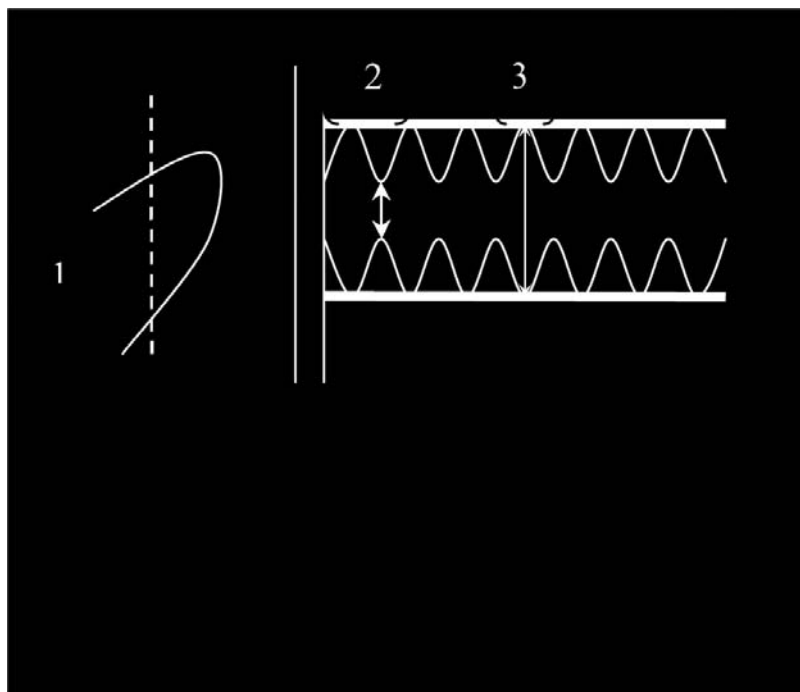
می توان به این نتیجه رسید که گروه کنترل (که ویتامین C دریافت نکرده اند) دچار هایپرتانسیون ریوی گردیده اند که نتیجه آن فشار بر بطن راست و در نهایت اتساع و افزایش قطر داخلی حفره آن می باشد. Deng و همکاران نیز در سال ۲۰۰۶ نشان دادند که RVIDs و RVIDd در جوجه های مبتلا به سندرم آسیت بزرگتر از جوجه های سالم می باشد. Martinez-Lemus و همکاران نیز در سال ۲۰۰۰ نشان دادند که در میان پرندگان های مواجه شده با فشار کم اکسیژن، جوجه های PHS مثبت، RVIDd و RVIDs بزرگتری نسبت به جوجه های PHS منفی به ترتیب در هفته سوم و هفته اول و سوم بعد از مواجهه با فشار کم اکسیژن دارند.

نتایج این دو تحقیق نیز نشان می دهند که در جوجه های PHS مثبت و مبتلا به آسیت، این دو پارامتر بزرگتر از جوجه های سالم می باشند. Lechowski و همکاران در سال ۱۹۹۸ گزارش کردند که اسید آسکوربیک به عنوان یک آنتی اکسیدان می تواند بطور مستقیم باعث کاهش فشار سرخرگهای ریوی شده و بر روند بزرگ شدن بطن راست و متعاقب آن آسیت و مرگ و میر ناشی از آن اثر گذاشته و آن را کاهش دهد (۷). Hassanzadeh و همکاران نیز در سال ۱۹۹۷ نشان دادند که افزایش در پراکسیداسیون لیپیدی که منطبق با کاهش آنتی اکسیدانهای بافتی می باشد، می تواند در دژنراسیون بافت قلب یا شکل گیری هیپرتروفی قلبی دخیل باشد.

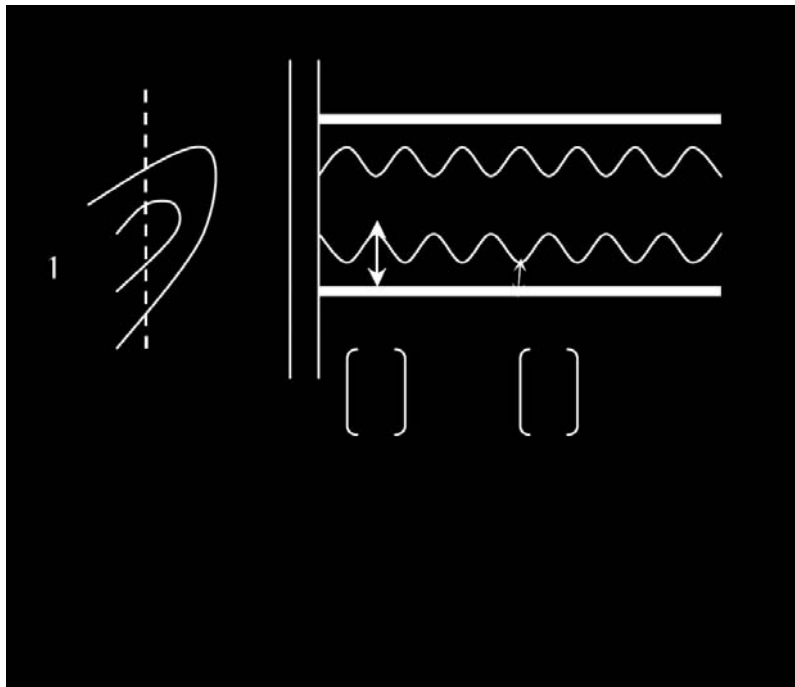
در بررسی قدرت انقباضی (RVFS)، در تحقیق حاضر قدرت انقباضی در گروه های درمانی و گروه کنترل تفاوت قابل ملاحظه ای را نشان نمی دهند و اختلاف بین هیچیک از گروه ها معنی دار نبود. این

مبتلا به سندرم آسیت و جوجه های سالم با استفاده از اکوکاردیوگرافی B-mode و M-mode نشان دادند که ضخامت دیواره آزاد بطن چپ در انتهای دیاستول در ۳ هفتهگی در جوجه های مبتلا به آسیت کمتر می باشد، اما اشاره ای به بطن راست نگردیده است.

این تحقیقات نشانگر این واقعیت هستند که در جوجه های مبتلا به آسیت قطر دیواره بطن ها نازکتر از جوجه های سالم می باشد و این امر کارایی قلب آن ها را کاهش خواهد داد و استفاده از ویتامین C با جلوگیری از کاهش قطر دیواره بطن ها از روند پیشرفت سندرم آسیت جلوگیری می نماید. در بررسی RVIDs و RVIDd، در جوجه های تحت درمان با غلظتهای مختلف اسید آسکوربیک، این دو پارامتر کمتر از گروه کنترل می باشند ولی از نظر آماری اختلاف بین هیچیک از گروه ها معنی دار نمی باشد. در واقع این نتایج نشان می دهند که ویتامین C با پیشگیری از اتساع بطن راست از افزایش قطر داخلی آن، چه در زمان دیاستول و چه سیستول پیشگیری می نماید. با مراجعه به جدول شماره ۱ نیز می توان مشاهده کرد که در گروه های درمانی که قطر حفره در زمان دیاستول و سیستول کمتر از گروه کنترل می باشد، نسبت وزن بطن راست به مجموع بطن ها (RV/TV) نیز از گروه کنترل کمتر است که نشانگر این مطلب می باشد که در گروه کنترل بزرگ شدگی و اتساع بطن راست صورت گرفته است. Wideman در سال ۲۰۰۱ نشان داده است که جوجه های گوشتی که نسبت وزن بطن راست به مجموع بطن ها در آن ها بیشتر یا مساوی ۰/۲۸۵ می باشد به سندرم افزایش فشار خون ریوی مبتلا هستند. با مشاهده این پارامتر در گروه کنترل و اختلاف قابل ملاحظه آن با گروه های درمانی



تصویر شماره ۱: نمای شماتیک از نحوه اندازه گیری قطر حفره بطن راست



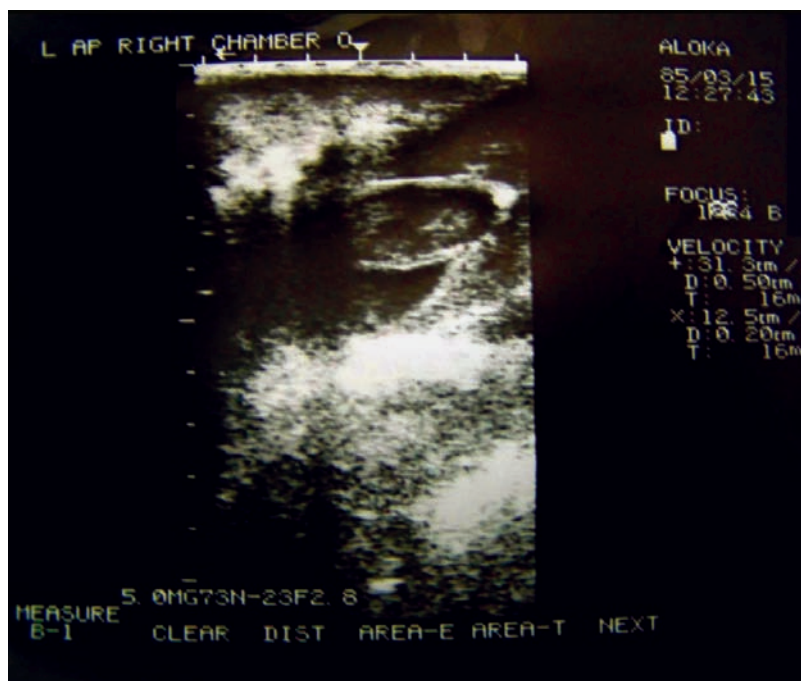تصویر شماره ۲: نمای شماتیک از نحوه اندازه‌گیری قطر دیواره بطن راست

راست به مجموع بطن‌ها در گروه‌های فوق تاییدی بر نتایج بدست آمده از اکوکاردیوگرافی می‌باشد. از نظر آماری نیز تنها اختلاف بین گروه کنترل و گروه دریافت‌کننده اسید آسکوربیک ۴۰۰ معنی‌دار بوده است. Hassanzadeh و همکاران در سال ۱۹۹۷ اثر اسید آسکوربیک را با غلظت ۵۰۰ ppm روی ۴۲۰ قطعه خروس بررسی نمودند. در مواردی که به جیره غذایی ۵۰۰ ppm اسید آسکوربیک اضافه گردیده بود، نسبت وزن بطن راست به کل بطن‌ها کاهش یافته بود و با گروه کنترل اختلاف معنی‌داری را نشان می‌داد. Kassab و همکاران در سال ۱۹۹۰ اثر اسید آسکوربیک را در سندرم آسیت روی ۴۸۰ قطعه جوجه گوشتی نر و ماده آزمایش نمودند. آن‌ها در گروه کنترل شیوع آسیت را ۲۰/۸ درصد و در گروه‌های دریافت‌کننده اسید آسکوربیک به ترتیب ۱۰/۸ و ۷/۵ درصد گزارش نمودند. زمانیکه آن‌ها اسید آسکوربیک را به جیره طیور اضافه نمودند نسبت وزن بطن راست به مجموع بطن‌ها نسبت به گروه کنترل اختلاف معنی‌داری را نشان می‌داد که با تحقیقات نویسنده در این زمینه همخوانی دارد. بدیهی است افزایش فشار سرخرگ‌های ریوی و نیاز اکسیژنی بالایی که جوجه‌های گوشتی در نقاط مرتفع دارند موجب پرکاری قلب به خصوص قلب سمت راست می‌شود که این تحقیق می‌تواند بیانگر این مطلب باشد که ویتامین C به عنوان یک احیاکننده قوی (آنتی‌اکسیدان) و یک ترکیب شیمیایی اکسیداسیون و احیاء سلولی می‌تواند موجب کاهش فشار خون ریوی و مقاومت در جریان خون در سرتاسر ریه گردد که مستقیماً میزان RVF و آسیت را کاهش می‌دهد.

در توجیه چگونگی تاثیر اسید آسکوربیک بر تغییرات فوق می‌توان از روند زیر استفاده کرد:

نتایج نشان می‌دهند که ویتامین C علیرغم تاثیر بر پارامترهای گفته شده، بر قدرت انقباضی قلب تاثیری نشان نداده است. در بررسی‌های Deng و همکاران در سال ۲۰۰۶، RVFS در جوجه‌های مبتلا به آسیت بطور معنی‌داری کمتر از جوجه‌های سالم بوده است (۳). به علاوه آن‌ها نشان دادند که وزن بدن در جوجه‌های مبتلا به آسیت کمتر از جوجه‌های سالم می‌باشد. Martinez-Lemus و همکاران نیز در سال ۲۰۰۰ نشان دادند که جوجه‌های PHS مثبت در هفته اول پس از مواجهه با فشار پایین اکسیژن RVFS کوچکتری دارند (۹). با توجه به نتایج فوق به نظر می‌رسد که بایستی قدرت انقباضی در گروه کنترل کمتر از گروه‌های درمانی باشد، ولی با توجه به اینکه وزن جوجه‌های گروه‌های درمانی تفاوت قابل ملاحظه‌ای با گروه کنترل ندارد و وزن بالاتر مستلزم قدرت انقباضی بیشتر می‌باشد لذا گروه‌های درمانی نیاز به قدرت انقباضی بیشتری ندارند و در نتیجه معنی‌دار نبودن این رابطه توجیه‌پذیر می‌باشد.

در ارتباط با RV/TV در مطالعاتی که محققین در گذشته انجام داده‌اند، مهمترین عامل بزرگ شدن بطن راست را پاسخ به افزایش بار پمپ خون به ریه‌ها و افزایش حجم یا فشار خون ناشی از هیپوکسی دانسته‌اند. نتایج تحقیقات ما نشان می‌دهند که در هفته ششم یعنی منطبق با بررسی‌های اکوکاردیوگرافی، نسبت وزن بطن راست به مجموع بطن‌ها در گروه‌های دریافت‌کننده اسید آسکوربیک نسبت به گروه کنترل کاهش یافته است. این امر می‌تواند تاییدی بر نتایج بدست آمده از اکوکاردیوگرافی باشد زیرا نتایج حاصل از اکو نشان می‌دهند که اسید آسکوربیک از اتساع و بزرگ شدن قلب راست در گروه‌های درمانی جلوگیری نموده است، لذا کاهش نسبت وزن بطن



تصویر شماره ۳: نمای B-mode سونوگرافی قلب از رهیافت سمت چپ

۱۹۸۳ نشان می‌دهد که مکمل ویتامین C در جیره طیور گوشتی وقوع آسیت را کاهش می‌دهد.

Enkvetchakul و همکاران در سال ۱۹۹۳ غلظت‌های پایین ویتامین C را در ریه و بافت کبد جوجه های گوشتی که از افزایش فشار ریوی رنج می‌بردند مشاهده کردند. در تحقیق Hassanzadeh و همکاران در سال ۱۹۹۷ در گروه‌های دریافت کننده اسید آسکوربیک میزان وقوع آسیت کاهش یافته بود.

کلیه تحقیقات و بررسی‌های فوق می‌توانند بیانگر این مطلب باشند که اسید آسکوربیک به عنوان یک آنتی‌اکسیدان، نخستین خط دفاعی بدن در مقابل تولید رادیکال‌های آزاد به خصوص رادیکال‌های آزاد اکسیژن می‌باشد که این ترکیبات موجب خسارات جبران ناپذیری در بافت‌های بدن می‌شوند، از آن جمله میتوان به افزایش هیپوکسی اشاره نمود که خود عامل مهمی در گسترش PHS در پرندگان است. پس اسید آسکوربیک بطور مستقیم می‌تواند موجب کاهش فشار سرخرگ‌های ریوی شود و بر روند بزرگ شدن بطن راست و متعاقب آن آسیت و مرگ و میر ناشی از آن اثر گذاشته و آن را کاهش دهد (Lechowski, 1998; Nogornq-Stagiqkand, Kowlczyk, 1998).

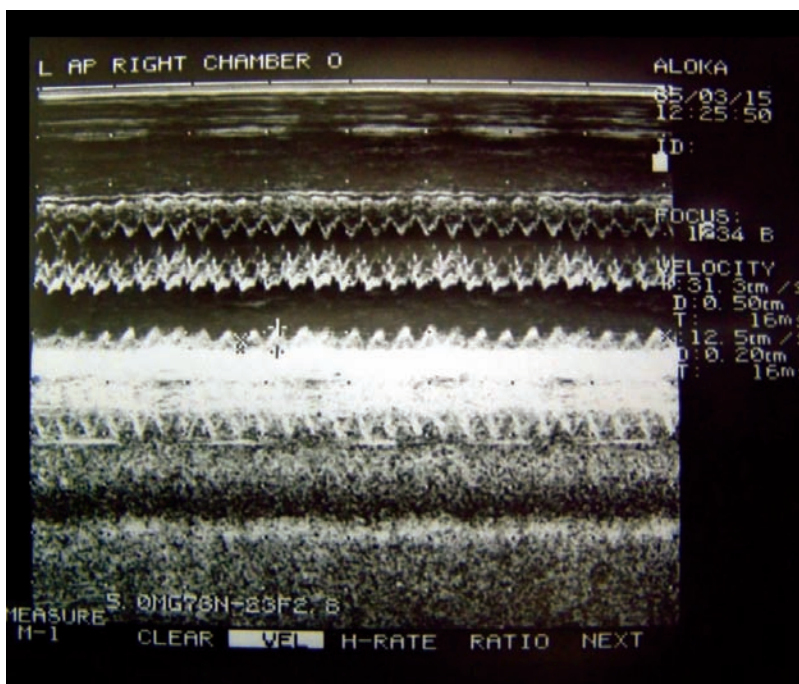
نتیجه گیری

اسید آسکوربیک می‌تواند با پیشگیری از افزایش فشار خون ریوی مانع از اتساع و تغییرات قلبی شده، در کاهش سندرم آسیت موثر باشد. پیشگیری از PHS و متعاقب آن نارسایی بطنی در استفاده از اسید آسکوربیک، احتمالاً از تغییرات قلبی نظیر اتساع و شل شدگی در روند شکل‌گیری آسیت جلوگیری خواهد نمود.

مطالعات هیستوپاتولوژیکی توسط Maxwell و همکاران در سال ۱۹۸۶ و ۱۹۹۰ نشان میدهد که تعداد زیادی سلول‌های التهابی در بافت‌های متعدد پرندگان مبتلا به آسیت و قلب‌های پرندگان مواجه شده با هیپوکسی آزمایشی مشاهده شده است. همچنین Enkvetchakul و همکاران در سال ۱۹۹۳ متذکر شده‌اند که سلول‌های سفید خونی فعال شده می‌توانند مقادیر متغیری از اکسیدانت‌های واکنشی در بافت‌های محصور شده تولید کنند که قادرند شرایط آنتی‌اکسیدانتی بافت را تغییر دهند.

گزارشات متعددی بیان می‌کنند که مکانیسم‌های واسطه رادیکال‌های آزاد می‌توانند در اتیولوژی سندرم افزایش فشار ریوی دخیل باشند (Agudelo, 1983; Enkvetchakul et al 1993). پتانسیل رادیکال‌های آزاد مشتق شده از اکسیژن در ایجاد آسیب سیتوتوکسیک بوسيله Maxwell و همکاران در سال ۱۹۹۴ نیز مطرح شده است. آن‌ها بیان کردند که همراه با گرانولوسیتها، میتوکندری در پرندگان هیپوکسیک و مبتلا به آسیت می‌تواند منشا رادیکال‌های آزاد اکسیژن در سلول‌های آسیب دیده میوکارد باشد و این ترکیبات می‌توانند نقش مهمی در ایجاد آسیب بافتی در جوجه های گوشتی ایفا کنند.

آن‌ها همچنین استدلال کردند که رادیکال‌های آزاد اکسیژن از طریق پراکسیداسیون لیپیدی غشاهای سلولی باعث آسیب بافتی می‌شوند که این امر منجر به افزایش نفوذپذیری غشا می‌شود (Hassanzadeh, ۱۳). و همکاران در سال ۱۹۹۷ نشان دادند که افزایش در پراکسیداسیون لیپیدی که منطبق با کاهش آنتی‌اکسیدانت‌های بافتی می‌باشد، می‌تواند در دژنراسیون بافت قلب یا شکل‌گیری هیپرتروفی قلبی دخیل باشد. یافته‌های Agudelo در سال



تصویر شماره ۴: نمای M-mode سونوگرافی حفره قلب در زمان سیستول و دیاستول

3-Deng , G., Zhang , Y., Peng , X., Guo, D. and Li, C., 2006; Echocardiographic characteristics of chickens with ascites syndrome. *Poultry Science*, 47(6):756-62.

4-Enkvethakul, B., Bottje, W., Anthony, N. and Moore, R., 1993; Compromised antioxidant status associated with ascites in broilers. *Poultry Science*, 72:2272-80.

5-Hassanzadeh, M., Buys, N., Dewil, E., Rahimi, G. and Decuyper, E., 1997; The prophylactic effect of vitamin C supplementation on broiler ascites incidence and plasma thyroid hormone concentration. *Avian Pathology*, 26:33-44.

6-Kassab, A., Al-Taweil, R.N., 1990; Effect of dietary vitamin C on ascites in broiler chicks. *International Journal for Vitamin and Nutrition Research*, 60(4):366-71.

7-Lechowski, J., Nogorna- Stasiak, B. and Kowalczyk, M., 1998; Synthesis of vitamin C in skeletal muscle and the digestive tube wall in chickens. *Veterinary Science*, 53:117-23.

8-Martinez-Lemus, L.A., Miller, M.W., Jeffrey, J.S. and Odom, T.W., 1998; Echocardiographic evaluation of cardiac structure and function in broiler and leghorn chickens. *Poultry Science*, 77(7):1045-50.

9-Martinez-Lemus, L.A., Miller, M.W., Jeffrey, J.S. and Odom, T.W., 2000; Echocardiographic study of pulmonary hypertension syndrome in broiler chickens. *Avian Disease*, 44(1):74-84.

تشکر و قدردانی

بدینوسیله از همکاری صمیمانه دانشکده دامپزشکی دانشگاه شهرکرد و دانشکده دامپزشکی دانشگاه آزاد اسلامی واحد شهرکرد تشکر و قدردانی می‌گردد.

پاورقی‌ها

- 1-Brightness
- 2-Motion
- 3-Pulmonary Hypertension Syndrome
- 5-Right Ventricular Internal Dimension systole
- 6- Right Ventricular Internal Dimension diastole
- 7- Right Ventricular Wall Diameter systole
- 8- Right Ventricular Wall Diameter diastole
- 9- Fractional Shortening
- 10- Right ventricle/Total ventricle

منابع مورد استفاده

1-Agudelo, L.G., 1983; Possible causes of avian oedema. *Poultry International*, 22:8-14.

2-Briggs, G.M., Luckey, T.D., Elvehjem, C.A. and Hart, E.B., 1994; Effect of ascorbic acid on chick growth when added to purified rations. *Proceedings of the Society for Experimental Biology and Medicine*, 55:130-34.

- 10-Maxwell, M.H., 1990; Ascites in broilers. *Poultry International*, 29:32-38.
- 11-Maxwell, M.H., and Robertson, G.W., 1997; World broiler ascites survey. *Poultry International*, 30:44-51.
- 12-Maxwell, M.H., Robertson, G.W. and Spence, S., 1986; Studies on an ascites syndrome in young broilers: Haematology and pathology. *Avian Pathology*, 15:511-24.
- 13-Maxwell, M.H., Robertson, G.W., Farquharson, C. and Moseley, D., 1994; Ultrastructural localization of the oxygen free radical, hydrogen peroxide, and the detection of serum troponin T for the early diagnosis of injured cardiomyocytes from broilers with ascites. *Proceedings 9th European Poultry Conference, Glasgow*, 2(7):53-56.
- 14-Nakaue, H.S., Weber, C.W. and Reed, B.L., 1967; The influence of acetyl-salicylic acid on growth and some respiratory enzymes in broiler chicks. *Proceedings of the Society for Experimental Biology and Medicine*, 125:663-64.
- 15-Olkowski, A.A., Abbott, J.A. and Classen, H.L., 2005; Pathogenesis of ascites in broilers raised at low altitude: aetiological consideration based on echocardiographic findings, *Journal of Veterinary Internal Medicine*, 52(4):166-71.
- 16-Orban, J.I., Roland, D.A., Cummins, S.R.K. and Lovell, R.T., 1993; Influence of large doses of ascorbic acid on performance, plasma calcium, bone characteristics, and eggshell quality in broilers and leghorn hens. *Poultry Science*, 72:691-700.
- 17-Reid, B.L., Kurnick, A.A., Thomas, J.M. and Huletty, B.J., 1964; Effect of acetylsalicylic and oxytetracycline on the performance of white leghorn breeders and broiler chicks. *Poultry Science*, 43:880-84.
- 18- Riddel, C., 1991; *Developmental, metabolic, and miscellaneous disorders. Diseases of poultry*, 9th Ed, Iowa state University Press, Ames, U.S.A, pp.827-862.
- 19-Saif, Y., Barnes, M., Crespor, H.J. and Shivepresed, H.L., 2004; *Developmental, metabolic and other non infection disorders, Diseases of Poultry, 3th Ed.*, pp.1072-79.
- 20-Wideman, R.F., 2001; Pathophysiology of heart/lung disorders: Pulmonary hypertension syndrome in broiler chickens, *World s Poultry Science Journal*, 57:289-305.

