

گزارش کریپتوسپوریديوز در مرغداری های صنعتی تبریز

• محمد رضا افخم نیا

عضو هیأت علمی موسسه تحقیقات واکسن و سرم سازی رازی

• محمد نوری

عضو هیأت علمی دانشگاه شهید چمران اهواز

• غلامرضا کریمی

عضو هیأت علمی موسسه تحقیقات واکسن و سرم سازی رازی

• منصور بنانی

عضو هیأت علمی موسسه تحقیقات واکسن و سرم سازی رازی

• محمد قدیری ایبانه

عضو هیأت علمی سازمان آموزش، تحقیقات و ترویج وزارت جهاد کشاورزی

تاریخ دریافت: آذر ماه ۱۳۸۷ تاریخ پذیرش: فروردین ماه ۱۳۹۰

تلفن تماس نویسنده مسئول: ۰۲۶۱-۴۵۰۲۸۵۱

Email: m_afkhamnia@yahoo.com

چکیده

در این بررسی از یک صد قطعه جوجه گوشتی و تخم گذار با سنین مختلف (۱۴ تا ۱۶ روزه) که به بیماری تنفسی و با گامبور و همراه با علائم اسهال مبتلا و تلف شده بودند در کلینیک طیور در تبریز نمونه برداری انجام شد. نمونه های فوق از ترشحات نای، شش ها و محتویات روده و مخاط سکوم و کلوک تهیه و از نظر وجود اووسیست کریپتوسپوریديوم بررسی شدند. سپس رنگ آمیزی لام ها به روش زیل نیلسون اصلاح شده هنریکس انجام گردید. طی این مطالعه آلودگی دستگاه گوارش (کلوک) ۵ درصد و در دستگاه تنفسی طیور مورد آزمایش آلودگی به کریپتوسپوریديوم مشاهده نشد.

کلمات کلیدی: کریپتوسپوریديوم، اووسیست، طیور، تبریز

Veterinary Journal (Pajouhesh & Sazandegi) No 89 pp: 1-5

The report of cryptosporidiosis (cryptosporidium infection) in commercial chicken farms of Tabriz area

By: M. R. Afkhamnia, Razi Vaccine & Serum Research Institute, (Corresponding Author; Tel: +982614502851) M. Nouri, University of Shahid Chamran Ahhvaz, Gh. R. Karimi, Razi Vaccine & Serum Research Institute, M. Banan, Razi Vaccine & Serum Research Institute, M. Ghadiri Abyaneh, Agricultural Research Education and Extension Organization

Materials for this study were consisted of 100 carcasses of broiler chickens aged 14 to 60 which had died from respiratory problems and/or Gumboro disease with diarrhea. These carcasses were submitted from local poultry farms to the department of poultry diseases of the veterinary college of Islamic Azad University, Tabriz Branch for post mortem examination. Intestinal faecal from colac and cecum, trachea and lung samples from the carcasses were examined for the presence of cryptosporidium oocysts after staining using by modified Ziehl – Neelson technique. In this study Cryptosporidium oocysts were found in 5 percent of intestinal samples and in none of the respiratory samples.

Keywords: Cryptosporidiosis, Cryptosporidium spp, Oocyst, Poultry, Tabriz

مقدمه

کریپتوسپوریديوم^۱ تک یاخته ای از زیر راسته ایمرینا^۲ بوده و در بسیاری از حیوانات اهلی و انسان امکان ابتلا به بیماری کریپتوسپوریديوز^۳ وجود دارد. همچنین تمامی حیوانات (خونگرم) می توانند به عنوان میزبان این انگل محسوب شوند (۱، ۲، ۳).

این انگل در میکرو یلی ها^۴ و سلوله ای بافت پوششی دستگاه تنفسی، گوارشی و ادراری مهره داران زندگی می نماید (۵) و عفونت طبیعی حداقل از ۹ گونه پرنده میزبان مختلف تاکنون گزارش شده است. که در جوجه ها، بوقلمون ها و بلدرچین ها انگل به طور اولیه بیماریزا است و می تواند ایجاد بیماری تنفسی یا روده ای نموده و موجب شیوع بیماری شود (۵).

کریپتوسپوریديوز در طیور بیماری تک یاخته ای است که اخیراً مورد شناسایی قرار گرفته واز جنبه های مختلفی بر روی صنعت پرورش طیور اثرات ناگواری به بار می آورد. این بیماری چه از لحاظ مرگ و میر و چه با ایجاد وقفه در رشد طیور پرورشی خصوصاً در هفته های اول پرورش بر زمان تولید پیش بینی شده آنها تأثیرات سوء به جای می گذارد. از طرف دیگر مسری بودن و زئونوز بودن بیماری نباید دور از نظر باشد و خطرات کریپتوسپوریديوز طیور برای بهداشت عمومی دارای اهمیت می باشد (۱، ۳).

تاکنون تعداد ۱۹ مورد انواع گونه های کریپتوسپوریديوم در میزبانان مهره دار شناسایی شده اند (۲) از این تعداد دو گونه عفونی در جوجه ها و بوقلمون ها وجود دارد که *C.meleagridis*، *C.baileyi* نام دارند.

این دو انگل تقریباً در سراسر جهان انتشار دارند (۱) و به دوصورت مستقیم (در اثر تماس با انسان یا حیوانات آلوده) و یا غیرمستقیم از محیط آلوده (آب آشامیدنی، بستر و غیره) و با خوردن مواد آلوده به مدفوع انتقال می یابد.

هدف از مطالعه حاضر بررسی وجود انگل در دستگاه تنفس و گوارش طیور صنعتی تبریز بوده.

مواد و روش ها**انتخاب نمونه ها**

در این بررسی از یک صد قطعه مرغ گوشتی و تخم گذار از پنجاه مرغداری صنعتی با سنن مختلف که به کلینیک خصوصی آورده شده بود نمونه برداری انجام گرفت. از هر لاشه سه نمونه لام به ترتیب از ترشحات نای و محل دو شاخه شدن آن، شش ها و سکوم و کلواک و در مجموع ۳۰۰ نمونه لام از مناطق ذکر شده گرفته شد.

نمونه ها از جوجه هایی گرفته شد که همگی به بیماری (CRD)^۵ و یا گامبورو (IBD)^۶ همراه با علائم اسهال مبتلا و تلف شده بودند.

نمونه برداری**الف) ترشحات نای**

ابتدا توسط قیچی و با شکافتن پوست ناحیه گردن نای را جدا کرده و یک برش طولی از ابتدا تا محل دو شاخه شدن ایجاد کرده، سپس با لبه لام و خراشیدن مخاط داخل نای نمونه گیری نموده و با لام دیگری گسترش مستقیمی تهیه کرده و سپس آن را در دمای آزمایشگاه گذاشته تا خشک شود.

ب) شش ها

قسمت کوچکی از شش را به اندازه یک دانه عدس با قیچی جدا کرده، روی لام گذاشته و با لام دیگری نمونه را در روی لام له کرده، سپس از بافت له و مایع شده یک گسترش مستقیم تهیه و در دمای آزمایشگاه گذاشته تا خشک شود.

ج) مدفوع و مخاط سکوم و کلواک

ابتدا با یک برش طولی سکوم و کلواک را باز کرده و سپس از مدفوع به

بحث

این مطالعه وجود انگل کریپتوسپوریديوم را در دستگاه گوارش طیور صنعتی تبریز مشخص نمود. مطالعات انجام شده در سایر نقاط دنیا و ایران اطلاعات متفاوتی را از میزان ابتلا طیور به کریپتوسپوریديوم گزارش نموده است. در مطالعه حاضر میزان آلودگی دستگاه گوارش طیور در مرغداری های صنعتی تبریز ۵ درصد بود ولی در دستگاه تنفس آلودگی به کریپتوسپوریديوم مشاهده نشد. طی بررسی مشابهی در تهران درصد آلودگی در نای ۸۴ درصد و مدفوع ۲/۲۵ درصد اعلام شده است (۴). همچنین در بررسی دیگری در مشهد کلاً ۴ درصد آلودگی به این انگل گزارش شده است (۳). در مطالعه ای که در آمریکا انجام گرفته در نمونه های مدفوع ۳۳ قطعه جوجه گوشتی ۲۷/۳ درصد آلودگی به کریپتوسپوریديوم گزارش شده است (۵) و از طرفی مطالعات سرولوژیک ۲۲ درصد آلودگی را در طیور گوشتی گزارش داده است (۱۵).

برخلاف نتایج به دست آمده در مطالعه حاضر، Dubey و همکارانش نشان داده اند که کریپتوسپوریديوز در ماکیان در اغلب موارد به صورت تنفسی تظاهر می نماید (۶). در درجات کمتری فرم های کلیوی و روده ای آن برای پرندگان بیماریزا هستند، موارد عدیده ای از اشکال مهلک تنفسی را در طیور گزارش کرده اند به طوری که در یک گله ۵۰۰ قطعه ای و جوجه های ۵ تا ۷ هفته ای که به مدت دو هفته دچار اختلالات تنفسی بودند ۲۴ درصد تلفات در اثر کریپتوسپوریديوز تنفسی مشاهده گردید (۱۴).

عوامل گوناگونی در ابتلای طیور به کریپتوسپوریديوم تاثیر دارند: فصل آلودگی (توزیع فصلی انگل در زمستان در پایین ترین حد است) (۷، ۱۰) و بیماری در خلال ماه های گرم بسیار شایع است (۷، ۸، ۹). همچنین در طی سال ۱۹۸۶ کریپتوسپوریديوم در جورجیا دومین عامل متداول بیماری تک یاخته ای ماکیان بوده است و بیماری در خلال ماه های گرم وقوع بیشتری داشته است (۷، ۸، ۹).

همراه مخاط آنها به روش مستقیم توسط لبه عرضی یک لام نمونه برداشته و بر روی سطح یک لام دیگر گسترش تهیه نموده و در دمای آزمایشگاه نگه داشته تا خشک شود.

بعد از خشک شدن، تمامی لام ها با روش ذیل نیلسون اصلاح شده Henriksen (۱۲) رنگ آمیزی و بوسیله میکروسکوپ نوری بررسی شدند. برای تشخیص اولیه، ابتدا گسترش ها با عدسی شیئی ۴۰، حداقل ۵۰ میدان میکروسکوپی و موارد مشکوک با عدسی ۱۰۰ ایمرسیون بررسی شدند و اگر حتی یک اووسیست در گسترش مشاهده میگردید نمونه مثبت تلقی می شد.

برای تشخیص و تایید نهایی اووسیست ها و مشاهده اسپوروزئیت ها، کلیه گسترش های مثبت با عدسی ۱۰۰ ایمرسیون بررسی شدند.

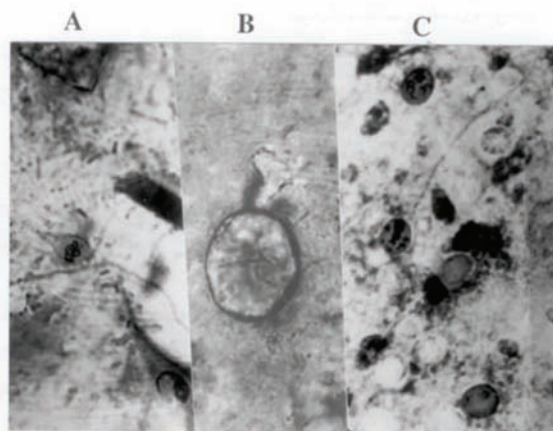
جهت طبقه بندی شدت آلودگی با مشاهده و شمارش تعداد اووسیست ها در ۳ تا ۵ میدان میکروسکوپی و گرفتن میانگین شدت آلودگی را با (+)، (++)، (+++) با توجه به تعداد میانگین در یک میدان میکروسکوپی و با درشت نمایی عدسی شیئی ۴۰ به طریق زیر بیان شد (۱۲).

(۱) ۱ تا ۴ اووسیست انگل در هر میدان (+).
(۲) ۵ تا ۲۵ اووسیست انگل در هر میدان (++) .
(۳) بیش از ۲۵ اووسیست انگل در هر میدان (+++).

نتایج

در این بررسی ۳۰۰ نمونه گسترش از نای، ریه و سکوم (کلواک) تهیه شد و تنها از بین یک صد نمونه سکوم (کلواک) ۵ مورد مثبت یعنی ۵ درصد به دست آمد و در یک صد نمونه ریه و یک صد نمونه نای هیچ مورد مثبتی گزارش نشد.

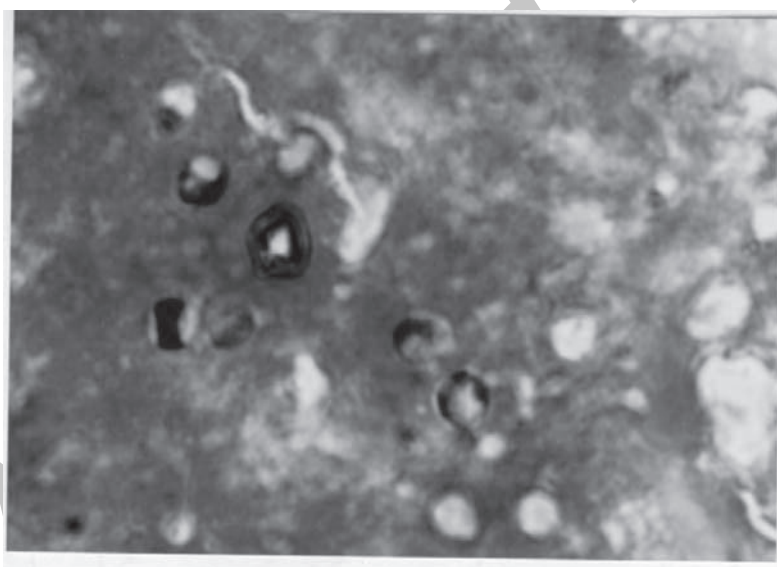
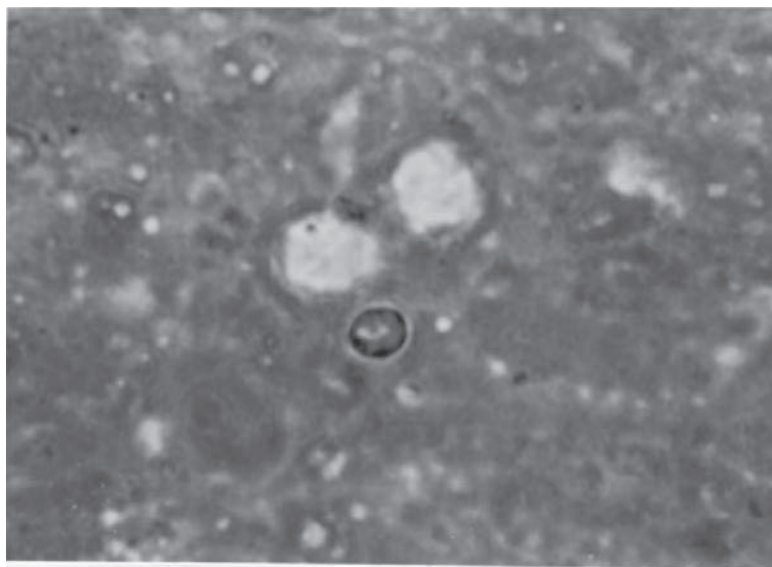
در این بررسی فرضیه اصلی وجود آلودگی به کریپتوسپوریديوم در طیور صنعتی تبریز بود که نتایج، تائیدکننده فرضیه مذکور می باشند.



شکل ۱- A) اووسیست های کریپتوسپوریديوم در گسترش مدفوع طیور .

B) تشخیص تفریقی گونه های ایمریا (کوکسیدیوز) با کریپتوسپوریديوم در گسترش مدفوع و ترشحات نای به روش بررسی میکروسکوپی .

C) اووسیست های کریپتوسپوریديوم در گسترش ترشحات نای .



شکل های ۲ و ۳- اووسیست های *C.meleagridis* در گسترش مدفوع طیور. اووسیست ها به صورت بیضی شکل با رنگ صورتی یا قرمز روشن در زمینه سبز دیده می شوند رنگ آمیزی به روش زیل نیلسون تعدیل یافته و شرح داده شده بوسیله هنریکس. (عکس ها از یافته های نگارنده) بزرگنمایی ۱۰۰۰ X.

- 5-Current, W. L.; (1991) Cryptosporidiosis. *Diseases of poultry*. pp.797-803.
- 6- Dubey, J. P.; Speek, C.A. ; Fayer , R. (1990) *Cryptosporidiosis of man and animal*. CRC. Press. pp. 133-148 .
- 7- Goodwin, M.A.; Brown, J. (1988) Histology, Incidence and Distribution of *Cryptosporidium* sp . Infection in Chickens : 68 case in 1986 . *Avian Diseases* (1988) Vol. (32) No (2) pp.365- 369 .
- 8- Good win, M .A .; Brown , J. (1989) Intestinal cryptosporidiosis in chickens. *Avian Disease* (1989). Vol (33) NO (4) pp.770- 777 .
- 9- Good win, M . A .; Brown, J .(1989) A geographic locus for respiratory cryptosporidiosis in Georgia broiler. *Avian Disease s* (1989). Vol . (33) NO (2) pp. 368-369.
- 10- Goodwin, M. A. (1989) Cryptosporidiosis in birds- A review. *Avian Pathology* 18: 365-384.
- 11- Guy, J. S.; Lery, M. G.; Ley, D. H; Barnes, H. J. Gerig, T . M. (1987) Experimental reproduction of enteritis in bobwhite quail (*Colinus virginienus*) with *Cryptosporidium* and Reovirus. *Avian Diseases* (1987) Vol (31) No (4) pp. 713-722.
- 12- Henriksen, S. E. Pohlens, J. F. L. (1981) Staining of cryptosporidia by a modified Ziehl –Neelson technique. *Acta Veterinaria Scandinavica* (1981) Vol (22) pp.594-596.
- 13- Nakamura, K. Abe F. (1988) Respiratory (especially pulmonary) and urinary Infections of cryptosporidium in layer chickens. *Avian pathology* (1988) Vol (17) No (3) pp . 703 -711.
- 14- Persin, M.; Svandova, I. (1989) Respiratory cryptosporidiosis in chicks, *veterinarstvi* (1989). Vol (39) No (1) pp. 37-39.
- 15-Snyder, O. B. Current, W. L. Russek - Cohen , E. (1988) Serologic Incidence of cryptosporidium in Delmarva broiler Flocks. *Poultry science* (1988).Vol (67) No (5) pp . 730-735.
- 16- Stefanogiannis N, McLean M, and Van Mil H. (2001). Outbreak of cryptosporidiosis linked with a farm event. *The New Zealand medical journal*, Nov 23 ; 114(1144):519-21

عوامل تضعیف کننده سیستم ایمنی (رئو ویروس ها (۱۱) یا گامبور(۵)) می تواند زمینه ابتلا جوجه ها به کریپتوسپورییدیوز را فراهم نماید. از طرفی کریپتوسپورییدیوز به عنوان یکی از بیماری های مشترک و نوپدید اخیراً مورد توجه قرار گرفته که کارگران و دامپزشکان مرغداری ها را تحت خطر آلودگی و ابتلا قرار داده است (۱۶).

پاورقی ها

- 1- Cryptosporidium
- 2- Eimerinia
- 3- Cryptosporidiosis
- 4- Microvillus
- 5- Chronic Respiratory Disease
- 6- Infectious Bursal Disease

سیاسگزارى

بدینوسیله از مسئولین محترم دانشگاه آزاد اسلامی تبریز، اداره کل دامپزشکی آذربایجان شرقی به ویژه آقای دکتر زینالی و تمامی همکارانی که مارا در انجام این طرح یاری نمودند تشکر و قدردانی می شود .

منابع مورد استفاده

- ۱- تقی پور بازرگانی، ت. باغبانزاده، ع. و رسولی. ع: (۱۳۶۸) کریپتوسپورییدیوز یک بیماری جهانی در حیوان و انسان. انتشارات واحد عملی انجمن اسلامی دانشجویان دانشکده دامپزشکی دانشگاه تهران.
- ۲- جمشیدی، ن، (۱۳۷۰) کریپتوسپورییدیوز در انسان و حیوان. گزیده های دانش و پژوهش دامپزشکی، نشریه شماره یک صفحه ۱۵-۷.
- ۳- عندلیبی، ۴، ۱، (۱۳۷۱) بررسی کریپتوسپورییدیوز تنفسی و گوارشی در طیور صنعتی شهرستان مشهد. پایان نامه دکتری دامپزشکی، دانشگاه ارومیه، شماره ۲۱۳.
- ۴- مصوری، ن. (۱۳۷۳) فراوانی کریپتوسپورییدیوز تنفسی و گوارشی در مرغداریهای صنعتی اطراف تهران. پایان نامه دکتری دامپزشکی دانشگاه شهید چمران اهواز - شماره ۱۲۲.

