

مطالعه کالبدشناسی و هیستومورفومتری تیموس در جنین گوسفند نژاد ماکویی

• رسول شهروز (نویسنده مسئول)

دپارتمان علوم پایه بخش بافت شناسی و جنین شناسی دانشکده دامپزشکی دانشگاه ارومیه

• منصور امین کهرئز

دانش آموخته دانشکده دامپزشکی دانشگاه ارومیه

تاریخ دریافت: مهر ماه ۱۳۸۹ تاریخ پذیرش: اسفند ماه ۱۳۹۰

تلفن تماس نویسنده مسئول: ۰۹۱۴۳۴۸۲۴۳۶

Email: rasoul_shahrooz@yahoo.com

چکیده

مطالعه کالبدشناسی و هیستومورفومتری تیموس گوسفند با تعداد ۷۵ جنین به ظاهر سالم که از کشتارگاه صنعتی ارومیه جمع آوری گردید انجام گرفت. پس از مطالعه کالبدشناسی نمونه ها در فرمالین-سرم فیزیولوژی ۱۰ درصد ثابت شده و پس از تهیه مقاطع بافت شناسی پارافینی به ضخامت ۷-۵ میکرومتر، توسط روش هماتوکسیلین-آنوزین رنگ آمیزی شدند. مطالعه هیستومورفومتری به وسیله عدسی های مدرج و مشبک انجام گرفت. نتایج مطالعه کالبدشناسی نشان داد که غده تیموس از بخش سری برونشامه قلب در سمت چپ میان سینه سری شروع به رشد نموده و در سطح شکمی گردن و تا یک سوم بخش دمی آن کشیده شده، و سپس به دو بخش راست و چپ منشعب گردیده و به حلق می رسد. مطالعه هیستومورفومتری نشان داد که میانگین ضخامت قطعه چه های تیموس در بخش سینه ای در دومین ماه از دوره جنینی از بخش گردنی به طور معنی دار بزرگ تر می باشد ($P < 0/05$)، در حالیکه در نیمه دوم ماه چهارم در بخش گردنی به طور معنی دار افزایش نشان داده است ($P < 0/05$). میانگین ضخامت قشر و مرکز در قطعه چه ها، از ماه دوم تا نیمه دوم ماه سوم در بخش سینه ای بیشتر تر بوده، ولی بعد از این زمان تا ماه پنجم در بخش گردنی قطعه چه ها به طور معنی دار بزرگ تر شده است ($P < 0/05$). میانگین ضخامت تیغه های همبندی هم زمان با رشد جنین کاهش نشان داده است. میانگین پراکندگی اجسام هاسال از سومین تا ماه پنجم افزایش یافت، ولی میانگین ضخامت این جسمک ها تا ماه چهارم افزایش یافته است. این مطالعه نشان داد که میانگین ضخامت قشر و مرکز قطعه چه ها با یکدیگر فاقد تفاوت معنی دار در تمام دوره های جنینی می باشند.

کلمات کلیدی: تیموس، کالبدشناسی، هیستومورفومتری، جنین، گوسفند ماکویی

Anatomical and histomorphometrical study of thymus in Maquee sheep's fetus

By: Shahrooz R, Aminkahriz M, Veterinary College, Urmia University, Urmia- Iran

Anatomical and histomorphometrical study of sheep's thymus was conducted by 75 apparently healthy fetuses that collected from Urmia's industrial slaughterhouse. After anatomical study, the samples were fixed in 10% formal saline, passaged and histological paraffin sections prepared in 5-7 μm in thickness, and by H&E method stained. Histomorphometrical study performed by graded and latticed lens devises. Results of anatomical study showed that thymus begin to develop from cranial part of pericardium in the left side of cranial mediastinum and the ventral surface of neck, and it extend to $\frac{1}{2}$ caudal part of neck, then it bifurcate to right and left sides and gain to the pharynx. Histomorphometrical study showed that, mean thickness of thymic lobules in thoracic part at 2nd month of fetal period, significantly was greater than the neck part, whereas, in 2nd half of 4th month in neck part it showed significantly increase ($P < 0.05$). Mean thickness of cortex and medullae of lobules, from 2nd month until 2nd half of 3rd month in thoracic part was greater, but after that time, until 5th month it was significantly greater in neck part ($P < 0.05$). Mean thickness of trabeculae decrease as fetus developing. Mean distribution of Hasal's corpuscles from 3rd month until 5th month were increased, but, mean thickness of these corpuscles were increased until 4th month. This study showed that mean thickness of cortex and medullae of lobules were not significantly different in all fetal periods.

Key words: Thymus, Anatomy, Histomorphometry, Fetus, Maquee sheep

مقدمه

بیگانه خوار رنگ پذیر بدن Tingible body macrophages که اغلب در نزدیکی بخش میانی قرار دارند، لنفوسیت های تی (T) مرده را بیگانه خواری کرده و اغلب حاوی بقایای لنفوسیتی هستند (۵). در یک مطالعه روی موش های صحرایی نر و ماده که غده های جنسی آنها برداشته شده بود مشخص شد که وزن تیموس در تمامی گروه ها افزایش یافته است. در این موش ها درمان با تستوسترون، استروژن، و استروژن همراه با پروژسترون وزن تیموس را کاهش داد. این مطالعه نشان داد که درمان با پروژسترون به تنهایی اثری بر کاهش وزن تیموس ندارد (۱۴). در یک مطالعه دیگر روی محیط کشت مشخص شد که تولید تیموزین-آلفا ۱ توسط یاخته های پوششی تیموسی با افزایش غلظت استرادیول ۱۷ بتا به طور معنی دار ممانعت شده است. نتایج این تحقیق به وضوح نشان داد که استروژن های طبیعی و محیطی به طور مستقیم تولید هورمون تیموسی را از یاخته های پوششی تیموسی ممکن است از طریق ساز و کار گیرنده استروژن تعدیل نمایند (۱۸). در موش های صحرایی که غده فوق کلیه آنها برداشته شده است، کورتیکوستروئیدها موجب القای ساخته شدن لنفوسیت ها شده و همراه با آن تجویز اپینفرین نیز موجب رهاسازی لنفوسیت ها می شود (۱۳).

مواد و روش های کار

به منظور مطالعه کالبدشناسی و هیستومورفومتری تیموس، تعداد ۷۵ جنین در سنین مختلف از کشتارگاه جمع آوری گردید. طول فرق سر تا کپل (Crown Rump) جنین ها بر حسب سانتی متر اندازه گیری شد، و سن آنها بر اساس فرمول $[X = 21[CR(\text{cm}) + 17]$ تعیین گردید (۱). پس از تعیین سن، جنین ها به گروه های سنی زیر تقسیم شدند: تعداد ۱۵ جنین دو ماهه، ۱۰ جنین در نیمه اول ماه سوم، ۱۰ جنین در نیمه دوم ماه سوم، ۱۰ جنین در نیمه اول ماه چهارم، ۱۰ جنین در نیمه دوم

هدف از این مطالعه نشان دادن چگونگی رشد تیموس در جنین گوسفند از نظر تشریحی و ریزبینی در ارتباط با شاخص های ساختاری می باشد. تیموس یک عضو لنفاوی اولیه و محل رشد لنفوسیت های نوع تی (T) می باشد (۲). این عضو از بن بست سوم حلقی در دوره رویانی منشأ گرفته و رشد می کند (۱۷). در گونه های مختلف پستانداران مانند سگ، تکسمی ها و انسان، تنها بخش سینه ای این عضو به طور کامل رشد می کند. در نشخوارکنندگان و خوک بخش گردنی نیز به طور قابل ملاحظه رشد می نماید، و در اسب و گربه گاهی ممکن است بخش گردنی کوچکی وجود داشته باشد. در نشخوارکنندگان بخش های سینه ای و گردنی توسط پلی از بافت پارانشیمی که در مدخل سینه واقع شده است به هم وصل می شوند (۱۲). تیموس شامل قطعه های راست و چپ است و هر کدام از آن ها توسط ورقه ای از بافت هم بند احاطه شده اند. تیغه های نازک از ورقه هم بندی جدا شده و قطعه ها را به طور ناقص به قطعه چه تقسیم می نمایند. بخش میانی واقع در مرکز هر قطعه چه بافت انشعاب یافته از ساقه مرکزی در قطعه می باشد و توسط بخش قشری احاطه شده است (۵). یاخته هایی که از مغز استخوان منشأ می گیرند در تیموس به لنفوسیت های T تمایز می یابند. در طی این روند دستگاه ایمنی پادگن های خودی را از غیر خودی تشخیص داده و قدرت تحمل پادگن های خودی رشد می کند. تیموس همچنین یک عضو درون ریز است، که نه تنها هورمون ها و سایر عوامل محلول را تولید میکند، و تولید یاخته های تی (T)، تمایز و بلوغ آنها در تیموس را تنظیم می کنند، بلکه عمل یاخته تی (T) و اثر متقابل آن با بافت های محیطی را نیز نظارت می نمایند (۱۹). لنفوبلاست ها و لنفوسیت های متوسط در حدفاصل یاخته های پوششی شبکه ای محیطی فراوان بوده و در این محل تقسیمات میتوزی انجام داده و لنفوسیت های کوچک تمایز یافته در عمق قشر را تولید می نمایند. یاخته های درشت

ماه چهارم و تعداد ۲۰ جنین در سن ۵ ماهگی قرار گرفتند.

پس از مطالعه کالبدشناسی تیموس ها، نمونه ها در محلول ثبوتی فرمالین - سرم فیزیولوژی ۱۰ درصد به مدت حداقل ۴۸ ساعت قرار گرفتند. پس از ثبوت و عبور نمونه ها از مراحل پاساژ بافت، مقاطع پارافینی به ضخامت ۵ تا ۷ میکرومتر به وسیله میکروتوم (Microm HM۳۳۵E) تهیه شد، از هر نمونه تعداد ۵ مقطع بافتی تهیه شد و در مجموع ۳۷۵ مقطع بافتی پارافینی به روش هماتوکسیلین - ائوزین مورد رنگ آمیزی قرار گرفتند (۷). جهت مطالعه هیستومورفومتری و اندازه گیری ضخامت قطعه چه ها (حد فاصل بین تیغه های همبندی بین قطعه چه ای شامل بخش های قشری و میانی در نازکترین ضخامت)، ضخامت بخش های قشری و میانی قطعه چه ها به طور جداگانه، ضخامت تیغه های همبندی بین قطعه چه ای، و ضخامت اجسام هاسال از عدسی مدرج استفاده شد. ضخامت قطعه چه ها و نواحی قشری و میانی توسط عدسی شیئی ۱۰×، ضخامت تیغه های همبندی بین قطعه چه ای و اجسام هاسال توسط عدسی شیئی با درشت نمایی ۴۰× اندازه گیری شد. تمامی شاخص ها در هر مقطع بافتی در سه ناحیه مورد اندازه گیری قرار گرفت. جهت شمارش تعداد اجسام هاسال در سطح یک میلی متر مربع در سه ناحیه از یک مقطع بافتی از عدسی مشبک با عدسی شیئی با درشت نمایی ۴۰× استفاده گردید. داده های به دست آمده توسط نرم افزار رایانه ای SPSS مورد تجزیه و تحلیل آماری قرار گرفت.

در این مطالعه آزمون آماری تی دانشجویی دو دامنه (Two-tailed Student's distribution) جهت مقایسه بین نواحی سینه ای و گردنی تیموس و آزمون تجزیه و تحلیل پراش (Analysis of Variance (ANOVA) جهت مقایسه بین گروه های سنی مختلف مورد استفاده قرار گرفت. داده ها در جداولی تنظیم گردیده و نیز از ظاهر تشریحی غده تیموس توسط دوربین Canon IXUS ۹۰۰ Ti و تصویر ریزنگار نیز توسط میکروسکوپ ۲۰ Dialux دوربین دار Wild MPS۵۱ Model Heerbrugg عکس تهیه گردید.

نتایج

کالبدشناسی

مطالعه رشد تشریحی تیموس نشان داد که این عضو در ابتدای شروع در ماه دوم به صورت یک قطعه سفید رنگ کوچک در مجاورت سطح سری برونشامه در سمت چپ ظاهر می شود، سپس با گذشت زمان در سمت چپ میان سینه سری توسعه یافته و تا مدخل سینه می رسد، و بعد از آن در ناحیه گردنی توسعه می یابد. در ماه دوم رشد، بخش گردنی تیموس در خط میانی سطح شکمی گردن مشخص می شود، ولی رشد آن چندان چشم گیر نمی باشد. در ماه چهارم رشد جنینی، بخش سینه ای تیموس بین دیواره چپ سینه و برونشامه قرار گرفته، و ناحیه گردنی با انشعاب دوگانه در سطح شکمی گردن رشد می نماید. بیشتر قسمت های بخش گردنی روی سطح پشتی نای قرار دارد، در حالیکه انشعابات آن به طرفین راست و چپ امتداد می یابند. در ماه پنجم از رشد، بخش سینه ای تیموس میان سینه سری را اشغال کرده بود و بخش گردنی رشد قابل توجهی را نشان داد، و بخش اصلی آن در یک سوم دمی گردن قرار داشت، و از این ناحیه تا حلق انشعابات راست و چپ آن امتداد می یابد.

هیستومورفومتری

میانگین ضخامت قطعه چه های تیموس

ماه دوم

مطالعه هیستومورفومتری نشان داد که در ماه دوم ضخامت قطعه چه های تیموس در بخش سینه ای به طور معنی دار ($P < 0/05$) بزرگتر از ناحیه گردنی است.

ماه سوم

در نیمه اول ماه سوم میانگین ضخامت قطعه چه ها به طور غیرمعنی دار در بخش سینه ای بیشتر از بخش گردنی بود، ولی در نیمه دوم این ماه میانگین ضخامت قطعه چه ها در بخش گردنی به طور غیرمعنی دار بیشتر بود.

ماه چهارم

در نیمه اول این ماه میانگین ضخامت قطعه چه ها در ناحیه گردنی به طور غیرمعنی دار بیشتر از ناحیه سینه ای بود، ولی در نیمه دوم ماه میانگین ضخامت قطعه چه ها در بخش گردنی به طور معنی دار افزایش نشان داد ($P < 0/05$).

ماه پنجم

در این ماه نیز ضخامت قطعه چه های تیموس در بخش گردنی به طور معنی دار بیشتر از بخش سینه ای بود ($P < 0/05$). (جدول ۱)

میانگین ضخامت ناحیه قشری قطعه چه ها

ماه دوم

میانگین ضخامت ناحیه قشری قطعه چه ها در بخش سینه ای به طور غیرمعنی دار بیشتر از ناحیه گردنی بود.

ماه سوم

در نیمه اول ماه میانگین ضخامت قشر در بخش سینه ای به طور غیرمعنی دار بیشتر بود، برعکس در نیمه دوم ماه در ناحیه گردنی به طور غیرمعنی دار بیشتر بود.

ماه چهارم

در نیمه اول ماه قشر قطعه چه ها در بخش گردنی افزایش بیشتر نشان داد، و در نیمه دوم این اختلاف معنی دار بود ($P < 0/05$).

ماه پنجم

در این ماه ناحیه قشری قطعه چه ها در بخش گردنی دارای افزایش غیرمعنی دار بود (جدول ۱).

میانگین ضخامت ناحیه میانی مشترک بین چندین قطعه چه

ماه دوم

میانگین ضخامت ناحیه میانی قطعه چه ها در بخش سینه ای و گردنی تقریباً برابر بود.

ماه سوم

در نیمه اول و دوم این ماه میانگین ضخامت ناحیه میانی در بخش سینه ای به طور غیرمعنی دار بیشتر از بخش گردنی بود.

ماه چهارم

در این ماه برعکس ماه سوم میانگین ضخامت ناحیه میانی قطعه چه ها در بخش گردنی در هر دو نیمه ماه به طور غیرمعنی دار بیشتر بود.

قشری و میانی قطعه چه ها در ناحیه گردنی به طور غیرمعنی دار بیش از ناحیه سینه ای بود (جدول ۱).

اجسام هاسال

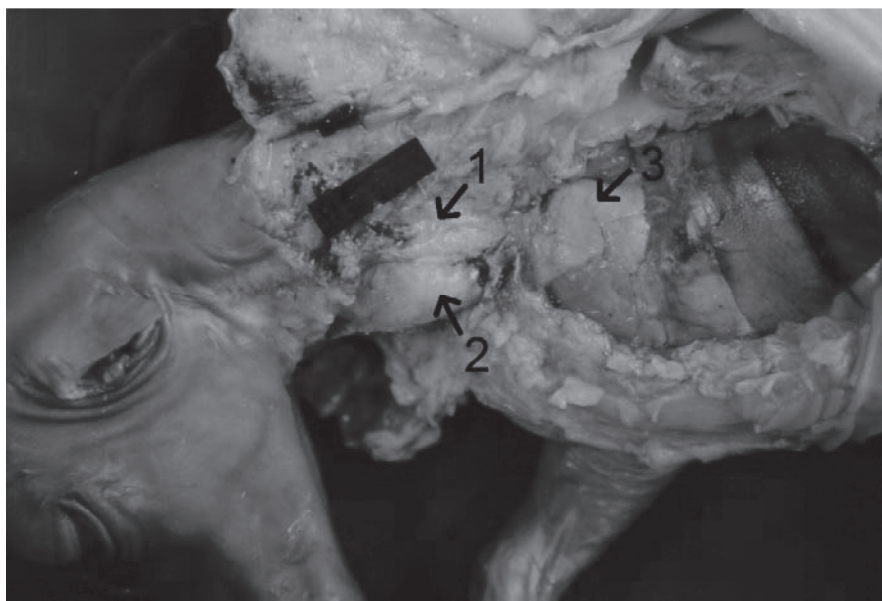اجسام هاسال (جسمک های تیموسی) در ماه دوم رشد جنینی وجود نداشتند، در حالیکه از نیمه اول ماه سوم تا ماه پنجم میانگین پراکندگی اجسام تیموسی به تدریج افزایش نشان دادند. میانگین ضخامت اجسام هاسال تا نیمه اول ماه چهارم افزایش نشان داد، و سپس تا ماه پنجم کاهش نشان داد (جدول ۲).

ماه پنجم

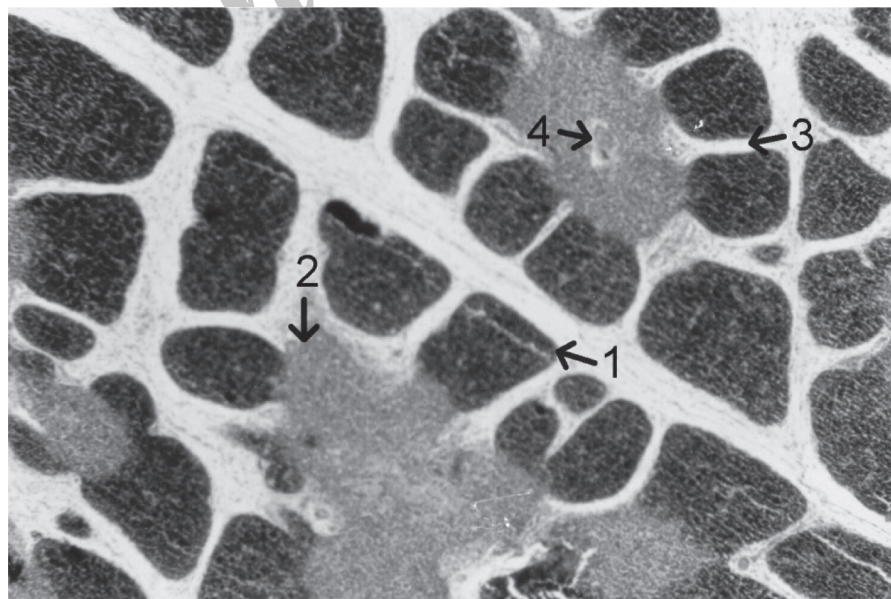
میانگین ضخامت ناحیه میانی در بخش گردنی بیشتر بود، ولی اختلاف آن با بخش سینه ای همچنان غیرمعنی دار بود (جدول ۱).

تیغه های هم بندی بین قطعه چه ای

ضخامت تیغه های همبندی بین قطعه چهی از ماه دوم تا انتهای دوره جنینی کاهش نشان داد (جدول ۱). میانگین ضخامت قطعه چه های تیموس در ماه پنجم در ناحیه گردنی به طور معنی دار بیش از ناحیه سینه ای بود ($P < 0.05$) و میانگین ضخامت بخش های



شکل ۱- جنین گوسفند در سن نیمه اول ماه چهارم. ۱- بخش گردنی سمت چپ. ۲- بخش گردنی سمت راست. ۳- بخش سینه ای.



شکل ۲- غده تیموس در جنین سه ماهه. ۱- ناحیه قشری یک قطعه چه. ۲- ناحیه میانی مشترک بین چند قطعه چه. ۳- تیغه همبندی بین قطعه چه ای. ۴- یک جسمک هاسال. رنگ آمیزی هماتوکسیلین ائوزین، درشت نمایی $\times 100$.

جدول ۱- ضخامت شاخص های مختلف در بخش های سینه ای و گردنی تیموس جنین گوسفند. (Mean±SE μm)

ماه	ضخامت قشر		ضخامت بخش میانی		ضخامت قطعه چه		ضخامت تیغه‌های همبندی	
	بخش سینه ای	بخش گردنی	بخش سینه ای	بخش گردنی	بخش سینه ای	بخش گردنی	بخش سینه ای	بخش گردنی
ماه دوم	۱۹۳/۳۸±۳۰/۹۴	۱۷۸/۳۸±۲۳/۹۴	۱۶۶/۶۸±۳۷/۱۴	۱۶۵/۳۸±۳۷/۰۹	۳۶۰/۵±۴/۹۷	۲۶۳/۵±۳۶/۱۷	۴۵/۸۷±۲/۹۱	۴۳/۷۸±۲/۰۵
نیمه اول ماه سوم	۳۰۱/۶۹±۳۳/۸۳	۲۸۵/۶۹±۲۹/۹	۲۹۲/۶۲±۴۸/۱۷	۲۸۸/۶۹±۳۶/۹۶	۴۱۵/۱۲±۲۵/۱۲	۳۹۱/۲±۳۷/۰۷	۳۱/۱۲±۱/۳۹	۳۳/۸۷±۱/۸۴
نیمه دوم ماه سوم	۴۵۲/۴۱±۳۲/۶۱	۴۶۹/۸۹±۲۴/۶۵	۵۰۴±۲۷/۳	۴۷۱/۱۸±۳۰/۶۹	۵۹۷/۷۶±۴۱/۰۲	۵۶۷/۶۶±۲۶/۵۱	۲۵/۲۶±۰/۹۶	۲۶/۲۲±۰/۷۶
نیمه اول ماه چهارم	۴۶۵/۰۸±۲۲/۴۵	۵۱۳/۲۳±۳۶	۵۳۶/۲۸±۲۷/۰۴	۵۳۹/۶±۴۳/۵۵	۷۸۲/۹۷±۲۶/۸۷	۸۰۲/۳۷±۱۹/۶	۲۲/۶۳±۱/۳	۲۴/۰۵±۱/۱۶
نیمه دوم ماه چهارم	۵۷۵/۲۸±۲۳/۳۸	۶۵۷/۴±۳۲/۷۷	۵۷۸/۱±۳۰/۴۶	۶۴۰/۷۳±۲۷/۹	۸۲۵/۱۷±۱۵/۵۸	۹۳۳/۷±۲۹/۸	۱۹/۲۲±۱/۲۵	۲۰/۸۷±۱/۲۵
ماه پنجم	۵۸۵/۴±۱۳/۲۲	۶۴۷±۹/۳۸	۵۷۶/۷۲±۳۵/۹۶	۶۳۵/۲±۴۴/۶۱	۱۱۸۵/۲±۴۲/۸	۱۴۳۰/۷۲±۳۵/۹۶	۱۹/۰±۰/۶۳	۱۹/۵۲±۰/۹۶

*P<۰/۰۵

جدول ۲- پراکندگی و ضخامت جسمک های تیموسی در جنین های گوسفند (Mean±SE).

ماه	پراکندگی در سطح یک میلی‌متر مربع	ضخامت (میکرومتر)
ماه دوم	.	.
نیمه اول ماه سوم	۱/۶۷±۰/۵۲	۴۳/۶۸±۳/۳۸
نیمه دوم ماه سوم	۴/۷۱±۰/۵۶	۷۸/۵۶±۳/۴۱
نیمه اول ماه چهارم	۵/۱۷±۱/۱۹	۱۱۱/۷۸±۱۰/۵۷
نیمه دوم ماه چهارم	۵/۷۱±۲/۷۵	۶۴/۸۱±۱۱/۷۹
ماه پنجم	۶±۱/۱۴	۴۸/۲۳±۴/۲۱

*P<۰/۰۵

بحث و نتیجه گیری

نزدیک با بعضی از ساختارها مانند عروق خونی موجود در ناحیه چپ میان سینه ای سری و قطعه رأسی ریه در بخش شکمی بود (۱۲). در مراحل اولیه رشد جنینی تا انتهای ماه سوم، ناحیه گردنی تیموس دارای رشد کمی بود، و به صورت یک ساختار منفرد در سطح شکمی بخش خلفی گردن مشخص گردیده است. این حالت در گاو نیز مشاهده شده است (۱۲). رشد بخش سینه ای تیموس در ماه سوم در سمت چپ میان سینه ای سری ادامه یافت و در این مرحله بخش گردنی رشد نسبتاً خوبی داشته و در مجاورت عضلات

این مطالعه به منظور مشخص نمودن نحوه رشد تیموس در جنین گوسفند از نظر موقعیت کالبدشناسی و ابعاد ریزبینی مربوط به شاخص های مختلف انجام گرفت. در مطالعه حاضر مشخص شد که رشد تیموس گوسفند در ماه دوم دوره جنینی به صورت یک ساختار سفید رنگ در سمت چپ ناحیه قدامی برونشامه در داخل بافت پوششی شبکه ای که از بن بست حلقی سوم منشأ گرفته آغاز می شود (۸). در ناحیه مذکور، غده دارای مجاورت

یافته و پس از آن به طور معنی دار ($P < 0.05$) کاهش نشان داده اند، ولی علت آن مشخص نمی باشد. همراه با رشد جسمک های تیموسی تجمع یافته های پوششی شبکه ای افزایش یافته و به طور کلی یافته های بخش مرکزی دچار استحاله و شفاف شدن می گردند (۱۵).

منابع مورد استفاده

- 1- Arthur, GH.; Noakes, DE and Pearson, H. (1996) *Veterinary reproduction and obstetrics*. 6th Edn., Baillier Tindall, London, p: 62.
- 2- Banks, W. J. (1992) *Applied Veterinary Histology*, 3rd edn., (Mosby Year Book, St. Louis). pp. 289-292.
- 3- Dellmann, H. D. and Carithers, J. R. (1995) *Cytology and microscopic anatomy*, (Williams & Wilkins, Baltimore). pp.: 202.
- 4- Dyce, K. M.; Sack, W. O.; Wensing, C. J. G. (1996) *Textbook of Veterinary Anatomy*, 2nd Edn. (W. B. Saunders Company, Philadelphia). pp.: 612-613.
- 5- Eurell, J. A. and Frappier, B. L. (2006) *Dellmann's Text book of veterinary histology*, 5th Edn., (Blackwell, UK). pp.: 134-152.
- 6- Getty, R. (1975) *Sisson and Grossman's The Anatomy of the Domestic Animals*, 5th Edn. Vol. 1., (W. B. Saunders Company, Philadelphia). pp.: 181-, 1064.
- 7- Humson, G (1979) *Animal tissue techniques*. 4th Edn., W. H. Freeman and co., Sanfrancisco, pp: 137-138.
- 8- Latshaw, W. K. (1987) *Veterinary Developmental Anatomy*, (B.C. Decker Inc., Philadelphia). pp.: 106-107.
- 9- Liberti, E. A.; Villa, N.; Melhem, S. A.; Matson, E.; Konig, B., Jr.; Adamo, J. (1989) A morphometrical study of human fetal thymus. *Z Mikrosk Anat Forsch* 103(2): 309-15.
- 10- Moura-Campos, L. C. and W. Savino (1988) Morphometrical analysis of the thymus from mice submitted to low temperature. *Acta Anat (Basel)* 132(1): 9-11.
- 11- Mukamoto, M. and Kodama, H. (2000) Regulation of early chicken thymocyte proliferation by transforming growth factor- β from thymic stromal cells and thymocytes. *Veterinary Immunology and Immunopathology*, 77(1/2): 121-132. (Veterinary Bulletin., 71(5): 596. Abs No.3672).
- 12- Nickel, R.; Schummer, A.; Seiferle, E. (1981) *The anatomy of the domestic animals*. Vol. 3., (Verag Paul PAREY, Berlin). pp.: 283-292.
- 13- Ober, M. N. and K. V. Prahlad (1987) Ultrastructure of thymus and liver following adrenalectomy and replacement adrenal hormone therapy in rats. *Cytobios* 52(209): 71-82.
- 14- Oner, H. and E. Ozan (2002) Effects of gonadal hormones on thymus gland after bilateral ovariectomy and orchidectomy in rats. *Arch Androl* 48(2): 115-26.
- 15- Prakash, A. and Chandra, G. (1999) Histomorphometrical

جناغی لامی (Sternohyoideus) و زنجی لامی (Myelohyoideus) مشاهده و در امتداد ورید وداجی کشیده شده است. این نوع رشد نیز در سایر نشخوارکنندگان دیده شده است (۶). در ماه چهارم از رشد جنین، بخش اعظم تیموس گردنی در بخش پشتی نای قرار داشت و انشعابات آن به طرفین راست و چپ نای کشیده شده و به طرف سری امتداد یافته است. این نوع رشد نیز در سایر نشخوارکنندگان مشاهده گردیده است (۴). در گاو بخش گردنی تیموس تا ناحیه سری حلق کشیده می شود (۱۲)، ولی در این مطالعه نشان داده شد که در گوسفند بخش گردنی تیموس تا ناحیه دمی حلق امتداد مییابد. مطالعه هیستومورفومتري تیموس در ماه دوم رشد جنینی نشان داد که میانگین ضخامت قطعه چه ها در تیموس سینه ای به طور معنی دار ($P < 0.05$) از تیموس گردنی بزرگ تر بود، و این نشان می دهد که در ابتدا سرعت رشد در بخش سینه ای بیشتر می باشد، ولی به تدریج از ماه سوم، رشد بخش گردنی سرعت بیشتری را نشان می دهد. این مطالعه مشخص نموده که تجمع لنفوسیتی در بخش قشری قطعه چه ها افزایش یافته و باعث افزایش اندازه قطعه چه ها گردیده است. لنفوسیت ها از مغز استخوان منشأ گرفته اند و به تیموس مهاجرت نموده و تحت حمایت یافته های پوششی شبکه ای داربست تیموس قرار گرفته و به تقسیمات میتوزی ادامه داده و تمایز می یابند، بنابراین جمعیت لنفوسیتی به طور پیشرونده در تیموس افزایش می یابد (۱۱). یک مطالعه ریخت سنجی روی تیموس جنین انسان در هفته های ۱۶، ۱۹، ۲۰، ۲۳، ۲۴، ۲۷، ۲۸، تا ۳۱ نشان داد که بین وزن تیموس و وزن بدن جنین، و نیز حجم قطعه چه ها و بخش های قشری و میانی قطعه چه ها ارتباط وجود دارد. ولی بین جنین های نر و ماده تفاوتی وجود نداشت (۹). رشد تیموس در گوساله با قطعه چه های بسیار کوچک آغاز، و بافت همبند بین قطعه چه ای در تیموس این حیوان به نسبت بیشتر می باشد (۱۶). مطالعه حاضر نشان داد که رشد بخش گردنی تیموس گوسفند از ماه چهارم سرعت بیشتری یافته و نیز رشد بخش های قشری و میانی قطعه چه ها از ماه دوم تا نیمه دوم ماه سوم در بخش سینه ای رشد بیشتری داشته، ولی پس از آن در ناحیه گردنی تیموس به طور معنی دار ($P < 0.05$) افزایش یافته است. مطالعه ریخت سنجی دیگر نشان داد که اندازه کلی وزن تیموس و اندازه قطعه چه ها، نواحی قشری و میانی آنها در موش های سوری نگهداری شده در شرایط سرما کاهش یافته است (۰/۰۱ درصد). بنابراین، داده های حاصل از شاخص های مورد مطالعه حاضر می تواند قابل مقایسه با شرایط غیر عادی جنین در مطالعات بعدی باشد.

نتایج این مطالعه نشان داد که میانگین ضخامت قطعه چه های تیموس و بخش های قشری و میانی آن ها به طور کلی از ماه دوم رشد جنینی تا ماه پنجم به طور پیشرونده افزایش یافته است. بخش های قشری قطعه چه ها توسط بافت همبند بین قطعه چه ای از یکدیگر جدا شده در حالیکه بخش های میانی قطعه چه ها در امتداد یکدیگر باقی می ماند، بنابراین قطعه شدن غده تیموس ناقص می باشد (۳). این مطالعه نشان داد که میانگین ضخامت تیغه های همبندی بین قطعه چه ای در ماه دوم رشد جنینی دارای بیشترین ضخامت بوده و اما به تدریج تا ماه پنجم با رشد بخش های قشری قطعه چه ها از ضخامت آن کاسته شده و بسیار نازک گردیدند. این مطالعه نشان داد که جسمک های تیموسی در ماه دوم از رشد جنینی موجود نمی باشند، و با شروع ماه سوم ظاهر شده و تا پایان ماه پنجم تعداد آنها افزایش یافته است. ضخامت اجسام هاسل نیز تا نیمه اول ماه چهارم افزایش

