

## میاز محوطه دهانی ناشی از سارکوفاکا هموروئیدالیس در یک راس گوسفند (گزارش بالینی)

• امیر سعید صمیمی (نویسنده مسئول)

گروه علوم درمانگاهی دانشکده دامپزشکی، دانشگاه شهید باهنر کرمان، کرمان

• مرضیه کریمی افشار

گروه ارتودنسی دانشکده دندانپزشکی، دانشگاه علوم پزشکی کرمان، کرمان

• مهدی جافری

دانشجوی دوره دکتری تخصصی بیماری‌های داخلی دام‌های بزرگ دانشکده

دامپزشکی، دانشگاه شهید باهنر کرمان، کرمان

تاریخ دریافت: خرداد ۹۵ تاریخ پذیرش: تیر ۹۵

Email: amirsamimi90@yahoo.com



### چکیده

به آلوده شدن بافت‌های مهره‌داران توسط نوزاد دوبالان، میاز گفته می‌شود. مگس سارکوفاکا هموروئیدالیس یکی از انگل‌های خارجی اختیاری است که می‌تواند باعث میاز بافت‌های نرم در دام‌ها و انسان شود. به نظر می‌رسد گزارش حاضر، اولین گزارش میاز محوطه دهانی به همراه تحلیل استخوانی در گوسفند است که توسط نوزاد مگس سارکوفاکا هموروئیدالیس ایجاد شده است. یک راس گوسفند دمه‌دار یک ساله با علائم بی‌اشتهایی، زخم‌های محوطه دهانی، لاغری پیشرونده و افسردگی به درمانگاه دامپزشکی دانشگاه شهید باهنر کرمان ارجاع داده شد. در معاینه محوطه دهانی زخم‌های نکروتیک به همراه غشای دیفتری‌تیک، نکروز و التهاب بافت لثه، جابه‌جایی و لق شدن دندان‌های فک پایین و چندین حفره عمیق بر روی فک بالا و پایین در اطراف دندان‌های جلویی به همراه تعدادی لارو مگس مشاهده شد که با بوی بسیار نامطبوع و گندیدگی همراه بود. در تصویر رادیوگرافی نیز از بین رفتن یکپارچگی و تحلیل استخوان‌های فک بالا و پایین کاملاً مشهود بود. در بررسی انگل‌شناسی و بر اساس مطالعه میکروسکوپی خصوصیات مورفولوژیکی لاروها (شامل سه شکاف تنفسی مستقیم و عمودی به همراه پریتریم باز در سطح جانبی بند آخر قسمت خلفی) و مقایسه با کلید تشخیصی استاندارد، نوزادهای جدا شده از ضایعه، لارو مگس سارکوفاکا هموروئیدالیس تشخیص داده شدند. با توجه به مطالب یاد شده، آموزش دامداران در کنترل شرایط ایجاد کننده زخم‌ها در جهت پیشگیری از ابتلای دام‌ها به بیماری میاز می‌تواند نقش به‌سزایی در کاهش خسارات اقتصادی داشته باشد.

کلمات کلیدی: میاز محوطه دهانی، سارکوفاکا هموروئیدالیس، گوسفند

• Veterinary Journal (Pajouhesh & Sazandegi) No 115 pp: 136-141

Oral cavity myiasis caused by *Sarcophaga haemorrhoidalis* in sheep (clinical report)

By: Samimi, A.S., (Corresponding Author) Assistant professor of Clinical Sciences Department, School of Veterinary Medicine, Shahid Bahonar University of Kerman, Kerman, Iran. Karimiafshar, M., Assistant professor of Orthodontics Department, School of Dentistry, Kerman University of Medical Sciences, Kerman, Iran. and Jaferi, M., Resident of Large Animal Internal Medicine, School of Veterinary Medicine, Shahid Bahonar University of Kerman, Kerman, Iran.

Email: amirsamimi90@yahoo.com

Received: 2016-06-07 Accepted: 2016-07-16

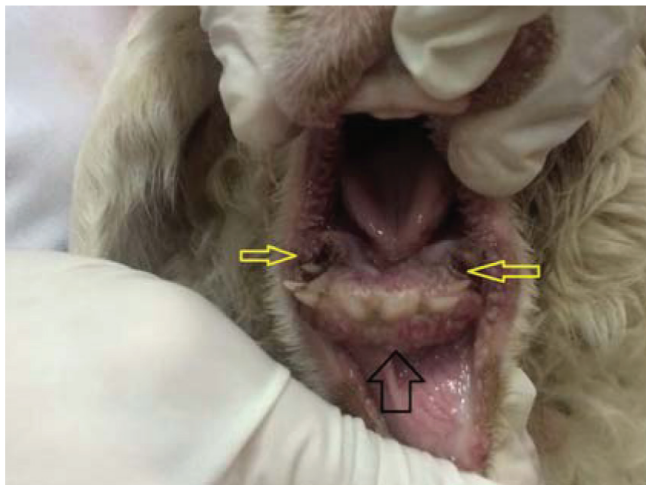
Myiasis is defined as dipterous larvae infestation of tissues and organs in vertebrates. *Sarcophaga haemorrhoidalis* is one of the facultative ectoparasites which causes myiasis in soft tissues of animals and humans. To the best of the authors' knowledge, this is the first report describing oral cavity myiasis with osteolysis by *S. haemorrhoidalis* in sheep. A 1-year-old fat-tailed sheep with a history of anorexia, oral cavity ulcers, progressive emaciation and depression was referred to the veterinary hospital of Shahid Bahonar University of Kerman. Necrotic ulcers and gingivitis with diphtheritic membrane, mobility and displacement of mandibular teeth, multiple deep holes around the anterior teeth in both jaws with severe malodor and large numbers of dipterous larvae were detected in the oral cavity examination. Discontinuity of bones and osteolysis of mandible and maxilla were seen in radiographic survey. Based on microscopic study of larvae morphologic characteristics (including three vertical and straight posterior spiracles and opened peritremes in the lateral surface of last posterior segment) and comparing with standard diagnostic keys, the parasites were identified as *S. haemorrhoidalis* larvae in parasitological examination. According to this report and considering the significant economic losses caused by myiasis, it is important to train the farmers to avoid the conditions resulting in wounds and prevent animal myiasis.

Key words: Oral cavity myiasis, *Sarcophaga haemorrhoidalis*, sheep

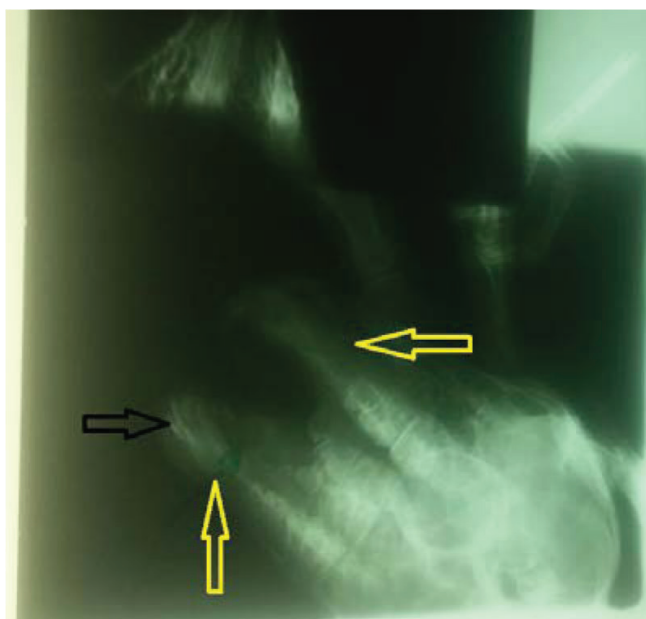
#### مقدمه

به آلودگی اندام‌ها یا بافت‌های بدن حیوانات یا انسان با مراحل نوزادی مگس‌ها، میازیس گفته می‌شود (۸ و ۱۳). واژه میازیس از زبان یونانی به معنی بیماری مگس (میا: مگس و ازیس: بیماری) مشتق شده و اولین بار توسط هوپ در سال ۱۸۴۰ به کار رفته است (۹ و ۱۱). از لحاظ بیولوژی، بر اساس رابطه انگل و میزبان، مگس‌های مولد میاز به سه گروه اجباری، اختیاری و کاذب یا تصادفی تقسیم می‌شوند. نوزاد مگس در میاز اجباری برای ادامه مرحله تکاملی به یک میزبان زنده اختصاصی نیاز دارد، در میاز اختیاری در بدن یک موجود زنده یا غیرزنده رشد می‌کند و در میاز تصادفی یا کاذب ممکن است میزبان نامناسب را مورد حمله قرار دهد (۱۳، ۱۵ و ۱۸). مگس‌های مولد میاز که از لحاظ اقتصادی در دامپزشکی حائز اهمیت می‌باشند در سه خانواده اصلی قرار می‌گیرند: ۱- خانواده اوستریده شامل دو جنس هیپودرما و استروس می‌باشد، ۲- خانواده کالیفوریده که در این خانواده چهار جنس کالیفورا، لوسیلیا، کریزومیا و کولیمیا در ایجاد میاز پوستی دخالت دارند و ۳- خانواده سارکوفاجیده که در فضولات، لاشه و

مواد آلی فاسد تخم گذاشته و شامل دو جنس سارکوفاجا و ولفارتیا هستند (۶ و ۱۸). سارکوفاجا همورئیدالیس از مگس‌های مولد میاز اختیاری است. بدن این مگس به رنگ خاکستری روشن تا تیره است و صفحات کوچک تیره و روشن شبیه به صفحه شطرنج در پشت شکم دارند و به همین علت به آن‌ها مگس‌های شطرنجی نیز گفته می‌شود. این مگس پراکنندگی وسیع جهانی دارد. اکثراً از چرک و بافت‌های مرده تغذیه کرده و خسارت چندانی ایجاد نمی‌کند اما در صورت ایجاد میاز ممکن است عوارض قابل توجه به وجود آورد (۱۳ و ۱۸). نوزاد آن علاوه بر توانایی رشد روی مواد آلی در حال فساد، می‌تواند از بافت‌های زنده انسانی و حیوانی هم تغذیه کند (۱۳، ۱۵ و ۱۸). هر مگس ماده بارور ۱۵۰-۵۰ لارو مرحله اول را در محل زخم‌ها، نواحی نکروزه، پوست‌های آلوده به ادرار و یا مدفوع، گوشت یا منافذ طبیعی بدن میزبان قرار می‌دهد. لاروها با حمله به بافت و تغذیه از آن بعد از ۳۰-۱۴ روز، سه مرحله لاروی را طی کرده و روی زمین می‌افتند و با نفوذ در محیط وارد مرحله شفیرگی می‌شوند. مگس بالغ در هوای گرم بعد از ۱۴-۶ روز از شفیره خارج و بالغ می‌شود (۸ و ۱۸). انسان و دام‌های اهلی



شکل ۱- منافذ ایجاد شده در لثه و استخوان فک به همراه نوزاد مگس سارکوفاکا هموروئید/الیس (رنگ زرد) و بقایای بافتی ناشی از تحلیل استخوان و نکروز بافت‌های نرم و لثه پیرامون دندان‌های جلویی همراه با جابه‌جا شدن آن‌ها (رنگ مشکی).



شکل ۲- تصویر رادیوگرافی مجمله و تحلیل کامل قسمت جلویی استخوان فک پایین و بالا (رنگ زرد) به همراه جابه‌جا شدن دندان‌های جلویی (رنگ مشکی)

از جمله شتر، خوک، گاو، گوسفند، بز، اسب و پرندگان توسط این مگس‌ها مورد حمله قرار می‌گیرند (۶، ۱۸ و ۲۰). از لحاظ بالینی بر اساس ناحیه‌ای که دچار میاز شده است نوع میاز مشخص می‌شود: مثل میاز پوستی، میاز چشمی و میاز تناسلی (۳ و ۱۱). میاز محوطه دهانی به همراه تحلیل استخوان‌های فک ناشی از نوزاد مگس سارکوفاکا هموروئیدالیس یک شکل نادر از میاز در دام‌ها به حساب می‌آید (۸، ۱۸ و ۲۰).

### مواد و روش کار

در اردیبهشت‌ماه سال ۱۳۹۵ یک راس گوسفند دمبه‌دار حدوداً یک ساله به دلیل بی‌اشتهایی، زخم‌های محوطه دهانی، کاهش هوشیاری و لاغری پیشرونده به درمانگاه تخصصی دانشکده دامپزشکی دانشگاه شهید باهنر کرمان ارجاع داده شد. بر اساس تاریخچه، این دام متعلق به یک گله گوسفند و بز (حدوداً ۱۵۰ راسی) بوده که توسط چوپان گله، روزها برای چرا روی زمین‌های کشاورزی با گیاهانی تحت عنوان *Hordeum murinum* (یا گیاه جو موش: گیاهانی که دارای قسمت‌های تیز، برنده و خار مانند است) در اطراف شهر ماهان (از شهرستان‌های استان کرمان) برده می‌شدند. طبق صحبت دامدار علاوه بر دام ارجاعی سه مورد دام دیگر در گله علائم دهانی مشابه اما با شدت کمتر را نشان می‌دادند. در ابتدا برای بررسی وضعیت دام مذکور اقدامات بالینی و آزمایشگاهی اقدام شد. معاینات بالینی شامل ارزیابی علائم حیاتی (دما، تعداد ضربان قلب و تنفس)، وضعیت مخاطات (ملتحمه و واژن)، مدت زمان باز پر شدن مویرگی و معاینه کامل دستگاه گوارش (مشاهده محوطه دهانی، گوش کردن به صداها در ناحیه سمت چپ و راست شکم و ملامسه) صورت گرفت.

در مشاهده محوطه دهانی وجود چندین حفره عمیق بر روی فک بالا و پایین در اطراف دندان‌های جلویی به همراه تعدادی لارو مگس مشاهده شد (شکل شماره ۱). در بررسی دقیق‌تر این ضایعه، نوزادهای مگس به تعداد زیاد در عمق حفره و در سرتاسر محوطه دهانی مشاهده شدند. تعداد ۷ عدد لارو مگس با پنس بیرون کشیده شدند و در لوله حاوی اتانول ۷۰ درصد به آزمایشگاه انگل شناسی گروه پاتوبیولوژی دانشکده دامپزشکی دانشگاه شهید باهنر کرمان انتقال داده شدند. به منظور شناسایی جنس و گونه مگس مولد این میاز، تشریح بدن نوزادهای جدا شده از ضایعه با استفاده از استریومیکروسکوپ انجام شد و قسمت‌های قدامی، خلفی و اسکلت سری-حلقی از بدن جدا شدند. هر کدام از ساختارهای گفته شده بعد از هضم بافت‌های نرم اطراف آن توسط هیدروکسید پتاسیم ۱۰ درصد، روی لام قرار داده شدند و با استفاده از میکروسکوپ نوری معمولی مورد بررسی قرار گرفتند (۸). از طرف دیگر برای بررسی شدت ضایعات و جراحات در ناحیه محوطه دهانی، دام مذکور جهت تصویر برداری از ناحیه درگیر (لثه، محوطه دهانی، فک پایین و بالا) به بخش رادیولوژی گروه علوم درمانگاهی دانشکده دامپزشکی دانشگاه شهید باهنر کرمان ارجاع داده شد. در ادامه جهت ارزیابی تابوی هماتولوژی نمونه خون به همراه ماده ضد انعقاد از ورید و داج اخذ گردید. برای اندازه‌گیری هماتوکریت به روش سانتریفیوژ و برای شمارش و تفریق گلبول‌های سفید خون به روش رقیق کردن دستی و هماسیتومتر اقدام گردید (۱۴).


(۱ و ۸) مشخص شد نوزادهای جدا شده از ضایعه، لارو مرحله اول، دوم و سوم مگس سارکوفاگا هموروثیدالیس هستند. در درمان: ۱- استفاده از پارافین در محل حفره‌های موجود در دهان به منظور مسدود کردن روزنه‌های تنفسی خلفی لاروها و بیرون آمدن آن‌ها از محل زخم (برای دستیابی به اکسیژن) و خارج کردن لاروها با کمک پنس، ۲- داروی ضد انگل آبیورمکتین ۱ درصد (ساخت شرکت دارویی عرفان) به مقدار ۰/۲ میلی-گرم/کیلوگرم زیر جلدی، ۳- مرتبه و تکرار آن در ۲ هفته بعد، ۴- شستشو و ضد عفونی کردن حفره‌های موجود در محوطه دهانی با استفاده از بتادین ۱۰ درصد رقیق شده (ساخت شرکت دارویی آذر آریا دارو) به صورت روزانه تا ۱۴ روز، ۵- کاهش درد و التهاب با داروی فلونکسین مگلو مین ۵ درصد (ساخت شرکت دارویی رازک) به مقدار ۲/۲ میلی‌گرم/کیلوگرم، داخل وریدی، به مدت ۳ روز، ۶- پیشگیری از عفونت ثانویه در قسمت‌های درگیر با اسپری اکسی‌تتراسایکلین ۲ درصد (ساخت شرکت دارویی آفاق) به صورت روزانه و ۷- پرهیز غذایی از مصرف گیاهان جو موش مد نظر قرار گرفت. در دام ارجاعی علی‌رغم حذف تدریجی لاروها از محل ضایعه در حفره دهانی، به دلیل تحلیل شدید استخوانی، روند ترمیم چشمگیری در طی دو ماه پس از شروع درمان دیده نشد اما در سایر دام‌ها با شدت درگیری کمتر، روند بهبودی قابل توجه بود.

### بحث

مگس‌های خانواده سارکوفایده (sarco) در زبان لاتین به معنای گوشت و عضله است) یا مگس‌های گوشت، همچون سارکوفاگا و ولفارتیا پراکنش گسترده‌ای دارند و نوزادان آنها عمدتاً انسان و گهگاه حیوانات را مبتلا می‌سازند (۱۸ و ۲۰). مگس‌های مولد میاز از خانواده سارکوفایده را می‌توان به سه دسته تقسیم کرد: ۱- مگس‌های اولیه که فعالیت خود را با تخمگذاری یا لاروگذاری روی دام زنده آغاز می‌کنند، ۲- مگس‌های ثانویه که تخم‌های خود را روی دامی که دچار هجوم مگس‌های دسته اول واقع شده، می‌گذارند و نوزاد آنها صدمات ناشی از نوزادهای مگس‌های دسته اول را گسترش می‌دهند و ۳- مگس‌های دسته سوم پس از سایر مگس‌های گروه‌های قبلی آمده و نوزادهای آنها آسیب کمتری وارد می‌نمایند (۱۳ و ۱۸). مگس‌های دسته اول در طول فساد باکتریایی و مراحل اتولیتیک دیده می‌شوند، در صورتیکه مگس‌های دسته دوم و سوم در طول مراحل اولیه فاز آبکی شدن مشاهده می‌شوند (۸ و ۱۳). مگس‌های گونه سارکوفاگا تخم‌ها یا لاروها را در لاشه یا مدفوع می‌گذارند و همچنین به زخم‌های چرکی، نواحی نکروزه، پوست‌های آلوده به ادرار و یا مدفوع جذب می‌شوند (تکثیر باکتری‌ها باعث تصاعد بوهایی می‌شود که مگس‌ها را جذب می‌کنند)، این حالت را هجوم مگس‌ها می‌نامند. لاروهای بیرون آمده از تخم روی بقایای نکروزه و آگزودایی تغذیه می‌کنند که می‌توانند باعث صدمات زیاد و بدشکلی شدید شوند (۱۳ و ۱۸). همچنین ممکن است بعضی بافت‌های زیر پوستی سالم را مورد حمله قرار داده و حفره‌های بزرگ یا تونل‌هایی ایجاد کنند که منجر به بی‌اشتهایی، ضعف و توکسمی یا شوک بشود (۸ و ۱۳). در پدیده هجوم مگس‌ها دو نوع لارو موجود می‌باشد: لاروهایی که دارای ترشحات قوی پروتئولیتیک هستند و باعث هضم نسوج می‌گردند و لاروهایی که از مایعات متعفن حاصل از نسوج نکروتیک تغذیه کرده و آنزیم پروتئولیتیک کمتری دارند (۱۸ و ۱۹). عواملی که وقوع میازهای

### مشاهدات و نتایج

در بررسی علائم حیاتی دام، دمای مقعدی (۳۹٫۴ درجه سانتی‌گراد)، رنگ مخاطات و زمان باز پر شدن مویرگی طبیعی بوده اما تعداد ضربان قلب (۹۵ در دقیقه) و تنفس (۳۳ بار در دقیقه) اندکی افزایش داشتند. در معاینه محوطه دهانی، زخم‌های نکروتیک به همراه غشای دیفتریتیک، نکروز و التهاب بافت لثه، جابه‌جایی و لق شدن اکثر دندان‌های فک پایین و چندین حفره عمیق بر روی فک بالا و پایین در اطراف دندان‌های جلویی به همراه تعدادی لارو مگس مشاهده شد که با بوی بسیار نامطبوع و گندیدگی همراه بود (شکل ۱). حرکات دستگاه گوارش ضعیف و تعداد آن کاهش یافته بود. در ملامسه نیز، شکمه تقریباً خالی به نظر می‌رسید. در تصویر رادیوگرافی نیز از بین رفتن یکپارچگی استخوان‌های فک، تحلیل کامل قسمت قدامی استخوان‌های فک پایین و بالا و جابه‌جا شدن دندان‌ها کاملاً مشهود بود (شکل ۲). در بررسی هماتولوژی، میزان هماتوکریت و تعداد گلبول‌های سفید خون (شامل نوتروفیل‌ها، لنفوسیت‌ها، مونوسیت‌ها و بازوفیل‌ها) طبیعی بوده اما تعداد ائوزینوفیل‌ها افزایش پیدا کرده بود (۱۲۰۰ ائوزینوفیل در میکرولیتر). هر چند این افزایش در حدی نبود که تعداد کل گلبول‌های سفید را تحت تاثیر قرار دهد. در بررسی انگل‌شناسی، با توجه به مشخصات مورفولوژیکی لاروها و ساختارهای بررسی شده با میکروسکوپ از جمله سه شکاف تنفسی مستقیم و عمودی به همراه پریتریم باز در سطح جانبی بند آخر قسمت خلفی (شکل ۳)، منافذ تنفسی قدامی و ساختار اسکلت سری-حلقی و مقایسه با کلید تشخیصی استاندارد



شکل ۳- قسمت خلفی نوزاد مرحله سوم مگس سارکوفاگا هموروثیدالیس جدا شده از محل ضایعه. ساختارهای اختصاصی و متمایز کننده قسمت خلفی شامل پریتریم باز در سطح جانبی بند آخر (رنگ مشکی) و سه شکاف تنفسی مستقیم و عمودی (رنگ زرد).

a lamb caused by the *Wohlfahrtia magnifica* (diptera: sarcophagidae). *Türkiye Parazitoloji Dergisi* 32: 79-81

3- Babamahmoudi, F., J. Rafinejhad and A. Enayati. 2012. Nasal myiasis due to *Lucilia sericata* (Meigen, 1826) from Iran: A case report. *Tropical Biomedicine* 29: 175-179

4- Braverman, I., I. Dano, D. Saah and B. Gapany. 1994. Aural myiasis caused by flesh fly larva, *Sarcophaga haemorrhoidalis*. *The Journal of Otolaryngology* 23: 204-205

5- Çetin Özdemir, E., F. Ekşi, S.Z. Şenyurt, K. Üstün, I. Karaoğlan and K. Erciyas. 2014. A case of gingival myiasis caused by *Wohlfahrtia magnifica*. *mikrobiyoloji bülteni* 48: 512-517

6- Dehghani, R., M.M. Sedaghat, N. Esmaeli and A. Ghasemi. 2012. Myiasis among slaughtered animals in Kashan, Iran: descriptive a veterinary entomological problem in the tropics. *Iranian Journal of Veterinary Science and Technology* 4: 19-28

7- Demirel kaya, F., Ö. Orkun, A. Çakmak, A.C. Inkaya and S. Ergüven. 2014. Cutaneous myiasis caused by *sarcophaga* spp. larvae in a diabetic patient. *mikrobiyoloji bülteni* 48: 356-361

8- Haddadzadeh, H.R. and P. Khazraenia. 2009. Diptera: sarcophagidae. pp: 140-146. In: A. Walker (ed). *The arthropods of humans and domestic animals*. Tehran University Press, Iran. (In Persian)

9- Hope, F.W. 1840. On insects and their larvae occasionally found in the human body. *Transaction of the Entomological Society* 2: 256-257.

10- Khalili, B., M. Ebrahimi and M. Khobdel. 2007. A Case report of intestinal myiasis caused by *Sarcophaga haemorrhoidalis* from Chaharmahal va Bakhtiari. *Journal of Sharekord University of Medical Sciences* 9: 85-88

11- Moshaverinia, A. and M.H. Naiminik. 2013. The report of gingival myiasis in a goat caused by *Wohlfahrtia magnifica* (diptera: sarcophagidae) from Mashhad, Iran. *Veterinary Journal (Pajouhesh & Sazandegi)* 101: 26-30

12- Najjari, M., R. Shafiei and M.R. Fakoorziba. 2014. Nosocomial myiasis with *Lucilia sericata* (diptera: calliphoridae) in an ICU patient in Mashhad, northeastern of Iran. *Archives of Iranian Medicine* 17: 523-525

13- Nayebyzadeh, H. and S. Mohammad Ali Gol. 2014. Arthropods. pp. 45-48. In: H. Nayebyzadeh (ed). *Veterinary parasitology*. Lorestan University Press, Lorestan, Iran. (In Persian)

14- Nazifi, S. 2006. Clinical pathology. pp: 10-243. In: S. Nazifi (ed). *Veterinary Laboratory Medicine*. Shiraz University Press, Iran. (In Persian)

15- Patton, W.S. 1992. Notes on the myiasis-producing diptera of man and animals. *Bulletin of Entomological Research* 12: 239-261

ناشی از خانواده سارکوفاگیده را در دامها تحت نفوذ دارند شامل عواملی هستند که شیوع فصلی مگس را کنترل می کنند که خود تابعی از درجه حرارت و رطوبت می باشد (۶، ۱۸ و ۱۹). در واقع زخم های ناشی از ضربات، تصادفات، جراحی، گازگرفتگی سگ و غیره به همراه رطوبت بالا و گرما می تواند شرایط لازم برای بروز انواع میاز را فراهم نماید (۱۶ و ۱۸). مگس سارکوفاگا هموروئیدالیس مگس هایی با دامنه پرواز کوتاه هستند و معمولاً در اطراف دام پرواز می کنند. این مگس لاروگذار بوده و بیشتر لاروگذاری خویش را روی لاشه های کشتار شده انجام داده و در بهداشت مواد غذایی حائز اهمیت است (۶، ۱۳ و ۱۸). گوسفند اغلب در ناحیه کپل، اطراف دم و ناحیه تناسلی به علت بیشتر بودن احتمال آلودگی این نواحی به خاک، مدفوع و ادرار دچار حمله مگس های مولد میاز می شود. بافت های سخت مثل استخوان ها و دندان ها به ندرت دچار میاز می شوند (۱۷ و ۱۸). آیدنیزوز و دیک (۲۰۰۸) یک مورد میاز لثه ای بدون درگیری بافت استخوانی توسط نوزاد مگس *ولفارتیا مگنیفیکا* در بره گزارش کرده اند (۲). لارو مگس سارکوفاگا هموروئیدالیس به ندرت به بافت های سخت مثل استخوان ها یا دندان ها حمله می کند (۸ و ۲۰). در گوسفند گزارش شده، علاوه بر وجود میاز لثه ای، تحلیل بافت استخوانی محوطه دهانی توسط نوزاد مگس سارکوفاگا هموروئیدالیس دیده شد. در بز نیز بافت های نرم بیشترین احتمال آلودگی با مگس های مولد میاز را دارد. مشاورینیا و همکاران (۲۰۱۳)، و صمیمی و همکاران (۲۰۱۶) بروز میاز لثه ای را به ترتیب توسط مگس های *ولفارتیا مگنیفیکا* و *لوسیلیا سریکاتا* در بز گزارش کرده اند (۱۱ و ۱۹). در انسان گزارش هایی از آلودگی محوطه دهانی (۵، ۲۱ و ۲۳)، روده (۱۰)، بینی و چشم (۳)، نواحی تناسلی (۳)، کانال گوش خارجی (۴) و زخم های باز (۱۲ و ۲۲) با لارو مگس های مولد میاز به شکل تصادفی وجود دارد. ابتلا به دیابت (۷)، عقب ماندگی ذهنی، سن زیاد و عادت به خوابیدن با دهان باز از مهمترین عوامل مستعد کننده میاز دهانی در انسان ذکر شده است. با در نظر گرفتن این عوامل، ابتلا به میاز در موارد خاصی قابل انتظار می باشد (۲۲).

### نتیجه گیری

به نظر می رسد گزارش حاضر اولین گزارش محوطه دهانی به همراه تحلیل استخوان در گوسفند باشد که توسط نوزاد مگس سارکوفاگا هموروئیدالیس ایجاد شده است. استفاده از جیره غذایی نامرغوب با قسمت های گیاهی تیز، آسیب رساننده و برنده که دارای ساختارهای خار مانند هستند به عنوان مهمترین ریسک فاکتور در گوسفندان گله مذکور مطرح است. بنابراین و با توجه به مطالب یاد شده، آموزش دامداران در جهت اجتناب از تغذیه با گیاهان آسیب رساننده و کنترل شرایط ایجاد کننده زخم ها در جهت پیشگیری از ابتلای تعداد زیادی از دامها به این بیماری می تواند نقش به سزایی در کاهش خسارات اقتصادی داشته باشد.

### منابع مورد استفاده

- 1- Augul, R.Sh. 2008. Description of the third instars larva of *Sarcophaga Africa (S. haemorrhoidalis)* fall. (diptera: sarcophagidae). *Bulletin of the Iraq Natural History Museum* 10: 9-20.
- 2- Aydenizöz, A. and B. Dik. 2008. A Case of gingival myiasis in

- 16- Pirali-kheirabadi, K.H., M. Cheraghchi-Bashi. and S.H. Navid-pour. 2010. Infestation of an owl (*Bubo bubo*) with *Lucilia* spp. *Comparative Clinical Pathology* 19: 221-224
- 17- Radostits, O.M., C.C. Gay, K.W. Hinchcliff and P.D. Constable. 2007. *Veterinary Medicine: A textbook of the diseases of cattle, horses, sheep, pigs and goats*. Elsevier, USA.
- 18- Ranjbar-Bahadori, S., K. Pirali Kheirabadi and B. Shemshadi. 2009. Myiasis pp: 235-260. In: S. Ranjbar-Bahadori (ed). *Arthropods-caused diseases and injuries*. Islamic Azad University Press. Garmsar, Iran (In Persian)
- 19- Samimi, A.S., S.R. Noorollahifard, K. Khedri and H. Khalili 2016. The first report of oral myiasis caused by *Lucilia sericata* (diptera: calliphoridae) in the goat from Kerman, Iran. *Veterinary Journal (Pajouhesh & Sazandegi)* 112: 73-76
- 20- Shad-Del, F. 1998. Diptera: sarcophagidae. pp: 418-419. In: F. Shad-Del (ed). *Veterinary parasitology*, Shiraz University Press, Shiraz, Iran. (In Persian).
- 21- Sharma, J., G.P. Mamatha and R. Acharya. 2008. Primary oral myiasis: A case report. *Medicina Oral Patologia Oral Cirurgia Bucal* 13: 714-716.
- 22- Talari, S.A., F. Sadr, A. Doroodgar, M.R. Talari and A.S. Gharabagh. 2004. Wound myiasis caused by *Lucilia sericata*. *Archives of Iranian Medicine* 7: 128-129.
- 23- Yazar, S., B. Dik, Ş. Yalçın, F. Demirtaş, O. Yaman, M. Öztürk and İ. Şahin. 2005. Nosocomial oral myiasis by *Sarcophaga* sp. *Yonsei Medical Journal* 46: 431- 434.

