

بررسی اثرات درمانی عصاره آبی سیر در کاندیدیازیس جلدی تجربی در بز

• وحید نجارنژاد (نویسنده مسئول)

گروه بیماری‌های درونی دانشکده دامپزشکی دانشگاه ارومیه، ارومیه، ایران

• عبدالغفار اونق

گروه میکروبیولوژی دانشکده دامپزشکی دانشگاه ارومیه، ارومیه، ایران

• نویده میرزاخانی

گروه پاتوبیولوژی دانشکده دامپزشکی دانشگاه ارومیه، ارومیه، ایران

• حمیدرضا رئیسی

گروه بیماری‌های درونی دانشکده دامپزشکی دانشگاه ارومیه، ارومیه، ایران

تاریخ دریافت: ۱۳۹۷-۰۷-۰۲ تاریخ پذیرش: ۱۳۹۷-۱۰-۱۶

Email: v.najamezhad@urmia.ac.ir



چکیده

تاکتون خواص دارویی بسیاری برای سیر شناخته شده است. در طب سنتی ایران نیز از آن برای کمک به سلامت و درمان بیماری‌های مختلف استفاده شده است. در این مطالعه به بررسی اثرات درمانی عصاره آبی سیر در کاندیدیازیس جلدی تجربی در بز پرداخته شده است. در این تحقیق از چهار راس بز ماده هشت ماهه استفاده شد. بعد از ایجاد تضعیف سیستم ایمنی، ۰٫۱ ml از سوسپانسیون کاندیدا آلیکنس (۲/۵×۱۰^۶ سلول/ml) بصورت داخل جلدی در چهار نقطه از پوست هر بز تلقیح گردید (الف: پوست سمت راست قفسه سینه جهت درمان با عصاره آبی سیر، ب: پوست سمت چپ قفسه سینه جهت درمان با نیستاتین، ج: پوست تهی‌گاه سمت راست جهت درمان با آب مقطر و د: پوست تهی‌گاه سمت چپ بدون درمان). چهار روز بعد از تلقیح کاندیدا آلیکنس نشانه‌های بافت‌شناسی بصورت تورم جلدی، ایجاد وزیکول، قرمزی و پوسته پوسته شدن ناحیه تلقیح مشخص گردید. ضایعات جلدی ایجاد شده بدنال تجویز عصاره آبی سیر برای پنج روز و تجویز نیستاتین برای هفت روز بطور کامل بهبود یافت، درحالی‌که بدنال عدم درمان و یا تجویز آب مقطر، جراحات به سطح پوست سر باز کرده و از آن ترشحات غلیظ کرم رنگ خارج گردید. نتایج حاصل از این مطالعه نشان داد که عصاره آبی سیر می‌تواند کاندیدیازیس جلدی ایجاد شده ناشی از کاندیدا آلیکنس را در مدت کوتاه‌تری نسبت به نیستاتین درمان نماید.

کلمات کلیدی: کاندیدا آلیکنس، کاندیدیازیس جلدی، عصاره آبی سیر، بز

- Veterinary Researches & Biological Products No 124 pp: 74-81

Assessment on therapeutic effects of water extract of garlic on experimental cutaneous candidiasis in goats

By: Najarneshad V., (Corresponding Author) Department of Internal Medicine, Faculty of Veterinary Medicine, Urmia University, Urmia, Iran. Abdolghafar O., Department of Microbiology, Faculty of Veterinary Medicine, Urmia University, Urmia, Iran. Mirzakhani N., Department of Clinical Pathology, Faculty of Veterinary Medicine, Urmia University, Urmia, Iran. Raeesi H., Department of Internal Medicine, Faculty of Veterinary Medicine, Urmia University, Urmia, Iran.

Received: 2018-09-24 Accepted: 2019-01-06

Email: v.najarneshad@urmia.ac.ir

Many therapeutic effects have been known for garlic, so far. It has been used for health and treatment of various diseases in Iranian traditional medicine. This study was conducted to evaluate the therapeutic effects of water extract of garlic on experimental cutaneous candidiasis in goats. In this study four 8-month-old goats were used. After weakening the immune system, each animal were inoculated in four points with 0.1 ml of *Candida albicans* suspension (2.5×10^6 cells/ml) intracutaneously (A: Right side of the chest for treatment with garlic extract, B: Left side of the chest for nystatin treatment, C: Right flank for treatment with distilled water, and D: Left flank without treatment). Histopathological finding were identified as, cutaneous swelling, vesicles formation, redness and scaling of the skin, four days after *Candida albicans* inoculation. Clinical signs of cutaneous candidiasis were completely recovered, after the administration of garlic extract for 5 days and nystatin for 7 days. Cutaneous injuries created in non-treated and distilled water-treated groups opened to the skin surface and creamy secretions released. The results of this study showed that water extract of garlic can repair cutaneous candidiasis lesions in a shorter time period compared to nystatin in goat.

Key words: *Candida albicans*, Cutaneous candidiasis, Water extract of Garlic, Goat

به بافت مرده کراتینه شده در استراتوم کرنوم پوست، مو، ناخن و شاخ محدود می‌شود. ضایعات آن از وزیکول، پاپول و پوستول تا ایجاد اولسر با لبه‌های تیز و مجزا کننده پر خون با سطح بدبو و یا اکسودای سفید و خاکستری، متغیر است. ضایعات مزمن آن بصورت پوست هیپرکراتوتیک نازک شده و بدون مو با چین خوردگی‌های برجسته مشخص می‌شود (۶).

در حال حاضر داروهای ضدقارچ مختلفی از جمله نیستاتین، فلوکونازول، ناتامیسین و آمفوتریسین ب جهت درمان عفونت‌های قارچی در بازار موجود می‌باشد. استفاده وسیع از این داروها جهت درمان و تجویز پیشگیری‌کننده‌ی آن‌ها باعث ایجاد سویه‌های مقاوم به برخی از این داروها شده است (۲۳). ایجاد چنین مقاومت‌های دارویی و بروز عوارض جانبی ناشی از مصرف طولانی مدت آنها، تمایل به جایگزین کردن ترکیبات طبیعی جدید را افزایش می‌دهد. سیر یا Garlic با نام علمی *Allium sativum* از خانواده لیلی‌آسه، گیاهی است علفی به طول ۲۵-۷۵ سانتی‌متر (۵). خاستگاه اصلی آن آسیای میانه است و امروزه در

مقدمه

کاندیدیاازیس یک عفونت قارچی ناشی از مخمرهایی به نام کاندیدا است. تاکنون بیش از ۲۰ گونه مخمر شناسایی شده، که از بین آن‌ها کاندیدا آلبیکنس شایع‌ترین عامل ایجاد کاندیدیاازیس در انسان و دام‌ها است. مخمر کاندیدا بعنوان یک فلور طبیعی فرصت‌طلب در سطح پوست و مخاطات وجود دارد و با فراهم شدن شرایط رشد، علائم کاندیدیاازیس بروز می‌کند که این علائم بسته به محل عفونت متغیر است (۸). کاندیدیاازیس جلدی در افراد دچار نقص سیستم ایمنی بعنوان یک مشکل جدی مطرح است. کمبود آهن، ویتامین B^{۱۲} و فولات می‌تواند در میزان بروز کاندیدیاازیس موثر باشد. تاکنون کاندیدیاازیس در سگ، گربه، اسب، بز و طیور گزارش شده است (۶). کاندیدیاازیس مخاط دهان و گلو یا کاندیدیاازیس ناحیه دهانی-حلقی به برفک (یا thrush) نیز شناخته می‌شود. بدنبال ورود برخی از گونه‌های کاندیدا به خون کاندیدیاازیس مهاجم (کاندیدیاازیس سیستمیک) رخ می‌دهد که ممکن است با علائم پوستی نیز همراه باشد (۱۷). کاندیدیاازیس جلدی

ورود، حیوانات مورد آزمایش با ضد انگل‌های وسیع الطیف شامل آلبندازول به صورت خوراکی (Razak Lab Co, Tehran, Iran)، با دوز $7/5 \text{ mg/kg}$ وزن بدن و آیورمکتین به صورت تزریق زیر جلدی (Razak Lab Co, Tehran, Iran) با دوز $0/2 \text{ mg/kg}$ وزن بدن بر علیه انگل‌های مختلف احتمالی درمان شدند. حیوانات روزی دوبار با یونجه خشک تغذیه می‌شدند و بطور آزادانه به آب دسترسی داشتند. موهای سمت راست و چپ قفسه سینه و گودی تهیگاه در هر ناحیه به مساحت 10 cm^2 تراشیده شد. جهت تضعیف سیستم ایمنی بدن حیوانات، دگزامتازون با دوز 2 mg/kg وزن بدن، یکبار در روز، به مدت چهار روز، بصورت عضلانی تزریق گردید. در روز پنجم در نواحی مشخص شده و در هر ناحیه در چند نقطه به میزان $0/1 \text{ ml}$ از محلول سوسپانسیون کانیدید آلبیکنس ($10^6 \times 2/5$ سلول/ml) تهیه شده به روش نیم مکفارلن، بصورت داخل جلدی تلقیح گردید (۱۹).

بعد از بروز نشانه‌های بیماری، ضایعات ایجاد شده در سمت راست قفسه سینه با عصاره آبی سیر با دوز $64 \mu\text{g/ml}$ دو بار در روز، ضایعات ایجاد شده در سمت چپ قفسه سینه با نیستاتین 15 گرمی حاوی 10 میلیون واحد در 100 گرم (Jaber Ebne Hayyan Pharmaceutical Co, Tehran, Iran) دو بار در روز و ضایعات ایجاد شده در گودی تهیگاه سمت راست با آب مقطر بصورت دو بار در روز تا هفت روز تحت درمان قرار گرفتند. هیچ درمانی در مورد ضایعات ایجاد شده در گودی تهیگاه سمت چپ صورت نگرفت.

جهت بررسی ماکروسکوپی مراحل ایجاد ضایعات و روند درمان، محل مورد مطالعه از زمان ایجاد آلودگی تا زمان ایجاد جراحات و درمان کامل، روزانه مورد عکسبرداری قرار می‌گرفت. جهت بررسی هیستوپاتولوژیک ضایعات، یک نمونه بیوپسی در روز مشاهده بالینی جراحات (چهار روز بعد از تلقیح کانیدید آلبیکنس) و قبل از شروع به درمان، و از هر گروه درمانی یک نمونه بیوپسی در روز پنجم بعد از شروع به درمان ضایعات (مشاهده بهبود کامل ضایعات در روز ۵ و ۷ بعد از شروع درمان به ترتیب با عصاره آبی سیر و نیستاتین بصورت بالینی بود که جهت مقایسه هیستوپاتولوژی پوست مبتلا در گروه‌های مختلف در روز پنجم از هر چهار گروه یک نمونه برداری صورت گرفت)، بدنال ایجاد بیحسی موضعی با لیدوکائین آدرنالینه (NASR Pharmaceutical Co, Fariman, Iran) تهیه گردید. نمونه‌ها بعد از تهیه در محلول فرمالین بافره 10% قرار داده شدند و سپس به آزمایشگاه هیستوپاتولوژی دانشکده دامپزشکی دانشگاه ارومیه منتقل گردیدند. نمونه‌ها بعد از طی کردن مراحل پاساژ بافتی، قالب‌گیری با بلوک پارافین و تهیه لام هیستوپاتولوژی، به روش‌های گوموری متنامین سیلور (GMS) و هماتوکسیلین-اوتوزین (H&E) رنگ‌آمیزی شدند. در پایان دوره تحقیق نیز تمام حیوانات مبتلا از گروه‌های درمان شده با آب مقطر و عدم درمان با داروی استاندارد نیستاتین درمان شدند.

نتایج

مشاهدات بالینی

یک روز بعد از تلقیح داخل جلدی کانیدید آلبیکنس، محل تلقیح کمی

سراسر دنیا کشت می‌شود. در بسیاری مناطق، از آن به عنوان ادویه و افزودنی غذایی استفاده می‌شود. خواص دارویی سیر در ایران شناخته شده است و از دیرباز قسمت‌های مختلف این گیاه در طب سنتی ایران مورد استفاده قرار می‌گرفته است. در سال‌های اخیر با کشف خواص ضد باکتریایی، ضد ویروسی، ضد انگلی، التیام دهنده زخم، ضد فشار خون، ضد آترواسکلروزیس، ضد ترومبوز، ضد التهاب، ضد سرطان و تقویت‌کننده سیستم ایمنی این ماده بیش از پیش در پزشکی و دامپزشکی مورد توجه قرار گرفته است (۲). تحقیقات داروشناسی متعدد نشان داده است که سیر اثرات درمانی فراوانی با سمیت پائین دارد. دی آلیل دی سولفینات (آلیسین) مهم‌ترین آلکالوئیدی است که مسئول بسیاری از اثرات سودمند سیر است (۵). اما آلکالوئیدهای دیگری نظیر دی آلیل دی سولفید (DDS)، اس آلیل سیستین (SAC) و دی آلیل تری سولفید (DTS) نیز در اثرات درمانی این گیاه نقش دارند (۱۰). مطالعات قبلی نشان داده است که عصاره آبی سیر در شرایط آزمایشگاهی بر روی کانیدید آلبیکنس موثر است (۳). هدف از این مطالعه بررسی اثرات درمانی عصاره آبی سیر بر روی کانیدیدیزیس جلدی تجربی در بز بود.

مواد و روش‌ها

در این تحقیق از کانیدید آلبیکنس (PTCC: ۵۰۲۷) موجود در آرشیو بخش فارچ‌شناسی دانشکده دامپزشکی دانشگاه ارومیه استفاده شد. مخمر مذکور در محیط کشت سابرو دکستروز براث (Merck KGaA, Darmstadt, Germany) به مدت یک هفته در انکوباتور 25 درجه سانتی‌گراد کشت داده شد. پس از رشد مخمر و شمارش تعداد آن‌ها به روش لوله نیم مک فارلند ($10^6 \times 1-2$ سلول/ml) در سرم فیزیولوژی استریل تنظیم و غلظت ثابتی از آن (10^6 سلول/ml $\times 2/5$) برای تلقیح آماده گردید (۱۴).

برای تهیه عصاره آبی سیر در این تحقیق از سیر تازه همدمان استفاده شد. سیرها پس از خریداری و جدا نمودن پوسته خارجی آن، آسیاب و به نسبت یک به یک با آب مقطر مخلوط شدند. سپس به مدت 48 ساعت در انکوباتور مجهز به شیکر مدل KS 4000 I control (IKA Co, Staufen, Germany) در دمای 37 درجه سانتی‌گراد انکوبه شدند. ذرات درشت آن توسط صافی جدا گردید و مایع یکنواخت بدست آمده به کمک دستگاه روتاری مدل Laborota 4000 efficient (Heidolph Co, Schwabach, Germany) در دمای 50 درجه سانتی‌گراد و چرخش 90 دور در دقیقه تغلیظ گردید. عصاره حاصل ظرف مدت چهار روز در انکوباتور 37 درجه بطور کامل خشک شد. پودر بدست آمده تا زمان استفاده در ظرف دربسته در یخچال نگهداری گردید (۴). کمترین غلظت مهارکنندگی (MIC)، حداقل غلظت کشندگی (MFC) و دوز موثر عصاره آبی سیر مورد استفاده در این مطالعه، قبلاً توسط فانی و همکاران در شرایط آزمایشگاهی مشخص گردیده است (۳). در این مطالعه از دوز درمانی $64 \mu\text{g/ml}$ عصاره آبی سیر استفاده شد (۳).

چهار راس بز نر 8 ماهه بعد از خریداری برای دو هفته (دوره تطابق‌پذیری) در محل درمانگاه دانشکده دامپزشکی دانشگاه ارومیه نگهداری شدند تا از سلامت آنها اطمینان حاصل گردد. در بدو

بحث

کاندیدیازیس جلدی ممکن است بدنال تضعیف سیستم ایمنی بدن و تهاجم قارچ‌های فرصت طلب مثل کاندیدا آلبیکنس به بافت شاخی شده پوست و یا انتقال به پوست از طریق خون بدنال کاندیدیازیس عمومی ایجاد گردد (۹، ۱۷). تاکنون کاندیدیازیس جلدی بصورت تجربی به منظورهای مختلف در حیوانات آزمایشگاهی ایجاد شده است (۱۳، ۱۸، ۲۰). هدف از انجام این تحقیق بررسی اثرات درمانی عصاره آبی سیر در کاندیدیازیس جلدی تجربی در بز بود. این تحقیق توانست به‌دنبال تلقیح داخل جلدی بزهایی که با تزریق دگزمازون دچار تضعیف سیستم ایمنی شده بودند، کاندیدیازیس جلدی را با موفقیت ظرف مدت چهار روز ایجاد نماید. مهم‌ترین چهره بالینی کاندیدیازیس جلدی ایجاد وزیکول‌های سفید رنگ دردناک، خروج ترشحات شیری رنگ و پوسته پوسته شدن محل مبتلا بود. کاندیدیازیس جلدی در زیر میکروسکوپ نیز بصورت مشاهده حضور هیف کاندیدا در لایه خارجی فولیکول‌های مو، لایه‌های درم و اپیدرم پوست و نفوذ شدید سلول‌های التهابی در درم، نکروز سلول‌های اپیتلیال به همراه دژنراسانس بالونی شکل سلول‌های پایه، کراتینوسیت‌های اپیدرم و نفوذ سلول‌های التهابی در اطراف فولیکول‌های مو (یا فولیکولیت) مشخص گردید. از تزریق داخل وریدی و تزریق داخل صفاقی کاندیدا آلبیکنس در موش سوری نیز جهت ایجاد کاندیدیازیس عمومی و بدنال آن کاندیدیازیس جلدی استفاده شده است ولی تجویز خوراکی کاندیدا آلبیکنس فقط باعث عوارضی در دستگاه گوارش (شامل کبد و طحال) و همچنین در کلیه موش‌ها شده است (۲۱).

نتایج حاصل از این مطالعه نشان داد که عصاره آبی سیر قادر است کاندیدیازیس جلدی در بز را ظرف مدت کوتاه‌تری (پنج روز) نسبت به نیستاتین (هفت روز) درمان کند. تا کنون مطالعات مختلفی در سطح آزمایشگاهی بر روی اثرات ضد قارچی سیر صورت گرفته است (۳). شمس-قهفرخی و همکاران در سال ۲۰۰۶ نشان دادند که عصاره آبی سیر بر بسیاری از قارچ‌ها از جمله کاندیدا آلبیکنس اثر ضد قارچی دارد (۲۲). آلا و همکاران (۲۰۱۲) نشان دادند که آلیسین بعنوان ماده موثره سیر مانع رشد تریکوفیتون روبروم می‌شود (۱). اگیتا و همکاران (۲۰۰۶) متوجه شدند که اثرات ضد قارچی آمفوتریسین ب بر علیه برخی مخمرها در ترکیب با آلیسین افزایش می‌یابد (۱۵). یک سال بعد آنها دریافتند که آلیسین حتی در مقایسه با دیگر داروهای ضد قارچ رایج مثل فلوکونازول، توانایی بیشتری در جلوگیری از رشد کاندیدا آلبیکنس دارد (۱۶). خداوندی و همکاران (۲۰۱۰) نیز نشان دادند که آلیسین دارای اثرات ضد قارچی بر علیه کاندیدا است (۷). آلیسین در سیر توسط آنزیم آلیناز از آلین تولید می‌شود و تا زمانی که سیر برش نخورده باشد، ایجاد نمی‌گردد (۷). یوسف و همکاران (۲۰۱۰) متوجه شدند که یکی دیگر از اجزای سیر به نام دی آلیل دی سولفید فعالیت همه آنزیم‌های آنتی اکسیدانت موجود در کاندیدا آلبیکنس، بجز کاتالاز را کاهش می‌دهد (۲۵). آجوئن ترکیب دیگری در سیر است که مسئول بسیاری از فعالیت‌های فارماکولوژیکی این گیاه مخصوصا اثرات ضد قارچی آن می‌باشد (۱۱). یوشیدا و همکارانش نیز قبل از نشان داده بودند که آجوئن قادر است رشد کاندیدا آلبیکنس را در محیط کشت متوقف

پرخون شد. پرخونی محل تلقیح در روز دوم واضح‌تر بود. چهار روز بعد از تلقیح سوسپانسیون کاندیدا آلبیکنس، نشانه‌های بالینی کاندیدیازیس جلدی بصورت ایجاد وزیکول، تورم جلدی، قرمزی و پوسته پوسته شدن ناحیه تلقیح مشخص گردید (شکل ۱). ملامسه جراحات برای حیوانات دردناک بود. علائم حیاتی از جمله درجه حرارت بدن، تعداد ضربان قلب، تعداد تنفس و تعداد حرکات شکمبه و اشتهای حیوانات طبیعی بود.

ضایعات جلدی ایجاد شده بدنال تجویز عصاره آبی سیر برای مدت پنج روز و نیستاتین برای مدت هفت روز بطور کامل بهبود یافتند، درحالی‌که بدنال تجویز آب مقطر و یا عدم درمان، با گذشت زمان جراحات به سطح پوست سر باز کرده و از آن ترشحات غلیظ کرم رنگ خارج گردید و اثر نهایی آن در پایان دوره بصورت جراحات پوسته پوسته و اولسر در محل تلقیح کاندیدا آلبیکنس باقی ماند.

مشاهدات هیستوپاتولوژیک

چهار روز بعد از تلقیح سوسپانسیون کاندیدا آلبیکنس، آلودگی به اجرام مخمری شکل کاندیدا آلبیکنس در سطح مقطع بافت رنگ آمیزی شده به روش گوموری متنامین سیلور، به صورت حضور هیف کاندیدا در لایه خارجی فولیکول‌های مو، درم و اپیدرم پوست بصورت نقاط سیاه رنگ دیده شد (شکل ۲). در سطح مقطع بافت رنگ آمیزی شده به روش همتوکسیلین-ائوزین، نفوذ شدید سلول‌های التهابی در لایه درم، نکروز سلول‌های اپیتلیال به همراه دژنراسانس بالونی شکل سلول‌های پایه، کراتینوسیت‌های لایه اپیدرم، نفوذ سلول‌های التهابی در اطراف فولیکول‌های مو یا فولیکولیت و وجود التهاب و ادم در لایه درم مشاهده گردید (شکل ۳).

در سطح مقطع بافت رنگ آمیزی شده به روش گوموری متنامین سیلور، در گروه درمان شده با عصاره آبی سیر، هیچ نشانه‌ای از حضور هیف کاندیدا آلبیکنس در روزهای پنج و هفت بعد از درمان دیده نشد. در سطح مقطع بافت رنگ آمیزی شده به روش همتوکسیلین-ائوزین نیز حذف کامل عفونت از محل دیده شد.

در سطح مقطع بافت رنگ آمیزی شده به روش گوموری متنامین سیلور، در گروه درمان شده با نیستاتین، در روز پنج بعد از درمان، به میزان زیادی از حضور هیف کاندیدا آلبیکنس کاسته شده بود (شکل ۴) و در روز هفت بعد از درمان هیف‌های کاندیدا بطور کامل از بافت حذف شده بودند. در سطح مقطع بافت رنگ آمیزی شده به روش همتوکسیلین-ائوزین نفوذ خفیف سلول‌های التهابی در لایه درم همچنان دیده می‌شد.

در سطح مقطع بافت رنگ آمیزی شده به روش گوموری متنامین سیلور، در گروه‌های درمان شده با آب مقطر و عدم درمان، هیف کاندیدا آلبیکنس بصورت متراکم در سلول‌های اپیتلیال لایه خارجی فولیکول‌های مو، اپیدرم و درم دیده شد (شکل ۵). رشد کاندیدا در داخل ساقه مو (اندوتریکوزیس) و فولیکولیت کاندیدیایی، منجر به از هم‌پاشیدگی ساختار فولیکول مو (فرونکلوزیس) شده بود. در سطح مقطع بافت رنگ آمیزی شده به روش همتوکسیلین-ائوزین نفوذ متراکم سلول‌های التهابی در لایه درم همچنان دیده می‌شد.

dogs. *Iranian Journal of Veterinary Research* 10: 228-234.

10. Lanzotti, V., E. Barile, V. Antignani, G. Bonanomi, and F. Scala. 2012. Antifungal saponins from bulbs of garlic, *Allium sativum* L. var. *Voghiera*. *Phytochemistry* 78: 126-134.

11. Ledezma, E., and R. Apitz-Castro. 2006. Ajoene the main active compound of garlic (*Allium sativum*): a new antifungal agent. *Revista Iberoamericana Micologia* 23: 75-80.

12. Lemar, K.M., M. A. Aon, S. Cortassa, B. O'Rourke, C. T. Müller, and D. Lloyd. 2007. Diallyl disulphide depletes glutathione in *Candida albicans*: oxidative stress-mediated cell death studied by two-photon microscopy. *Yeast* 24: 695-706.

13. MacCallum, D. 2011. Hosting Infection: Experimental Models to Assay *Candida* Virulence. *International Journal of Microbiology* 43: 1-12.

14. Mohammadzadeh, S., M. Shariatpanahi, M. Hamedi, R. Ahmadkhaniha, N. Samadi, and S. Ostad. 2007. Chemical composition, oral toxicity and antimicrobial activity of Iranian Propolis. *Food Chemistry* 103: 1097-1103.

15. Ogita, A., K. Fujita, M. Taniguchi, and T. Tanaka. 2006. Enhancement of the fungicidal activity of amphotericin B by allicin, an allyl-sulfur compound from garlic, against the yeast *Saccharomyces cerevisiae* as a model system. *Planta Medica* 72: 1247-1250.

16. Ogita, A., Y. Nagao, K. Fujita, and T. Tanaka. 2007. Amplification of vacuole-targeting fungicidal activity of antibacterial antibiotic polymyxin B by allicin, an allyl sulfur compound from garlic. *The Journal of Antibiotics* 169: 287-295.

17. Pedraz, J., Y. Delgado-Jime, S. Perez-Gala, S. Nam-Che, J. Fernandez-Herrena, and A. Garcia-Diez. 2009. Cutaneous expression of systemic candidiasis. *Clinical and Experimental Dermatology* 34: 106-110.

18. Pupim, A.C.E., T. G. Campos, E. J. Almeida Araújo, T. I. Estivalet Svidizinski, and I. Felipe. 2017. Infection and tissue repair of experimental cutaneous candidiasis in diabetic mice. *Journal of Medical Microbiology* 66: 808-815.

19. Rahman, D., M. Mistry, S. Thavaraj, and S. J. Challacombe. 2007. Murine model of concurrent oral and vaginal *Candida albicans* colonization to study epithelial host pathogen interactions. *Microbes and Infection* 9: 615-622.

20. Rhew, Z., and Y. Han. 2016. Synergic effect of combination of glycyrol and fluconazole against experimental cutaneous candidiasis due to *Candida albicans*. *Archives of Pharmacal Research* 39: 1482-1489.

21. Segal, E., and M. Frenkel. 2018. Experimental in vivo models of candidiasis. *Journal of Fungi* 21: 2-10.

22. Shams-Ghahfarokhi, M., M. R. Shokoohamiri, N. Amirrajab,

کند (۲۴). دیده شده است که تزریق داخل وریدی سیر می‌تواند عفونت قارچی نادر و کشنده مغز را درمان نماید (۱۲). از آلتین حاصل از سیر در درمان اسپرژیلوزیس ریوی در موش نیز استفاده شده است (۲).

نتیجه‌گیری کلی

در مجموع نتایج حاصل از این تحقیق نشان داد که عصاره آبی سیر در مقایسه با نیستاتین در مدت زمان کوتاه‌تری قادر به درمان جراحات کانیدیازیس جلدی در بز است و می‌توان از آن بعنوان یک ضد قارچ مناسب جهت درمان کانیدیازیس جلدی در بز استفاده نمود.

تشکر و قدردانی

نویسندگان این مقاله از همکاری مسئول نگهداری حیوانات درمانگاه دانشکده دامپزشکی دانشگاه ارومیه تشکر و قدردانی می‌نمایند.

منابع مورد استفاده

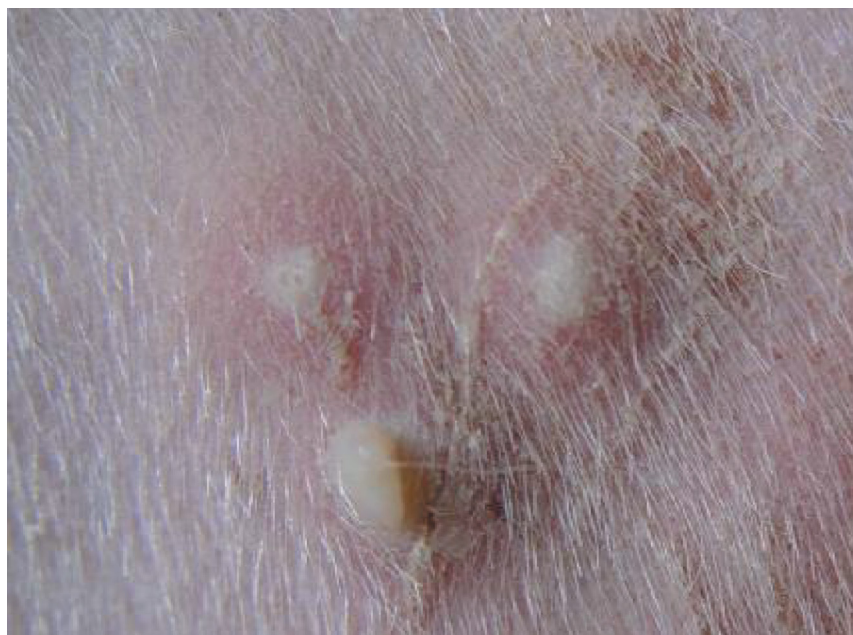1. Aala, F., U. K. Yusuf, F. Jamal, and S. Rezaie. 2012. Antimicrobial effects of allicin and ketoconazole on *trichophyton rubrum* under in vitro condition. *Brazilian Journal of Microbiology* 43: 786-792.
2. Appel, E., A. Vallon-Eberhard, A. Rabinkov, O. Brenner, I. Shin, K. Sasson, Y. Shadkchan, N. Osherov, S. Jung, and D. Mirelman. 2010. Therapy of murine pulmonary aspergillosis with antibody-alliinase conjugates and alliin. *Antimicrob Agents Chemother* 54: 898-906.
3. Fani, M.M., and A. M. Araghizadeh. 2009. Anti fungal activities of fresh garlic extract on *Candida albicans*. *Hormozgan Medical Journal* 13: 143-148.
4. Ghazanfari, T., Z. Hassan, and A. Khamesipour. 2006. Enhancement of peritoneal macrophage phagocytic activity against *Leishmania major* by garlic (*Allium Sativum*) treatment. *Journal of Ethnopharmacology* 103: 333-337.
5. Gruenwald, J., T. Brendler, and C. Jaenicke. 2008. PDR for Herbal Medicines. Montvale: Medical Economics Company 327-328.
6. Jubb, K.V.F., P. C. Kennedy, and N. Palmer. 2016. Pathology of domestic animals, 6 ed. United States of America: Elsevier saunders
7. Khodavandi, A., F. Alizadeh, F. Aala, Z. Sekawi, and P. P. Chong. 2010. In vitro investigation of antifungal activity of alliin alone and in combination with azoles against *Candida* species. *Mycopathologia* 169: 287-295.
8. Khosravi, A., H. Shokri, and R. Yahyarayat. 2005. Veterinary mycology, 1 ed. Tehran, Iran: Jahaddaneshgahi Press
9. Khosravi, A.R., H. Mardjanmehr, H. Shokri, R. Naghshineh, M. Rostamibashman, and A. Naseri. 2009. Mycological and histopathological findings of experimental disseminated candidiasis in

B. Moghadasi, A. Ghajari, F. Zeini, G. Sadeghi, and M. Reza-ghi-Abyaneh. 2006. In vitro antifungal activities of *Allium cepa*, *Allium sativum* and ketoconazole against some pathogenic yeasts and dermatophytes. *Fitoterapia* 77: 321-323.

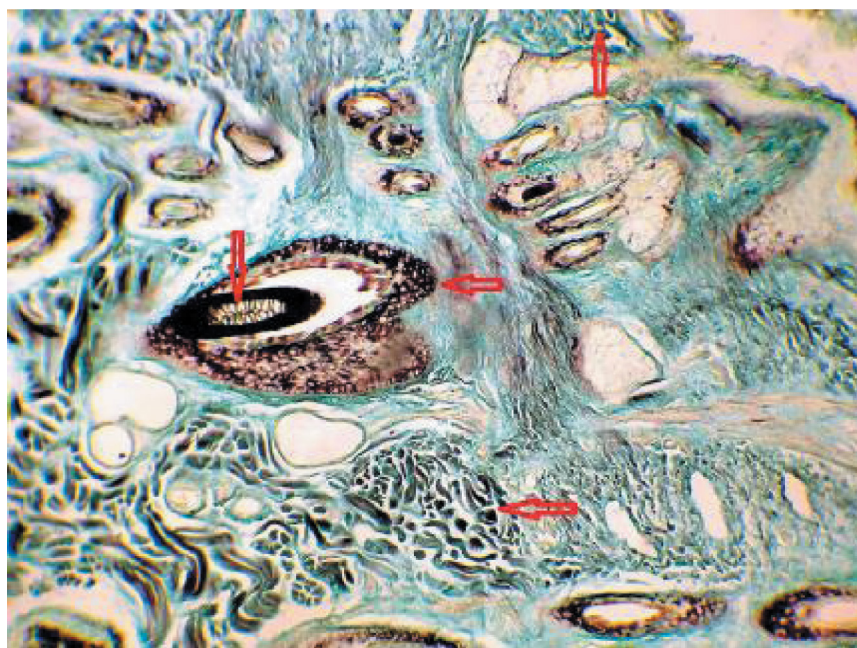
23. Sullivan, D., G. Moran, E. Pinjon, A. Al-Mosaid, C. Stokes, C. Vaughan, and D. C. Coleman. 2004. Comparison of the epidemiology, drug resistance mechanisms, and virulence of *Candida dubliniensis* and *Candida albicans*. *FEMS Yeast Research* 4: 369-376.

24. Yoshida, S., Sh. Kasuga, N. Hayashi, T. Ushiroguchi, H. Matsuura, and S. Nakagawa. 1987. Antifungal activity of ajoene derived from garlic. *Applied and Environmental Microbiology* 53: 615-617.

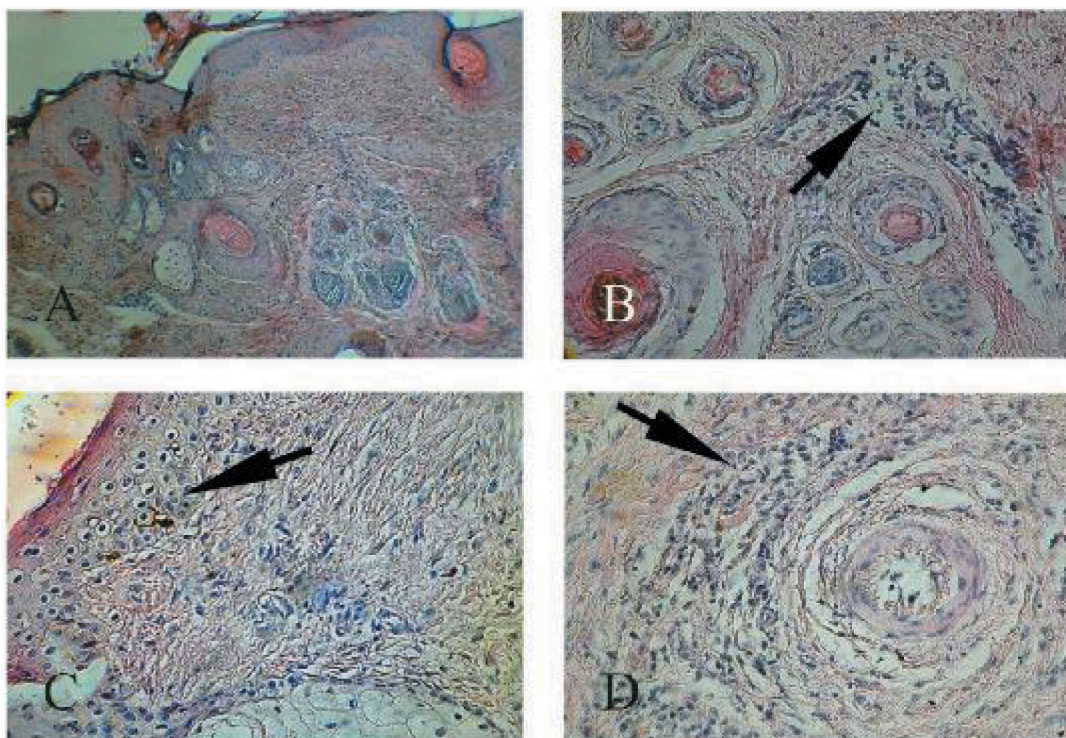
25. Yousuf, S., A. Ahmad, A. Khan, N. Manzoor, and L. A. Khan. 2010. Effect of diallyldisulphide on an antioxidant enzyme system in *Candida* species. *Canadian Journal of Microbiology* 56: 816-821.



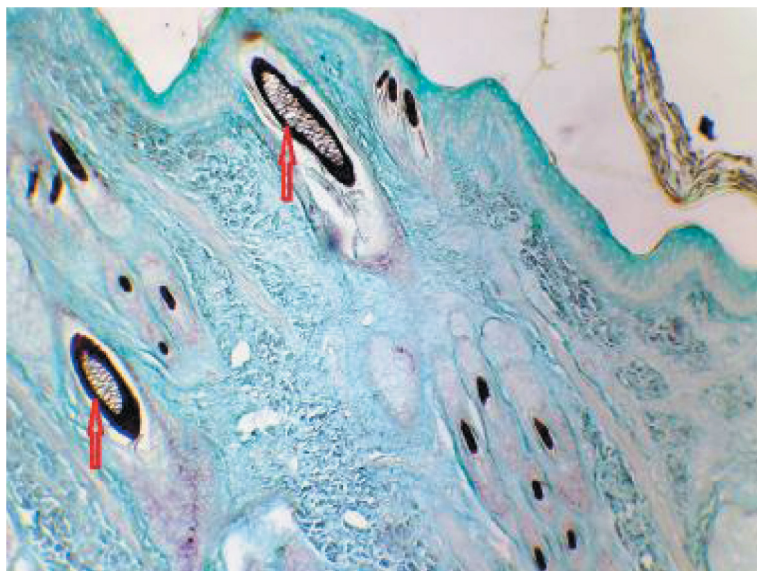
شکل ۱- ایجاد وزیکول، تورم جلدی، قرمزی و پوسته پوسته شدن ناحیه مبتلا، چهار روز بعد از تلقیح کاندیدا آلبیکنس



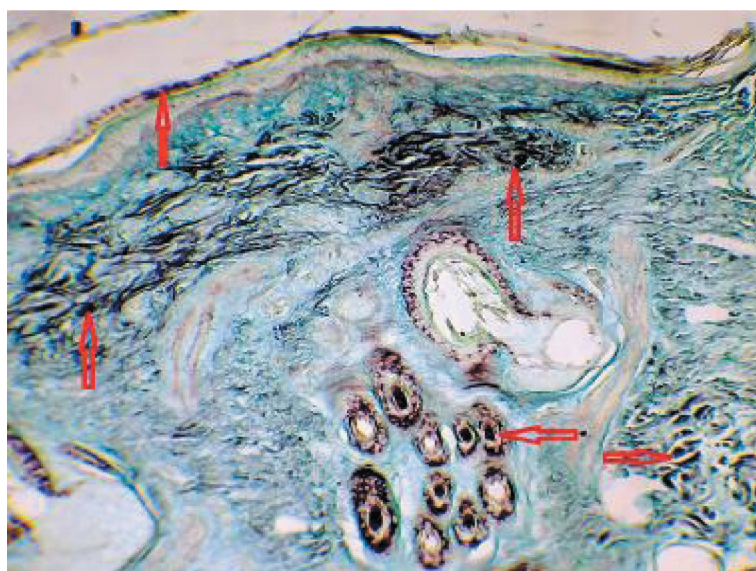
شکل ۲- مشاهده هیف کاندیدا در لایه خارجی فولیکول های مو، درم و اپیدرم پوست بصورت نقاط سیاه رنگ، رنگ آمیزی گوموری متتامین سیلور، بزرگنمایی ۱۰۰X



شکل ۳- A: سطح مقطع پوست مبتلا به کاندیدایزیس جلدی، رنگ آمیزی هماتوکسیلین-ئوزین (بزرگنمایی ۱۰۰X)، B: مشاهده نفوذ شدید سلولهای التهابی در درم، رنگ آمیزی هماتوکسیلین-ئوزین (بزرگنمایی ۴۰۰X)، C: نکروز سلولهای اپیتلیال به همراه دژنراسانس بالونی شکل سلولهای پایه و کراتینوسیت‌های اپیدرم، رنگ آمیزی هماتوکسیلین-ئوزین (بزرگنمایی ۴۰۰X) و D: نفوذ سلولهای التهابی در اطراف فولیکول‌های مو، رنگ آمیزی هماتوکسیلین-ئوزین (بزرگنمایی ۴۰۰X)



شکل ۴- کاهش میزان تراکم هیف کانیدیدا آلبیکس، پنج روز بعد از درمان با نیستاتین، رنگ آمیزی گوموری متنامین سیلور، بزرگنمایی ۱۰۰X



شکل ۵- گروه درمان شده با آب مقطر. مشاهده حضور هیفهای کانیدیدا آلبیکس بصورت متراکم در اپیتلیال لایه خارجی فولیکولهای مو، اپیدرم و درم بصورت نقاط سیاه رنگ، رنگ آمیزی گوموری متنامین سیلور، بزرگنمایی ۱۰۰X

