

بررسی مقایسه‌ای آسیب شناسی تاثیر پلاسمای سرد و اشعه ماوراء بنفش بر روی زخم تمام ضخامت عفونی شده در موش‌های صحرایی نر دیابتی شده

• پوریا دهقان پیشه

دانشکده دامپزشکی، دانشگاه آزاد واحد علوم تحقیقات، تهران، ایران
• علیرضا جهاندیده (نویسنده مسئول)

دانشکده دامپزشکی، دانشگاه آزاد واحد علوم تحقیقات، تهران، ایران
• احمد اصغری

دانشکده دامپزشکی، دانشگاه آزاد واحد علوم تحقیقات، تهران، ایران
• سید پژمان مرتضوی

دانشکده دامپزشکی، دانشگاه آزاد واحد علوم تحقیقات، تهران، ایران
• محمود قرآن نویس

دانشکده فیزیک، دانشگاه آزاد واحد علوم تحقیقات، تهران، ایران

تاریخ دریافت: ۱۳۹۸-۰۵-۰۵ تاریخ پذیرش: ۱۳۹۸-۱۰-۰۷

Email: Dr.jahandideh@gmail.com



چکیده

استفاده از لیزرها و پلاسماهای سرد روند ترمیم را به شکل معنی‌داری در مقایسه با حالت عادی بهبود می‌بخشد. هدف از این مطالعه ارزیابی مقایسه‌ای هیستوپاتولوژی و هیستومورفولوژی تاثیر اشعه ماورای بنفش و پلاسمای سرد هلیوم بر روی زخم تمام ضخامت عفونی شده با استافیلوکوکوس اورئوس در موش‌های صحرایی نر دیابتی شده با آلوکسان است. در این مطالعه تعداد ۶۰ موش صحرایی نر ویستار بالغ دیابتی شده با تزریق داخل صفاقی آلوکسان به میزان ۱۲۰ mg/kg با زخم‌های ایجاد شده و عفونی شده توسط ۱ ml از سوسپانسیون حاوی ۱۰^۸ cfu/ml استافیلوکوکوس اورئوس آلوده در زخم به قطر ۱ cm در بین دوگتف مورد استفاده قرار گرفت. موش‌ها به سه گروه کنترل، درمان با هلیوم پلاسما و ماورابنفش تقسیم شدند. تمام گروه‌های درمان به مدت ۲۱ روز با پلاسمای سرد و اشعه ماورای بنفش به مدت ۳ دقیقه در روز مورد درمان قرار گرفتند. پس از پایان دوره نمونه‌های پوستی مورد بررسی آسیب‌شناسی بافتی قرار گرفتند و شاخص‌های تجمع کلاژن، نفوذ سلول‌های التهابی و ضخامت اپیتلیوم مورد ارزیابی قرار گرفت. نتایج آماری با نرم‌افزار SPSS۲۲ مورد تجزیه و تحلیل قرار گرفت. نتایج نشان داد که پلاسمای سرد هلیوم و اشعه ماورابنفش تاثیر مثبتی بر حضور سلول‌های التهابی تک هسته‌ای، تشکیل کلاژن و نوسازی اپیتلیوم دارند. با توجه به نتایج این مطالعه میتوان از پلاسمای سرد و اشعه ماورابنفش در بهبود زخم استفاده کرد، که البته تاثیر پلاسمای سرد در بهبودی زخم بیشتر است.

کلمات کلیدی: اشعه ماورابنفش، پلاسمای سرد، هیستوپاتولوژی، دیابت، ترمیم

- Veterinary Researches & Biological Products No 130 pp: 76-86

Comparative pathologic Study of Effect of Cold atmospheric Plasma and Ultraviolet Radiation on Staphylococcus aureus Infection in Diabetic Rats

By: Dehghan Pesheh, P., Faculty of Veterinary Medicine, Research Sciences Branch, Azad University. Tehran. iran. Jahandideh, A.R., (Corresponding Author) Faculty of Veterinary Medicine, Research Sciences Branch, Azad University. Tehran. iran. Asghari, A., Faculty of Veterinary Medicine, Research Sciences Branch, Azad University. Tehran. iran. Mortazavi, S. P., Faculty of Veterinary Medicine, Research Sciences Branch, Azad University. Tehran. iran and Quran Nevis, M., Faculty of Physics, Department of Physics, Azad University, Research Branch. Tehran. iran

Received: 2019-07-27 Accepted: 2019-12-28

Email: Dr.jahandideh@gmail.com

The use of UV and cold atmospheric plasma improves the healing process significantly in compare with normal healing process. Comparative evaluation of histopathology and histomorphology of ultraviolet radiation of cold atmospheric helium plasma on a full-thickness Staphylococcus aureus infected wound in diabetes induced rats with alloxan40 male Wistar diabetic rats with intraperitoneal injection of alloxan at a dose of 120 mg / kg bodyweight with infected full thickness wounds with 1 ml of suspension containing 108 CFU / ml Staphylococcus aureus in 1 cm diameter have been divided into two groups of treatment with cold atmospheric helium plasma and UV radiation. The treatment groups were treated for 21 days with cold plasma and ultraviolet radiation for three minutes/day and the results have been evaluated histopathologically and Histomorphology, and statistical analysis of the SPSS system. Cold atmospheric helium plasma and UV Light have a positive effect on the presence of inflammatory cells, collagen formation, and the epithelial cells healing. The final conclusion: Cold plasma and UV light plays a positive role in wound healing, and CAP is much more effective in wound healing.

Key words: ultraviolet radiation, cold atmospheric plasma, histopathology, diabetes, healing

به افزایش قابل توجه خطر قطع اندام می‌شود بنابراین هر زخم پای مشکوک به عفونت باید فوراً و به طور موثر درمان شود. ترمیم زخم پدیده‌ای پیچیده و سازمان یافته است که پس از آسیب پوست و بافت‌های نرم صورت می‌گیرد و ممکن ماه‌ها و سال‌ها ادامه یابد. روند ترمیم شامل: انعقاد، التهاب، گرانولاسیون، فیبروبلاستی، کلاژنیزاسیون، انقباض زخم و اپیتلیزاسیون می‌باشد (۴). روز سوم یا چهارم بعد از ایجاد زخم، معرف مرحله التهاب فرآیند التیام زخم است. در روز هفتم بعد از ایجاد زخم، سلول‌های اپیدرمی فعال شده در محل زخم، مقدار زیادی فاکتور رشد سلول‌های اندوتلیال عروقی را تولید می‌کنند (۳، ۷). فاکتور رشد پایه‌ای و اصلی فیروبلاست ممکن است در سه روز اول ترمیم زخم شرایط را جهت عروق‌زائی فراهم کند، زمانی که فاکتور رشد سلول‌های اندوتلیال عروقی، جهت عروق‌زائی در طول تشکیل بافت جوشگاهی در روزهای چهار تا هفت مهم و ضروری می‌باشد. روز چهاردهم بعد از ایجاد زخم، معرف مرحله تکثیر فرآیند التیام زخم است. ظاهر شدن و دیده شدن فیروبلاست‌ها، همراه با فشرده شدن بافت همبند و انقباض

مقدمه

پلاسما در علوم بیولوژی و طب به بخش مایعی از خون که حاوی سلول‌های خونی است گفته می‌شود و این در حالیست که در فیزیک از همین عنوان برای فرم چهارم ماده استفاده می‌گردد یک گاز نسبتاً یونیزه با رفتار الکتریکی خنثی. با توجه به وسیع بودن پوست و اهمیت آن روش‌های بسیاری در درمان زخم تاکنون مورد استفاده قرار گرفته است (۱۸) عفونت زخم سطح کنترل نشده یا غیر قابل کنترل گلوکز خون یا هایپرگلیسمی می‌تواند نخستین علامت ابتلا به عفونت در بیماران دیابتی باشد (۱۴). در افراد دیابتیک قابلیت دفاع در برابر عفونت کاهش یافته در نتیجه عفونت‌های مکرر در زخم‌های پا ایجاد می‌شود (۱۵). زخم‌ها ممکن است با تعداد کمی از علائم کلاسیک عفونت یا بدون آنها ظاهر شوند. یکی از شایع‌ترین علل عفونت این گونه زخم‌ها باکتری استافیلوکوکوس اورئوس است. این طور تخمین زده می‌شود که ۲۰ درصد از مردم به مدت طولانی، ناقل باکتری باشند (۱۶). استافیلوکوکوس اورئوس، یکی از موفق‌ترین باکتری‌های بیماری‌زاست. زخم عفونی منجر

هیدروکلراید ۲٪ (۱۰ mg/kg/IP) و کتامین هیدروکلراید ۱۰٪ (mg/kg/IP) به صورت داخل صفاقی (IP) انجام شد.

روش دیابتی کردن موش‌ها

حیوانات قبل از انجام مطالعات به مدت یک هفته دوره تطابق را می‌گذرانند بعداً با نالوکسان اقدام به دیابتی کردن موش‌ها کرده و بعد از یک هفته میزان قند خون اندازه‌گیری می‌شود در صورت عدد بالای ۲۰۰ mg/dl موش‌ها دیابتی در نظر گرفته شدند (جدول ۱).

۶۰ موش صحرایی نر به‌طور تصادفی به ۳ گروه ۲۰ تایی شاهد، درمان با اشعه ماورابنفش و درمان با پلاسما سرد هلیوم تقسیم شدند، سپس هر کدام از این گروه‌ها خود به ۴ زیر گروه ۵ تایی (گروه‌های نمونه برداری) تقسیم شدند.

سطح پستی موش‌ها از ناحیه کتف تا ایلئوم آماده‌سازی و اسکراب شده و یک زخم دایره‌ای شکل به قطر ۱۰ mm در بالای ستون مهره و با استفاده از پانچ بیوپسی استریل ۱۰ mm ایجاد شد.

با ایجاد زخم به روش Excisional wounding لایه‌های اپیدرم، درم، هایپودرم و پنیکولوس به طور کامل برداشته شد. سپس توسط ۱ ml از سوسپانسیون حاوی ۱۰۸ CFU/ml استافیلوکوکوس اورئوس سوش ATCC ۲۵۹۲۳ آلوده گردید و ۲۴ ساعت پس از آن درمان آغاز شد.

گروه اشعه ماورابنفش با اشعه ماوراء بنفش (۳۵۰-۴۰۰ nm) ۹۰ nmS و گروه پلاسما سرد هلیوم روزانه به مدت ۲۱ روز تحت درمان قرار گرفت.

در هر گروه موش‌ها به ۴ زیر گروه ۵ تایی (گروه‌های نمونه‌برداری در روزهای ۳، ۷، ۱۴ و ۲۱) تقسیم شدند، در پایان روزهای ۳، ۷، ۱۴ و ۲۱ به منظور بررسی آسیب‌شناسی توسط پانچ مخصوص بیوپسی، نمونه‌ای بافتی از محل زخم تهیه و پس از فیکس کردن با فرمالین ۱۰٪ به روش رایج قلاب‌های پارافینی اسلاید بافتی تهیه و با هماتوکسین اتوزین و ماسون تریکوم رنگ آمیزی و زیر میکروسکوپ نوری مورد مطالعه قرار گرفتند.

نتایج

مقایسه مقاطع آسیب‌شناسی تهیه شده از زخم سه گروه کنترل، درمان با پلاسما و درمان با اشعه ماورابنفش در روزهای سوم، هفتم، چهاردهم و

محل زخم است. در روز بیست و یکم بعد از ایجاد زخم، معرف مرحله بلوغ فرآیند التیام زخم بوده که طی آن بازسازی کلاژن در تبدیل بافت جوشگاهی به اسکار (جای زخم) صورت می‌پذیرد (۱۲،۴).

عفونت منجر به افزایش قابل توجه خطر قطع اندام می‌شود بنابراین هر زخم پای مشکوک به عفونت باید فوراً و به طور موثر درمان شود (۵).

بوکس هامر (۲۰۱۲) در رابطه با پلاسما سرد برای اطمینان از امنیت استفاده از CAP (cold atmospheric plasma) بر روی پوست انسان، اقدام به انجام مطالعات پیش بالینی نمود که ضمن آن مشخص شد که درمان با CAP حداکثر ۲۴۰ ثانیه و یا تکرار هر ۱۲ ساعت به مدت ۳۰ ثانیه قادر به اعمال جهش‌زایی نبوده و از لحاظ موتاژنیک بودن روشی امن محسوب می‌شود (۱).

ایزبری (۲۰۱۳) و همکارانش با انجام یک مطالعه گذشته‌نگر اثرات مثبت پلاسما سرد را در التیام زخم در داخل بدن ارزیابی و گزارش نمودند که این روش می‌تواند به خصوص در زخم‌های وریدی سرعت بخش باشد (۸).

همچنین تحقیقات انجام شده بر روی اشعه ماورابنفش نشان می‌دهد که این اشعه خاصیت ضد میکروبی داشته و می‌تواند به طور مستقیم به عفونت‌های حاد زخم اعمال برای کشتن پاتوژن بدون آسیب غیر قابل قبول برای میزبانی بافت (۱۳).

UVB (ultra violet type B) به طور مستقیم به بافت زخمی اعمال شده و باعث تحریک ترمیم زخم شده، همچنین به طور گسترده‌ای با استفاده از تابش اشعه ماورابنفش، به عنوان عامل تحریک سیستم ایمنی بدن استفاده می‌شود. UVA با طول موج ۲۸۰-۳۱۵ nm دارای اثرات متفاوت در سیگنالینگ سلول بوده، اما هنوز به طور گسترده‌ای به منظور مراقبت از زخم استفاده نشده است (۷،۲).

در این تحقیق برای نخستین بار تأثیر پلاسما سرد گاز هلیوم و اشعه ماورا بنفش بر روی زخم دیابتی عفونی شده با استافیلوکوکوس اورئوس مورد ارزیابی قرار گرفته و تأثیر آنها با یک دیگر مقایسه شده است.

مواد و روش‌ها

به منظور انجام عمل جراحی، حیوانات دوباره وزن‌کشی شدند. بیهوشی جراحی با استفاده از داروهای القاء بیهوشی با ترکیب زایلازین

جدول ۱- میزان قند خون اندازه‌گیری شده سه گروه در ۲۱ روز (mg/dl).

گروه مورد مطالعه	روز تزریق	۳ روز بعد از جراحی	۷ روز بعد از جراحی	۱۴ روز بعد از جراحی	۲۱ روز بعد از جراحی
گروه کنترل	۸۰/۷±۹	۳۶۴/۴±۲۱	۲۷۴±۲۳	۲۳۱/۷±۲۲	۲۱۷/۷±۲۱
گروه پلاسما	۷۹/۴±۹	۳۶۰/۷±۲۲	۲۷۰±۲۲	۲۲۹±۲۱	۲۱۵±۲۲
ماورا بنفش	۷۷/۹±۹	۳۵۹/۵۲±۲۲	۲۶۶±۲۱	۲۲۹±۱۹	۲۱۵/۱±۲۲

میزان درجه بندی نفوذ لکوسیت‌ها (نوتروفیل، لنفوسیت، پلاسماسل، ماکروفاژ، ائوزینوفیل و مست سل) در بزرگ نمایی ۴۰۰: سلول‌های التهابی ۰=۰-۵، ۱=۵-۲۰، ۲=۲۰-۳۵، ۳=۳۵-۴۰۰: میزان درجه بندی رگزایی در بزرگنمایی ۴۰۰: ۱=۳-۱۰، ۲=۱۱-۳۰، ۳=۳۱-۴۰۰: میزان درجه بندی بافت اسکار: طبیعی=۰، تجمع‌ها کلان بسیار نامنظم=۱، تجمع‌ها کلان منظم=۲، تجمع‌ها کلان بسیار منظم=۳: میزان درجه بندی ضخامت اپیتلیوم در محل زخم: ضخامت مشابه به اپیدرم نرمال=۰، ضخامت با رشد کم=۱، ضخامت با رشد متوسط=۲، ضخامت با افزایش رشد کاملاً مشخص=۳: فاکتورهای تجمع سلول‌های التهابی، تجمع کلان، رگزایی و تجمع فیروپلاست در روز ۲۱ گروه کنترل و درمان با پلازما در نمودارهای ۱ تا ۴ مقایسه شده است.

* نشان‌دهنده اختلاف معنی‌دار ($p < 0.05$) در مقایسه با گروه کنترل می‌باشد. نمودار نشان‌دهنده افزایش ۱ واحدی میزان تجمع کلان و شکل‌گیری اپیتلیوم گروه درمان با ماورابنفش در مقابل گروه کنترل است. ادم در گروه درمان ماورابنفش در روز ۲۱ به صفر رسیده در حالی در گروه کنترل ادامه دارد.

داده‌ها با تجزیه و تحلیل واریانس دو طرفه (ANOVA) و با استفاده از نرم‌افزار SPSS (SPSS۲۲)، مورد تجزیه و تحلیل آماری قرار گرفتند و به وسیله نرم‌افزار excel (۲۰۱۰) اقدام به رسم نمودار شده است. اختلافات در ($p < 0.05$) معنی‌دار تلقی شد.

بیست یکم و بررسی موارد شکل‌گیری اپیتلیوم، حضور سلول‌های التهابی، عروق و فیروپلاست نشان می‌دهد که عوامل فوق در ابتدای روند ترمیم، در گروه درمان با پلازما با شدت بیشتری نسبت به گروه کنترل (شکل ۳) و درمان با ماورابنفش همراه بوده است (شکل ۵و۴). در ادامه روند ترمیم در روز چهاردهم اپیتلیوم در گروه درمان با پلازما و گروه درمان با ماورابنفش نسبت به گروه کنترل (شکل ۱۰) از ضخامت بیشتری برخوردار است (شکل ۱۲ و ۱۳). در انتهای روند ترمیم در روز بیست یکم حضور عروق جدید در گروه کنترل (شکل ۱۴) نسبت به گروه‌های درمان (شکل ۱۶ و ۱۷) بیشتر بوده است. با توجه به نمودار ۴و۱، در روز ۲۱ شاخص‌های رگزایی و تجمع کلان در گروه درمان پلازما در مقابل گروه کنترل ۱/۵ واحد افزایش یافته در حالی که میزان افزایش این دو شاخص در گروه درمان با ماورابنفش در روز ۲۱ با توجه به نمودار ۵، یک واحد بوده است که نشان‌دهنده اثر بیشتر پلازما سرد در برابر ماورابنفش در بهبودی زخم می‌باشد. همچنین داده‌های جدول ۲ نشان‌دهنده تشکیل کلان و حضور فیروپلاست بیشتر و در گروه درمان با پلازما و در مقابل رگزایی کمتر و حضور کمتر سلول‌های التهابی نسبت به گروه کنترل در طی روند ترمیم است.

جهت ارزیابی هیستوپاتولوژی معیارهای زیر مورد مطالعه و بررسی قرار گرفت.

میزان رشته کلان: طبیعی=۰، رشد کم=۱، رشد متوسط=۲، رشد مشخص=۳



شکل ۱ - مراحل القا دیابت، بیوهشی و پانچ، عفونی کردن زخم.

متصل شدن لبه زخم: ۳ کراتینیزه شدن: ۴

بحث

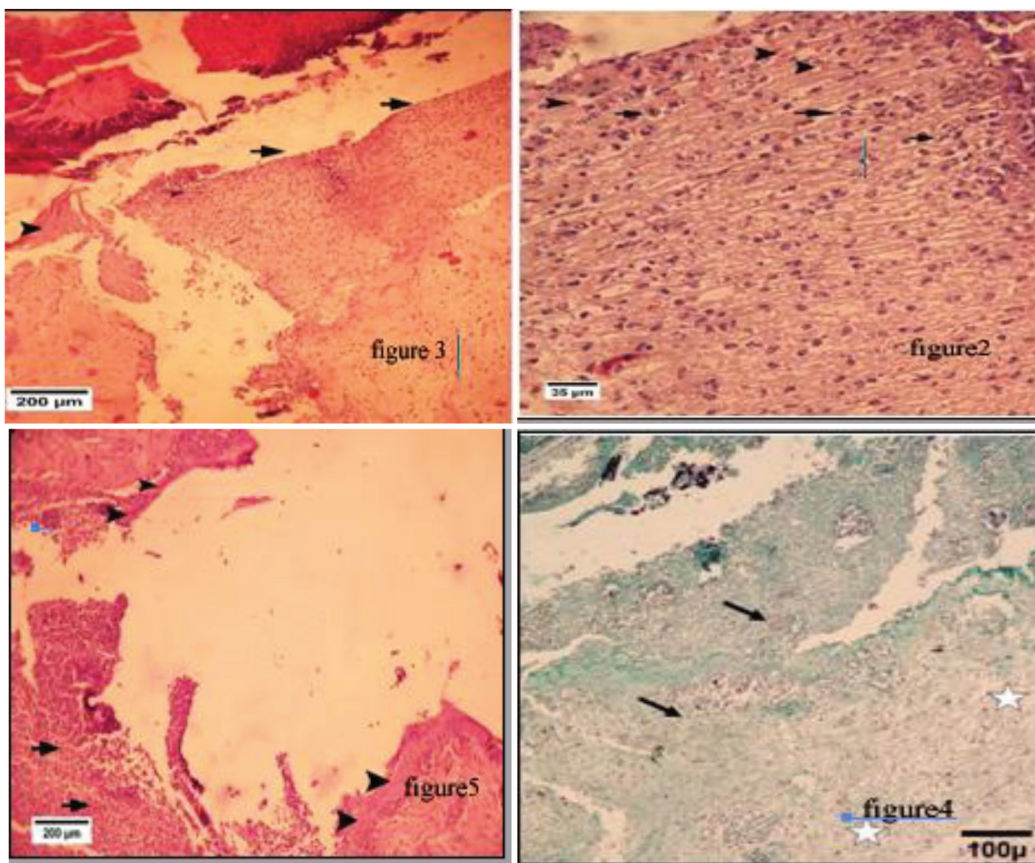
با توجه به تجزیه و تحلیل تعداد سلول‌های التهابی، در زخم درمان شده توسط پلاسما سرد گاز هلیوم حضور سلول‌های التهابی به طور معنی‌داری کمتر از گروه کنترل بوده، بنابراین درمان با پلاسما سرد تأثیر بیشتری بر عفونت‌زدایی زخم‌ها دارد. همچنین میزان رگ‌زایی در

برای امتیاز دهی برای اسکور بندی داده‌ها در جدول ۲، معیارهای زیر بررسی و مطالعه شد:

التهابی، کلازن، فیروپلاست، رگ‌زایی: عدم وجود: ۰ ناچیز: ۱ خفیف: ۲ متوسط: ۳ زیاد: ۴

شکل‌گیری اپیتلیوم:

زخم شدن لبه زخم: ۰ مهاجرت سلول‌های اپیتلیال کمتر از ۵۰٪: ۱ مهاجرت سلول‌های اپیتلیال بیشتر از ۵۰٪: ۲



شکل ۲- مقطع آسیب‌شناسی اثر زخم در گروه کنترل در روز سوم، در ناحیه خرم (پیکان) نفوذ سلول‌های التهابی پلی مورفونوکلئار (پیکان) و عروق خونی تازه تشکیل (پیکان) دیده می‌شود. (رنگ امیزی هماتوکسین اوزین درشت نمایی ۲۰۰).

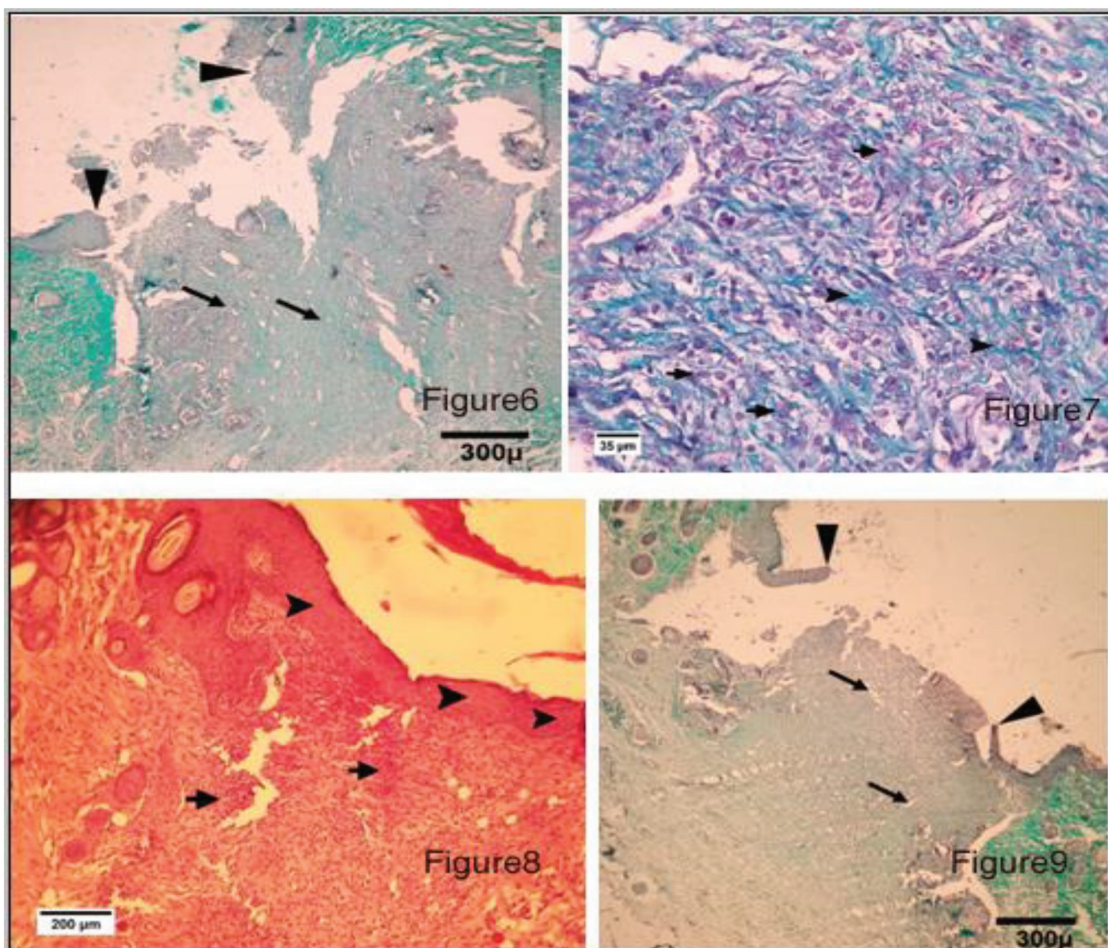
شکل ۳- گروه کنترل روز سوم، بخشی از اپیدرم سالم (نوک پیکان) دیده می‌شود که در کناره آن ضخیم شدن لبه‌های اپیدرم دیده می‌شود. در ناحیه زخم (پیکان) نیز دله و نفوذ سلول‌های التهابی دیده می‌شود. (رنگ امیزی هماتوکسین اوزین درشت نمایی ۲۰۰).

شکل ۴- مقطع عرضی از پوست در رت درمان شده با اشعه ماورای بنفش پس از ۳ روز. نفوذ لکوسیت‌ها (فلش) و ادم (ستاره) در بافت گرانولار. (درشت نمایی ۱۰۰ رنگ امیزی تریکروم).

شکل ۵- گروه پلاسما روز سوم، مهاجرت سلول‌های پوششی (نوک پیکان) اثر لبه‌های اپیدرم دیده می‌شود. همچنین نفوذ سلول‌های التهابی (پیکان) دیده می‌شود. (رنگ امیزی هماتوکسین اوزین، درشت نمایی ۲۰۰).

نتیجه پلاسمای سرد هلیوم با مکانیسم‌های مختلف میزان عروق زایی را افزایش داده و باعث تسریع در روند ترمیم زخم می‌شود. ژانگ (۲۰۱۸) در مطالعه اثر پلاسمای سرد بر روی ترمیم زخم سطح زبان، تفاوتی معناداری در مقدار کلاژن در دو گروه درمان با پلاسمای و گروه کنترل مشاهده نکرد (۹). در صورتی که در این تحقیق میزان کلاژن در گروه درمان با پلاسمای بیشتر از سایر گروه‌ها گزارش شد که این تفاوت در نتیجه ممکن است به دلیل تفاوت در نوع بافت مورد مطالعه باشد.

نمونه‌های پلاسمای ابتدا بیشتر و در پایان کمتر از گروه کنترل و درمان با ماورابنفش بود که خود نشان‌دهنده بالاتر بودن سرعت روند التیام در گروه پلاسمای می‌باشد که در مطالعه کاستا (۲۰۱۴) به این اثر التیام‌بخشی پلاسمای اشاره شده است (۳). همچنین کوچیما (۲۰۰۱) نیز در تحقیقات مشابه نشان داد که درمان با پلاسمای، عروق‌زایی را افزایش می‌دهد (۱۰). لویز (۲۰۱۹) در این باره بیان کرده‌اند که: ذرات واکنشی در پلاسمای باعث فعال شدن عوامل رشد شده و باعث افزایش عروق‌زایی می‌گردد (۱۱). در

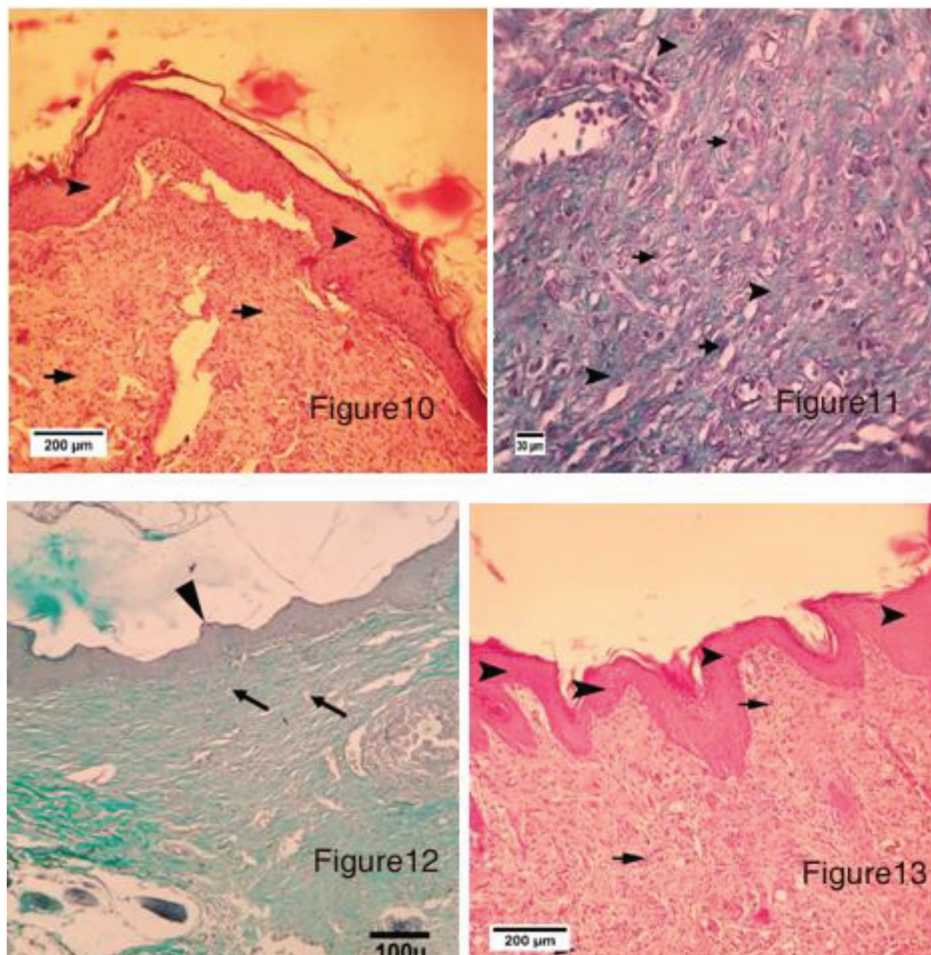


- شکل ۶- مقطع عرضی از پوست در سرت های کنترل پس از ۷ روز، تولید کلاژن کم. نفوذ لکوسیتی متوسط، تعداد بیشمار عروق (فلش) در بافت گرانولارهایپر پلازی (نوک پوینتر) اپیتلیوم. (رنگ امیزی هماتوکسین اوزین درشت نمایی ۳۰۰).
- شکل ۷- گروه کنترل روز هفتم، وجود فیبروبلاستهای فراوان (پیکان) و کلاژنهای تازه تشکیل (نوک پیکان) دیده می‌شود (رنگ آمیزی تریکوم درشت نمایی ۲۰۰).
- شکل ۸- مقطع عرضی از پوست در رت های درمان شده با اشعه ماورای بنفش نفوذ پس از ۷ روز تولید کلاژن متوسط، نفوذ لکوسیتی متوسط. تعداد بیشمار ریگ (فلش) هایپر پلازی (نوک پوینتر) اپیتلیوم (رنگ امیزی هماتوکسین اوزین درشت نمایی ۲۰۰).
- شکل ۹- گروه پلاسمای روز هفتم، مهاجرت قابل توجه سلولهای پوششی (نوک پیکان) اپیدرم دیده می‌شود. در ناحیه زخم نفوذ سلولهای التهابی (پیکان) دیده می‌شود (رنگ امیزی تریکوم درشت نمایی ۳۰۰).

نیز از نتیجه‌های کاهش بار میکروبی در زخم بوده که نتیجه‌گیری مطالعه فوق را تایید می‌کند. ژی (۲۰۱۹) در مطالعه خود نشان داد که میزان فاکتور رشد اندوتلیال عروقی در صورت استفاده از اشعه ماورابنفش به میزان ۱۲۰٪ افزایش می‌یابد و از طرفی باعث تغییر شکل فیبروبلاست‌ها می‌شود (۱۷). با توجه به نمودار ۵ در تحقیق ارائه شده، افزایش میزان رگ‌زایی با افزایش فاکتور رشد اندوتلیال عروقی اشاره شده توسط ژی

گوپتا (۲۰۱۳) اثرات باکتروسیستی اشعه ماورابنفش را روی زخم بررسی کرد و نتیجه گرفت که اشعه ماورابنفش می‌تواند روی ترمیم زخم تأثیر مثبت داشته باشد (۶).

حاتمی (۲۰۱۵) تأثیر اشعه ماورابنفش با طول موج ۲۵۴ nm را بر روی زخم عفونی شده با استافیلوکوکوس را معنادار تلقی کرده و میزان بهبودی زخم را ۳۱٪ گزارش کرده است (۷). کاهش التهاب در این تحقیق



شکل - گروه کنترل روز چهاردهم، تشکیل کامل اپیدرم و شاخی شدن آن (نوک پیکان) دیده می‌شود. در ناحیه زخم نفوذ سلولهای التهابی (پیکان) دیده می‌شود. (رنگ امیزی هماتوکسین اوزین درشت نمایی ۲۰۰).

شکل ۱۱- گروه کنترل روز چهاردهم، وجود فیبروبلاستهای فراوان (پیکان) و کلاژنهای تازه تشکیل (نوک پیکان) فراوان با ضخامت قابل توجه اندک نفوذ سلولهای التهابی تک هسته ای دیده می‌شود. (تریکوم درشت نمایی ۳۰۰).

شکل ۱۲- مقطع عرضی از پوست در رت های درمان شده با اشعه ماورای بنفش پس از ۱۴ روز باندهای کلاژن به طور منظم نسبت به اطراف چیده شده اند. تولید کلاژن متوسط. تعداد بیشمار رگ (فلش) در بافت گرانولار. هایپر پلازی (نوک پوینتر) اپیتلیوم. (رنگ امیزی تریکوم درشت نمایی ۱۰۰).

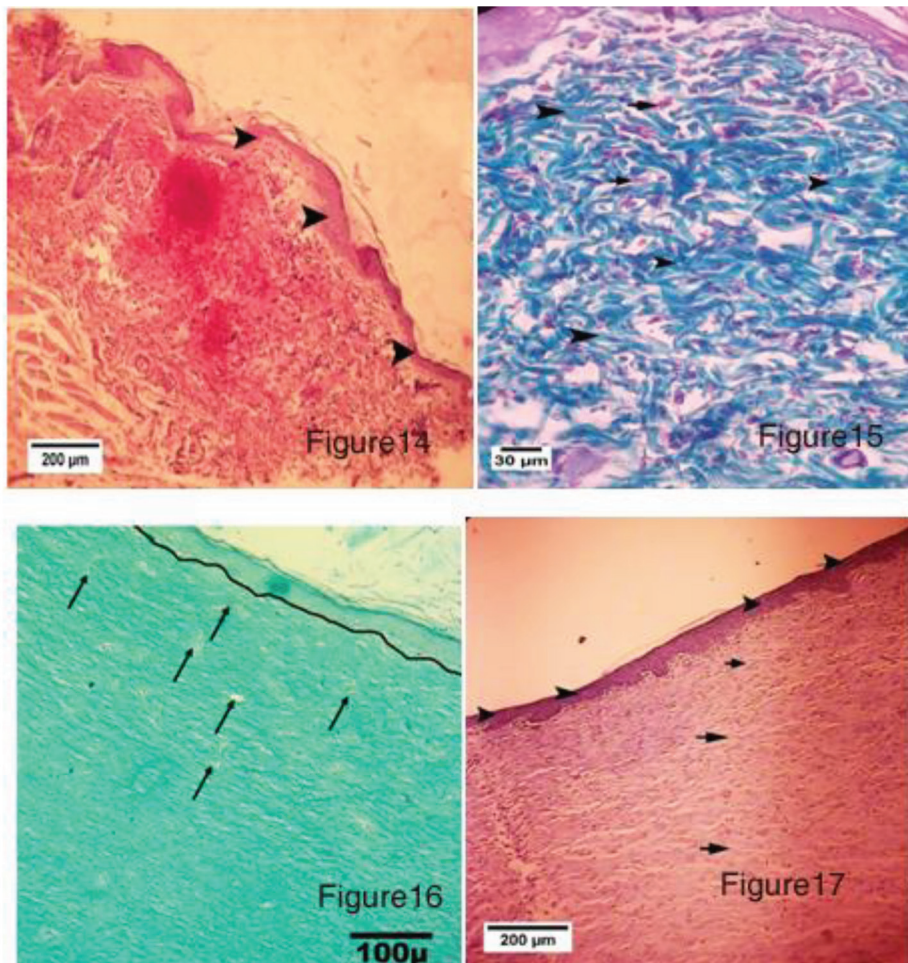
شکل ۱۳- گروه پلاسما روز چهاردهم، تشکیل کامل اپیدرم و شاخی شدن آن (نوک پیکان) دیده می‌شود. در ناحیه زخم نفوذ سلولهای التهابی (پیکان) دیده می‌شود. (رنگ امیزی هماتوکسین اوزین درشت نمایی ۲۰۰).

که به آن اشاره شد.

نتیجه گیری

اشعه ماورابنفش در مقایسه با پلاسما ی سرد هلیوم، اثر ضد میکروبی قوی تری داشته و همچنین در کنترل التهاب نقش موثرتری ایفا می کند. اما در مقابل، اشعه ماورابنفش باعث تغییر شکل دادن فیروبلاست ها و

مطابقت دارد. در خصوص کلاژن، براون (۲۰۰۸) نشان داد که با تابش ماورابنفش بر زخم به مدت ۱۴ روز، میزان کلاژن نسب به گروه کنترل ۲۹٪ کاهش می یابد (۲). در تحقیق ارائه شده کاهش کلاژن با توجه به جدول ۵ نزدیک به ۴۰٪ است که این تفاوت در نتیجه به دلیل دفعات بیشتر تابش (۲۱ روز) در مقایسه با تحقیق فوق می باشد. کاهش کلاژن نسبت به گروه کنترل می تواند به دلیل تغییر شکل فیرو بلاست ها باشد



- شکل ۱۴- گروه کنترل روز بیست و یکم، تشکیل کامل اپیدرم و شاخی شدن آن (نوک پیکان) دیده می شود. (رنگ آمیزی هماتوکسین اوزین درشت نمایی ۲۰۰).
- شکل ۱۵- گروه کنترل روز بیست و یکم، وجود فیروبلاستهای فراوان (پیکان) و کلاژنهای تازه تشکیل (نوک پیکان) فراوان با ضخامت قابل توجه دیده می شود. (رنگ آمیزی تریکوم درشت نمایی ۳۰۰).
- شکل ۱۶- مقطع عرضی از پوست در رت های درمان شده با اشعه ماورای بنفش پس از ۲۱ روز زایی (فلش). تولید خوب کلاژن در بافت گرانولاسر. اپیتلیوم (خط ممتد) به خوبی توسعه یافته است. (رنگ آمیزی تریکوم درشت نمایی ۱۰۰).
- شکل ۱۷- گروه پلاسما روز بیست و یکم، تشکیل کامل اپیدرم و شاخی شدن آن (نوک پیکان) و کلاژن قابل توجه دیده می شود. (رنگ آمیزی هماتوکسین اوزین درشت نمایی ۲۰۰).

Mutation Research 753: 23-28.

2. Brown, R. J., M. J. Lee, M. Sisco, J. Y. S. Kim, N. Roy and T. A. Mustoe. 2008. High-dose ultraviolet light exposure reduces scar hypertrophy in a rabbit ear model. *Plastic and Reconstructive Surgery* 121: 1165-
3. Costa-Pinto, A. R., R. L. Reis and N. M. Neves. 2011. Scaffolds based bone tissue engineering: the role of chitosan. *Tissue Engineering Part B: Reviews* 17: 331-347
4. Diegelmann, R. F. and M. C. Evans. 2004. Wound healing: an overview of acute, fibrotic and delayed healing. *Frontiers in Bioscience* 9: 283-289.
5. Eisenstark, A. 1987. Mutagenic and lethal effects of near-ultraviolet radiation (290-400 nm) on bacteria and phage. *Environmental and Molecular Mutagenesis* 10: 317-337.

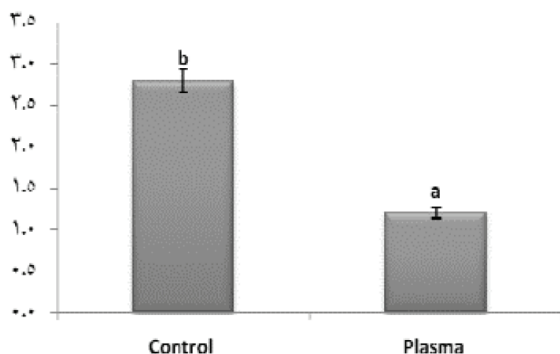
در نتیجه کاهش مقدار کلاژن در زخم شده در صورتی پلاسمای سرد هلیوم میزان کلاژن را افزایش داده و به روند تبدیل بافت جوشگاهی به اسکار سرعت می‌بخشد که در نهایت باعث پیشرفت در روند ترمیم زخم می‌شود. با توجه به مقایسه انجام شده می‌توان نتیجه گرفت که در ترمیم زخم عفونی شده، پلاسمای سرد هلیوم موثرتر از اشعه ماورابنفش اثر کرده و همچنین اثرات جانبی محدودتری دارد.

تعارض منافع

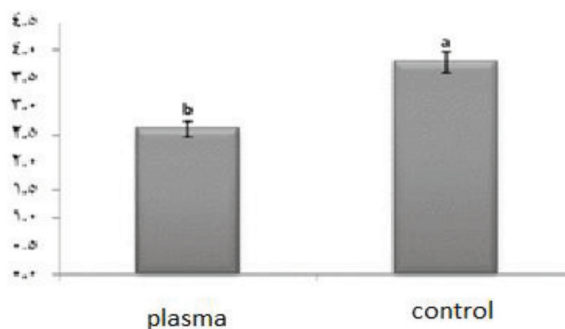
نویسندگان اعلام می‌دارند که هیچگونه تضاد منافی ندارند.

منابع مورد استفاده

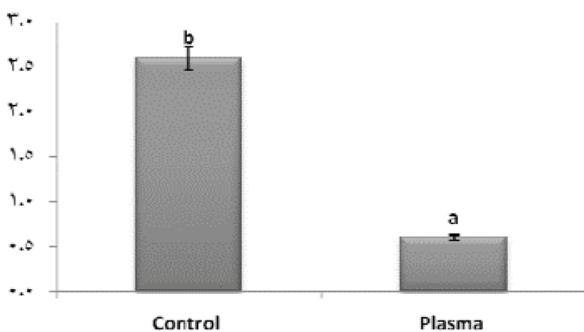
1. Boxhammer, V., Y. F. Li, J. Koritzer, T. Shimizu, T. Maisch, H. M. Thomas, J. Schlegel and et al. 2013. Investigation of the mutagenic potential of cold atmospheric plasma at bactericidal dosages.



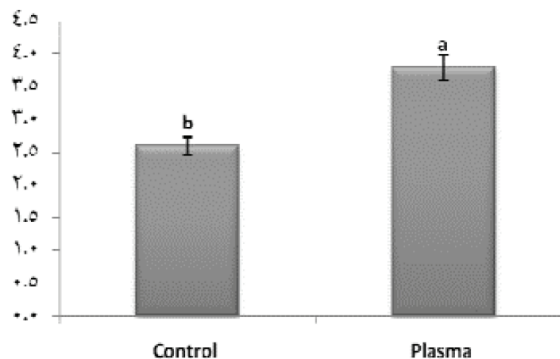
نمودار ۲- مقایسه میانگین fibroblast در گروه کنترل و درمان با پلاسما.



نمودار ۱- مقایسه میانگین new vascularization در گروه کنترل و درمان با پلاسما.



نمودار ۴- مقایسه میانگین inflammatory cell در گروه کنترل و درمان با پلاسما.



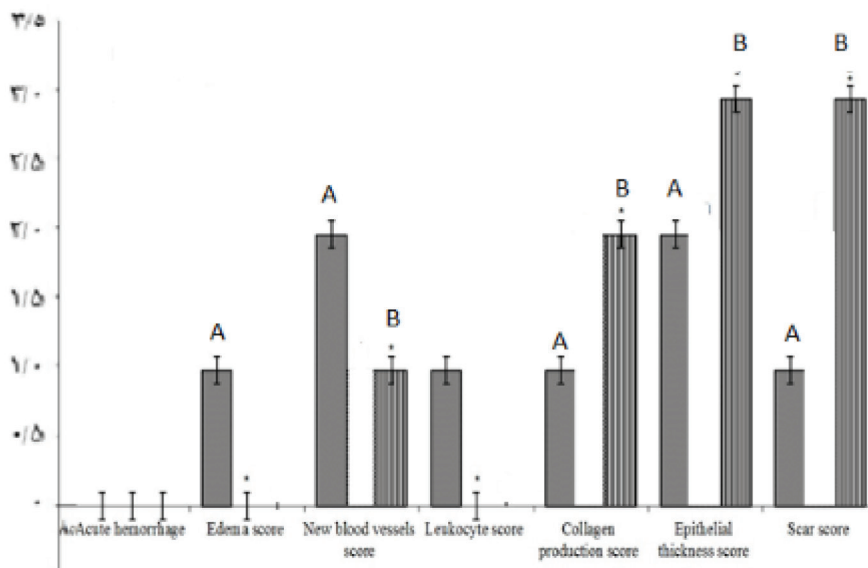
نمودار ۳- مقایسه میانگین collagen در گروه کنترل و درمان با پلاسما.

6. Gupta, A., P. Avci, T. Dai, Y. Y. Huang and M. R. Hamblin. 2013. Ultraviolet Radiation in Wound Care: Sterilization and Stimulation. *Advances in Wound Care* 2: 422-437.

7. Hatami, M., I. Ciobanu, A. Bighea, F. Popa and M. Berceanu. 2015. Ultraviolet radiation therapy in wound healing - An orientation paper. *Journal of Translational Medicine and Research* 20: 89.

8. Isbary, G., W. Stolz, T. Shimizu, R. Monetti, W. Bunk, H. U. Schmidt, G. E. and et al. 2013. Cold atmospheric argon plasma treatment may accelerate wound healing in chronic wounds: Results of an open retrospective randomized controlled study in vivo. *Clinical Plasma Medicine* 1: 25-30.

9. Jun Ping Zhang Ling Guo Qi Liang Chen Ke Ying Zhang Tian



نمودار ۵ - بررسی شاخص های ترمیم زخم گروه کنترل و گروه درمان با ماورابنفش، روز ۲۱ (a، گروه کنترل b، گروه درمان با ماورابنفش).

جدول ۲- اسکور بندی داده ها درمان با پلاسما و گروه کنترل.

گروه های مورد آزمایش								عنوان
گروه پلاسما روز ۲۱	گروه کنترل روز ۲۱	گروه پلاسما روز ۱۴	گروه کنترل روز ۱۴	گروه پلاسما روز ۷	گروه کنترل روز ۷	گروه پلاسما روز ۳	گروه کنترل روز ۳	
۴	۴	۴	۳	۴	۴	۴	۰	شکل گیری اپیتلیوم
۱	۲	۲	۳	۳	۲	۳	۳	سلول های التهابی
۲	۳	۴	۳	۴	۳	۳	۲	رگزایی جدید
۴	۳	۴	۲	۴	۲	۳	۱	فیبروبلاست
۴	۳	۴	۳	۴	۳	۲	۲	کلاژن

- Wang and et al . 2018. Effects and mechanisms of cold atmospheric plasma on skin wound healing of rats. *contribution plasma physics* 79:92-101.
10. Kojima, H., M. Hirotsu, N. Nakatsubo, K. Kikuchi, Y. Urano, T. Higuchi and et al. 2001. Bioimaging of Nitric Oxide with Fluorescent Indicators Based on the Rhodamine Chromophore. *Analytical Chemistry* 73: 1967-1973.
11. López, M., T. Calvo, M. Prieto, R. Múgica-Vidal, F. Alba-Elías and A. Alvarez-Ordóñez. 2019. A Review on Non-thermal Atmospheric Plasma for Food Preservation: Mode of Action, Determinants of Effectiveness, and Applications. *Frontiers in Microbiology* 10: 622-622.
12. Nosenko, T., T. Shimizu and G. E. Morfill. 2009. Designing plasmas for chronic wound disinfection. *New Journal of Physics* 11: 14-21
13. Thai, T. P., P. E. Houghton, K. E. Campbell and M. G. Woodbury. 2002. Ultraviolet light C in the treatment of chronic wounds with MRSA: a case study. *Ostomy Wound Manage* 48: 52-60.
14. Varaei, S., M. Salsali and M. A. Cheraghi. 2013. Implementation of evidence-based nursing practice for diabetic patients: An Iranian experience. *International Journal of Nursing Practice* 19: 73-80. (in farsi).
15. Velnar, T., T. Bailey and V. Smrkolj. 2009. The wound healing process: an overview of the cellular and molecular mechanisms. *Journal of International Medical Research* 37: 1528-1542.
16. World Health Organization. 2014. The world health report Diabetes Geneva. available online at: <https://www.who.int/diabetes/global-report/en/> . Accessed 25 April 2014.
17. Xie, X., Y. Wang, Y. Xia and Y. Mao. 2019. Overexpressed vascular endothelial growth factor in adipose derived stem cells attenuates fibroblasts and skin injuries by ultraviolet radiation. *Biosci Rep* 39.

