

Original Article

## Histological analysis of testiculopathy induced by experimental babesiosis in mouse

Shariati SH<sup>1</sup>, Shalizar-Jalali A<sup>1\*</sup>, Esmailnejad B<sup>2</sup>, Mazaheri-Khameneh R<sup>3</sup>

1- Department of Basic Sciences, Faculty of Veterinary Medicine, Urmia University, Urmia, I. R. Iran.

2- Department of Pathobiology, Faculty of Veterinary Medicine, Urmia University, Urmia, I. R. Iran.

3- Department of Surgery and Diagnostic Imaging, Faculty of Veterinary Medicine, Urmia University, Urmia, I. R. Iran.

Received: 2017/09/16 | Accepted: 2018/01/22

### Abstract:

**Background:** The babesias are the second common blood parasites in mammalian after trypanosomes and babesiosis as an emerging zoonotic disease has caused great concern. The aim of this study was to examine testicular histological alterations following experimental babesiosis induction by *Babesia bigemina* in mouse.

**Materials and Methods:** In this experimental study, 24 adult male mice were randomly divided into four equal groups including untreated control, sham (receiving 2.0 ml normal saline intraperitoneally at the time of babesiosis induction), splenectomy and experimental babesiosis. Groups Experimental babesiosis was induced in splenectomized mice through 2.0 ml intraperitoneal injection of the infected heparinized blood sample belonging to a cow with confirmed *B. bigemina* infection. All animals were euthanized after 5 days and testicular histology was evaluated following confirmation of infection using microscopic and molecular analyses.

**Results:** The experimental babesiosis caused a significant reduction in the cross-sectional area, quality, maturation and number of seminiferous tubules cross-sections as well as severe testicular morphological alterations such as distinct hypospermatogenesis and spermatogenic maturation arrest compared to control, sham and splenectomy groups.

**Conclusion:** Findings of this study show that *B. bigemina* infection can lead to testicular damage in mice probably through microcirculatory disruption and blood flow reduction.

**Keywords:** Histology, Testis, Mouse, *Babesia bigemina*

\* Corresponding Author.

Email: a.shalizar@urmia.ac.ir

Tel: 0098 911 116 6004

Fax: 0098 443 277 1926

Conflict of Interests: No

Feyz, Journal of Kashan University of Medical Sciences, April, 2018; Vol. 22, No 1, Pages 15-24

Please cite this article as: Shariati SH, Shalizar-Jalali A, Esmailnejad B, Mazaheri-Khameneh R. Histological analysis of testiculopathy induced by experimental babesiosis in mouse. *Feyz* 2018; 22(1): 15-24.

## ارزیابی بافت‌شناختی آسیب بیضه ناشی از بابزیوز تجربی در موش سوری

سید حمید شریعتی<sup>۱</sup>، علی شالیزار جلالی<sup>۱\*</sup>، بیژن اسمعیل‌نژاد<sup>۲</sup>، رامین مظاهری خامنه<sup>۳</sup>

### خلاصه:

**سابقه و هدف:** بابزیاها دومین انگل خونی شایع در پستانداران پس از تریپانوزوماها می‌باشند و بابزیوز به‌عنوان یک بیماری مشترک نوپدید بسیار مورد توجه قرار گرفته است. هدف اصلی مطالعه حاضر ارزیابی تغییرات بافت‌شناختی بیضه متعاقب القاء بابزیوز تجربی توسط بابزیا بایزمینا در موش سوری بود.

**مواد و روش‌ها:** در این مطالعه تجربی ۲۴ موش سوری نر بالغ به‌صورت تصادفی به چهار گروه مساوی شامل شاهد فاقد تیمار، شم (حیوانات ۰/۲ میلی‌لیتر سرم فیزیولوژی را به‌صورت داخل‌صفاقی همزمان با القاء بابزیوز تجربی دریافت می‌کردند)، برداشت طحال و بابزیوز تجربی تقسیم شدند. بابزیوز تجربی به‌واسطه تزریق داخل‌صفاقی ۰/۲ میلی‌لیتر نمونه خون آلوده حاوی هپارین گاوی که واجد آلودگی تأیید شده با بابزیا بایزمینا بود به موش‌هایی که قبلاً طحال آن‌ها به روش جراحی خارج گشته بود، القاء گردید. تمامی حیوانات پس از گذشت ۵ روز از شروع مطالعه آسان‌کشی شدند و ساختار بافتی بیضه متعاقب تأیید آلودگی به‌واسطه بررسی‌های ریزینی و مولکولی مورد ارزیابی قرار گرفت.

**نتایج:** بابزیوز تجربی کاهش قابل‌توجهی در سطح مقطع عرضی، کیفیت، بلوغ و تعداد مقاطع لوله‌های اسپرم‌ساز به همراه تغییرات مورفولوژیک شدید در بافت بیضه مانند کاهش بارز اسپرماتوژنز و توقف بلوغ اسپرماتوژنیک را در مقایسه با گروه‌های شاهد، شم و برداشت طحال سبب گردید.

**نتیجه‌گیری:** یافته‌های مطالعه حاضر آشکار ساخت که آلودگی با بابزیا بایزمینا در موش سوری احتمالاً به‌واسطه اختلال در روند خون-رسانی عروق خونی کوچک و کاهش جریان خون می‌تواند به آسیب بیضه منجر شود.

**واژگان کلیدی:** بافت‌شناسی، بیضه، موش، بابزیا بایزمینا

دو ماه‌نامه علمی- پژوهشی فیض، دوره بیست و دوم، شماره ۱، فروردین و اردیبهشت ۹۷، صفحات ۲۴-۱۵

### مقدمه

علائم بیماری در میزبان مهره‌دار شامل افزایش ناگهانی درجه حرارت بدن، کاهش اشتها، کم‌خونی شدید، همولیز داخل عروقی، هموگلوبینمی و هموگلوبینوری می‌باشد [۴]. در همین راستا، مطالعات اخیر نشان داده‌اند که آلودگی تجربی با بابزیا بایزمینا در موش‌های صحرایی به‌واسطه ایجاد اختلال در فرآیند خون‌رسانی، تغییرات چشمگیری را در ساختار بافتی کبد و کلیه و نیز فراسنج-های بیوشیمیایی موجب می‌گردد [۵]. به‌علاوه، گزارشات متعددی نقش بارز کم‌خونی‌های همولیتیک و نیز اختلالات عروقی و خون-رسانی را در کاهش باروری و آسیب‌های بافتی بیضه مورد تأیید قرار می‌دهند [۶-۸]. باتوجه به این امر که بابزیوز ممکن است دستگاه تولید مثلی انسان و حیوان را تحت تأثیر قرار دهد [۹] و نیز با درنظر گرفتن لزوم به‌کارگیری راهبردهای درمانی کارا، مطالعه حاضر به‌منظور ارزیابی تغییرات خصوصیات بافتی بیضه متعاقب القاء بابزیوز تجربی توسط بابزیا بایزمینا در موش انجام پذیرفت.

### مواد و روش‌ها

برای انجام این مطالعه تجربی تصادفی‌شده شاهددار، ۲۴ سر موش سوری نر بالغ از مرکز پرورش و نگهداری حیوانات آزمایشگاهی دانشکده دامپزشکی دانشگاه ارومیه تهیه گردید. حیوانات تحت شرایط استاندارد ۱۲ ساعت روشنایی و ۱۲ ساعت

بابزیوز یک بیماری انگلی زئونوز می‌باشد که توسط تک‌یاخته داخل سلولی اجباری بابزیا ایجاد می‌شود. تاکنون بیش از ۱۱۰ گونه برای این جنس شناسایی شده است که در طیف وسیعی از مهره‌داران به‌ویژه نشخوارکنندگان اهلی و وحشی، تک-سمی‌ها، سگ‌سانان، گربه‌سانان، جوندگان، پرندگان و انسان گزارش شده‌اند [۱]. اولین مورد آلودگی انسان به بابزیوز در سال ۱۹۵۷ در یوگسلاوی سابق تشخیص داده شد و تا سال ۱۹۹۵ بیش از ۴۰۰ مورد انسانی از این بیماری گزارش گردیده است. بیشترین گزارشات انسانی از آمریکای شمالی (اغلب بابزیا میکروتی)، اروپا و جنوب شرق آسیا شامل ژاپن و تایوان (بیشتر بابزیا دایورجنس) می‌باشند [۱-۳].

<sup>۱</sup> گروه علوم پایه، دانشکده دامپزشکی، دانشگاه ارومیه، ارومیه، ایران

<sup>۲</sup> گروه پاتوبیولوژی، دانشکده دامپزشکی، دانشگاه ارومیه، ارومیه، ایران

<sup>۳</sup> گروه جراحی و تصویربرداری تشخیصی، دانشکده دامپزشکی، دانشگاه ارومیه، ارومیه، ایران

### \* نشانی نویسنده مسئول:

بخش بافت‌شناسی و جنین‌شناسی، گروه علوم پایه، دانشکده دامپزشکی، دانشگاه ارومیه، ارومیه، ایران

دورنویس: ۰۴۴۳۲۷۷۱۹۲۶

تلفن: ۰۹۱۱۱۶۶۰۰۴

پست الکترونیک: a.shalizar@urmia.ac.ir

تاریخ پذیرش نهایی: ۱۳۹۶/۱۱/۲

تاریخ دریافت: ۱۳۹۶/۶/۲۵

بزرگ‌نمایی ۱۰۰ با روغن امرسیون مورد بررسی قرار گرفتند.

#### استخراج DNA

جهت استخراج DNA ۱۲۵ میکرولیتر از نمونه خون به ۲۵۰ میکرولیتر مخلوط بافر لیزکننده [ساکاروز ۰/۳۲ مولار، تریس HCl ۰/۰۱ مولار، کلرید منیزیم ۰/۰۰۵ مولار و ۱ درصد تریتون X-100 pH=۷/۵] اضافه شد. مخلوط حاصل به مدت ۱ دقیقه با دور ۱۱۰۰۰ سانتریفوژ شد و مایع رویی دور ریخته شد. رسوب حاصل ۳ بار با ۲۵۰ میکرولیتر بافر لیزکننده شستشو و سانتریفوژ شد. در نهایت، رسوب حاصل در ۱۰۰ میکرولیتر بافر PCR [کلرید پتاسیم ۵۰ میلی‌مولار، تریس HCl ۱۰ میلی‌مولار pH=۸، ۱ درصد تریتون X-100 و پروتئیناز K به میزان ۵۰ میکروگرم در میلی‌لیتر بافر، pH=۸/۳] شناور شد. سپس، به مدت ۱ ساعت در ۶۵ درجه سانتی‌گراد انکوبه شده و در نهایت نمونه در ۹۵ درجه سانتی‌گراد به مدت ۱۰ دقیقه جوشانده شد.

#### واکنش زنجیره‌ای پلیمرز

قبل از انجام واکنش زنجیره‌ای پلیمرز جهت اطمینان از وجود DNA محصول حاصل از استخراج DNA انگل ابتدا روی ژل آگاروز ۱ درصد الکتروفورز گردید. در تحقیق حاضر دو جفت پرایمر استفاده شد [۱۳] که اطلاعات مربوط به آنها در جدول شماره ۱ آورده شده است. جفت پرایمر اولیه جهت تکثیر یک قطعه ژنی متعلق به ژن 18S rRNA ریبوزومی استفاده گردید. اندازه قطعه از واکنش زنجیره‌ای پلیمرز اولیه ۷۳۸ جفت باز بود. ابتدا عملیات واکنش زنجیره‌ای پلیمرز روی کنترل مثبت انجام گرفت تا با پرایمر پاسخ مناسبی به نمونه‌های مثبت داده شود. به همین دلیل عملیات واکنش زنجیره‌ای پلیمرز روی نمونه‌های DNA و خون آلوده با استفاده از پرایمر انجام گرفت. برای انجام کار از کیت واکنش زنجیره‌ای پلیمرز (Cinnagen, Iran) استفاده شد. طبق دستور کارخانه سازنده برای هر نمونه واکنش زنجیره‌ای پلیمرز برای حجم ۱۲/۵ میکرولیتر طراحی شده بود. بدین صورت که ۱/۵ میکرولیتر  $MgCl_2$ ، ۰/۵ میکرولیتر dNTP، ۲ میکرولیتر بافر، ۳ میکرولیتر DNA نمونه، ۰/۵ میکرولیتر آنزیم DNA Taq polymerase، ۲ میکرولیتر پرایمر Reverse و Forward متعلق به ژن 18S rRNA ریبوزومی، ۲ میکرولیتر از DNA استخراج شده و ۶/۵ میکرولیتر از آب مقطر خود کیت در میکروتیوب‌های مخصوص باهم مخلوط شده و سپس محلول حاصل تحت برنامه‌ای که در جدول شماره ۲ آورده شده است، در دستگاه ترموسایکلر قرار گرفته شد و واکنش زنجیره‌ای پلیمرز

تاریکی، دمای  $2 \pm 25$  درجه سانتی‌گراد و رطوبت نسبی  $10 \pm 50$  درصد نگهداری شدند. تمام حیوانات در شرایط تغذیه‌ای یکسان با ذرت، گندم، جو و پلت به نسبت‌های برابر تغذیه شدند و امکان دسترسی آزاد به آب نیز برای تمامی آنها وجود داشت. تمامی موارد اخلاقی مربوط به کار با حیوانات آزمایشگاهی در جریان انجام این مطالعه نیز بر اساس دستورالعمل‌های مصوب کمیته اخلاق دانشکده دامپزشکی صورت پذیرفت.

#### گروه‌بندی حیوانات

متعاقب یک هفته سازگاری با شرایط محیط، حیوانات به صورت تصادفی به چهار گروه مساوی شش‌تایی تقسیم شدند. جهت القاء بازیوز در گروه بازیوز تجربی، ۰/۲ میلی‌لیتر از خون آلوده گاوی که به‌واسطه ارزیابی‌های ریزینی و نیز مولکولی، آلودگی با *بازیوز بایزمینا* که شایع‌ترین گونه بازیوز در ایران است [۱۰]، در آن مورد تایید قرار گرفته بود، به صورت داخل صفاقی به موش‌هایی که ۴۸ ساعت قبل طحال آنها به روش جراحی خارج شده بود تزریق گردید [۵]. برای این مطالعه گروه شاهد بدون تیمار و گروه شم که ۰/۲ میلی‌لیتر سرم فیزیولوژی را به صورت داخل صفاقی همزمان با القاء بازیوز تجربی دریافت می‌کردند (در این دو گروه هیچ‌گونه مداخله جراحی صورت نمی‌پذیرفت) و گروهی که تنها متحمل برداشت طحال می‌شد نیز در نظر گرفته شد. برداشت طحال از طریق رهیافت کناری قدامی زیرنده‌ای سمت چپ انجام گرفت. پس از این که عروق طحال لیگامان زده شدند، بافت پیوندی در ناف طحال جدا گشته و مراقبت ویژه‌ای به کار گرفته شد تا قسمت انتهایی لوزالمعده آسیب نبیند و طحال جدا گردید. پوست و عضلات محل جراحی توسط الگوی تکی ساده بخیه زده شد. موش‌های موجود در تمامی گروه‌ها پس از گذشت ۵ روز از شروع مطالعه [۱۱]، متعاقب بیهوشی با کتامین (Alfasan, Holland) به میزان ۷۵ میلی‌گرم به ازای هر کیلوگرم وزن بدن [۱۲] آسان‌کشی شده و پس از کالبدگشایی، بیضه‌ها با رعایت اصول استریل به سرعت برداشته شدند.

#### ارزیابی ریزینی آلودگی انگلی

پس از تهیه گسترش از خون‌های جمع‌آوری شده و رنگ-آمیزی گیمسا ۵۰ میدان میکروسکوپی جهت جستجوی اجرام بازیابی مورد مشاهده قرار گرفت و در موارد مثبت، نوع انگل نیز مورد بررسی مجدد قرار گرفت. گسترش‌های نازک خون به مدت ۵ دقیقه در متانول فیکس شده و سپس با گیمسای ۱۰ درصد به مدت ۲۰ دقیقه رنگ‌آمیزی شدند و برای تعیین آلودگی به انگل بازیوز با

الکتروفورز در بافر TBE به مدت ۷۰ دقیقه در ولتاژ ۸۰ ولت به انجام رسید. ژل پس از الکتروفورز با دستگاه ترانس لومیناتور در زیر نور UV بررسی گردید.

انجام گردید. پس از دومین واکنش زنجیره‌ای پلیمرز اندازه محصولات واکنش زنجیره‌ای پلیمرز آشیانه‌ای در محدوده ۲۱۱ جفت باز بود. پس از پایان PCR ۸ میکرولیتر از محصول روی ژل آگاروز ۱/۵ درصد حاوی اتیدیوم برمایند منتقل گردید و

جدول شماره ۱- توالی جفت پرایمرهای مورد استفاده در واکنش زنجیره‌ای پلیمرز

توالی پرایمر	
جفت پرایمر اولیه	BI-AMA-FO: 5'-GTATCAGCCGCCGACCTCCGTAAGT-3' BI-AMA-RO: 5'-GGCGTCAGACTCCAACGGGGAACCG-3'
جفت پرایمر ثانویه	BI-AMA-FI: 5'-TACTGTGACGAGGACGGATC-3' BI-AMA-RI: 5'-CCTCAAAAGCAGATTCGAGT-3'

جدول شماره ۲- برنامه واکنش زنجیره‌ای پلیمرز

توسعه نهایی	۳۵ چرخه			دنا توره شدن ابتدایی	مشخصه
	E (توسعه)	A (اتصال)	D (دنا توره شدن)		
۷۲	۷۲	۶۸	۹۵	۹۵	دما (ساتی‌گرا)
۱۰	۱	۱	۰/۵	۵	زمان (دقیقه)

اسپرم دیده نمی‌شود، ولی تعداد زیادی اسپرماتید گرد دیده می‌شود؛ ۶: تعداد کمی اسپرماتید گرد دیده می‌شود؛ ۵: هیچ اسپرم و اسپرماتید گردی دیده نمی‌شود. تعداد زیادی اسپرماتوسیت اولیه دیده می‌شود؛ ۴: تعداد خیلی کمی اسپرماتوسیت اولیه دیده می‌شود؛ ۳: هیچ اسپرماتوسیت اولیه‌ای دیده نمی‌شود، فقط اسپرماتوگونی دیده می‌شود؛ ۲: هیچ سلول زایایی وجود ندارد، فقط سلول سرتولی دیده می‌شود؛ و ۱: نه سلول زایا و نه سلول سرتولی دیده می‌شود و لوله‌ها آتروفیک می‌باشند.

#### ارزیابی‌های آماری

نتایج بر اساس میانگین±خطای استاندارد بیان شدند و با توجه به کمی و پیوسته بودن داده‌ها تعداد گروه‌های مستقل مورد ارزیابی و نیز متعاقب اطمینان از نرمال بودن توزیع داده‌ها، نتایج این مطالعه با استفاده از بسته نرم‌افزاری SPSS و ویرایش ۱۸ مورد ارزیابی آماری قرار گرفتند. جهت مقایسه بین گروه‌ها آنالیز واریانس یک‌طرفه و به دنبال آن تست‌های مقایسه‌ای چندگانه توکی مورد استفاده قرار گرفت. مقدار  $P < 0.05$  برای تعیین سطح معنی-داری بین گروه‌ها در نظر گرفته شد.

#### نتایج

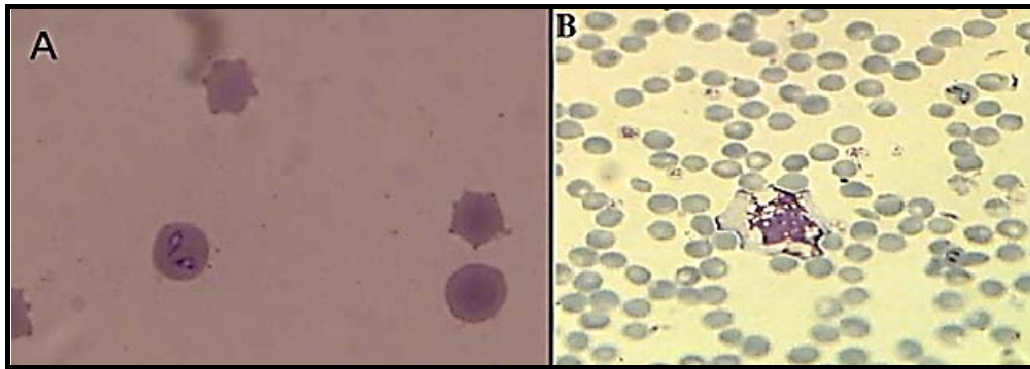
متعاقب انجام آزمایشات میکروسکوپی و ارزیابی‌های مورفولوژی، بانریا باژیومینا در خون گاو و موش به صورت گلابی-شکل در گلبول‌های قرمز مشاهده شد (شکل شماره ۱). بر اساس

#### بررسی‌های بافت‌شناسی

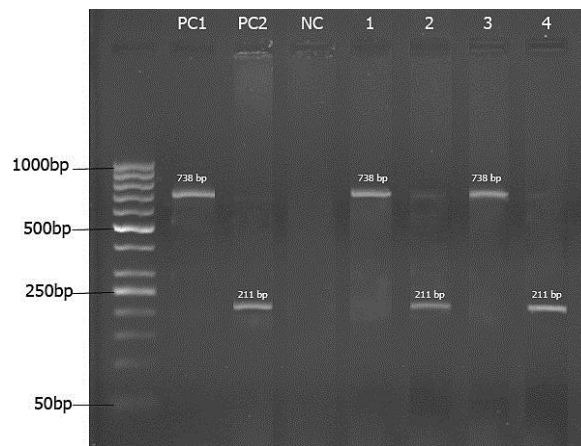
نمونه‌های بافتی بیضه پس از ثبو، به همراه مشخصات درون ظروف مخصوص قرار گرفتند و بعد از طی مراحل پاساژ بافتی با استفاده از پارافین مذاب قالب‌گیری شدند. سپس، با استفاده از دستگاه میکروتوم برش‌هایی به ضخامت ۶ میکرومتر از قالب‌های پارافینی تهیه گردید و در نهایت روش رنگ‌آمیزی هماتو-کسیلین-ئوژین جهت رنگ‌آمیزی نمونه‌ها مورد استفاده قرار گرفت. ارزیابی قطر لوله‌های اسپرم‌ساز بیضه در گروه‌های مختلف آزمایشی با استفاده از عدسی چشمی مدرج صورت پذیرفت. شمارش تعداد مقاطع لوله‌های اسپرم‌ساز در واحد سطح بیضه نیز با استفاده از عدسی چشمی مشبک انجام گرفت. سطح مقطع عرضی لوله‌های اسپرم‌ساز ( $A_c$ ) با استفاده از فرمول  $A_c = \frac{\pi D^2}{4}$  که  $\pi$  برابر با ۳/۱۴۲ و  $D$ ، میانگین قطر لوله‌های اسپرم‌ساز می‌باشد، محاسبه گردید [۱۴]. به منظور مطالعه کیفیت لوله‌های اسپرم‌ساز از روش Johnsen استفاده شد [۱۵]. برای این منظور از مقطع عرضی ۱۰۰ لوله اسپرم‌ساز در هر حیوان استفاده شد و به هر لوله نمرات یک تا ۱۰ تعلق گرفت. همچنین، درصد لوله‌های اسپرم‌ساز با بلوغ بالا (نمرات ۹ و ۱۰) نیز مورد محاسبه قرار گرفت [۱۶]. بر اساس الگوی زیر به هر مقطع عرضی لوله اسپرم‌ساز، نمره داده شد: ۱۰: اسپرماتوژنز کامل، تعداد زیادی سر اسپرم که در حاشیه حفره میانی گرد و منظم قرار دارند؛ ۹: تعداد زیادی اسپرم وجود دارد، ولی حفره میانی گرد و منظم دیده نمی‌شود؛ ۸: تعداد اسپرم خیلی کم است؛ ۷:

روش PCR تایید شدند (شکل شماره ۲).

بررسی‌های PCR از نمونه خون یک قطعه ۵۲۰ جفت بازی از گونه‌های *بازیبا تکثیر* شد. تمام نمونه‌های مثبت میکروسکوپی به



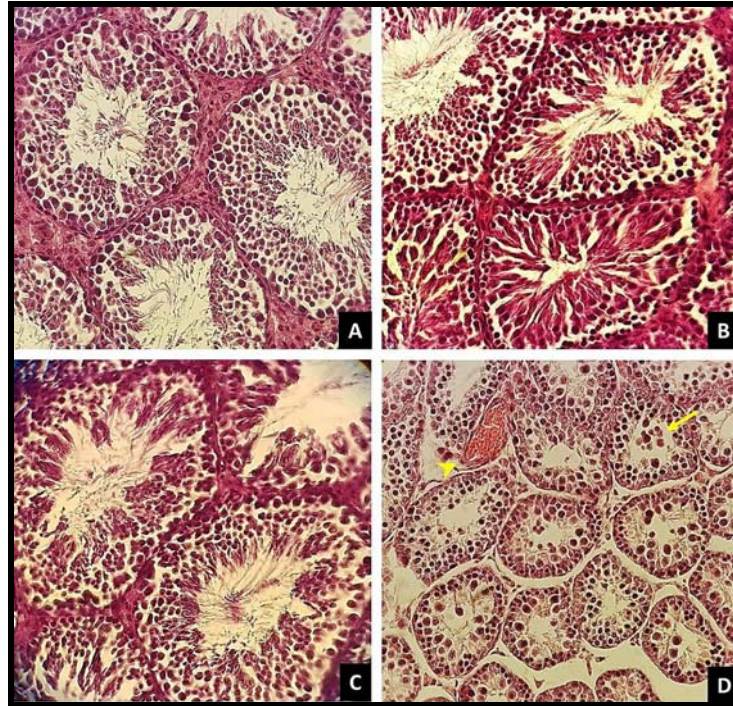
شکل شماره ۱- *بازیبا بائرمینا* در گلبول‌های قرمز خون گاو (A) و موش (B)، رنگ آمیزی گیمسا (درشت‌نمایی ۱۰۰۰ برابر)



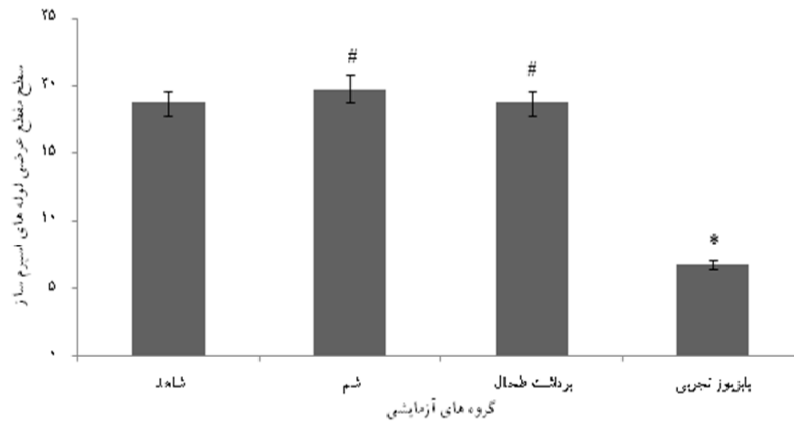
شکل ۲: محصولات *بازیبا بائرمینا* با استفاده از واکنش زنجیره‌ای پلیمرز اولیه و پرایمر درونی، خط M: مارکر ملکولی (۱۰۰ جفت باز)، خطوط PC1 و PC2 کنترل مثبت، خط NC: کنترل منفی، خطوط ۱-۲: محصولات واکنش زنجیره‌ای پلیمرز از گاو آلوده، خط ۳ و ۴: محصولات واکنش زنجیره‌ای پلیمرز از موش آلوده

ارزیابی‌های بافت‌شناسی بیضه در گروه‌های مختلف آزمایشی نشان داد که القاء *بازیبا* تجربی تغییرات مورفولوژیک چشمگیری را در بافت بیضه موش موجب می‌گردد (شکل شماره ۳-D). در لوله‌های اسپرم‌ساز آتروفی شده بیضه این حیوانات کاهش مشهود اسپرماتوزنز و توقف بلوغ همراه با تجمع سلول‌های اسپرماتوزنیک در حفره میانی لوله‌های اسپرم‌ساز در کنار افزایش فضای بین-توبولی و پرخونی عروقی قابل مشاهده بود. در گروه شاهد (شکل ۳-A)، شم (شکل ۳-B) و برداشت طحال (شکل ۳-C) لوله‌های اسپرم‌ساز بیضه اسپرماتوزنز فعالی را نشان می‌دادند که این امر با آرایش سازمان‌یافته سلول‌های اسپرماتوزنیک در مراحل مختلف

بلوغ در اپی‌تلیوم زاای لوله‌های اسپرم‌ساز بیضه همراه بود. بررسی‌های استریولوژیک نیز مشخص ساخت که *بازیبا* تجربی کاهش معنی‌داری را در سطح مقطع عرضی لوله‌های اسپرم‌ساز (نمودار شماره ۴) و تعداد مقاطع لوله‌های اسپرم‌ساز در واحد سطح بیضه (نمودار شماره ۵) در مقایسه با گروه‌های شاهد، شم و برداشت طحال موجب می‌گردد. همچنین، ارزیابی کیفیت و بلوغ لوله‌های اسپرم‌ساز بیضه نشان داد که *بازیبا* تجربی کاهش معنی‌داری را در کیفیت (نمودار شماره ۶) و بلوغ (نمودار شماره ۷) لوله‌های اسپرم‌ساز بیضه در مقایسه با گروه‌های شاهد، شم و برداشت طحال موجب می‌گردد.



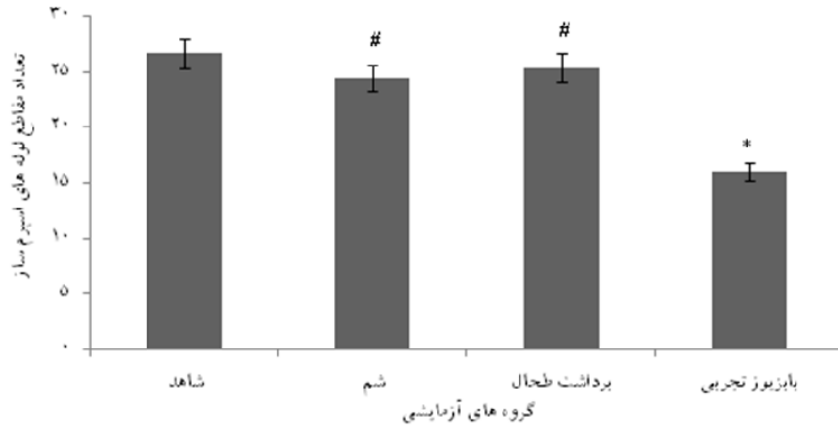
شکل شماره ۳- برش عرضی از بافت بیضه: در گروه شاهد (A)، گروه شش (B) و برداشت طحال (C)، لوله‌های اسپرم‌ساز اسپرماتوژنز فعالی را نشان می‌دهند و سلول‌های اسپرماتوژنیک در مراحل مختلف بلوغ در اپی‌تلیوم زایای لوله‌های اسپرم‌ساز قابل رویت می‌باشند. القاء با بزیوز تجربی (D)، توقف بلوغ و تجمع سلول‌های اسپرماتوژنیک در حفره میانی لوله‌های اسپرم‌ساز (پیکان)، اختلال در روند طبیعی اسپرماتوژنز، افزایش فضای بین‌توبولی و پرخونی عروقی (سرپیکان) را موجب گردیده است. رنگ‌آمیزی هماتوکسیلین-انئوزین (درشت نمایی ۴۰۰ برابر).



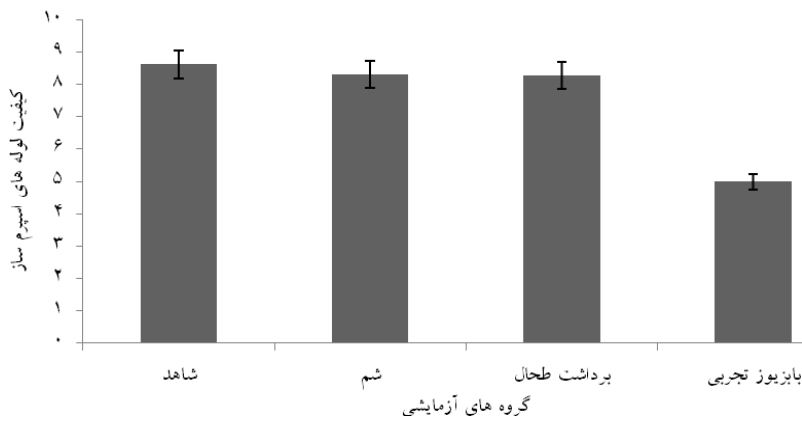
نمودار شماره ۴- مقایسه میانگین سطح مقطع عرضی لوله‌های اسپرم‌ساز بیضه (10<sup>3</sup>μm<sup>3</sup>) در گروه‌های مختلف آزمایشی

\* نشان‌دهنده اختلاف معنی‌دار با سایر گروه‌ها در سطح  $P < 0.05$  می‌باشد.

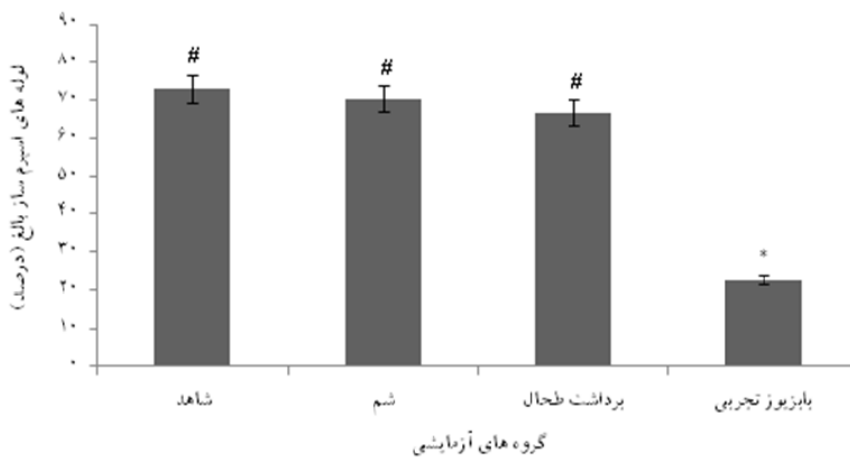
ستون‌های واجد نشانه # فاقد اختلاف معنی‌دار با یکدیگر در سطح  $P < 0.05$  می‌باشند.



نمودار شماره ۵- مقایسه میانگین تعداد مقاطع لوله های اسپرم ساز در واحد سطح بیضه ( $10^{-8} \mu m^2$ ) در گروه های مختلف آزمایشی \* نشان دهنده اختلاف معنی دار با سایر گروه ها در سطح  $P < 0/05$  می باشد. # ستون های واجد نشانه # فاقد اختلاف معنی دار با یکدیگر در سطح  $P < 0/05$  می باشند.



نمودار شماره ۶- مقایسه میانگین کیفیت لوله های اسپرم ساز بیضه در گروه های مختلف آزمایشی بر اساس شاخص Johnsen \* نشان دهنده اختلاف معنی دار با سایر گروه ها در سطح  $P < 0/05$  می باشد. # ستون های واجد نشانه # فاقد اختلاف معنی دار با یکدیگر در سطح  $P < 0/05$  می باشند.



نمودار شماره ۷- مقایسه میانگین بلوغ لوله های اسپرم ساز بیضه در گروه های مختلف آزمایشی بر اساس شاخص Johnsen \* نشان دهنده اختلاف معنی دار با سایر گروه ها در سطح  $P < 0/05$  می باشد. # ستون های واجد نشانه # فاقد اختلاف معنی دار با یکدیگر در سطح  $P < 0/05$  می باشند.

## بحث

مطالعه حاضر این روند را مورد تایید قرار می‌دهند. به علاوه، اختلال در سیالیت و نفوذپذیری غشاءهای سلولی به دنبال وقوع آسیب‌های اکسیداتیو اسیدهای چرب غیراشباع با چند پیوند دوگانه غشاء می‌تواند زمینه دژنراسیون سلول‌های زایای بیضه را فراهم آورد [۲۸] که این امر کاهش محسوس را در فراسنجه‌های استریو-لوژیک مانند سطح مقطع عرضی لوله‌های اسپرم‌ساز و تعداد مقاطع این لوله‌ها در واحد سطح بیضه و نیز کیفیت و بلوغ لوله‌های اسپرم‌ساز بافت بیضه رقم خواهد زد که نمایانگر شدت آسیب وارد شده به بافت بیضه در نتیجه از بین رفتن سلول‌های زایا متعاقب آلودگی با *بازیریا بایزمینا* می‌باشد [۱۴]. به علاوه، ثابت گردیده است که کم‌خونی موجب برانگیختن پاسخ‌های ایمنی می‌گردد [۲۹] و بر این اساس چنین برمی‌آید که افزایش نفوذ سلول‌های ایمنی که خود از منابع تولید سطوح بالای گونه‌های فعال اکسیژن می‌باشند [۳۰]، به واسطه پی‌ریزی تنش‌های اکسیداتیو در بروز آسیب‌های چشمگیر بافتی مشاهده شده متعاقب القاء *بازیریا* تجربی نقشی قابل توجه ایفاء می‌کند. از سوی دیگر، فعالیت نوتروفیل‌ها و تحریک ترشح سیتوکین‌های پیش‌التهابی توسط این سلول‌ها و نیز افزایش تولید گونه‌های فعال اکسیژن توسط لکوسیت‌ها موجب افزایش میزان آپوپتوز در سلول‌های زایای بیضه می‌گردد که این روند نیز قادر است نقش قابل ملاحظه‌ای در بروز اختلالات اسپرماتوژنیک متعاقب کم‌خونی ناشی از *بازیریا* ایفاء کند [۳۱]؛ همچنان‌که تحقیقات به‌عمل آمده پیشین نیز از افزایش میزان آپوپتوز در بیضه موش‌های صحرایی متعاقب بروز اختلال در فرآیند خون‌رسانی بیضه حکایت دارند [۳۲]. علاوه بر این، به خوبی آشکار شده است که بروز تنش‌های سمی اکسیداتیو متعاقب افزایش شکل‌گیری گونه‌های فعال اکسیژن به واسطه کاهش سطوح آنتی‌اکسیدان‌های آنزیمی و غیر آنزیمی کلیدی در سلول‌های لیدیک به کاهش ترشح تستوسترون منجر می‌گردد [۳۳]. باتوجه به این که اسپرماتوژنز در انسان و جوندگان در صورت بروز نقص در حمایت اندوکربنی دچار اختلالات شدید می‌گردد [۳۴]، اختلالات اسپرماتوژنیک مشاهده شده در موش‌های آلوده شده با *بازیریا بایزمینا* می‌تواند با سطوح پایین آندروژن‌ها در ارتباط باشد [۳۵]. همچنین، باتوجه به نقش اساسی سلول‌های سرتولی در تکامل ساختاری و روند بلوغ سلول‌های زایا در بافت بیضه [۳۶]، چنین به نظر می‌رسد که اختلال در اتصال وابسته به آندروژن سلول‌های سرتولی به سلول‌های زایای بیضه متعاقب القاء *بازیریا* می‌تواند روند طبیعی اسپرماتوژنز را مختل نماید [۳۷] و به ازم‌گسیختگی اپی‌تلیوم زایای لوله‌های اسپرم‌ساز بیضه و تغییرات ساختاری مشهود در این بافت منجر گردد. نتایج حاصل از مطالعات پیشین

*بازیریا* دومین انگل خونی شایع در پستانداران پس از *تریانوزوما* می‌باشد و امروزه *بازیریا* به‌عنوان یک بیماری مشترک نوپدید بیش از پیش مورد توجه قرار گرفته است [۱۷]. کم‌خونی همولیتیک به‌عنوان شاخص‌ترین نشانه بالینی پیشرفت بیماری می‌تواند به اختلال در خون‌رسانی و هیپوکسی بافتی منجر گردد [۱۸] که این امر زمینه آسیب و مرگ سلولی را فراهم می‌آورد [۱۹]. از سوی دیگر، هرچند بهبود روند خون‌رسانی قادر به نجات بافت‌های درگیر خواهد بود، اما خود نیز می‌تواند موجبات بروز جراحات بیشتری را فراهم آورد [۲۰] که این نکته نقش بارز پیشگیری از ابتلاء به *بازیریا* را مدنظر قرار می‌دهد. بررسی‌های متعدد صورت گرفته نشان داده است که اختلال در جریان خون-رسانی بیضه به واسطه کاهش اکسیژن مورد نیاز جهت فعالیت‌های متابولیک، تخلیه انرژی ذخیره شده سلولی و نیز تجمع متابولیت‌های سمی، آتروفی، تغییرات دژنراتیو و مرگ سلول‌های زایای این بافت را در پی خواهد داشت [۲۱]. از آنجایی که ارزیابی‌های کمی بافت‌شناسی می‌توانند جزئیات قابل توجهی در رابطه با میزان تغییرات ساختاری متعاقب بروز آسیب‌های بافتی ارائه دهند [۲۲]، یافته‌های مطالعه حاضر نیز که در راستای ارزیابی پیامدهای *بازیریا* تجربی ناشی از *بازیریا بایزمینا* در بافت بیضه موش پی‌ریزی شده بود، دژنراسیون سلول‌های اپی‌تلیوم زایای لوله‌های اسپرم‌ساز بافت بیضه را آشکار ساخت؛ به‌گونه‌ای همسو با گزارشات پیشین با کاهش محسوس فراسنجه‌های استریولوژیکی و شاخص‌های اسپرماتوژنیک همراه بود [۲۲، ۲۳]. همچنین، به خوبی مشخص شده است که کم‌خونی همولیتیک و تخریب گلبول‌های قرمز سبب کاهش ظرفیت انتقال اکسیژن و افزایش ذخیره آهن بافتی می‌گردد که این فرآیند به واسطه تشدید تولید رادیکال‌های آزاد زمینه‌ساز جراحات بافتی خواهد بود [۲۴] که این امر با نتایج حاصل از ارزیابی‌های بافت-شناسی مطالعه حاضر نیز همخوانی دارد. در همین راستا، تحقیقات پیشین نشان داده است که کاهش خون‌رسانی بافتی با افزایش شکل‌گیری گونه‌های فعال اکسیژن همراه است [۲۵]. این گونه‌های فعال اکسیژن علاوه بر این که به واسطه پراکسیداسیون لیپیدی موجبات آسیب غشاءهای سلولی به صورت مستقیم را فراهم می‌آورند، سبب تحریک فعالیت و کموتاکسی لکوسیت‌ها به واسطه فعال‌سازی فسفولیپاز  $A_2$  و افزایش میزان چسبندگی لکوسیت‌ها به اندوتلیوم عروقی نیز می‌گردند [۲۶]. لکوسیت‌های فعال نیز به واسطه تولید گونه‌های فعال اکسیژن، پروتازها و الاستازها، افزایش نفوذپذیری عروق خونی کوچک، ادم و مرگ سلول‌های پارانشیمی را رقم خواهند زد [۲۷] که یافته‌های ارزیابی‌های بافت‌شناسی



به فقدان سنجش عیار سرمی و داخل بیضه‌ای تستوسترون اشاره نمود.

#### نتیجه‌گیری

در نهایت، چنین به نظر می‌رسد که کم‌خونی و جراحات عروقی نظیر انسداد عروقی و پرخونی بافتی متعاقب آن در بابزیوز تجربی ممکن است به واسطه ایجاد اختلال در فعالیت‌های متابولیک و روند بلوغ سلول‌های اسپرماتوژنیک، پی‌ریزی تنش‌های اکسیدان-تیو و پاسخ‌های ایمنی و نیز القاء آپوپتوز سلولی منجر به آسیب-های بافتی بیضه در موش‌های آلوده با *بابزیا بایزمینا* گردد. از این-رو، بررسی روند شکل‌گیری تنش‌های اکسیداتیو و بروز آپوپتوز در سلول‌های اسپرماتوژنیک و نیز ارزیابی خصوصیات و توان باروری اسپرم متعاقب القاء *بابزیوز* تجربی در حیوانات آزمایشگاهی می‌تواند به آشکارسازی دقیق روند بیماری‌زایی منجر گردد.

#### تشکر و قدردانی

این مقاله مستخرج از پایان‌نامه دکتری دامپزشکی دانشگاه ارومیه به شماره ۱۵۱۵ می‌باشد. بدین‌وسیله، از دانشگاه ارومیه به سبب تأمین مالی این مطالعه صمیمانه قدردانی می‌گردد.

#### References:

- [1] Uilenberg G. Babesia-a historical overview. *Vet Parasitol* 2006; 138(1-2): 3-10.
- [2] Ahmed J, Yin H, Schnittger L, Jongejan F. Ticks and tick-borne diseases in Asia with special emphasis on China. *Parasitol Res* 2002; 88(13 Suppl 1): S51-5.
- [3] Altay K, Aydin MF, Dumanli N, Aktas M. Molecular detection of Theileria and Babesia infections in cattle. *Vet Parasitol* 2008; 158(4): 295-301.
- [4] Homer MJ, Aguilar-Delfin I, Telford SR 3rd, Krause PJ, Persing DH. Babesiosis. *Clin Microbiol Rev* 2000; 13(3): 451-69.
- [5] Hamoda AF, Radwan M, Rashed R, Amin A. Toxic effect of babesiosis in cattle and chemotherapeutic treatment in Egypt. *Am J Infect Dis Microbiol* 2014; 2(5): 91-6.
- [6] Jankovic Velickovic L, Stefanovic V. Hypoxia and spermatogenesis. *Int Urol Nephrol* 2014; 46(5): 887-94.
- [7] Mozafari AA, Shahrooz R, Ahmadi A, Malekinjad H, Mardani K. Protective effect of ethyl pyruvate on mice sperm parameters in phenylhydrazine induced hemolytic anemia. *Vet Res Forum* 2016; 7(1): 63-8.
- [8] Jalali AS, Behfar M, Nourian A. Testicular torsion treatment as a male reproductive health concern. *J Trauma Treat* 2016; 5(3): 329.

نشان داده است که اختلالات ساختاری گلبول‌های قرمز متعاقب آلودگی تجربی با انگل‌های خونی می‌تواند موجبات انسداد عروق خونی پیش و پس‌مویرگی بافت بیضه و در نهایت توقف کامل جریان خون در این عروق را فراهم آورد که این امر با مرگ سلول‌های زایای بیضه و نیز آسیب لوله‌های اسپرم‌ساز بیضه به-واسطه آسیب عروقی بافت بیضه و کاهش جریان خون آن همراه خواهد بود [۳۸]. بنابراین، محتمل به نظر می‌رسد که در مطالعه حاضر نیز آسیب عروق خونی کوچک، افزایش نفوذپذیری این عروق و نیز اختلال در روند خون‌رسانی متعاقب تخریب گلبول-های قرمز در موش‌های آلوده با *بابزیا بایزمینا* منجر به دژنراسیون سلول‌های زایای بیضه و ایجاد تغییرات ساختاری و عملکردی در این بافت می‌گردد [۴۱-۳۹]. همچنین، یافته‌های بررسی حاضر گزارشات اخیر دیگری در این زمینه را نیز تأیید می‌کنند که بر نقش آسیب‌های عروقی، اختلال در نفوذپذیری عروقی و نقص خون‌رسانی بافتی در پیدایش آسیب‌های بافتی کلیه و کبد در موش‌های صحرائی آلوده شده با *بابزیا بایزمینا* تأکید دارند [۵]. یافته‌های این مطالعه تجربی لزوم پیشگیری از *بابزیوز* را به‌عنوان یک بیماری مشترک روبه‌افزایش بیش از پیش مورد تأیید قرار می‌دهند. باین‌وجود، از جمله محدودیت‌های پژوهش حاضر می‌توان

- [9] Zintl A, Mulcahy G, Skerrett HE, Taylor SM, Gray JS. *Babesia divergens*, a bovine blood parasite of veterinary and zoonotic importance. *Clin Microbiol Rev* 2003; 16(4): 622-36.
- [10] Khamesipour F, Doosti A, Koohi A, Chehelgerdi M, Mokhtari Farsani A, Chengula AA. Determination of the presence of Babesia DNA in blood sampels of cattle, camel and sheep in Iran by PCR. *Arch Biol Sci* 2015; 67(1): 83-90.
- [11] Akel T, Mobarakai N. Hematologic manifestations of babesiosis. *Ann Clin Microbiol Antimicrob* 2017; 16(1): 6.
- [12] Jalali AS, Hasanzadeh S, Malekinejad H. Chemoprotective effect of *Crataegus monogyna* aqueous extract against cyclophosphamide-induced reproductive toxicity. *Vet Res Forum* 2011; 2(4): 266-73.
- [13] Sivakumar T, Altangerel K, Battsetseg B, Battur B, Aboulaila M, Munkhjargal T, et al. Genetic detection of *Babesia bigemina* from Mongolian cattle using apical membrane antigen-1 gene-based PCR assay. *Vet Parasitol* 2012; m187(1-2): 17-22.
- [14] Jalali AS, Hasanzadeh S, Malekinejad H. *Achillea millefolium* inflorescence aqueous extract ameliorates cyclophosphamide-induced toxicity in rat testis: stereological evidences. *Chin J Nat Med* 2012; 10(4): 247-54.

- [15] Johnsen SG. Testicular biopsy score count – a method for registration of spermatogenesis in human testes: normal values and results in 335 hypogonadal males. *Hormones* 1970; 1(1): 2–25.
- [16] Ghasemi FM, Faghani M, Khajehjahreni S, Bahadori M, Nasiri E, Hemadi M. Effect of melatonin on proliferative activity and apoptosis in spermatogenic cells in mouse under chemotherapy. *J Reprod Contracept* 2010; 21(2): 79-94.
- [17] Hunfeld KP, Hildebrandt A, Gray JS. Babesiosis: Recent insights into an ancient disease. *Int J Parasitol* 2008; 38(11): 1219-37.
- [18] Vannier E, Gewurz BE, Krause PJ. Human Babesiosis. *Infect Dis Clin North Am* 2008; 22(3): 469–ix.
- [19] Mallick IH, Yang W, Winslet MC, Seifalian AM. Ischemia-reperfusion injury of the intestine and protective strategies against injury. *Digest Dis Sci* 2004; 49(9): 1359-77.
- [20] Cho SS, Rudloff I, Berger PJ, Irwin MG, Nold MF, Cheng W, et al. Remifentanyl ameliorates intestinal ischemia-reperfusion injury. *BMC Gastroenterol* 2013; 13: 69.
- [21] Filho DW, Torres MA, Bordin AL, Crezcynski-Pasa TB, Boveris A. Spermatic cord torsion, reactive oxygen and nitrogen species and ischemia-reperfusion injury. *Mol Aspects Med* 2004; 25(1-2): 199-210.
- [22] Yurtcu M, Abasiyanik A, Biçer S, Avunduk MC. Efficacy of antioxidant treatment in the prevention of testicular atrophy in experimental testicular torsion. *J Pediatr Surg* 2009; 44(9): 1754-8.
- [23] Karaguzel E, Kutlu Ö, Yuluğ E, Mungan S, Kazaz İO, Tok DS, et al. Comparison of the protective effect of dipyrindamole and acetylsalicylic acid on long-term histologic damage in a rat model of testicular ischemia-reperfusion injury. *J Pediatr Surg* 2012; 47(9): 1716-23.
- [24] Lesnefsky EJ. Tissue iron overload and mechanisms of iron-catalyzed oxidative injury. *Adv Exp Med Biol* 1994; 366: 129-46.
- [25] Nilsson UA, Schoenberg MH, Aneman A, Poch B, Magadum S, Beger HG, et al. Free radicals and pathogenesis during ischemia and reperfusion of the cat small intestine. *Gastroenterology* 1994; 106(3): 629-36.
- [26] Toyokuni S. Reactive oxygen species-induced molecular damage and its application in pathology. *Pathol Int* 1999; 49(2): 91-102.
- [27] Panes J, Perry M, Granger DN. Leukocyte-endothelial cell adhesion: avenues for therapeutic intervention. *Br J Pharmacol* 1999; 126(3): 537-50.
- [28] Sikka SC. Role of oxidative stress and antioxidants in andrology and assisted reproductive technology. *J Androl* 2004; 25(1): 5-18.
- [29] Naughton BA, Dornfest BS, Bush ME, Carlson CA, Lapin DM. Immune activation is associated with phenylhydrazine-induced anemia in the rat. *J Lab Clin Med* 1990; 116(4): 498-507.
- [30] Irvine DS, Twigg JP, Gordon EL, Fulton N, Milne PA, Aitken RJ. DNA integrity in human spermatozoa: relationships with semen quality. *J Androl* 2000; 21(1): 33–44.
- [31] Lysiak JJ, Nguyen QA, Kirby JL, Turner TT. Ischemia-reperfusion of the murine testis stimulates the expression of proinflammatory cytokines and activation of c-jun N-terminal kinase in a pathway to E-selectin expression. *Biol Reprod* 2003; 69(1): 202-10.
- [32] Mogilner JG, Lurie M, Coran AG, Nativ O, Shiloni E, Sukhotnik I. Effect of diclofenac on germ cell apoptosis following testicular ischemia-reperfusion injury in a rat. *Pediatr Surg Int* 2006; 22(1): 99-105.
- [33] Cao L, Leers-Sucheta S, Azhar S. Aging alters the functional expression of enzymatic and non-enzymatic anti-oxidant defense systems in testicular rat Leydig cells. *J Ster Biochem Mol Biol* 2004; 88(1): 61-7.
- [34] McLachlan RI, O'Donnell L, Meachem SJ, Stanton PG, de Kretser DM, Pratis K, et al. Identification of specific sites of hormonal regulation in spermatogenesis in rats, monkeys, and man. *Recent Prog Horm Res* 2002; 57: 149-79.
- [35] Elangovan N, Chiou TJ, Tzeng WF, Chu ST. Cyclophosphamide treatment causes impairment of sperm and its fertilizing ability in mice. *Toxicology* 2006; 222(1-2): 60-70.
- [36] Mruk DD, Cheng CY. Sertoli-Sertoli and Sertoli-germ cell interactions and their significance in germ cell movement in the seminiferous epithelium during spermatogenesis. *Endocr Rev* 2004; 25(5): 747-806.
- [37] Rezvanfar M, Sadrkhanlou R, Ahmadi A, Shojaei-Sadee H, Rezvanfar M, Mohammadirad A, et al. Protection of cyclophosphamide-induced toxicity in reproductive tract histology, sperm characteristics, and DNA damage by an herbal source; evidence for role of free-radical toxic stress. *Human Exp Toxicol* 2008; 27(12): 901-10.
- [38] Shamaei-Tousi A, Collin O, Bergh A, Bergström S. Testicular damage by microcirculatory disruption and colonization of an immune-privileged site during *Borrelia crociduræ* infection. *J Exp Med* 2001; 193(9): 995–1004.
- [39] Athanasou NA, Hatton C, McGee JO, Weatherall DJ. Vascular occlusion and infarction in sickle cell crisis and the sickle chest syndrome. *J Clin Pathol* 1985; 38(6): 659-64.
- [40] Esmailnejad B, Tavassoli M, Asri-Rezaei S, Dalir-Naghadeh B. Evaluation of antioxidant status and oxidative stress in sheep naturally infected with *Babesia ovis*. *Vet Parasitol* 2012; 185(2-4): 124-30.
- [41] Jalali AS, Esmailnejad B. Babesiosis as a male infertility risk factor. *J Vet Med Health* 2017; 1: e001.