

^۱استادیار، ارولوزی بیمارستان شهید مدرس، دانشگاه علوم پزشکی شهید بهشتی تهران، تهران، ایران

^۲ارولوژیست، دانشگاه علوم پزشکی شهید بهشتی تهران، تهران، ایران

*نویسنده مسئول: دانشگاه علوم پزشکی شهید بهشتی تهران، تهران، ایران

پست الکترونیک: mohamad.soleimani.md@gmail.com

چکیده

تومور ویلمز شایعترین بدخیمی رنال در بچه ها بوده اما میزان آن در بزرگسالان به ۱ تومورهای کلیه می رسد. تشخیص ویلمز در بزرگسالان به دلیل تشخیص افتراقی بیشتر مشکل تر می باشد. به دلیل نادر بودن آن در بزرگسالان، پروتکل درمانی آنها مانند اطفال می باشد که در مورد بیمار ما نیز صدق می کند. یک دختر ۱۶ ساله با شرح حال درد غیر اختصاصی فلانک راست که در سی تی اسکن، یک توده بزرگ در فلانک راست با انتشار داخل وریدی و داخل حالب مشاهده شد. در بیوپسی تومور، اسپیندل سل کارسینوما اختصاصی گزارش شد اما به دلیل گسترش داخل قلبی تومور، جراحی اورژانس برای وی انجام شد. گزارش پاتولوژی نشان دهنده تومور ویلمز بود. بیمار ما به عنوان مرحله 5a طبقه بندی شده و تحت کمو- رادیوتراپی طبق پروتکل مطالعه ملی تومور ویلمز (NWTs) قرار گرفت. دو سال بعد از جراحی بیمار دچار عود در ریه راست شد که جراحی و مجدداً تحت کموترابی قرار گرفت اما به دلیل عود مجدد ۴ ماه بعد و به دلیل عدم رضایت به درمان بیمار فوت کرد.

واژه های کلیدی: تومور ویلمز، کلیه، اسپیندل سل کارسینوما

مقدمه

تومور ویلمز شایعترین بدخیمی کلیه در دوران کودکی است [۱،۲]. این بدخیمی مسئول ۶ تا ۷ کنسرهای کودکان می باشد [۳،۴]. در بچه های کوچکتر از ۱۵ سال، میزان بروز سالیانه آن حدود ۷ تا ۱۰ مورد در هر یک میلیون نفر گزارش شده است [۵،۶]. با این حال گاه بچه های بزرگتر و حتی بالغین ممکن است دچار آن شوند [۷].

گسترش تومور ویلمز به حالب نادر بوده و شیوع حدود ۲ دارد [۸]. در همه کودکان مبتلا به ویلمز بایستی احتمال گسترش داخل عروقی مد نظر باشد چرا که احتمال آن با وجود کم بودن، قابل توجه است. این عارضه در ۴/۱ کودکان تحت پروتکل (National Wilms Tumor Study- NWTS-3) و ۳ و ۶ کودکان تحت پروتکل NWTS-4 دیده شده است [۹]، اما هیچ موردی از بروز همزمان گسترش عروقی و حالب تا به حال گزارش نشده است و این اولین مورد آن می باشد. تشخیص درگیری حالب از این جهت که در مسیر جراحی یورترکتومی را برای پیشگیری از باقی گذاشتن تومور لازم می سازد اهمیت دارد.

از زمان معرفی کموتراپی و رادیوتراپی در کنار توتال نفرکتومی، میزان بقای کلی بیماران با ویلمز یک طرفه به بیش از ۹۰ رسیده است [۱۰-۱۲، ۱۴]. پیشرفت در تکنیک های جراحی و کموتراپی نئوجوانت پروگنوز بیماران را به دلیل کاهش عوارض جراحی بیشتر بهبود بخشیده است [۱۳]. پیشرفت های اخیر قابل توجه در درمان ویلمز باعث درمان کامل بیش از ۸۵ بیماران با بیماری لوکالیزه و ۷۰ بیماران با بیماری متاستاتیک شده است [۱۴]. امروزه بقای بیماران از طریق مطالعات هماهنگ با طراحی مناسب که در سطح بین المللی انجام شده و استفاده از درمان مولتی مودال میسر شده است [۱۵].

معرفی بیمار: دختر ۱۶ ساله با سابقه درد غیر اختصاصی فلانک و احساس پری در سمت راست شکم از ۲ ماه قبل بدون سابقه ای از هماچوری و کاهش وزن به کلینیک

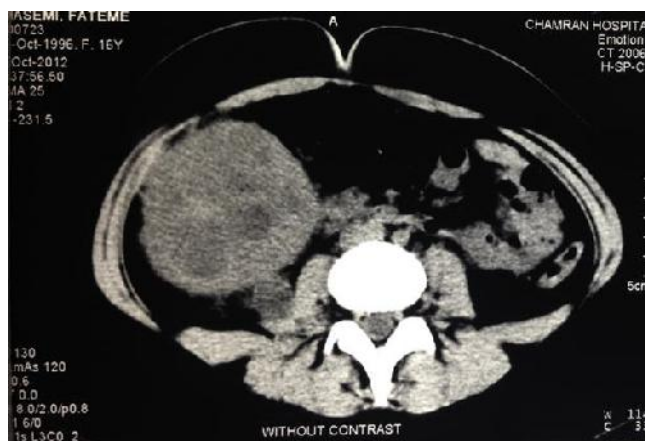
بیمارستان مراجعه کرد. در معاینه، یک توده بزرگ سفت بدون تندرns با مارژین مشخص در ربع راست فوقانی شکم که تا خط میانی کشیده شده بود شناسایی شد. فشار خون وی ۸۰/۶۰ میلی متر جیوه بوده و در آزمایشات به جز آنمی مختصر نکته دیگری یافت نشد. در آزمایش کامل ادرار لکوسیت بدون باکتری مشاهده شد.

در سونوگرافی توده ای به قطر ۲۰ سانتی متر در موقعیت کلیه راست مشاهده شد. درسی تی اسکن یک ضایعه بزرگ از منشأ کلیه راست که کل فلانک راست را اشغال کرده وجود داشت که همراه با گسترش به ورید اجوف تحتانی تا سطح ورید های هیپاتیک و حالب راست تا سطح مثانه بود (تصویر ۱).

جهت تاییدضایعه حالب بیمار تحت یورتروسکوپی قرار گرفت و طی آن یک توده داخل مثانه از منشأ سوراخ حالب که در امتداد گسترش داخل حالبی توده کلیه بود مشاهده شد. به دلیل شک به تومور ویلمز، با توجه به اینکه بیمار در سنی بود که هنوز احتمال وجود تومور ویلمز قابل ملاحظه است، بیوپسی پر کوتانئوس از توده انجام شد که جواب پاتولوژی nonspecific Spindle cell tumor گزارش گردید. در این میان، در حین بررسی های تکمیلی به دلیل اثبات وجود ترومبوس در ورید کلیه و ورید اجوف جهت بررسی از نظر احتمال گسترش ترومبوس تا سطح دهلیز اکوی ترانس ازوفاژیال انجام شد، در اکو ترانس ازوفاژیال یک توده بزرگ موبایل هتروژن به ابعاد ۴×۲×۱ سانتی متر در داخل دهلیز راست با گسترش به بطن راست مشاهده شد.

با توجه به خطیر بودن وضعیت بیمار، وی کاندید جراحی اورژانس شده و باهمکاری جراح قلب تحت رادیکال نفروپورکتومی راست همراه با توراکتومی و بای پس قلب و خارج سازی تومور ترومبوز از طریق آتریوتومی قرار گرفت. بیمار بدون مشکل دوران رکاوری را طی کرده و بدون عارضه ترخیص شد.

در بررسی پاتولوژیک نمونه، توده بزرگ گوشتی که سرتاسر پارانشیم کلیه راست را درگیر کرده مشاهده شد. تومور علاوه بر رشد به داخل سیستم



تصویر ۱: تومور کلیه با انتشار به حالب راست

با تشخیص متاستاز، بیمار تحت کموتراپی مرحله دوم قرار گرفت و به مدت ۱ سال بعد در بررسی‌ها اثری از عود وجود نداشت. چهار ماه بعد از اتمام کموتراپی دوره دوم، تومور مجدداً در ریه راست عود کرد که این بار بیمار رضایت به درمان نداده و ۳ ماه بعد فوت کرد.

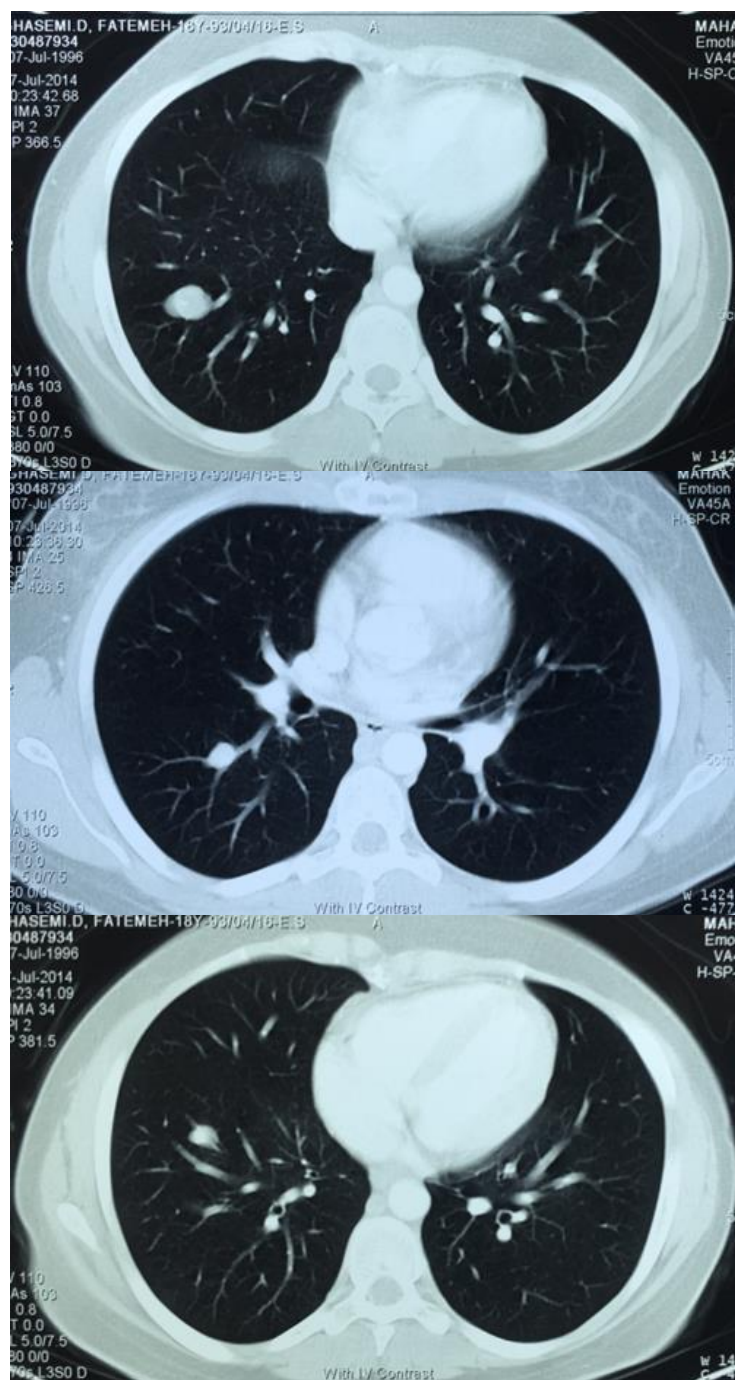
بحث

تومور ویلمز شایعترین بدخیمی دوران کودکی بوده و گسترش داخل حالب و داخل عروقی قبلاً گزارش شده است. شواهد کلینیکی به نفع گسترش داخل حالب شامل: هماچوری گروس، دفع لخته یا بافت از مجرا، توده پیشابراه و درد فلانک می باشد [۸، ۱۶، ۱۷]. اگر چه که این یافته‌ی نادری است، اما شناسایی گسترش به حالب قبل از جراحی می‌تواند از قطع اشتباه حالب حین جراحی و spillage و باقی گذاشتن تومور جلوگیری کند.

کمتر از ۱٪ تمامی تومورهای ویلمز در بالغین دیده می‌شود. تشخیص قبل از عمل ویلمز بالغین بدلیل نبود یافته‌های اختصاصی رادیولوژیک که بتواند آن

پیلوکالیسیل و حالب، به داخل ورید رنال راست نیز گسترش پیدا کرده بود. آزمایش میکروسکوپی نشان دهنده تومور ویلمز با خصوصیات مورفولوژیک هایپرماچور Favorable type با اجزای استرومال، بلاستمال و اپیتلیال بود که در رنگ آمیزی IHC برای Bcl2, Vimentin, Cytokeratin, Ckit and CD10 مثبت بود. همچنین سینوس کلیه و مارژین ورید رنال و اجوف تحتانی نیز درگیر بود. با این تفاسیر، بیمار به عنوان مرحله ۴ در نظر گرفته شده و تحت ۱۵ جلسه رادیوتراپی و کموتراپی با رژیم VDA (Vincristine, Doxorubicine, Dactinomycin) در عرض ۶۶ هفته قرار گرفت.

حدوداً ۲ سال بعد از جراحی که مطابق با ۴ ماه از اتمام کموتراپی بود، در سی تی اسکن کنترل ۳ ندول کوچک در لوب تحتانی ریه راست مشاهده شد که به نفع متاستاز تومور ویلمز بود (تصویر ۲). بعد از مشاوره با جراح ریه، او تحت جراحی لوپکتومی قسمت تحتانی ریه راست قرار گرفت که در پاتولوژی متاستاز ویلمز تأیید شد.



تصویر ۲: متاستاز های متعدد در لوب تحتانی ریه راست

جدول ۱: طبقه بندی سطح تومور ترومبوس بر مبنای اصلاحات ارایه شده توسط Abdullah [۱۲]

مرحله	توصیف
1a	تومور ترومبوس کوچک ونا کاو (<5cm) قبل از محل اتصال ورید کبدی
1b	چسبیدن ساب انتیمال تومور ترومبوس کوچک ونا کاو (<5cm) قبل از محل اتصال ورید کبدی
2 (a/b)	تومور ترومبوس بزرگ ونا کاو (>5cm) قبل از محل اتصال ورید کبدی
3(a/b/c)	تومور ترومبوس ونا کاو تا محل اتصال ورید کبدی
4(a/b/c)	تومور ترومبوس ونا کاو تا داخل دهلیز راست
5(a/b/c)	تومور ترومبوس ونا کاو تا داخل بطن راست

بندی گروه انکولوژی کودکان (Children's Oncology Group (COG) و انجمن بین المللی انکولوژی اطفال (Société Internationale D'Oncologie Pédiatrique (SIOP) گسترش به داخل حالب به عنوان مرحله ۲ در نظر گرفته می شود. گروه انکولوژی کودکان تمامی spillage تومور را که محدود به فلانک نباشد را به عنوان مرحله ۳ در نظر می گیرد که این به معنی تشدید درمان بعد جراحی (رادیو تراپی شکم و به دنبال آن کموتراپی) است [۲۰،۲۱].

از لحاظ کلاس بندی تومور ترومبوس، کاملترین آن متعلق به طبقه بندی پیشنهادی Abdullah et al. در سال ۲۰۱۳ می باشد. (جدول ۱) [۱۲].

با توجه به طبقه بندی فوق، بیمار ما به عنوان مرحله 5a قلمداد شد. در حال حاضر سیستم طبقه بندی که وجود همزمان تومور ترومبوس داخل حالب و داخل عروق را در نظر بگیرد وجود ندارد به همین خاطر بدترین مرحله که همان 5a بود برای وی در نظر گرفته شد و تحت کموتراپی شدید پس از عمل

را از نئوپلاسم کلیوی بالغین افتراق دهد، بسیار مشکل است [۲۲]. از لحاظ هیستوپاتولوژیک، هیچ تفاوتی بین ویلمز بالغین و اطفال وجود ندارد. هر دو آنها دارای هیستولوژی مشخصه تری فازیک با اجزای بلاستمال، اپیتلیال و استرومال می باشند [۲۳]. همان طور که در بیمار ما نیز مشاهده شد. تشخیص پاتولوژیک ویلمز بالغین بسیار مشکل تر از اطفال است چرا که تشخیص افتراقی های بیشتری در مورد توده کلیه بالغین وجود دارد.

در بررسی رادیولوژیک قبل از جراحی، وجود هیدرونفروز یا کلیه بدون عملکرد بایستی شک به وجود تهاجم به داخل حالب را برانگیزد [۱۹]. خوشبختانه در بیمار ما گسترش به داخل حالب در گرافی قبل جراحی مشخص بود که باعث شد جراحی برنامه ریزی شده انجام شود. همچنین آگاهی از وجود تومور ترومبوس در ورید اجوف تحتانی و دهلیز از جهت برنامه ریزی برای کمو تراپی قبل عمل، اپروچ جراحی، و نیاز به بای پس قلبی عروقی بسیار حیاتی می باشد. مطابق با طبقه

قرار گرفت. به دلیل نادر بودن ویلمز بالغین، هیچ گاید لاین ثابت شده ای برای درمان وجود ندارد و بالغین طبق آخرین پروتکل های ویلمز اطفال درمان می شوند. گروه ملی مطالعه تومور ویلمز (National Wilms Tumor Study Group (NWTSG) همیشه مدافع نظر نفرکتومی به عنوان خط درمانی برای تعیین مرحله دقیق بالینی تومور و هیستولوژی آن است. در مقابل، محققان SIOP جزو اولین کسانی بودند که نظریه کموتراپی قبل از عمل را در تمامی بیماران بالای ۶ ماه برای کاهش سائز تومور و جلوگیری از spillage حین عمل به دلیل پارگی را پیشنهاد دادند. این کار همچنین تعداد کودکان با مرحله پایین تر تومور که نیاز به درمان کلی کمتری نیز دارند را افزایش می دهد [۲۴،۲۵]. هر دو اپروچ پیشنهادی تقریباً نتایج کلینیکی یکسانی داشته هر چند که بحث در مورد مزایای نسبی هر کدام ادامه دارد [۲۶].

نتیجه گیری

در موارد برخورد با تومور ویلمز احتمال گسترش عروقی را همواره باید در نظر داشت زیرا مسیر درمان را می تواند تغییر دهد. گسترش تومور به حالب هرچند بسیار نادر ولی قابل تصور است. در این موارد یورترکتومی تا انتها جهت پیشگیری از باقی گذاشتن تومور اهمیت دارد. پروگنوز ویلمز بالغین در مقایسه به اطفال بسیار بد تر است [۲۷]. علت این امر تا حدی به خاطر این است که ویلمز بالغین در مرحله های پیشرفته تشخیص داده می شوند. حتی در مقایسه مرحله های یکسان بین اطفال و بالغین، پروگنوز در بالغین هنوز بدتر می باشد [۲۳].

References

1. Patel C, Rees A, Bertolone SJ, Intracardiac extension of Wilms' tumour, *Am J Pediatr Hematol Oncol* 1989;11:46-50.
2. Schettini ST, da Fonseca JH, Abib SC, "et al", Management of Wilms' tumour with intracardiac extension, *Pediatr Surg Int* 2000;16:529-32.
3. Nakayama DK, et al. Intracardiac extension of Wilms' tumour, A report of the National Wilms' Tumor Study, *Ann Surg* 1986;204:693-7.
4. Akyuz C, Emir S, Büyükpamukçu N, "et al", Cavoatrial tumour extension in children with Wilms' tumour: a retrospective review of 17 children in a single center, *J Pediatr Hematol Oncol* 2005;27:267-9.
5. Breslow N, Olshan A, Bechwith JB, Green DM: Epidemiology of Wilms' tumor, *Med Pediatr Oncol*. 21:172-181 1993
6. Bernstein L, "et al" Cancer incidence and survival among children and adolescents: United States SEER program 1975-1995, National Cancer Institute, SEER program, 1999 National Institutes Of health, Pub. No. 99-4649 Bethesda, MD 79-90
7. Arrigo S, "et al", Better survival after combined modality care for adults with wilms' tumor, A report from the national Wilms' tumor study, *Cancer*, 66:827-830 1990
8. Ritchey M, Daley S, Shamberger RC, Ehrlich P, Hamilton T, Haase G, "et al", National Wilms' tumor Study Group. Ureteral extension in Wilms' tumor: a report from the National Wilms' tumor Study Group (NWTSG), *J Pediatr Surg* 2008;43:1625e9.
9. Ritchey ML, Kelalis PP, Breslow N, "et al", Intracaval and atrial involvement with nephroblastoma: review of National Wilms' Tumor Study 3, *J Urol* 1988; 140:1113-1118.
10. Semha Berberoglu CA, Munevver BuyUkpamuk U. Successful treatment of intracaval and atrial extension of Wilms' tumour by chemotherapy, *Postgrad Med J* 1996;72:749-58.
11. Cristofani LM, Duarte RJ, Almeida MT, "et al", Intra-caval and intracardiac extension of Wilms' tumour, The influence of pre-operative chemotherapy on surgical morbidity, *Int Braz J Urol* 2007;33:683-9.
12. Abdullah Y, "et al", Management of nine cases of Wilms' tumour with intracardiac extension — a single centre experience, *Journal of Pediatric Surgery* (2013) 48, 394-399
13. Szavay P, Luithle T, Semler O, Graf N, Fuchs J, Surgery of cavoatrial tumour thrombus in nephroblastoma: a report of the SIOP/GPOH Study, *Pediatr Blood* 2004;43:40-5.
14. Bhatnagar S. Management of Wilms' tumor: NWTSG vs SIOP, *J Indian Assoc Pediatr Surg*. 2009;14:6-14
15. Suzanne McMahon, Robert Carachi. Wilms' tumor with intravascular extension: A review article, *J Indian Assoc Pediatr Surg*. 2014 Oct-Dec; 19(4): 195-200
16. Niu CK, Chen WF, Chuang JH, Yu TJ, Wan YL, Chen WJ. Intrapelvic Wilms' tumor: report of 2 cases and review of the literature, *J Urol* 1993;150:936e9.
17. Groeneveld D, Robben SG, Meradji M, Nijman JM. Intrapelvic Wilms' tumor simulating xanthogranulomatous pyelonephritis, *Pediatr Radiol* 1995;25(Suppl. 1):S68e9.
18. Ritchey ML, Pringle KC, Breslow NE, "et al", Management and Outcome of Inoperable Wilms' Tumour. A report of National Wilms' Tumour Study-3, *Ann Surg* 1994;220:683-90
19. Shamberger RC, Ritchey ML, Haase GM, "et al", Intravascular extension of Wilms tumor, *Ann Surg* 2001;234:116-21.
20. http://www.childrensoncologygroup.org/_files/disc/Surgery/nwtshndbk.pdf.
21. Vujanic GM, Sandstedt B, The pathology of Wilms tumour (nephroblastoma): the International Society of Paediatric Oncology approach, *J Clin Pathol* 2010;63:102e9.
22. Kaur N, Gupta A, Attam A, "et al", Adult Wilms Tumor: man-agement considerations, *Int Urol Nephrol*. 2005; 37:17-20
23. Aitao Guo, "et al", Adult Wilms Tumor with Intracaval and Intracardiac Extension: Report of a Case and Review of Literature, *Journal of Cancer* 2011; 2:132-135

24. Mitchell C, Shannon R, Vujanic GM, The treatment of Wilms' tumour: Results of the United Kingdom Children's cancer study group third Wilms' tumour study, *Med Pediatr Oncol*, 2003;41:287
25. Sushmita Bhatnagar. Management of Wilms' tumor: NWTS vs SIOP, *J Indian Assoc Pediatr Surg*. 2009 Jan-Mar; 14(1): 6-14
26. NE, Ou SS, Beckwith JB, Haase GM, Kalapurakal JA, Ritchey ML, "et al", Doxorubicin for favorable histology, Stage II-III Wilms' tumor: Results from the National Wilms' Tumor Studies, *Cancer*, 2004;101:1072-80
27. Mitry E, Ciccolallo L, Coleman MP, "et al", Incidence of and survival from WILMS TUMOR in adults in Europe: Data from the EURO CARE study, *Eur J Cancer* 2006;42:2363-2368

Wilms Tumor with simultaneous Atrial tumor thrombosis and Ureteral Extension

Soleimani M¹*, Masoumi N²

¹Assistant Professor of Urology, Shahid Beheshti University of medical Sciences, Tehran, Iran

²Urologist, Shahid Beheshti University of Medical Sciences, Tehran, Iran

*Corresponding Author: Shahid Beheshti University of medical Sciences, Tehran

Email: mohamad.soleimani.md@ gmail.com

Abstract

Wilms tumor is the most common renal malignancy in childhood, whereas, it only consists 1% of adult renal tumors. It is much more difficult to diagnose in adults because of large differential diagnosis of adults renal masses.

A 16 years old female with nonspecific right flank pain was referred. Computerized tomography (CT) scan revealed a large renal mass occupying the right flank area with IVC and intra-ureteral extension. Biopsy also showed a nonspecific spindle cell carcinoma. She underwent an urgent surgery because of intra ventricular extension of the tumor. Pathological assessment also approved the wilms tumor. Regarding the rarity of this lesion in adults, they are treated with the current protocols which are recommended for children. Therefore, the case was treated with adjuvant chemo-radiotherapy as stage 5a and National Wilms Tumor Study (NWTS) protocols. Unfortunately, she had a recurrence in her right lung two years after the surgery which was treated with surgery and chemotherapy. She again had a recurrence four months later which ended up in patient's death due to stopping the treatment.

Keywords: Wilms tumor, Kidney, Spindle cell carcinoma