

گزارش یک مورد زگیل آبکی در کف پا (مولاسکوم کانتاجیزوم)

مریم مقبول^{۱*}، نگار آذرپیرا^۲، سعید رضا با عزت^۳

۱- گروه پاتولوژی، دانشکده پزشکی، دانشگاه علوم پزشکی فسا، فسا، ایران.

۲- مرکز تحقیقات پیوند، دانشگاه علوم پزشکی شیراز، شیراز، ایران.

۳- گروه جراحی، دانشکده پزشکی، دانشگاه علوم پزشکی فسا، فسا، ایران.

تاریخ پذیرش مقاله: ۱۳۹۴/۰۵/۱۳

تاریخ دریافت مقاله: ۱۳۹۴/۰۲/۱۶

چکیده

زمینه و هدف: مولاسکوم یک عفونت ویروسی خوش خیم پوست در ناحیه تناسلی در بیماران بالغ و در صورت، بازوها، پاها و تنه در کودکان است که توسط تماس مستقیم پوستی منتقل می‌شود. ضایعات این عفونت به صورت کوچک، به رنگ گوشتی و ناف دار با هسته مرکزی حاوی مواد سفید شاخی می‌باشد. این ضایعه به ندرت در مناطق کف دست و کف پا مشاهده می‌شود.

مورد: مورد حاضر مولاسکوم کانتاجیزوم در منطقه کف پا در یک خانم ۳۰ ساله به صورت چند پاپول نافدار کوچک و بدون درد در ناحیه کف پای راست می‌باشد که با فشار دادن ضایعات، مواد پنیری از آن‌ها خارج می‌شود. تشخیص از طریق بیوپسی و برداشتن هامپ داده شده است. بیمار به دنبال درمان جراحی بدون علامت شد.

نتیجه‌گیری: با وجود نظر قبلی که تصور می‌شد مولاسکوم کانتاجیزوم بر مبنای سنتز مجدد فولیکول‌های مو است و تنها در مناطق مودار بدن دیده می‌شود، در واقع این یک عفونت ویروسی است که می‌تواند تمام سطوح بدن از جمله مناطق کف دست و کف پا را هم درگیر کند.

کلمات کلیدی: مولاسکوم کانتاجیزوم، سطح کف پا

مقدمه

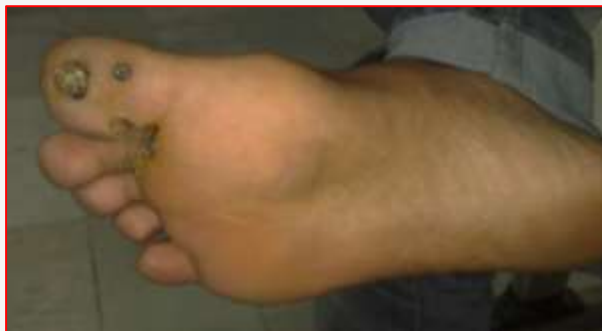می‌باشند (۱). ضایعات به صورت پاپول‌های کوچک منفرد یا متعدد به رنگ گوشتی و ناف دار و از سایز ۵-۱ میلی متر متغیر هستند. ضایعات به طور کامل توسعه یافته دارای هسته مرکزی حاوی مواد سفید شاخی هستند. اکثر بیماران بدون علامت هستند ولی در مناطق خاصی مانند کف پا می‌تواند باعث درد در هنگام راه رفتن شود. از آنجا که ویروس را به طور معمول نمی‌توان کشت داد، تشخیص بالینی به وسیله بیوپسی و برداشتن هامپ داده می‌شود.

مولوسکوم یک عفونت ویروسی خود محدود شونده است، بنابراین اهمیت آن افتراق از سایر زگیل‌های پوستی در نمای بالینی است. زگیل‌های پوستی دارای انواع خوش خیم مانند سبوریک کراتوزیس و زگیل‌های ویروسی و انواع بدخیم مثل اکتینیک کراتوزیس و بیماری بوون و انواع بدخیم مانند سرطان

مولاسکوم (MC) یک DNA ویروس دو رشته‌ای از خانواده Poxviridae و Molluscipoxvirus است. ۴ نوع از MCV، مشخص شد انواع یک تا چهار. آن‌ها تنها در پوست انسان و غشاهای مخاطی دیده می‌شود، اما تعداد کمی از موارد جدا شده در حیوانات نیز گزارش شده است (۱). MCV-1 یکی از شایع ترین انواع است و MCV-2 علت بیماری‌های مقاربتی است. بنابراین، آن را معمولاً در ناحیه تناسلی در بزرگسالان و صورت، بازوها، پاها و تنه در کودکان دیده می‌شود (۲). این عفونت به ندرت در مناطق کف دست و کف پا مشاهده می‌شود (۳).

بیماران زیر ۱۰ سال و افراد با نقص سیستم ایمنی مانند مبتلایان به ایدز یا لوکمی، گروه‌های در معرض خطر این عفونت

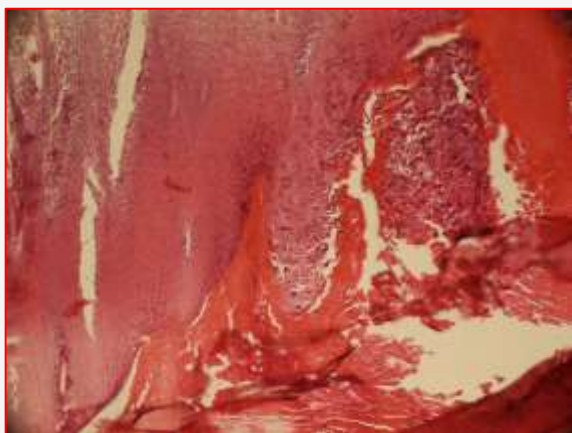
* نویسنده مسئول: مریم مقبول، گروه پاتولوژی، دانشکده پزشکی، دانشگاه علوم پزشکی فسا، فسا، ایران.
Email: maghbol.maryam@yahoo.com



شکل ۱. نمای گروس ضایعه مولوسکوم کانتاجیزیوم

بیماری‌های منتقله از راه جنسی نداشت و سابقه‌ای از مصرف دارو را نیز ذکر نمی‌کرد. ضایعه مشابهی در اعضای خانواده بیمار نیز وجود نداشته است.

بیمار تحت عمل جراحی جهت بزرگترین ضایعه و cutherizations ضایعات کوچکتر قرار گرفت. گزارش آسیب شناسی ضایعه دندان‌دار شدن درم توسط توده به شدت لوبوله متشکل از تکثیر اپی تلیوم را نشان داد. این سلول‌ها حاوی تجمع فراوان مواد ائوزینوفیلیک در سیتوپلاسم بود که هسته را به حاشیه سلول پس زده بود (شکل ۲، ۳). به دنبال خارج کردن ضایعه و تجویز پماد Tetracycline بیمار بدون علامت شد.



شکل ۲. نمای میکروسکوپی ضایعه مولوسکوم کانتاجیزیوم (رنگ امیزی هماتوکسیلین و ائوزین بازرنگ‌نمایی ۱۰۰)

سلول سنگ فرشی است. بنابراین نمونه برداری کافی از پایه ضایعه، جهت تشخیص دقیق ضایعه الزامی است (۴). از لحاظ بافت شناسی، عفونت مولوسکوم قسمت‌های سطحی اپیدرم (لایه‌های بالاتر از لایه بازال) (۵) را درگیر می‌کند. در نمای میکروسکوپی هایپرپلازی لایه اپیدرم به خصوص در ناحیه اینفاندیبولوم به همراه پاپیلوماتوزیس دیده می‌شود. میلیون‌ها ویروس در سیتوپلاسم سلول آلوده تکثیر پیدا می‌کند که به صورت تجمعات داخل سیتوپلاسمی ائوزینوفیلیک در می‌آید. بنابراین با تورم سیتوپلاسم جایجایی هسته به بخش محیطی سلول رخ می‌دهد. انکلوژن‌های ویروس مولوسکوم بزرگترین سائز انکلوژن را در نمونه‌های انسانی دارد. یکی از مهمترین تشخیص‌های افتراقی مولوسکوم در نمای میکروسکوپی Verruca vulgaris است که گرانول‌های کراتوهیالین ائوزینوفیلیک بزرگی در سیتوپلاسم سلول به علت تجمع ویروس پاپیلوما‌ی انسانی دیده می‌شود. این انکلوژن‌ها برخلاف مولوسکوم گرانولار هستند. از میکروسکوپ الکترونی نیز میتوان جهت افتراق انکلوژن‌ها استفاده کرد (۳).

مولوسکوم کانتاجیزیوم را بیشتر در مناطق مو دار بدن می‌توان یافت. در مناطق فاقد مو اولین تشخیص افتراقی verruca vulgaris است. تاکنون ۳۵ مورد از عفونت مولوسکوم در منطقه کف پا (۳) و یک مورد در زیر ناخن دست (۶) دیده شده است. میانگین سنی بیماران ۲۱ سال و تعداد ضایعات بین یک تا پنج عدد می‌باشد. در ۷۵ درصد از بیماران سائز ضایعه بیشتر از یک سانتی متر بوده است. اکثر بیماران شکایت خاصی را نداشته‌اند و برخی از درد در هنگام راه رفتن شاکی بوده‌اند.

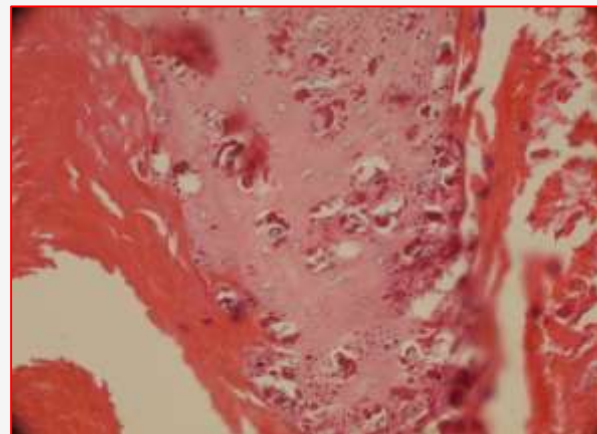
مورد

بانوی ۳۰ ساله با شکایت اصلی چند پاپول نافدار کوچک و بدون درد در ناحیه کف پای راست به مدت ۳ ماه مراجعه کرده است که سائز بزرگترین آن‌ها ۱ × ۱ سانتی متر بوده است. با فشار دادن ضایعات، مواد پنیری از آن‌ها خارج می‌شود (شکل ۱). پاپول‌ها خود به خود ناپدید شده و ضایعات جدید ظاهر می‌شوند. قبل از بروز یا هم‌زمان با بروز ضایعات علائمی از قبیل تب و لرز و بی حالی وجود نداشته است. در ضمن بیمار هیچ گونه سابقه‌ای از بیماری‌های سیستمیکی چون دیابت و نقص ایمنی و یا

تماس مستقیم با ضایعات صورت می‌گیرد. با وجود نظر قبلی که تصور می‌شد مولاسکوم کانتاجیویوم بر مبنای سنتز مجدد فولیکول‌های مو است و تنها در مناطق مودار بدن دیده می‌شود، در واقع این یک عفونت ویروسی است که می‌تواند تمام سطوح بدن از جمله مناطق کف دست و کف پا را هم درگیر کند. در بررسی متونی که Cohen، Tschen در سال ۲۰۱۲ انجام دادند ۳۴ مورد از این بیماری در ناحیه کف پا گزارش شده بود که میانگین سنی بیماران ۲۱ سال و تعداد ضایعات بین یک تا پنج عدد بوده است. بیمار ما نیز دارای سن ۳۰ سال با تعداد ۶ ضایعه بوده است. در ۷۵ درصد از بیماران سائز ضایعه بیشتر از یک سانتی متر می‌باشد که در مورد بیمار ما سائز بزرگترین آن‌ها یک سانتی متر بوده است. اکثر بیماران شکایت خاصی را نداشته‌اند و برخی از درد در هنگام راه رفتن شاکی بوده‌اند.

تعارض منافع

نویسندگان هیچ گونه تعارض منافی را اعلام نکرده‌اند.



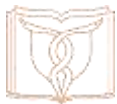شکل ۳. نمای میکروسکوپی ضایعه مولوسکوم کانتاجیویوم (رنگ امیزی هماتوکسیلین و ائوزین بابزرگنمایی ۴۰۰)

بحث و نتیجه‌گیری

مولوسکوم کانتاجیویوم یک عفونت ویروسی پوست است که بیشتر در مناطق مودار بدن دیده می‌شود. انتقال بیماری از طریق

References

- Hanson D, Diven DG. Molluscum contagiosum. *Dermatology online journal*. 2003;9(2):2.
- Gould D. An overview of molluscum contagiosum: a viral skin condition. *Nursing Standard*. 2008;22(41):45-8.
- Cohen PR, Tschen JA. Plantar molluscum contagiosum: a case report of molluscum contagiosum occurring on the sole of the foot and a review of the world literature. *Cutis*. 2012;90(1):35-41.
- Schwartz JJ, Myskowski PL. HIV-related molluscum contagiosum presenting as a cutaneous horn. *Int J Dermatol*. 1992;31(2):142-144.
- Chen X, Anstey AV, Bugert JJ. Molluscum contagiosum virus infection. *Lancet infectious diseases*. 2013;13(10):877-88.
- Basaran YK, Turan E, Keklik B, Tarini EZ. A painful subungual lesion with a surprising diagnosis: molluscum contagiosum. *Indian J Dermatol Venereol Leprol*. 2014;80(3):278.



Case Report

Water-Filled Bulla in Feet (Molluscum Contagiosum): A Case ReportMaghbool M^{1*}, Azarpira N², Baezzat SR³

1- Pathology Department, Faculty of Medicine, Fasa University of Medical Science, Fasa, Iran.

2- Organ Transplant Research Center, Shiraz University of Medical Science, Iran.

3- Surgery Department, Faculty of Medicine, Fasa University of Medical Science, Fasa, Iran.

Received: 06 May 2015

Accepted: 04 Aug 2015

Abstract

Background & Objectives: Molluscum contagiosum is a benign viral infection of the skin in the genital area of adult patients and children's faces, arms, legs, and trunk. It is spread by direct contact. Lesions are small, flesh-colored, and umbilicated with central cores containing white keratinous material. It is rarely observed in palmar and plantar areas.

Case: We present a case of Molluscum contagiosum in the plantar area of a 30-year-old lady as small, painless, nonpruritic and umbilicated papules in the right. By squeezing lesions cheesy materials were pushed out. The diagnosis was made by excisional biopsy. The patient became asymptomatic by surgical excision and cutherizations.

Result: Despite the previous opinion that Molluscum contagiosum is based on the synthesis of new hair follicles and only seen in hairy body, it is in fact a viral infection that can affect the whole surface of the body including palmar and plantar area.

Keywords: Molluscum contagiosum, Plantar area, (Please add two or three more keywords.)

* **Corresponding author: Maryam Maghbool**, Faculty of Medicine, Fasa University of Medical Sciences, Fasa, Iran.
Email: maghbol.maryam@yahoo.com