

بررسی اثر عصاره‌ی هیدروالکلی گیاه مریم‌گلی (*Salvia officinalis*) بر میزان ادم مغزی و امتیاز نقص‌های نورولوژیک در مدل سکنه مغزی رت

الهام قاسملو^۱، مهدی رهنما^{۱*}، محمد رضا بیگدلی^۲

۱- مرکز تحقیقات بیولوژی، گروه فیزیولوژی، واحد زنجان، دانشگاه آزاد اسلامی، زنجان، ایران.

۲- دانشکده‌ی زیست‌شناسی، دانشگاه شهید بهشتی، تهران، ایران.

تاریخ پذیرش مقاله: ۱۳۹۴/۰۵/۰۳

تاریخ دریافت مقاله: ۱۳۹۴/۰۲/۰۹

چکیده

زمینه و هدف: تولید رادیکال‌های آزاد در ایسکمی مغزی افزایش می‌یابد. مریم‌گلی سرشار از ترکیبات آنتی‌اکسیدانی می‌باشد، از این رو در این مطالعه به بررسی اثر عصاره مریم‌گلی بر میزان ادم مغزی و امتیاز نقص‌های نورولوژیک پرداختیم.

مواد و روش‌ها: در این مطالعه تجربی ۳۵ سر رت نر نژاد ویستار به صورت تصادفی به ۵ گروه ۷ تایی تقسیم شدند. گروه کنترل، آب مقطر و سه گروه دیگر عصاره هیدروالکلی گیاه مریم‌گلی را به ترتیب با دوزهای ۵۰، ۷۵ و ۱۰۰ میلی‌گرم برکیلوگرم، به صورت داخل صفاقی و به مدت ۳ هفته دریافت کردند. ۲ ساعت بعد از آخرین تزریق رت‌های این چهار گروه، به مدت ۶۰ دقیقه تحت جراحی انسداد شریان مغزی میانی قرار گرفتند. در اثر این انسداد، نیم‌کره راست دچار ایسکمی گردید. سپس میزان ادم مغزی و امتیاز نقص‌های نورولوژیک در آن‌ها بررسی شد. گروه آخر، گروه شم که تیمار و القای ایسکمی در آن‌ها صورت نگرفت. آنالیز ادم مغزی با استفاده از نرم افزار SPSS18 به روش LSD و آنالیز نقص‌های نورولوژیک توسط آزمون (Mann-Whitney U) انجام شد و $p < 0.05$ معنی دار در نظر گرفته شد.

نتایج: نتایج بررسی‌ها نشان داد تزریق عصاره مریم‌گلی در هر سه دوز ۵۰، ۷۵ و ۱۰۰ میلی‌گرم برکیلوگرم سبب کاهش میزان ادم (به ترتیب $83/29 \pm 0/47$ ، $81/0 \pm 28/32$ و $81/29 \pm 0/48$) نسبت به گروه کنترل ($85/0 \pm 31/58$) گردید و سبب کاهش امتیاز نقص‌های نورولوژیک در دوزهای ۷۵ و ۱۰۰ (به ترتیب $1/43 \pm 0/37$ و $1 \pm 0/31$) نسبت به گروه کنترل ($3/0 \pm 71/42$) گردید ($p < 0.05$).

نتیجه‌گیری: به نظر می‌رسد مریم‌گلی به واسطه‌ی کاهش ادم مغزی و اختلالات نورولوژیک بتواند در آسیب ناشی از سکنه مغزی، اثر حفاظتی بر مغز اعمال کند.

کلمات کلیدی: مریم‌گلی، ادم مغزی، نقص نورولوژیک، سکنه مغزی

مقدمه

کارافتادگی افراد بالای ۶۵ سال است (۳) در واقع سکنه مغزی سومین عامل مرگ و میر و اولین عامل ناتوانی در بزرگسالان در اغلب کشورهای توسعه یافته است (۴). میزان مرگ و میر ناشی از سکنه مغزی ناگهانی حدود ۲۰ درصد و میزان ناتوانی ناشی از آن حدود ۵۰ درصد می‌باشد (۵). تولید رادیکال‌های آزاد در مراحل اولیه‌ی ایسکمی مغزی افزایش می‌یابد و نقش اصلی را در آسیب‌های ناشی از سکنه مغزی بر عهده دارند. همچنین افزایش رادیکال‌های آزاد نقش اصلی را در آسیب‌های ناشی از خون‌رسانی

سکنه مغزی به عنوان یک بیماری مهم، با عواقب ناتوان کننده شناخته شده است و علائم آن با توجه به محل آسیب مغزی، متفاوت و شامل اختلالات شناختی، حسی و حرکتی است (۱). سکنه مغزی عمده ترین علت مرگ و میر و ناتوانی‌های طولانی مدت در بزرگسالان است (۲) و بعد از سرطان و سکنه قلبی یکی از دلایل عمده‌ی مرگ و میر در جهان و اولین عامل از

* نویسنده مسئول: مهدی رهنما، مرکز تحقیقات بیولوژی، دانشگاه آزاد اسلامی زنجان، زنجان، ایران.
Email: meh_rahnema@yahoo.com



طبق تحقیقات انجام شده مریم گلی حاوی مواد تلخ، تانن‌های گروه کاتشین (سالویا تانن)، فلاونوئیدها (اپی ژنین، لوتولین)، اسانس‌های فرار (سینئول، کامفور، آلفا و بتا توجون)، مواد گلیکوزیدی، توکوفرول، اسیدرزمارینیک و اسید آسکوربیک می‌باشد (۱۴).

بافت مغز به دلیل دارا بودن اسیدهای چرب غیراشباع فراوان، مصرف زیاد اکسیژن و فعالیت ضعیف آنتی اکسیدانی، مستعد آسیب‌های اکسیداتیو است (۱۵). بنابراین افزایش قدرت آنتی اکسیدانی با استفاده از آنتی اکسیدان‌های طبیعی می‌تواند در کاهش استرس اکسیداتیو ایجاد شده به دلیل تولید رادیکال‌های آزاد به دنبال ایسکمی، نقش موثری داشته باشد. مریم گلی به دلیل داشتن ترکیبات آنتی اکسیدانی مانند ترکیبات فنولی و فلاونوئیدی می‌تواند سبب پاکسازی رادیکال‌های آزاد شده و اثر حفاظتی بر مغز اعمال کند. تاکنون درباره‌ی اثر حفاظتی عصاره‌ی مریم گلی بر پیامدهای ناشی از سکته‌ی مغزی بررسی صورت نگرفته است، ما در این مطالعه اثر عصاره‌ی هیدروالکلی مریم گلی بر میزان ادم مغزی و امتیاز نقص‌های نورولوژیک را مورد بررسی قرار خواهیم داد.

مواد و روش‌ها

این مطالعه‌ی تجربی در زمستان سال ۱۳۹۳ در مرکز تحقیقات بیولوژی دانشگاه آزاد زنجان انجام گرفت. رت‌های نر نژاد ویستار در محدوده‌ی وزنی ۲۵۰ تا ۳۰۰ گرم از موسسه انستیتو پاستور کرج خریداری شدند و در حیوان خانگی مرکز تحقیقات بیولوژی در قفس‌های مناسب و در محدوده‌ی دمایی 22 ± 2 درجه سانتیگراد و ۱۲ ساعت روشنایی و ۱۲ ساعت تاریکی نگهداری می‌شدند و به صورت نامحدود به آب و غذا دسترسی داشتند. نگه داری حیوانات مورد آزمایش مطابق با راهنمای انستیتوی ملی سلامت انجام شده است.

در این مطالعه‌ی تجربی ۳۵ سر رت نر نژاد ویستار به صورت تصادفی به ۵ گروه ۷ تایی تقسیم شدند. گروه کنترل آب مقطر و سه گروه دیگر عصاره‌ی هیدروالکلی گیاه مریم گلی را به ترتیب با دوزهای ۵۰، ۷۵ و ۱۰۰ میلی گرم بر کیلوگرم، به صورت داخل صفاقی و به مدت ۳ هفته دریافت کردند. گروه آخر گروه شم، که

مجدد به دنبال ایسکمی گذرا، ایفا می‌کنند (۶). مطالعات قبلی نشان داده است که تولید رادیکال‌های آزاد متعدد نقش مهمی در آسیب به سدخونی - مغزی و ایجاد ادم مغزی به دنبال ایسکمی مغزی ایفا می‌کنند (۷). آنتی اکسیدان‌ها یکی از مهمترین موادی هستند که می‌توانند اثرات جانبی سکته‌ی مغزی و پیامدهای ناشی از سکته‌ی ایسکمیک را کاهش دهند. به طور طبیعی بین تولید رادیکال‌های آزاد و فعالیت سیستم آنتی اکسیدانی بدن یک تعادل برقرار است. هر گونه تغییر در این تعادل سبب استرس اکسیداتیو بافتی می‌گردد (۸). مریم گلی با نام علمی *Salvia officinalis*، گیاهی است گلدار، نهان دانه، دولپه‌ای، پیوسته گلبرگ، از راسته‌ی توبی فلورال، راسته فرعی شاه پسند، تیره‌ی نعناعیان و جنس سالویا (۹). مریم گلی گیاهی است بوته‌ای به ارتفاع ۶۰-۳۰ سانتی متر با ریشه‌ی چوبی و پایا، ساقه‌ای افراشته، انشعابات متعدد، پوشیده از کرک‌های کوتاه پیچیده، برگ‌های ساده، دارای پهنک، مستطیلی شکل و دمبرگ دار است (۱۰). این گیاه با ارزش ترین نوع دارویی تیره‌ی نعناعیان است. گل‌های این گیاه به رنگ آبی مایل به بنفش بوده و به ندرت سفیدند و در فاصله‌ی بین ماه‌های خرداد و تیر ظاهر می‌شود. ریشه‌ای به رنگ مایل به قهوه‌ای و ساقه‌های متعدد، منشعب، چهارگوش و پوشیده از کرک دارد (۱۱). این گیاه در نواحی مدیترانه‌ای و آسیایی می‌روید. اگرچه این گیاه بومی نواحی مدیترانه است، با این حال در بعضی کشورهای اروپایی نیز کشت می‌شود. در ایران نیز این گیاه در آذربایجان شرقی و بعضی مناطق آن در باغچه‌ها کشت می‌شود (۹). مریم گلی دارای چندین ترکیب فعال نظیر تویون، سینئول، بورنئول، پنین، فلاونوئیدها، ساپونین، گلیکوزید، رزین، ویتامین‌های E و C، تانن، مواد صمغی و دی ترپن‌ها می‌باشد (۱۲). مصرف طولانی مدت بیش از ۱۵ گرم مریم گلی در روز برای انسان سمی بوده و دارای عوارض جانبی است. محققین این تاثیرات سمی را به تانن، مواد تلخ و تویون موجود در این گیاه نسبت دادند. به نظر می‌رسد مصرف تویون وابسته به دوز است، به طوری که در دوزهای کمتر از ۱۵ گرم دارای خواص آنتی اکسیدانی و در دوزهای بالای ۱۵ گرم دارای خواص سمی است (۱۳). دوزهای مورد استفاده در این مطالعه کمتر از دوز سمی می‌باشد.

شریان مغزی قدامی (Anterior Cerebral Artery-ACA) از میان شریان کاروتیدی داخلی (Internal Carotid Artery-ICA) با پتریگوپالاتین بسته ادامه داده می‌شود. در اثر تماس نخ بخیه و ACA جریان خون از هر طرف به MCA بسته می‌شود. این بسته شدن از طریق احساس مقاومت در پیشروی نخ و ورود حدود ۲۰ میلی متر طول نخ از تنه ECA مشخص می‌شود. بعد از ۶۰ دقیقه ایسکمی، برقراری مجدد جریان خون صورت می‌گیرد. دمای بدن از طریق رکتوم با کمک دماسنج دیجیتالی اندازه گیری و حدود ۳۷ درجه نگهداری می‌شود.

سنجش محتوی آب مغزی: بعد از جداسازی سر حیوان، مغز خارج شد. مخچه، پل مغزی و پیازهای بویایی جدا شده و وزن خالص نیمکره‌های مغز (WW) اندازه گیری گردید. سپس وزن خشک (DW) بعد از قرار گرفتن ۲۴ ساعت در آون با دمای ۱۲۰ درجه اندازه گیری شده و در نهایت، محتوی آب مغز با فرمول $100 \times \frac{(WW-DW)}{WW}$ اندازه گیری گردید (۲۱).

ارزیابی رفتاری حاصل از سکنه مغزی: معاینه‌های نورولوژیک بعد از ۲۴ ساعت انجام شد. در طول ۲۴ ساعت بعد از شروع انسداد تا قربانی شدن حیوان مراقبت‌های ویژه انجام گرفت. یافته‌های نورولوژیک در ۵ مقیاس دسته بندی گردید: شماره صفر (۰) هیچ گونه عارضه نورولوژیک نشان نمی‌دهد؛ شماره یک (نارسایی کامل در انتهای پنجه‌های جلویی)، که یک نقص نورولوژیک کانونی خفیف در نظر گرفته می‌شود. شماره دو (به چپ چرخیدن) نقص نورولوژیک کانونی متوسط؛ شماره ۳ (افتادن سمت چپ) نقص کانونی شدید؛ رت‌های شماره ۴ به طور خودبخودی نمی‌توانند راه روند و سطح هوشیاری پایین دارند؛ و رت‌هایی که طی ۲۴ ساعت بعد جراحی می‌میرند در صورتی که بعد از رنگ آمیزی بخش وسیعی از مغز آن‌ها آسیب دیده باشد و مرگ منحصر به سکنه مغزی باشد، به آن‌ها شماره ۵ داده می‌شود (۲۱).

آنالیزهای آماری: تمام آنالیزها به کمک نرم افزار SPSS V.18.0 انجام شد. بررسی میزان ادم مغزی با استفاده از آزمون ANOVA ی یک طرفه توسط مقایسه‌ی میانگین‌ها به روش LSD انجام شد و نقص‌های نورولوژیک با استفاده از آزمون Mann-Whitney U) مورد تجزیه و تحلیل قرار گرفت (۲۲). $p < 0.05$

تیمار و القای ایسکمی در آن‌ها صورت نمی‌گیرد. ۲ ساعت بعد از آخرین تزریق گروه کنترل و گروه‌های دریافت کننده‌ی عصاره مریم گلی تحت جراحی شریان مغزی میانی Middle Cerebral Artery Occlusion) MCAO قرار گرفتند. این انسداد سبب عدم خون‌رسانی به نیم‌کره‌ی راست و ایجاد ایسکمی در این نیم‌کره گردید. تزریق هر روز ساعت ۱۱-۱۰ صبح انجام شد و دوزها (۱۸-۱۶) و طول مدت تزریق عصاره (۱۹) بر اساس مطالعات قبلی انتخاب شد. تمامی اصول اخلاقی و پژوهشی کار با حیوانات در این مطالعه رعایت گردید.

روش تهیه‌ی گیاه مریم گلی: بخش‌های هوایی گیاه در اواخر خرداد ماه و اوایل تیرماه سال ۱۳۹۳ از مزرعه‌ای در یکی از روستاهای شهرستان خدابنده (آبی سفلی) جمع آوری شد. گیاه به صورت خودرو در مزرعه‌ی یونجه رشد کرده بود. این مزرعه هر ۷ روز یک بار به مدت ۲ ساعت آبیاری می‌شد. سپس از نظر تاکسونومیکی به تأیید هرباریوم دانشکده‌ی علوم پایه دانشگاه آزاد اسلامی زنجان رسید. گیاه جمع آوری شده در دمای ۲۵ درجه‌ی سانتی‌گراد در سایه خشک شده و سپس توسط آسیاب پودر گردید. عصاره گیری به روش خیساندن انجام گرفت (۱۸). مقدار ۵۰ گرم از پودر گیاه با اتانل ۷۰ درصد در ارلن ریخته شد، طوری که حلال ۲ سانتی متر بالای پودر قرار گیرد. روی ارلن با فویل آلومینیومی پوشانده شد و به مدت ۲۴ ساعت در دمای اتاق قرار گرفت. هر دو ساعت یک بار با همزن شیشه‌ای مواد مخلوط می‌شد. پس از این مدت توسط کاغذ صافی (واتمن شماره ۱) محلول صاف شد و جهت حذف حلال در دستگاه روتاری با دمای ۵۰ درجه سانتی‌گراد قرار داده شد. عصاره پس از غلیظ شدن در آون با دمای ۵۰ درجه‌ی سانتی‌گراد قرار داده شد تا به عصاره‌ی خشک تبدیل شود. با استفاده از آب مقطر غلظت‌های ۵۰، ۷۵ و ۱۰۰ میلی گرم بر کیلوگرم تهیه شد.

ایجاد مدل سکنه مغزی: رت‌ها بعد از توزین، با داروی کلرال هیدرات به میزان ۴۰۰ میلی گرم بر کیلوگرم وزن بدن بی‌هوش شدند. جراحی مدل سازی انسداد شریان میانی مغز یا همان MCAO مطابق دستورالعمل لونگا و همکاران انجام شد (۲۰). به طور خلاصه، تحت جراحی میکروسکوپی، یک نخ بخیه نایلون ۰-۳ از طریق تنه شریان کاروتیدی خارجی (External-Carotid Artery) وارد رگ شریانی راست می‌شود و تا رسیدن به



بر کیلوگرم ($83/0 \pm 29/47$)، ۷۵ میلی گرم بر کیلوگرم ($81/0 \pm 28/32$) و ۱۰۰ میلی گرم بر کیلوگرم ($81/0 \pm 29/48$)، کاهش معنی داری (به ترتیب $p=0.010$ ، $p<0.001$ و $p<0.001$) را نسبت به گروه کنترل، نشان داد. درصد آب مغزی دو نیم‌کره‌ی راست ($83/0 \pm 29/47$) و چپ ($81/0 \pm 22/62$) دوز ۵۰ میلی گرم بر کیلوگرم اختلاف معنی داری داشت ($p=0.017$)، در حالی که بین میزان ادم دو نیم‌کره‌ی راست ($81/0 \pm 28/32$) و نیم‌کره‌ی چپ ($80/0 \pm 90/52$) دوز ۷۵ میلی گرم بر کیلوگرم اختلاف معنی داری مشاهده نشد. همچنین میزان ادم نیم‌کره‌ی راست ($81/0 \pm 29/48$) و نیم‌کره‌ی چپ ($80/0 \pm 96/48$) دوز ۱۰۰ میلی گرم بر کیلوگرم تفاوت معنی داری را نشان نداد، که نشان دهنده‌ی اثر خوب این دو دوز عصاره می‌باشد (نمودار ۱).

امتیاز نقص‌های نورولوژیک در دوز ۵۰ میلی گرم بر کیلوگرم ($2/0 \pm 28/42$) تفاوت معنی داری را نسبت به گروه کنترل ($3/0 \pm 71/42$) نمایان نکرد. اما دو دوز ۷۵ میلی گرم بر کیلوگرم ($1/0 \pm 43/37$) و ۱۰۰ میلی گرم بر کیلوگرم ($0 \pm 1/31$) سبب کاهش معنی دار امتیاز نقص‌های نورولوژیک، نسبت به گروه کنترل شدند (به ترتیب $p=0.004$ و $p=0.001$) (جدول ۱).

لحاظ آماری معنی دار در نظر گرفته شد و نتایج به صورت $MEAN \pm SEM$ بیان گردید (MEAN: میانگین و SEM: انحراف از معیار).

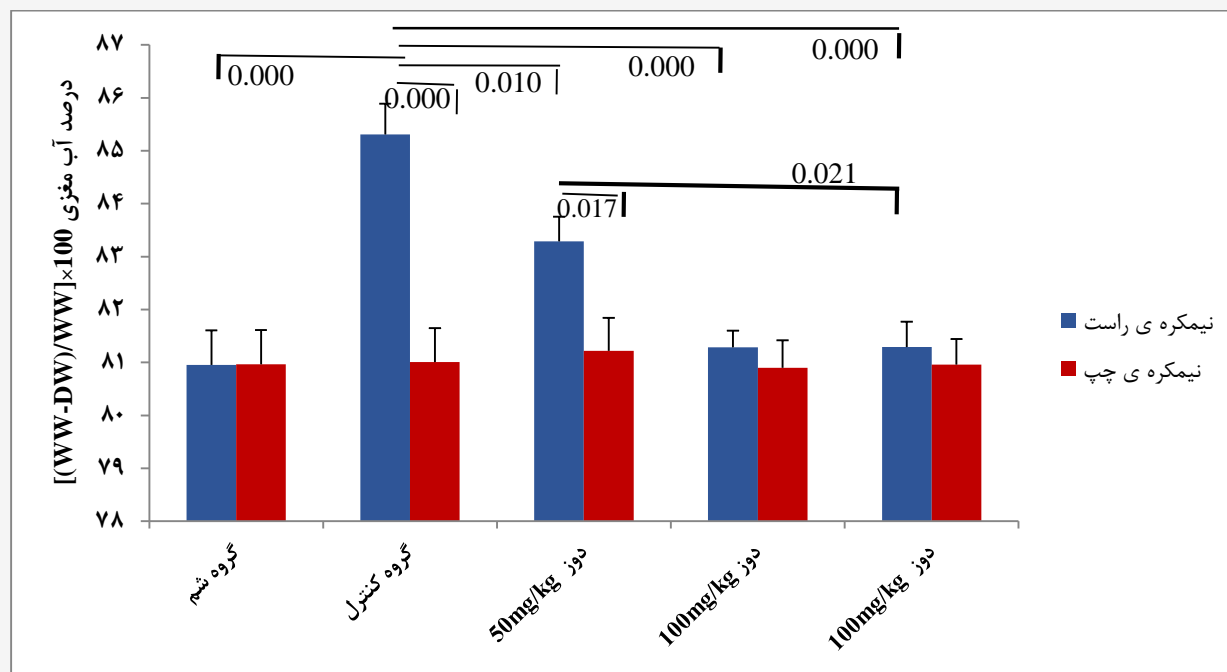
نتایج

داده‌های حاصل از این مطالعه مشخص کرد که میزان ادم مغزی در هر سه گروه تیمار شده با عصاره‌ی مریم گلی، نسبت به گروه کنترل، به طور معنی داری کاهش یافت ($p<0/05$). امتیاز نقص‌های نورولوژیک در دوز ۵۰ میلی گرم بر کیلوگرم تفاوت معنی داری نسبت به گروه کنترل نداشت ($p>0/05$) اما در دو گروه تیمار شده با دوزهای ۷۵ و ۱۰۰ میلی گرم بر کیلوگرم نسبت به گروه کنترل کاهش معنی داری را نشان داد ($p<0/05$).

درصد آب مغزی در نیم‌کره‌ی آسیب دیده‌ی (نیم‌کره‌ی راست) گروه کنترل ($85/0 \pm 31/58$) نسبت به نیم‌کره‌ی سالم (چپ) ($81/0 \pm 64/64$) به طور معنی داری افزایش یافت ($p<0.001$). همچنین ادم مغزی در نیم‌کره‌ی آسیب دیده‌ی گروه کنترل ($85/0 \pm 31/58$) نسبت به نیم‌کره‌ی راست گروه شم ($80/0 \pm 95/65$)، افزایش معنی داری داشت ($p<0.001$). میزان ادم مغزی در نیم‌کره‌ی آسیب دیده‌ی هر سه دوز ۵۰ میلی گرم

جدول ۱. مقایسه‌ی امتیاز نقص‌های نورولوژیک. امتیاز نقص‌های نورولوژیک در دو دوز ۷۵ و ۱۰۰ میلی گرم بر کیلوگرم کاهش معنی داری را نسبت به گروه کنترل نشان می‌دهد (به ترتیب $p=0/004$ و $p=0/001$). اما در دوز ۵۰ میلی گرم نسبت به گروه کنترل تفاوت معنی داری را نشان نمی‌دهد ($p>0/05$).

نتایج آماری	میانگین	میانگین	نقص‌های نورولوژیک					تعداد کل	گروه آزمایشی	شماره گروه	
			۵	۴	۳	۲	۱				۰
	۴	۳/۷۱	۲	۲	۲	۱	۰	۰	۷	کنترل	۱
۱:۳ ($p=0/004$)	۲	۲/۲۸	۰	۱	۲	۲	۲	۰	۷	دوز ۵۰ kg/mg	۲
۱:۴ ($p=0/001$)	۲	۱/۴۲	۰	۰	۱	۲	۳	۱	۷	دوز ۷۵ mg/kg	۳
معنی دار	۱	۱	۰	۰	۰	۲	۳	۲	۷	دوز ۱۰۰ mg/kg	۴
۳:۴، ۲:۳، ۱:۲، ۲:۴	-	-	۲	۳	۵	۷	۸	۳	۲۸	کل	
فائق معنی											



نمودار ۱. مقایسه‌ی درصد آب مغزی. ایسکمی مغزی سبب افزایش محتوای آب مغزی در نیم‌کره‌ی آسیب دیده‌ی (راست) گروه کنترل نسبت به نیم‌کره‌ی سالم (چپ) گردید ($p < 0/001$). پیش‌تغذیه‌ی عصاره‌ی مریم گلی سبب کاهش میزان ادم مغزی در هر سه دوز ۵۰ ($p = 0/010$), ۷۵ ($p < 0/001$) و ۱۰۰ میلی‌گرم بر کیلوگرم ($p < 0/001$) گردید. میزان ادم نیم‌کره‌های راست و چپ در دوز ۵۰ میلی‌گرم بر کیلوگرم تفاوت معنی‌داری داشت ($p = 0/017$) در حالی که میزان ادم نیم‌کره‌های راست و چپ دوزهای ۷۵ و ۱۰۰ میلی‌گرم بر کیلوگرم تفاوت معنی‌داری را نشان نداد ($p > 0/05$).

بحث و نتیجه‌گیری

مانند تری‌ترین اولنولیک اسید و اورسالییک اسید یا دی‌ترین کارنوسول خاصیت ضدالتهابی دارند (۲۴). رزمارینیک اسید موجود در عصاره‌ی مریم گلی باعث کاهش لکوتترین B₄ و در نتیجه کاهش التهاب می‌شود (۲۵). کارنوزل موجود در عصاره‌ی آن نیز اثر ضدالتهابی دارد (۲۶).

گیاهان دارویی همیشه یک نقش کلیدی در مدیریت سلامت جهانی ایفا می‌کنند و بهترین منبع درمانی برای بیماری‌های متعدد محسوب می‌شوند (۲۷). آنتی‌اکسیدان‌های طبیعی نه تنها سالم هستند بلکه بسیار موثرتر نیز می‌باشند (۲۸). طبق مطالعات انجام شده مریم گلی سرشار از آنتی‌اکسیدان‌هاست. دی‌ترین‌ها مسئول فعالیت آنتی‌اکسیدانی عصاره‌ی آن است. این گیاه به علت وجود دی‌ترین‌های فنولی در برگ‌ها خاصیت آنتی‌اکسیدانی دارد و همچنین در آسیب‌های اکسیداتیو مغزی و کبدی، اثر حفاظتی دارد (۲۹). نشان داده شده است که محتوای اسید آسکوربیک و

این مطالعه نشان داد که تزریق درون صفاقی عصاره‌ی هیدروالکلی مریم گلی دارای اثر حفاظتی بوده و سبب کاهش آسیب‌های ناشی از القای ایسکمی در رت می‌شود. اثرات بهتر این عصاره در دوزهای بالاتر (۷۵ و ۱۰۰ میلی‌گرم بر کیلوگرم) مشاهده شد.

ادم بافتی و افزایش فعالیت MPO (Myeloperoxidase) از نشانه‌های پاسخ التهابی است. آنزیم MPO نشانگر هجوم لکوسیت‌های دانه دار به بافت ملتهب است. این آنزیم در نوتروفیل‌ها و سلول‌های دیگر که دارای منشا میلوئیدی هستند، وجود دارد. ممکن است عصاره‌ی هیدروالکلی مریم گلی و عوامل ضدالتهابی دیگر با مهار MPO اثر ضدالتهابی داشته باشند (۲۳). در گزارشات آمده است که اورسالییک اسید به عنوان جزئی از گیاه مریم گلی خاصیت ضدالتهابی قوی دارد. بعضی از ترکیبات گیاهی



سولفات منیزیم می‌تواند به عنوان یک عامل محافظت کننده‌ی عصبی به کار رود (۳۴). در واقع استفاده از سولفات منیزیم سبب افزایش پتانسیل سیستم‌های آنتی‌اکسیدانی مغزی می‌شود (۳۵). ترکیبات آنتی‌اکسیدانی عصاره‌ی مریم گلی با پاک‌سازی رادیکال‌های آزاد تولید شده به دنبال ایسکمی، سبب کاهش پراکسیداسیون لیپیدی شده و استحکام سد خونی مغزی را افزایش می‌دهند. ترکیبات ضدالتهابی آن نیز از ایجاد و پیشروی التهاب و در نتیجه ایجاد ادم جلوگیری می‌کنند. نتایج حاصل از این بررسی با نتایج مطالعات مشابه همسو می‌باشد و به نظر می‌رسد تزریق درون صفاقی عصاره‌ی هیدروالکلی مریم گلی به دلیل حضور ترکیبات فنولی و فلاونوئیدی، اثر حفاظتی در سکتة مغزی رت اعمال کند. برای تأیید نهایی این یافته، مطالعات بیشتری نیاز است.

تشکر و قدردانی

بدین ترتیب از جناب آقای میثم فروزنده به دلیل همراهی در انجام مراحل مطالعه، جناب آقای دکتر حسین مصطفوی به دلیل راهنمایی در انجام مطالعه، سرکار خانم دنا قمری و سرکار خانم معصومه اسلامی به دلیل همکاری در مرکز تحقیقات بیولوژی و در اختیار قرار دادن امکانات لازم، نهایت سپاس را داریم.

تعارض منافع

نویسندگان هیچ گونه تعارض منافی را اعلام نکرده‌اند.

فنول عصاره‌ی برگ مریم گلی تولید مالونیل آلدئید در غشای سلولی و پراکسیداسیون لیپیدی القا شده توسط نیتروپروکساید سدیم را کاهش می‌دهد و همچنین توانایی کاهش رادیکال‌های OH را نیز دارد. پس عصاره از بیماری‌های دژنراتیو، در جایی که درگیر استرس اکسیداتیو است، جلوگیری می‌کند (۳۰). مطالعات قبلی نشان داده است که روغن زیتون به علت دارا بودن ترکیبات آنتی‌اکسیدانی و ترکیبات فنولی به طور معنی داری موجب کاهش ادم مغزی و سبب القای تحمل به ایسکمی می‌شود (۳۱). Rabiei و همکاران با بررسی تاثیر عصاره خوراکی برگ زیتون بر سطح کلسترول، کلسترول استر و تری‌گلیسرید مغزی و نفوذپذیری سدخونی - مغزی در مدل سکتة مغزی موش دریافتند که عصاره برگ زیتون باعث سرکوب التهاب و کاهش آسیب ناشی از استرس اکسیداتیو می‌شود و به دلیل وجود ترکیبات زیادپلی فنولی باعث کاهش ادم مغزی می‌گردد و همچنین عصاره برگ زیتون ممکن است در مدل ایسکمی-خون‌رسانی مجدد موش اثر محافظتی عصبی داشته باشد (۳۲). Sarshoori و همکاران اثرات محافظتی کروسین (آنتی‌اکسیدان موجود در زعفران) بر آسیب‌های ناشی از سکتة مغزی را مورد بررسی قرار داده و به این نتیجه رسیدند که این ماده آسیب قشری و اختلالات نورولوژیک ناشی از سکتة مغزی را کاهش می‌دهد. آن‌ها این اثر را به خاصیت آنتی‌اکسیدانی، ضد دردی و ضد التهابی این ماده نسبت دادند (۳۳). فتاح زاده و همکاران تاثیر سولفات منیزیم وریدی را بر پیامدهای ناشی از سکتة مغزی مورد بررسی قرار داده و بیان کردند

References

- Langhorne P, Bernhardt J, Kwakkel G. Stroke rehabilitation. *The Lancet* 2011; 377(9778): 1693-1702.
- Chinwatanakul S, Boonyapisit K, Pornsriniyom D. Siriraj Acute Stroke Unit: 10 years experience. *J M Assoc Thailand*. 2012;95(2):235-44.
- Huang L, Chen N, Ge M, Zhu Y, Guan S, Wang JH. Ca²⁺ and acidosis synergistically lead to the dysfunction of cortical GABAergic neurons during ischemia. *Biochem Biophys Res Commun*. 2010;394(3):709-14.
- Chen YC, Wu JS, Yang ST, Huang CY, Chang C, Sun GY, et al. Stroke, angiogenesis and phytochemicals. *Front Biosci*. 2012;4:599-610.
- Sacco RL, Toni D, Mohr JP. Classification of ischemic stroke. In: Barnett HJM, Mohr JP, Bennett MS, editors. *Stroke, pathophysiology, diagnosis and management*. 4th ed. Philadelphia: Churchill Livingstone; 2004.P:342-43.
- Chen H, Yoshioka H, Kim GS, Jung JE, Okami N, Sakata H, et al. Oxidative stress in ischemic brain damage:

- mechanisms of cell death and potential molecular targets for neuroprotection. *Antioxid Redox Signal*. 2011; 14(8):1505-1517.
7. Gu Y, Dee CM, Shen J. Interaction of free radicals, matrix metalloproteinases and caveolin-1 impacts blood-brain barrier permeability. *Front Biosci*. 2011; 3:1216-1231.
 8. Lobo V, Patil A, Phatak A, Chandra N. Free radicals, antioxidants and functional foods: Impact on human health. *Pharmacogn Rev*. 2010; 4(8):118-126.
 9. Mossi AJ, Cansian RL, Paroul N, Toniazzo G, Oliveira JV, Pierozan MK, et al. Morphological characterisation and agronomical parameters of different species of *Salvia*. *J Biology*. 2011;71: 121-129.
 10. Ghasemi Pirbalouti A. The third list plants, traditional medicine and ethnoveterinary. 1nd ed. Shahrekord: Saman-Danesh Publication; 2009; p:158-90.
 11. Zargari A. *Gyahan Darooie*. 4th ed. Tehran: Daneshgah Tehran. 1990; p: 59-64.
 12. Lu Y, Foo LY. Polyphenolics of *Salvia*-a review. *J Phytochemistry*. 2002;59(2): 117-40.
 13. Khakpoor SH, Khosravi M, Mirzaie M, Najari M. The effect of hydroalcoholic extract of *Salvia officinalis* on the liver tissue and blood elements; copper, iron, zinc and magnesium in rat. *J of Animal Biology*. 2013;17(2):176-184. [Article in Persian].
 14. Glisic SB, Ristic M, Skala D, Ivanovic J. Extraction of sage (*Salvia officinalis* L.) by supercritical CO₂: kinetic data, chemical composition and selectivity of diterpenes. *J Supercritical Fluids*. 2010;52(1):62-70.
 15. Mohammadi MT, Amini R, Jahanbakhsh Z, Shekarforoush S. Effects of atorvastatin on the hypertension-induced oxidative stress in the rat brain. *Iran Biomed J*. 2013;17(3):152-7.
 16. Appelros P, Stegmayr B & Terent A. Sex differences in stroke epidemiology: a systematic review. *A Journal of Cerebral Circulation. Stroke*. 2009;40:1082-1090.
 17. Razavi M, Tehranipour M, Khayatizadeh J. Effects of aqueous extract of *Salvia chloroleuca* leaves on degeneration of alpha motoneurons in spinal cord after sciatic nerve compression in rat. *Sharkord J Of Med Sci*. 2014;16(4):22-30.
 18. Shahmohammadi SH, Khosravi M, Hajizadeh A. The effect of *Salvia officinalis* on malondialdehyde concentration, in the face of oxidative stress induced by injection of streptozotocin (ICV) in male rats. *J of Azad Tehran Med Sci*. 2014;23(4):225-229. [Article in Persian]
 19. Shahmohammadi SH, Khosravi M, Hajizadeh A. The effect of *Salvia officinalis* on catalase and superoxide dismutase activation, in the face of oxidative stress induced by injection of streptozotocin (ICV) in male rats. *Physiology and Pharmacology Journal*. 2013;17(2) :176-184. [Article in Persian]
 20. Longa EZ, Weinstein PR, Carlson S, Cummins R. Reversible middle cerebral artery occlusion without craniectomy in rats. *Stroke*. 1989;20:84-91.
 21. Bigdeli MR, Hajizadeh S, Froozandeh M, Rasoulian B, Heidarianpour A, Khoshbaten A. Prolonged and intermittent normobaric hyperoxia induce different degrees of ischemic tolerance in rat brain tissue. *brain res* 2007;1152:228-233.
 22. Bigdeli MR, Rahnema M. Comparison between preconditioning with temporary middle cerebral artery occlusion and 3-Nitropropionic Acid on reduction of brain injuries in rat stroke model. *J Med Kowsar*. 2011 ;16(2);95-100. [Article in Persian].
 23. Melo GA, Fonseca JP, Oliveira Farinha Th, Pinho RJ, Damião MJ, Grespan R, et al. Anti-inflammatory activity of *Salvia officinalis* L. *Journal of Medicinal Plants Research*. 2012; 6(35): 4934-39.
 24. Baricevic D, Sosa S, Della Loggia R, Tubaro A, Simonovska B, Krasna A, et al. Topical anti-inflammatory activity of *Salvia officinalis* L. leaves: the relevance of ursolic acid. *Ethnopharmacology*. 2001;75(2):125-32.
 25. Abu-Amer KM, Sen P. Pharmacology of rosemary and its therapeutic potentials. *Indian J Exp Biol*. 1999;37: 124-30.
 26. Kim SY, Park E, Park JA, Choi BS, Kim S, Jeong G, et al. The plant phenolic diterpene carnosol suppresses sodium nitroprusside-induced toxicity in C6 Glial cells. *J Agric Food Chem*. 2010; 58(3): 1543-1550.
 27. Dehpour AA, Ebrahimzadeh MA, Roudgar A, Nabavi SF, Nabavi SM. Antioxidant and antibacterial activity of *Consolida orientalis*. *World Acad Sci Eng Technol*. 2011;73:162-6.
 28. Bharti V, Vasudeva N, Kumar S. Anti-oxidant studies and anti-microbial effect of *Origanum vulgare* Linn in combination with standard antibiotics. *AYU*. 2014 ; 35(1): 71-78.
 29. Oboh G, Henle T. Antioxidant and inhibitory effects of aqueous extracts of *Salvia officinalis* leaves on pro-oxidant-induced lipid peroxidation in brain and liver in vitro. *J Med Food*. 2009; 12(1):77-84.
 30. Lima CF, Andrade PB, Seabra RM, Ferreira FM, Pereira WC. The drinking of a *Salvia officinalis* infusion improves liver antioxidant status in mice and rats. *J Ethnopharmacol*. 2005;97(2): 383-389.
 31. Mohagheghi F, Bigdeli MR, Rasoulian B, Zeinanloo AA, Khoshbaten A. Dietary virgin olive oil reduces blood brain barrier permeability, brain edema, and brain injury in rats subjected to ischemia-reperfusion. *Sci World J*. 2010;10:1180-91
 32. Rabiei Z, Bigdeli MR, Mohagheghi F, Rasoulian B. Relationship between dietary virgin Olive oil on brain Cholesterol, Cholesteryl ester and Triglyceride levels and Blood Brain Barrier (BBB) permeability in a rat stroke



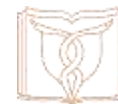model. *Physio and Pharmacol J.* 2012;16(3):245-254.[Article in Persian]

33. Sarshoori Sarshoori J, Asadi MH, Mohammadi MT. Neuroprotective effects of crocin on the histopathological alterations following brain ischemia-reperfusion injury in rat. *Iranian Journal of Basic Med Sci.* 2014;17(11):895-902.

34. Fattahzadeh Ardalani Gh, Ghasemi M, Tarassoli N.

Evaluation of Intravenous Magnesium Sulphate for Clinical Improvement of Patients with Acute Stroke in MCA Territory in Alavi Hospital. 2015;15(1):90-96. [Article in Persian]

35. Lampl Y, Gilad R, Geva D, Eshel Y, Sadeh M. Intravenous administration of magnesium sulfate in acute stroke: a randomized double-blind study. *Clin Neuropharmacol.* 2001; 24(1):11-5.



Original Article

The Effect of Hydroalcoholic Extract of *Salvia Officinalis* on Brain Edema and Neurologic Deficits in Rat Stroke Model

Ghasemloo E¹, Rahnema M^{1*}, Bigdeli MR²

1- Biology research center, Department of physiology, Zanjan-Branch, Islamic Azad University, zanjan, Iran.
2- Faculty of Biological Sciences, Shahid Beheshti University, Tehran, Iran.

Received: 29 Apr 2015

Accepted: 25 Jul 2015

Abstract

Background & Objectives: In the brain ischemia, the production of free radicals increases. *Salvia* is a rich source of antioxidant compounds; therefore, in this study we will examine the effects of *Salvia* extracts on brain edema and score of neurological deficits.

Materials & Methods: In this experimental study, 35 male Wistar rats were randomly divided into 5 groups, each containing 7 rats. The control group received distilled water, and the other three groups received intraperitoneally hydroalcoholic extracts of *Salvia officinalis* with dosages of 50, 75, and 100 mg/kg for 3 weeks. Thereafter, each main group underwent 60 min middle cerebral artery occlusion 2 hours after the last injection of *Salvia* extracts. This occlusion caused ischemia in the right hemisphere. Then, the brain edema was assessed, and the neurologic deficits were analyzed. The sham group was not treated and no induction of brain ischemia. Brain edema was analyzed through SPSS18 software and LSD method, while the analysis of neurologic deficits was carried out by Mann-Whitney U.

Results: Our study results indicate that the hydroalcoholic extracts of *Salvia* reduced permeability brain edema in three dosages of 50, 75, and 100mg/kg (83.29 ± 0.42 , 82.10 ± 0.32 and 81.29 ± 0.48 , respectively) compared with the control group (85.31 ± 0.58). They also reduced the neurologic deficits in experimental groups of 75 and 100 mg/kg (1.43 ± 0.37 and 1 ± 0.31 , respectively) compared with the control group (3.71 ± 0.42) ($p<0.05$).

Conclusion: *Salvia officinalis* apparently have a protective effect against stroke damage due to the reduced brain edema and neurological disorders.

Keywords: *Salvia officinalis*, Neurologic deficits, Brain edema, Stroke.

*Corresponding author: Mehdi Rahnema, Department of Biology, Islamic Azad University of Zanjan, Zanjan, Iran.
Email: Meh_rahnema@yahoo.com