

تأثیر استفاده از داروی بیهوشی پروپوفول بر روند التیام زخم‌های جلدی در موش صحرائی

علیرضا رعایت جهرمی^{۱*}، ابوتراب طباطبایی نائینی^۱، نادر تنیده^۲، پگاه بنان^۳

۱- بخش جراحی، گروه علوم درمانگاهی دانشکده دامپزشکی دانشگاه شیراز، شیراز، ایران

۲- مرکز تحقیقات فناوری ترانس ژنیک و سلول‌های بنیادی، بخش فارماکولوژی دانشکده پزشکی - دانشگاه علوم پزشکی شیراز، ایران

۳- دانشکده دامپزشکی دانشگاه شیراز، شیراز، ایران

تاریخ دریافت مقاله: ۱۳۹۴/۰۹/۰۱

تاریخ پذیرش مقاله: ۱۳۹۵/۰۳/۲۶

چکیده

زمینه و هدف: هدف مطالعه حاضر بررسی اثرات بیهوشی با پروپوفول بر روند ترمیم زخم‌های جلدی، با توجه به خواص غیر بیهوشی آن بوده است. **مواد و روش‌ها:** تعداد ۳۶ سر موش صحرائی ماده بالغ به‌طور تصادفی به سه گروه تقسیم شدند. در گروه ۱ بیهوشی با ترکیب پروپوفول (60 mg/kg) و کتامین (40 mg/kg)، در گروه ۲ بیهوشی با کتامین (50 mg/kg) و در گروه ۳ بیهوشی با پروپوفول (100mg/kg) به‌صورت داخل پری‌تونومی (IP) انجام شد. به‌منظور ایجاد زخم، پوست ناحیه پشت گردن حیوانات به ابعاد $1/5 \times 1/5$ سانتیمتر به‌طور تمام ضخامت برداشته شد. وضعیت ظاهری زخم‌ها روزانه بررسی و اندازه زخم توسط نرم‌افزار Digimizer محاسبه گردید. نمونه‌های پوستی 1×1 سانتیمتر جهت ارزیابی هیستوپاتولوژی و اندازه‌گیری میزان هیدروکسی پرولین در روز ۲۱ پس از ایجاد زخم و متعاقب معدوم‌سازی انسانی تهیه شد. **نتایج:** از نظر اندازه زخم و میزان هیدروکسی پرولین تفاوت معنی‌داری بین گروه پروپوفول با گروه‌های کتامین و کتامین+پروپوفول وجود نداشت. در مطالعه هیستوپاتولوژی از نظر محتوای فیبروبلاست و میزان خون‌رسانی تفاوت معنی‌داری بین گروه‌های مذکور مشاهده نشد، اما از لحاظ میزان نفوذ سلول‌های التهابی گروه کتامین، محتوای کلاژن گروه پروپوفول و کتامین+پروپوفول و میزان بازسازی بافت اپیتلیوم گروه پروپوفول افزایش معنی‌داری نسبت به سایر گروه‌ها داشتند. **نتیجه‌گیری:** استفاده از پروپوفول جهت بیهوشی تأثیر منفی بر روند ترمیم زخم‌های جلدی در رت در مقایسه با کتامین ندارد، اما بررسی تأثیر مثبت آن نیاز به مطالعات بیشتری دارد.

کلمات کلیدی: بیهوشی، پروپوفول، زخم جلدی، رت

مقدمه

زمنه‌ای مساعد برای سرعت بخشیدن به روند التیام بافت صدمه‌دیده است. ترمیم زخم را به سه فاز التهاب، تکثیر و تجدید ساختار تقسیم می‌کنند که این سه فاز از هم مستقل نیستند. هریک از مراحل ترمیم، زخم را برای مرحله بعد آماده می‌کند و مهار یا سرکوب هر مرحله اثرات منفی روی مراحل بعد و روند کلی ترمیم خواهد داشت (۱). نوع ماده بیهوشی و طول آن نیز ممکن است بر روند ترمیم زخم پس از جراحی مؤثر باشد (۲). پروپوفول پس از معرفی در دهه ۱۹۸۰ به‌عنوان داروی بیهوشی، نه تنها در اتاق‌های عمل بلکه در سایر بخش‌ها نیز به علت قابلیت‌های زیاد بسیار مورد توجه و استفاده بوده است. جدای از خواص مختلف مرتبط با بیهوشی، خواص متعدد دیگری نیز برای آن عنوان شده است. تحریک تشکیل نیتریک اکسید

پوست ارگانی است که به‌عنوان سد دفاعی در معرض عوامل مختلف محیطی و خارجی است و لایه‌های زیرین را در برابر صدمات فیزیکی، شیمیایی و میکروبی محافظت می‌کند به همین دلیل در معرض صدمات و آسیب‌های مختلفی قرار دارد. لذا، تمرکز بسیاری از تحقیقات بر مطالعه مکانیسم ترمیم زخم و مداخلات مختلف دارویی و جراحی به‌منظور بهبود، تسریع یا جلوگیری از کند بودن روند آن است. روش‌های گوناگون درمان زخم از قدیمی‌ترین آن یعنی استفاده از صمغ درختان و عسل توسط مصریان باستان و یا عصاره برگ چای توسط چینی‌ها تا استفاده امروزی از محلول‌های ضد عفونی همگی در جهت ایجاد

*نویسنده مسئول: علیرضا رعایت جهرمی، بخش جراحی، گروه علوم درمانگاهی دانشکده دامپزشکی دانشگاه شیراز، شیراز، ایران.
Email: raayat@shirazu.ac.ir



شرایط تغذیه‌ای و پرورشی مشابه نگهداری شده و به‌طور تصادفی به سه گروه تقسیم شدند. جیره غذایی شامل خوراک پلت شده و آب تازه بود. در گروه ۱ بیهوشی با ترکیب پروپوفول (60 mg/kg) و کتامین (40 mg/kg)؛ در گروه ۲ بیهوشی با کتامین (50 mg/kg) و در گروه ۳ بیهوشی با پروپوفول (100mg/kg) پس از مقیدسازی و همگی به‌صورت IP (Intraperitoneal) انجام گردید. پس از آماده‌سازی اصولی جراحی و رعایت کامل شرایط استریل، پوست ناحیه پشت گردن حیوانات به ابعاد $1/5 \times 1/5$ سانتیمتر برداشته و پس از خون‌بندی لازم، محل زخم با سرم فیزیولوژیک شست‌وشو داده شد.

تمامی موش‌ها به اتافی تمیز و با شرایط تهویه مناسب و به قفس‌های انفرادی انتقال یافتند؛ دسترسی آن‌ها به آب و غذا آزاد بود. وضعیت ظاهری زخم‌ها روزانه بررسی شد و اندازه زخم پس از عکس‌برداری توسط دوربین دیجیتال در وضعیت کاملاً مشابه از نظر قدرت زوم و فاصله، عکس‌برداری و مساحت زخم توسط نرم‌افزار Digimizer محاسبه و مقایسه گردید. جهت ارزیابی هیستوپاتولوژی و اندازه‌گیری میزان هیدروکسی پرولین در روز ۲۱، نمونه‌های پوستی 1×1 سانتیمتر پس از معدوم‌سازی به روش انسانی گرفته شد.

نمونه‌های تهیه‌شده در روز ۲۱، در ظرف حاوی فرمالین بافر ۱۰٪ جهت مطالعات هیستوپاتولوژی به آزمایشگاه منتقل شد. از هر لام سه فیلد با بزرگ‌نمایی ۴۰ شیئی بررسی گردید. محتوای کلاژن، میزان بازسازی بافت اپیتلیوم، محتوای فیبروبلاست، میزان نفوذ سلول‌های التهابی و عروق زایی مورد مطالعه قرار گرفتند و به هر یک از آن‌ها بر اساس modified Ehrlich-Hunt numerical scale یک نمره داده شد. مطابق با این معیار، برای فیبروبلاست، کلاژن، عروق زایی و نفوذ سلول‌های التهابی $score=0$ نشان‌دهنده عدم وجود، $score=1$ پراکندگی کم و حضور پراکنده، $score=2$ حضور فراوان و $score=3$ نشانه فراوانی و تلاقی سلول‌ها و فیبرها بوده است. در مورد اپیتلیوم سازی $score=0$ بیانگر عدم وجود اپیتلیوم، $score=1$ اپیتلیوم یک لایه‌ای همراه با بسته شدن جزئی و $score=2$ اپیتلیوم چند لایه‌ای همراه با بسته شدن کامل است.

آنالیز واریانس یک‌طرفه جهت مقایسه میزان محتوای هیدروکسی پرولین و اندازه زخم در گروه‌های مختلف و Mann-

ساختاری، خواص ضد اضطراب، آنتی‌اکسیدانی، immunomodulatory بی‌دردی، خاصیت ضد استفراغ و neuroprotective، مهار تجمع پلاکت و مهار افزایش کلسیم در سلول از جمله آن‌هاست که هر یک در مطالعات مختلف بررسی شده و به کاربرد روزافزون بالینی منجر شده است (۳). مشخص شده است که داروهای آرام‌بخش و بیهوشی با تأثیر بر سیستم ایمنی می‌توانند سبب مهار فعالیت گرانولوسیت‌ها و سلول‌های polymorphonuclear و فاگوسیتوز آن‌ها شوند. افزایش درصد لنفوسیت‌های T-helper متعاقب بیهوشی با پروپوفول نشان داده شده است. همچنین کاهش فعالیت فاگوسیتوز ماکروفاژهای آلوئولار در بیهوشی با پروپوفول یا سوپرفلوران دیده شده است.

وجود اطلاعات کافی در ارتباط با سلامت یا سمیت پروپوفول کاملاً مشخص است (۴). شواهد بالینی نشان می‌دهند که بسیاری از جنبه‌های مدیریت بیهوشی مانند افزایش اکسیژن درمانی قبل، حین و بعد از عمل، جلوگیری از هیپوترمی، تأمین بی‌دردی مناسب بعد از عمل و کاهش استرس جراحی به شکل قابل‌ملاحظه‌ای نتیجه ترمیم زخم جراحی را بهبود بخشیده و مدت‌زمان بستری را کاهش می‌دهد (۵). از مطالعه باگی و نورتلکیف در سال ۲۰۰۳ اثر داروهای بیهوشی عمومی بر ایجاد عفونت‌های حین جراحی و تضعیف ترمیم زخم گزارش شد که اغلب داروهای بیهوشی با اختلال در پاسخ ایمنی باعث کاهش کوتاه‌مدت کموتاکسیس، فاگوسیتوز، فعالیت کشندگی باکتری لوکوسیت‌ها و فعالیت T-Cell می‌شوند. پروپوفول باعث کاهش احتمالی حرکت لوکوسیت‌ها شده و در صورت آلودگی، محیط را برای رشد باکتری‌ها فراهم می‌کند. اگرچه این تغییرات موقت هستند، اما ممکن است باعث افزایش بیماری‌زایی و مرگ‌ومیر شوند. تأثیر جراحی و بیهوشی بر سیستم ایمنی بسیار به هم مرتبط هستند؛ اما مطالعات اندکی اثرات بیهوشی را به‌تنهایی بر سیستم ایمنی بررسی کرده‌اند و لذا تفکیک اثرات بیهوشی و جراحی دشوار خواهد بود (۵)؛ لذا هدف مطالعه حاضر تعیین اثرات بیهوشی با پروپوفول، با توجه به اثرات غیر-بیهوشی آن، بر روند ترمیم زخم جلدی است.

مواد و روش‌ها

تعداد ۳۶ سر موش صحرایی ماده و بالغ سفید از نژاد استرادلوی، پس از اطمینان از سلامت به مدت دو هفته در

بحث و نتیجه‌گیری

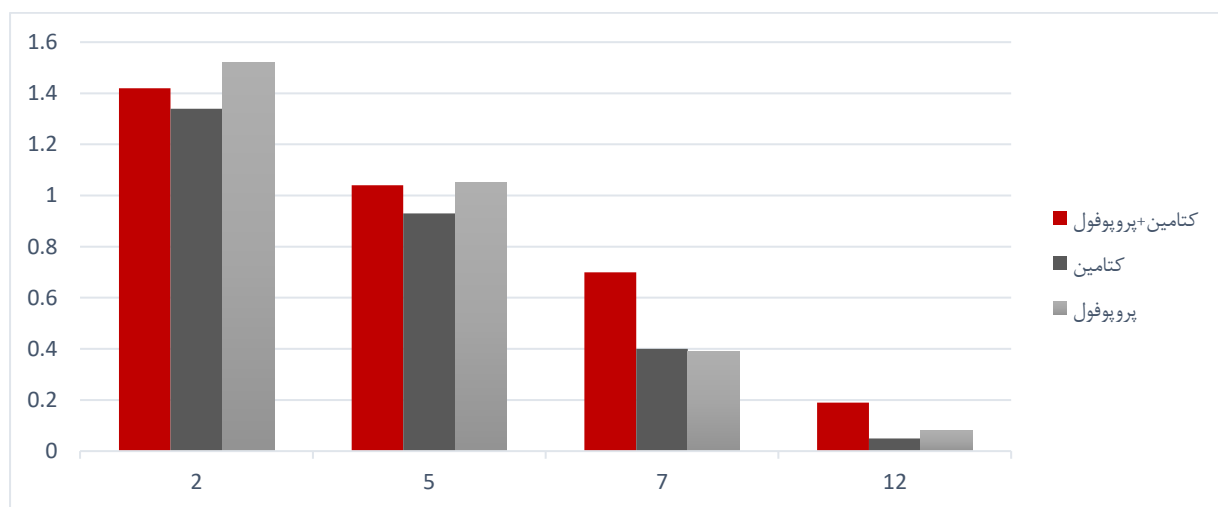
هدف تحقیق حاضر تعیین اثرات بیهوشی با پروپوفول، با توجه به اثرات غیر-بیهوشی آن، بر روند ترمیم زخم جلدی بوده است. عدم مطالعات آزمایشگاهی نشان داده است که پروپوفول باعث بهبود تولید نیتریک اکسید توسط لوکوسیت‌ها، تحریک سلول‌های اندوتلیوم در سنتز آن و مهار تجمع پلاکت‌ها می‌شود (۶). نیتریک اکسید نقش اتساع عروق و تنظیم خون‌رسانی از طریق عروق کوچک پوست را به عهده دارد (۷). بهبود اکسیژن‌رسانی متعاقب تجویز دوز بالای پروپوفول در خرگوش‌های مبتلا به آسیب حاد ریوی نیز نشان داده شده است (۸). در مطالعه‌ای در خرگوش نشان داده شده است که پروپوفول جریان خون کبدی را افزایش می‌دهد و بخصوص در جراحی‌های کبدی-صفاوی که خطر آسیب‌های ایسکمیک و بازخون‌رسانی وجود دارد، تعادل را میزان اکسیژن کبدی ایجاد می‌کند (۹). در مطالعه حاضر، بر اساس مطالعات هیستوپاتولوژیک انجام‌گرفته در روز ۲۱، گروه پروپوفول و پروپوفول+کتامین در مقایسه با گروه کتامین تأثیر ناچیزی بر میزان عروق زایی داشتند، اما این تفاوت معنی‌دار نبود. تأثیر تجویز ۱-۲ و ۸ ساعت بیهوشی با پروپوفول و سووفلوران بر روند ترمیم زخم در ۳۲ رت توسط چوی و لی در سال ۲۰۰۹ مورد مطالعه قرار گرفته است. میزان جریان خون اطراف زخم و اندازه زخم در روزهای صفر (قبل از عمل) و ۳ و ۷ روز پس از جراحی ارزیابی شده است. سووفلوران در تجویز ۸ ساعته باعث

whitney U-tests جهت مقایسه معیارهای ارزیابی شده هیستوپاتولوژی با سطح معنی‌داری $P \leq 0.05$ توسط نرم‌افزار SPSS صورت گرفت.

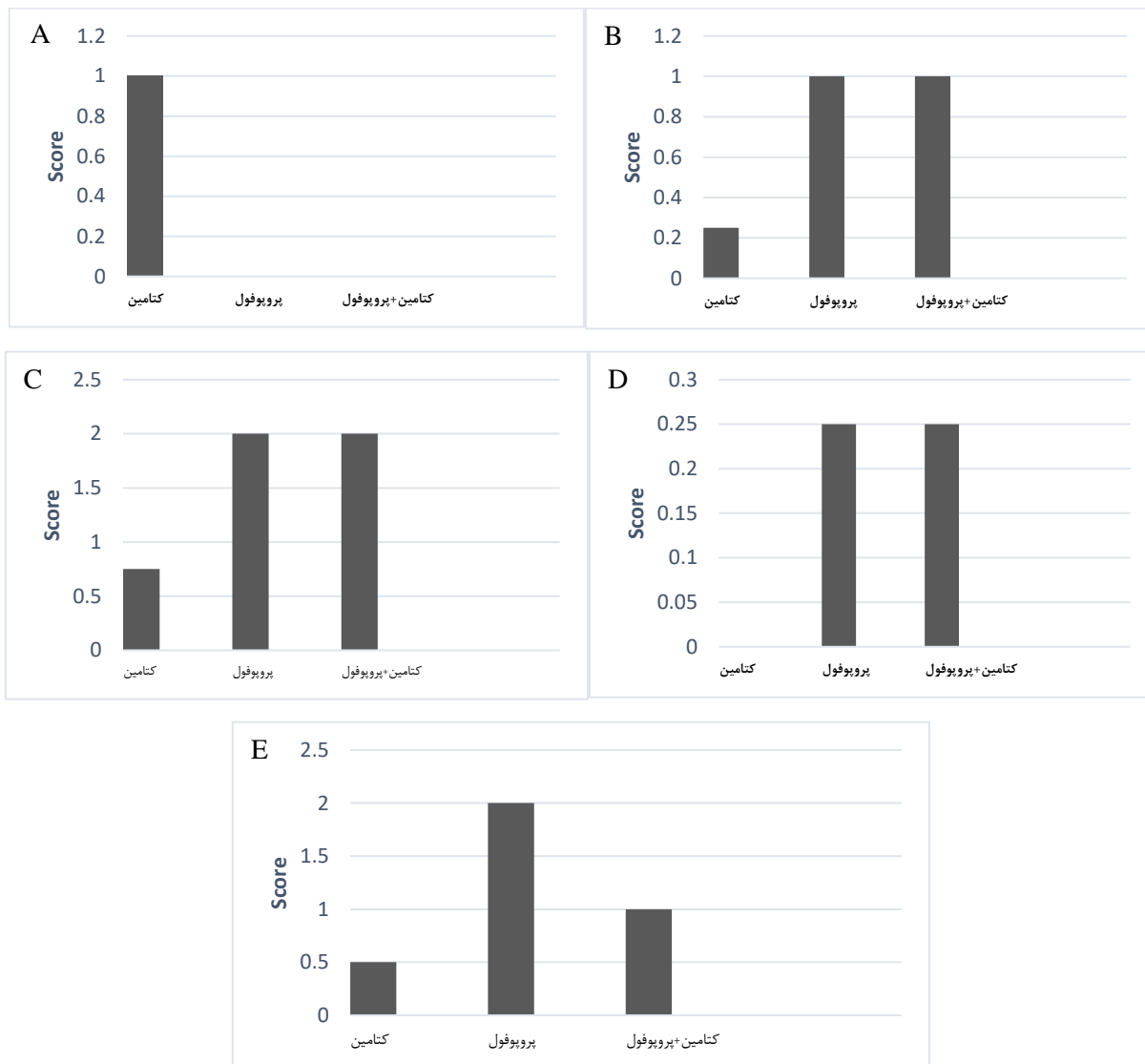
نتایج

اندازه زخم‌ها هیچ‌گونه تفاوت معنی‌داری را بین سه گروه پروپوفول، کتامین و کتامین+پروپوفول نشان نداد (نمودار ۱). میزان هیدروکسی پرولین (g/100g wt.tissue) به‌طور میانگین در گروه کتامین 8.03 ± 1.24 ، در گروه کتامین+پروپوفول 8.12 ± 1.87 و در گروه پروپوفول 8.66 ± 1.75 بود که از این لحاظ نیز بین گروه‌های مذکور تفاوت معنی‌داری مشاهده نشد ($P \leq 0.05$).

نتایج هیستوپاتولوژیک نشان داد نفوذ سلول‌های التهابی در گروه کتامین با اختلاف معنی‌داری نسبت به دو گروه دیگر بیشتر است. محتوای کلاژن، در گروه کتامین با اختلاف معنی‌داری نسبت به دو گروه پروپوفول و کتامین+پروپوفول کمتر بود. اپیتلیوم سازی در گروه پروپوفول با اختلاف معنی‌داری نسبت به دو گروه کتامین و کتامین+پروپوفول بیشتر بود و در گروه کتامین+پروپوفول به شکل غیر معنی‌داری بیشتر از گروه کتامین بود. از نظر میزان فیبروبلاست بین هیچ‌یک از گروه‌ها تفاوت معنی‌داری مشاهده نشد. از نظر میزان عروق زایی نیز بین هیچ‌یک از گروه‌ها تفاوت معنی‌داری مشاهده نشد (نمودارهای ۲ A-E و تصویر ۱).



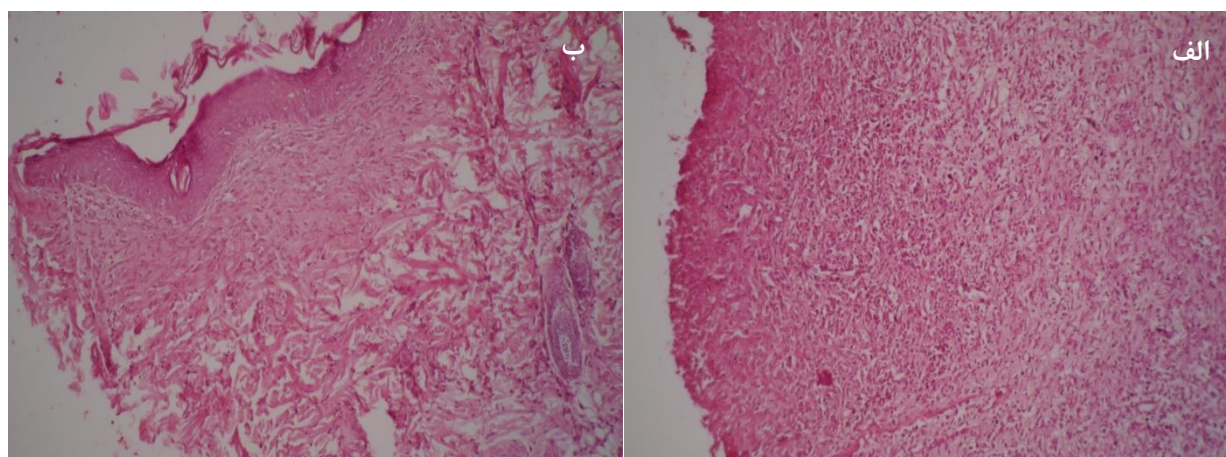
نمودار ۱: میانگین اندازه زخم در روزها و گروه‌های مختلف



نمودار ۲. A: میزان نفوذ سلول‌های التهابی؛ نمودار B: محتوای فیبروبلاست؛ نمودار C: محتوای کلاژن؛ نمودار D: میزان خون‌رسانی و نمودار E: میزان بازسازی بافت اپیتلیوم در گروه‌های مختلف.

تفاوت در میزان خون‌رسانی را استفاده طولانی‌مدت پروپوفول در مطالعه چوی و لی و مصرف تک‌دوز آن در مطالعه کنونی عنوان کرد که البته تأثیری بر اندازه زخم نداشته است (۱۰). اثرات داروهای تیوپنتال، متوهگزیتال، پروپوفول، اتومیدیت و کتامین بر فعالیت کموتاکسیس لوکوسیت‌های ائوزینوفیلیک و polymorphonuclear در شرایط آزمایشگاه ارزیابی شده است. محققین به این نتیجه رسیده‌اند که تیوپنتال و اتومیدیت با مهار و تخریب کموتاکسیس اثرات مخربی بر روندترمیم زخم

کاهش روندترمیم از طریق کاهش جریان خون و افزایش اندازه زخم می‌شود، اما پروپوفول (در تجویز ورید دمی) به میزان 10 mg/kg/hr ، به مدت ۸ ساعت و پس از روز ۷، میزان جریان خون زخم را افزایش داده است، اما اندازه زخم تفاوت معنی‌داری با گروه کنترل نداشته است (۲). در مطالعه حاضر، میزان عروق زایی تفاوت معنی‌داری را بین هیچ‌یک از گروه‌ها نشان نداد. از نظر اندازه زخم نیز بین سه گروه مذکور تفاوت معنی‌داری مشاهده نشد که با مطالعه فوق مشابهت داشت. می‌توان علت



شکل ۱. تصویر الف: نمای هیستوپاتولوژی نمونه پوست گروه پروپوفول در روز ۲۱ پس از ایجاد زخم؛ میزان نفوذ سلول‌های التهابی کم و رشته‌های کلاژن زیاد بوده و اپیتلیوم سازی به خوبی صورت گرفته است. تصویر ب: نمای هیستوپاتولوژی نمونه پوست گروه کتامین در روز ۲۱ پس از ایجاد زخم؛ سلول‌های التهابی فراوان و نامنظم بوده و رشته‌های کلاژن به میزان بسیار کم دیده می‌شوند. اپیتلیوم سازی چندانی صورت نگرفته است.

رادیکال‌های آزاد علت اصلی آسیب بازخون‌رسانی در بافت‌ها و ارگان‌ها هستند (۱۴). از مهم‌ترین پیامد فعالیت این سیتوکین‌ها افزایش چسبیدن نوتروفیل‌هاست. به‌طور کلی داروهای القای بیهوشی داخل رگی باعث کاهش فعالیت نوتروفیل‌ها می‌شوند اما مخدرها آن را افزایش می‌دهند (۱۵). کاهش و مهار ترشح اینترلوکین ۱ بتا توسط peripheral mononuclear cell انسان در مواجهه با گازهای بیهوشی سووفلوران، ایزوفلوران و انفلوران در مقایسه با هوا نشان داده شده است (۱۶)؛ لذا تأثیر بیهوشی بر ترشح سیتوکین‌ها توسط سلول‌های peripheral mononuclear cell محتمل به نظر می‌رسد. افزایش مختصر سیتوکین‌های پیش-التهابی می‌تواند باعث بهبود ترمیم زخم شود اما ترشح بیش از حد در برخی شرایط می‌تواند حتی کشنده باشد. در مطالعه تجویز ۴۸ ساعته پروپوفول در مقایسه با میدازولام مشاهده شده است که پروپوفول تولید سیتوکین‌های پیش-التهابی (IL-1b, TNF-a, IL-6, IL-8, IL-1β و TNF-α) را تحریک و میدازولام آن‌ها را مهار کرده است (۱۷). تجویز آنتاگونیست گیرنده اینترلوکین ۱ در موش باعث کاهش پاسخ حس درد شده و تولید بسیاری از واسطه‌های التهابی را در زخم کاهش داده است. مشخص شده است که اینترلوکین ۱ نقش مهمی در تنظیم تولید واسطه‌های التهابی در زخم داشته و با تحریک تولید بسیاری از کمکین‌ها و سیتوکین‌ها نقش مهمی در روند بیولوژیک ترمیم زخم دارد. هرچند مهار کوتاه‌مدت آن تأثیرات مثبتی بر ترمیم

دارند. در حالی که پروپوفول و کتامین تأثیر قابل ملاحظه‌ای بر کموتاکسیس نداشتند (۱۱). در مطالعه حاضر، بر اساس مطالعه هیستوپاتولوژی که در روز ۲۱ انجام شد، نفوذ سلول‌های التهابی در گروه کتامین افزایش معنی‌داری نسبت به گروه‌های پروپوفول+کتامین و کتامین داشت. از آنجاکه در روزهای اولیه ترمیم زخم زیاد بودن تعداد سلول‌ها، بیانگر میزان شدت فاز التهابی و ورود سلول‌های تک‌هسته‌ای و چندهسته‌ای به موضع زخم است و در روزهای بعد پس از ایجاد ضایعه کاهش سریع‌تر تعداد سلول‌ها بیانگر سرعت بیشتر روند ترمیم زخم است (بریان و نیکس، ۲۰۰۷) و با توجه به عدم افزایش نفوذ سلول‌ها توسط پروپوفول نسبت به کتامین، می‌توان گفت این دارو در مقایسه با کتامین بر این روند مؤثرتر بوده است. پاسخ التهابی عمومی به آسیب‌ها برای ترمیم زخم امری ضروری است که در ارتباط با تغییرات اندوکرائینی، متابولیک و ایمنولوژیک اتفاق می‌افتد. باین حال مطالعات اخیر نشان می‌دهند که پاسخ التهابی شدید روند بهبودی زخم را مختل می‌کند. استفاده از آنتاگونیست گیرنده اینترلوکین ۱ برای کنترل درد در زخم‌ها و محدود کردن التهاب موضعی در حال بررسی است (۱۲).

مشخص شده است که ترشح سیتوکین‌ها و به هم خوردن تعادل آن‌ها که در گذشته صرفاً به استرس‌های جراحی ارتباط داده می‌شد، تحت تأثیر داروهای بیهوشی نیز هست. در بافت آسیب‌دیده، نوتروفیل‌ها فاکتورهای نکروزکننده مانند رادیکال‌های اکسیژن آزاد تولید می‌کنند (۱۳) و این



پروپولین تفاوت معنی‌داری وجود ندارد. فیبروبلاست‌ها از روز ۵ و ۶ پس از ایجاد ضایعه وارد محیط زخم می‌شوند و افزایش تعداد آن‌ها در روزهای اولیه بیانگر سرعت بالای روند ترمیم است (۲۰). میزان کلاژن نیز در دو گروه پروپوفول و پروپوفول+کتامین به‌طور معنی‌داری نسبت به گروه کتامین بیشتر و میزان بازسازی بافت پوششی در گروه پروپوفول با اختلاف معنی‌داری نسبت به دو گروه دیگر، بیشتر بود. در اندازه زخم‌ها و مقایسه‌ی آن‌ها نیز تفاوت قابل‌ملاحظه‌ای مشاهده نشد.

با توجه به شواهد موجود، یک‌بار استفاده از پروپوفول تأثیری بر روند ترمیم زخم‌های جلدی در موش صحرایی (رت) در مقایسه با کتامین نداشته و لذا با اطمینان خاطر می‌توان آن را برای بیهوشی استفاده نمود، اما بررسی تأثیر مثبت آن بر روند التیام زخم نیاز به مطالعات بیشتری دارد.

تشکر و قدردانی

نویسندگان این مقاله از دانشگاه شیراز به خاطر حمایت‌های مالی طرح تشکر و قدردانی می‌نمایند.

تعارض منافع

نویسندگان مقاله هیچ گونه تعارض منافی را اعلام ننموده‌اند.

زخم را به دنبال دارد (۱۸). در مطالعه تأثیر پروپوفول بر مسیر تولید نیتریک اکسید توسط لوکوسیت‌ها در شرایط آزمایشگاهی و در بدن انسان مشاهده شد که پروپوفول در هر دو شرایط باعث افزایش تولید نیتریک اکسید می‌شود، غلظت پلاسمایی IL-1beta، IL-6 و TNFalpha نیز کاهش یافت. هیچ‌یک از این تغییرات در گروه بی‌هوش شده با سووفلوران مشاهده نشد. پیشنهاد شده است که پروپوفول با تأثیر بر واسطه‌های التهابی این اثرات را نشان داده است (۱۹).

اثرات تجویز IP تک‌دوز دگزامتازون (1 mg/kg) در مقایسه با سرم فیزیولوژی بر ترمیم زخم در ۱۶ رت مورد مطالعه قرار گرفته است و میزان تشکیل کلاژن، محتوای هیدروکسی پرولین و شمارش گلبول‌های سفید خون مورد بررسی قرار گرفته است. در مطالعه هیستوپاتولوژیک نیز میزان فیبروبلاست، کلاژن، عروق زایی و نفوذ سلول‌های آماسی ارزیابی شده است. اثرات منفی دگزامتازون با کاهش سنتز کلاژن، فیبروبلاست، هیدروکسی پرولین و تشکیل اپیتلیوم مشخص شده است (دورموس و کاراسلان، ۲۰۰۳). در حالی که در مطالعه حاضر، با تجویز IP تک‌دوز پروپوفول به میزان ۱۰۰ mg/kg، ترمیم زخم در ۳۶ رت بررسی و طبق مطالعات انجام شده در روز ۲۱، مشاهده شد که بین گروه پروپوفول با گروه‌های کتامین و کتامین+پروپوفول از لحاظ میزان فیبروبلاست و هیدروکسی

References

1. Brower MC, Johnson ME. Adverse Effects of Local Anesthetic Infiltration on Wound Healing. *Region Anesth Pain Med.* 2003;28(3):233-240.
2. Choi BS, Lee HJ, Choi HJ, Jung KY, Kim CH, Shin SW. Effects of sevoflurane and propofol on wound healing in rats: comparison of blood flow and wound size. *Korean J Anesthesiol.* 2009;56(3):313-318.
3. Vasileiou I, Xanthosa T. Propofol: A review of its non-anesthetic effects. *Eur J Pharmacol.* 2009;605(1-3):1-8.
4. Withington DE, Decell MK, Al Ayed T. A case of propofol toxicity: further evidence for a causal mechanism. *Pediatr Anesth.* 2004;14(6):505-508.
5. Nortcliffe SA, Bugg DJ. Implications of Anesthesia for Infection and Wound Healing. *Int Anesthesiol Clin.* 2003;41(1):31-64.
6. De La Cruz JP, Sedeño G. The in vitro effects of propofol on tissular oxidative stress in the rat. *Anesth Analg.* 1998; 87(5):1141-1146.
7. Xu R, Ge J, Lei Y, Lu X. Improvement effect of estrogen on flap reperfusion injury and blood supply. *Zhongguo Xiu Fu Chong Jian Wai Ke Za Zhi.* 2009; 23(8):964-968.
8. Takao Y, Mikawa K, Nishina K, Obara H. Attenuation of acute lung injury with propofol in endotoxemia. *Anesth Analg.* 2005;100(3):810-816.



9. Zhu T, Pang Q, McCluskey SA, Luo C. Effect of propofol on hepatic blood flow and oxygenbalance in rabbits. *Can J Anesth.* 2008;55(6): 364-370.
10. Choi BS, Lee HJ. Effects of sevoflurane and propofol on wound healing inrats: comparison of blood flow and wound size. *Korean J Anesthesiol.* 2009;56(3):318-313.
11. Krumholz W, Abdulle O, Knecht J, Hempelmann G. Effect of i.v. anesthetic agent on the chemotaxis ofeosiniphils in vitro. *Br J Anaesth.* 1999;83(2):333-335.
12. Nicholson G, Hall GM. Effects of anaesthesia on the inflammatory response to injury. *Curr Opin Anaesthesiol.* 2011;24(4):370-374.
13. Kosko JR, Williams PB, Pratt MF. Correlation of neutrophil activation and skin flap survival in pharmacologically altered pigs. *Ann Otol Rhinol Laryngol.* 1997;106(9):790-794.
14. Carpenter RJ, Angel MF, Morgan RF. Dimethyl sulfoxide increases the survival of primarily ischemic island skin flaps. *Otolaryngol Head Neck Surg.* 1994;110(2):228-231.
15. McBride WT, Armstrong MA, McBride SJ. Immunomodulation: an important concept in modern anaesthesia. *Anaesthesia.* 1996;51(5):465-473.
16. Mitsuata H, Shimizu R, Yokoyama MM. Suppressive effects of volatile anesthetics on cytokine release in human peripheral blood mononuclear cells. *Int J Immunopharmacol.* 1995;17(6):529-534.
17. Helmy SA, Al-Ayah RJ. The immunomodulatory effects of prolongedintravenous infusion of propofol versus midazolam in critically ill surgical patients. *Anesthesia.* 2001;56(1):4-8.
18. Hu Y, Liang D, Li X, Liu HH, Zhang X, Zheng M, et al. The role of interleukin-1 in wound biology. Part I: Murine in silico and in vitro experimental analysis. *Anesth Analg.* 2010;111(6):1525-33.
19. González-Correa JA, Cruz-Andreotti E, Arrebola MM, López-Villodres JA, Jódar M, De La Cruz JP. Effects of propofol on the leukocyte nitric oxide pathway: in vitro and ex vivo studies in surgical patients. *Naunyn Schmiedebergs Arch Pharmacol.* 2008;376(5):331-339.
20. Chin GA, Diegelmann RF, Schultz GS. Cellular and molecular regulation of wound healing. *Basic. Clinical Dermatol.* 2005;33(3):17-39.



Original Article

The Effect of Propofol Anesthesia on Cutaneous Wound Healing in RatsRaayat Jahromi A^{1*}, Tabatabaei Naeini A¹, Tanideh N², Banan P³

1- Veterinary Surgery, Department of Clinical Studies, School of Veterinary Medicine, Shiraz University, Shiraz, Iran

2- Transgenic Technology Research Center, Pharmacology Department, Shiraz University of Medical Sciences, Shiraz, Iran

3- Veterinary Medicine, School of Veterinary Medicine, Shiraz University, Shiraz, Iran

Received: 22 Nov 2015

Accepted: 15 Jun 2016

Abstract

Background & Objective: The present study surveys the effects of propofol on cutaneous wound healing in rats.

Materials & Methods: 36 adult female Strague-Dawely rats were divided into three groups randomly; in group one propofol (60 mg/kg) and ketamine (40 mg/kg) combination; in group two ketamine (50 mg/kg), and in group three propofol (100 mg/kg) was injected intraperitoneally. Following routine surgical preparation, 1.5×1.5 cm wounds were created on the back of the rats. Wound size was evaluated daily and then the wound area was calculated by Digimizer software. Following euthanasia on day 21 after wounding, 1×1 cm skin samples were collected for histopathological evaluations and hydroxyproline content.

Results: Wound size and hydroxyproline content showed no significant difference in propofol group compared to ketamine and propofol-ketamine groups. Fibroblast content and vascularity revealed no significant difference between groups. Inflammatory cell infiltration in ketamine group, collagen deposition in ketamine-propofol groups, and epithelial regeneration in propofol group were significantly higher in comparison with others.

Conclusion: In conclusion, single use of propofol has no adverse effect on cutaneous wound healing in rats compared to ketamine, but evaluation of its positive effects on wound healing necessitates more detailed studies.

Keywords: Propofol anesthesia, Cutaneous wound, Rat

*Corresponding author: Alireza Raayat Jahromi, Veterinary Surgery, Department of Clinical Studies, School of Veterinary Medicine, Shiraz University, Shiraz, Iran
Email: raayat@shirazu.ac.ir