

فصلنامه علمی - پژوهشی طب مکمل، شماره ۳، پاییز ۱۳۹۵

بررسی اثر ترکیب روغن زیتون و آب آهک بر التیام زخم ناشی از سوختگی درجه دو در موش‌های صحرائی

قاسم اکبری^{۱*}، امیرعلی شهبازفر^۲، سیامک شکراللهی^۳، هیرش رضایی^۳

۱. استادیار، دکترای علوم تشریحی، گروه علوم پایه، دانشکده دامپزشکی، دانشگاه تبریز، تبریز، ایران.
۲. دانشیار، دکترای پاتولوژی، گروه پاتوبیولوژی، دانشکده دامپزشکی، دانشگاه تبریز، تبریز، ایران.
۳. دانشجوی دکترای عمومی دامپزشکی، دانشکده دامپزشکی، دانشگاه تبریز، تبریز، ایران.

تاریخ دریافت: ۱۳۹۴/۱۲/۰۸ تاریخ پذیرش: ۱۳۹۵/۰۴/۲۰

چکیده

مقدمه: یکی از اصلی‌ترین علل مرگ ناشی از سوختگی، عفونت‌های شدید به خاطر رشد کلنی‌های باکتریایی و ایجاد سپتی‌سمی است. در مطالعات، اثرات ضد باکتریایی زیتون و آب آهک مشخص شده است. با توجه به استفاده از ترکیب روغن زیتون و آب آهک در بعضی از مناطق ایران جهت ترمیم زخم سوختگی، این مطالعه، با هدف بررسی اثر موضعی ترکیب روغن زیتون و آب آهک بر ترمیم زخم حاصل از سوختگی درجه دو سطحی در موش، طراحی و اجرا شد.

مواد و روش‌ها: در این مطالعه تجربی - آزمایشگاهی از ۳۰ سر موش ویستار استفاده شد. پس از ایجاد سوختگی درجه دو سطحی (با دمای ۹۶ درجه سانتی‌گراد به مدت ۴ ثانیه و به قطر ۲cm) در موش‌ها، آن‌ها به‌طور تصادفی به سه گروه مساوی تقسیم شدند. برای بررسی میزان بهبودی زخم، در گروه اول از ترکیب روغن زیتون و آب آهک، در گروه دوم از سولفادiazین نقره‌ی ۱٪ و در گروه سوم از نرمال‌سالین استفاده شد. در هر سه گروه، درصد بهبود زخم ثبت شد و نتایج با استفاده از آزمون آماری آنالیز اندازه‌های مکرر مورد بررسی قرار گرفت.

یافته‌ها: میانگین درصد بهبود زخم در گروه اول ۳/۳۶ ± ۶۶/۳۲، در گروه دوم ۳/۷۷ ± ۶۴/۸۶ و در گروه سوم ۴/۱۶ ± ۴۹/۲۷ بود. با توجه به آزمون آماری آنالیز اندازه‌های مکرر، بین گروه اول و دوم با گروه سوم تفاوت معناداری وجود داشت ($p < 0.05$).

نتیجه‌گیری: ترکیب روغن زیتون و آب آهک باعث تسریع در بهبود زخم می‌شود. توصیه می‌شود برای بررسی دقیق اثرات این ترکیب بر روی زخم، مطالعات هیستوپاتولوژی انجام گیرد.

کلیدواژه‌ها: پوست، ترکیب روغن زیتون و آب آهک، رت، سوختگی.

*نویسنده‌ی مسئول: E.mail: g.akbari@tabrizu.ac.ir

مقدمه

سوختگی یکی از آسیب‌های مهم جلدی است که نحوه‌ی صحیح درمان و مراقبت از آن، چه به صورت خانگی و چه درمانگاهی همواره حائز اهمیت بوده است (۱)؛ چنانچه در سال ۲۰۰۲ انواع سوختگی‌ها و آسیب‌های جانبی آن‌ها علت مرگ حدود ۳۲۲۰۰۰ نفر در سراسر دنیا بوده‌اند (۲). یکی از اصلی‌ترین علل مرگ ناشی از سوختگی، عفونت‌های شدید به خاطر رشد کلنی‌های باکتریایی و ایجاد سپتی‌سمی است که همواره برای ضدعفونی کردن محل زخم از این باکتری‌ها، از برخی داروها استفاده می‌شده است (۳)، باین وجود، مطالعات آزمایشگاهی اخیر مشخص کرده‌اند که بعضی از این عوامل در کشتن باکتری‌ها به صورت طولانی مدت مؤثر نیستند. به عنوان مثال، یکی از داروهای مهم ضد میکروب سوختگی، پماد سیلور سولفادیازین ۱٪ است که دارای عوارض جانبی همچون تأخیر در ترمیم محل زخم، سمیت کلیوی، لکوپنی و واکنش‌های آلرژیک شامل خارش، سوزش، راش جلدی، ایجاد مسمومیت، بدرنگ شدن پوست و مخاط ناشی از نقره و ایجاد مقاومت به خود داروست (۴)؛ بنابراین، بسیاری از پژوهشگران سعی می‌کنند روش درمانی مناسبی را برای کاهش خطر ابتلا به عفونت زخم و کوتاه شدن مدت بهبود آن بیابند. علاوه بر آن، یکی از مشکلات عمده در سوختگی باقی ماندن جای زخم بر روی پوست است (۵، ۶). به علت این خطرات و محدودیت‌های ناشی از استفاده از پماد سیلور سولفادیازین، اهمیت کاربرد برخی از ترکیبات سنتی در درمان زخم‌های ناشی از سوختگی دوچندان می‌شود. از زمان‌های گذشته استفاده از روغن زیتون در طب سنتی مطرح بوده است (۷) و امروزه نیز اثر زیتون بر تسریع روند بهبود زخم‌های سوختگی نشان داده شده است (۸). همچنین در مطالعات آزمایشگاهی برای آسپیرین زیتون اثرات کاهش و افزایش جریان خون و تأثیر حفاظتی، ضد اسپاسمی و ضد التهابی بر روی زخم معده مشخص گردیده است (۹، ۱۰). ماده‌ای که در ترکیب با روغن زیتون به روش سنتی در مناطق شمال غربی ایران (مناطق هاتای / آنتاکیا و آتاتولیای میانی

ترکیه) استفاده می‌شده، آب آهک بوده است. روغن زیتون و کرم آهک به وسیله‌ی بسیاری از پزشکان برای درمان بیماری‌های زیادی در تاریخ استفاده شده است (۱۱). هدف اصلی از استفاده از این ترکیب در سوختگی، بهبود کامل زخم بدون هیچ اثری است. به رغم استفاده‌ی گسترده از این ترکیب در طب سنتی، تحقیقات علمی اندکی برای اثبات فواید آن انجام شده است. طی تحقیقی، اثر ضد باکتریایی مخلوط روغن زیتون و آب آهک بر روی سلول‌های فیروبلاست در محیط *in vitro* مورد بررسی قرار گرفت (۱۱)؛ ولی تاکنون هیچ مطالعه‌ای به صورت تجربی برای تأیید اثر این ترکیب بر سوختگی انجام نشده است. با توجه به ناکافی بودن اطلاعات در این زمینه، لازم است که اطلاعات بیشتری به صورت تجربی و بالینی در مورد اثر ترکیب فوق بر ترمیم زخم سوختگی کسب گردد؛ از این رو، این تحقیق، با هدف بررسی اثر موضعی ترکیب زیتون و آب آهک بر ترمیم زخم حاصل از سوختگی درجه دو سطحی در موش طراحی و اجرا شد.

مواد و روش‌ها

این مطالعه به صورت تجربی - آزمایشگاهی و یک سو کور به منظور بررسی اثر ترمیمی ترکیب زیتون با آب آهک در مقایسه با پماد سولفادیازین نقره‌ی ۱٪ (ساخت شرکت داروسازی سبحان) بر زخم‌های سوختگی درجه دو سطحی در رت‌های نژاد ویستار انجام گرفت.

نحوه‌ی تهیه‌ی ترکیب زیتون و آب آهک به روش سنتی، ابتدا ۱۰۰ گرم آهک کاملاً خشک و بدون رطوبت در ۲۰۰ سی‌سی آب، حل شد و بعد از شفاف شدن آب رویی از یک صافی عبور داد شد. سپس به اندازه‌ی آب به دست آمده روغن زیتون به آن اضافه و مخلوط شد (۱۱).

حیوانات مورد آزمایش

در این تحقیق از ۳۰ سر موش نژاد Wistar به وزن متوسط 157 ± 8 گرم بدون ابتلا به هرگونه بیماری پوستی و عفونی استفاده شد. موش‌ها در اتاقی با تهویه‌ی مناسب با دمای ۲۲ تا ۲۵ درجه‌ی سانتی‌گراد در قفس‌های جداگانه نگهداری شدند و چرخه‌ی ۱۲ ساعت نور و تاریکی در مورد

سپس به وسیله‌ی نرم‌افزار اتوکد محاسبه شد. از فرمول زیر جهت اندازه‌گیری درصد بهبود زخم استفاده شد (۱۲).

$$\text{مساحت زخم در روز X} = \frac{\text{مساحت زخم در روز اول}}{\text{درصد زخم}}$$

X = روزی که درصد زخم اندازه‌گیری شده است

درصد بهبودی = درصد زخم - ۱۰۰

پس از جمع‌آوری داده‌ها، نتایج به‌دست‌آمده با روش آماری آنالیز اندازه‌های مکرر مورد تجزیه و تحلیل قرار گرفت و $p < 0/05$ به‌عنوان سطح معنی‌دار در نظر گرفته شد.

یافته‌ها

با توجه به نتایج به‌دست‌آمده میانگین درصد بهبود زخم در گروه اول (شکل شماره‌ی ۳) و گروه دوم (شکل شماره‌ی ۴) نسبت به گروه سوم (شکل شماره‌ی ۴) تا روز بیست و یکم معنی‌دار است (نمودار شماره‌ی ۱)؛ ولی در روزهای پایانی اختلاف معنی‌داری بین گروه‌ها وجود ندارد. میانگین و انحراف معیار درصد بهبود زخم در گروه تیمار ۳۶/۳۲ ± ۳ در گروه کنترل مثبت ۳/۷۷ ± ۶۴/۸۶ و در گروه کنترل منفی ۴/۱۶ ± ۴۹/۲۷ بود ($p < 0/05$).

بحث

این مطالعه نشان داد ترکیب روغن زیتون و آب آهک تأثیر به‌سزایی در درمان سوختگی درجه‌دو سطحی در موش‌های نژاد ویستار دارد.

سوختگی‌ها، مخصوصاً سوختگی نوع دوم صدمات دردناکی دارند که نیازمند واکنش اضطراری است. مردم در نقاط مختلف جهان از ترکیبات مختلف برای کاهش درد و بهبود سریع زخم سوختگی استفاده می‌کنند. در مناطق شمال غرب ایران و بعضی مناطق ترکیه مردم از ترکیب روغن زیتون و آب آهک برای بهبود سریع و کاهش درد سوختگی استفاده می‌شود. باوجود پیشرفت‌های قابل توجه در درمان سوختگی و تولید داروهای مختلف برای درمان آن؛ زخم‌های ناشی از سوختگی هنوز یکی از دیربهبودی‌یافته‌ترین زخم‌ها هستند؛ بنابراین؛ مطالعات زیادی بر روی گیاهان دارویی و ترکیبات شیمیایی جهت یافتن

آن‌ها رعایت شد. غذای نیمه‌صناعی مخصوص رت (plete) و آب) نیز به‌صورت نامحدود در اختیار آن‌ها قرار گرفت.

روش ایجاد زخم

برای ایجاد سوختگی، پس از بی‌هوش کردن رت‌ها با تزریق کتامین و زایلازین با دوز ۴۰ mg/kg و ۵ mg/kg به‌صورت داخل صفاقی، موهای ناحیه‌ی پشتی آن‌ها تراشیده شد. پس از ضدعفونی کردن این ناحیه با الکل، سوختگی درجه‌دو سطحی به مساحت ۲ سانتی‌متر مربع با تماس ۴ ثانیه‌ای و بدون فشار (با یک قطعه‌ی آلومینیومی بر روی محل تراشیده شده که داخل آب جوش ۹۶ درجه قرار داده شده بود) ایجاد شد. تصویر شماره‌ی ۱ سوختگی در روز اول را نشان می‌دهد (شکل شماره‌ی ۱). دما و زمان استفاده‌شده در این تحقیق بر اساس اطلاعات به‌دست‌آمده از نتایج کارهای چاپ‌نشده‌ی قبلی بود. بعد از ایجاد سوختگی با دمای ۹۶ درجه و تماس ۴ ثانیه‌ای، از محل سوختگی بیوسی گرفته شد و پس از تهیه‌ی لام، سوختگی درجه‌دو سطحی مورد تأیید قرار گرفت (شکل شماره‌ی ۲).

برای جلوگیری از ایجاد شوک، ۳ میلی‌لیتر نرمال‌سالین به داخل صفاق تزریق شد و پس از به‌هوش آمدن و بازگشت حیوانات به داخل قفس‌ها و گذشت ۲۴ ساعت، سوختگی‌ها به‌وسیله‌ی متخصص پاتولوژی مورد بررسی میکروسکوپی قرار گرفت و با توجه به علائم بالینی، وجود سوختگی نوع دوم در تمام نمونه‌ها تأیید شد. سپس به‌طور تصادفی، موش‌ها به سه گروه ۱۰ تایی تقسیم شدند و در قفس‌های جداگانه قرار گرفتند. در گروه اول از ترکیب روغن زیتون و آب آهک، در گروه دوم از سولفادیازین نقره‌ی ۱٪ و در گروه سوم از نرمال‌سالین، روزانه یک‌بار برای درمان استفاده شد.

روش اندازه‌گیری مساحت زخم

برای تعیین درصد بهبود زخم، مساحت آن در روز اول و هر ۳ روز یک‌بار تا ۲۷ روز بعد از ایجاد سوختگی با استفاده از ورق شفاف و به کمک کولیس دیجیتال اندازه‌گیری و

به تنهایی دارای اثرات سیتوتوکسیک است. همچنین مشخص شد ترکیب زیتون و آب آهک تنها دارای اثر ضد باکتریایی بوده و عنوان شد که زیتون مانع اثر سیتوتوکسیک آب آهک می‌گردد (۱۱)؛ این نتایج، علت استفاده‌ی مردم از زمان‌های گذشته از این ترکیب بدون دیده‌شدن علائم سیتوتوکسیسیته را ثابت می‌کند. بهتر این بود که در صورت در وجود هزینه، درصد‌های مختلفی از آب آهک و روغن زیتون با هم مخلوط می‌شد و این ترکیب با درصد‌های متغیر این دو ماده مورد استفاده قرار می‌گرفت. با توجه به نتایج این تحقیق و کارهای قبلی استفاده از این ترکیب برای ترمیم سوختگی درجه دوم پیشنهاد می‌گردد.

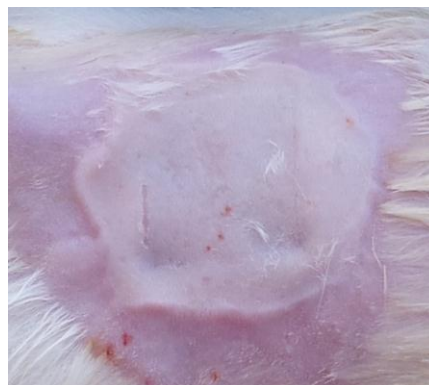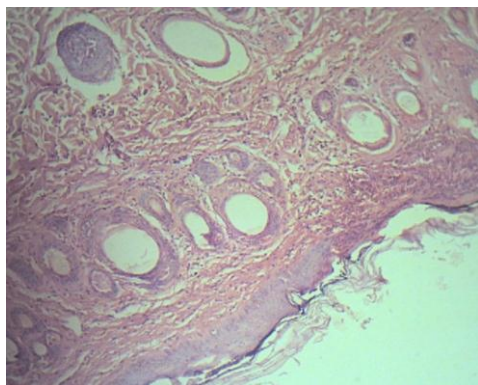
نتیجه‌گیری

نتایج نشان‌دهنده‌ی تأثیر مثبت ترکیب روغن زیتون و آب آهک بر روند بهبود زخم سوختگی نوع دوم است. با توجه به ارزان بودن و روش ساده‌ی تهیه‌ی این ترکیب از یک طرف و تأثیر آن بر روی بهبود سریع زخم از سوی دیگر، استفاده از آن مفید خواهد بود. همچنین بررسی تأثیر این ترکیب بر زخم ناشی از سوختگی درجه ۳ با توجه به تأثیر مثبت بر زخم سوختگی درجه دو سطحی و انجام مطالعات هیستوپاتولوژی برای مطالعات بعدی پیشنهاد می‌شود.

تشکر و قدردانی

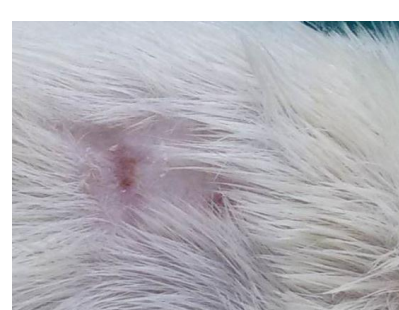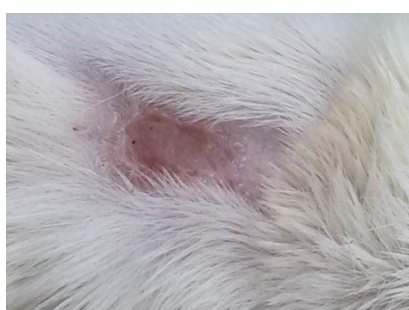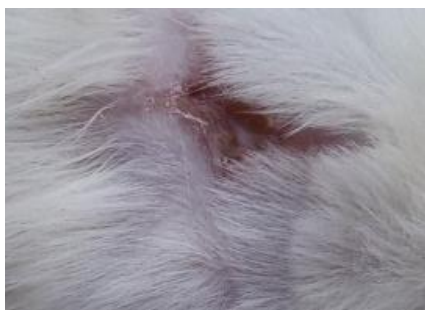بدین وسیله از آقایان دکتر جارالمسجد و دکتر کاظمی متخصصان بخش جراحی دانشکده‌ی دامپزشکی دانشگاه تبریز به دلیل راهنمایی‌های علمی‌شان سپاس‌گزاری می‌شود. این مطالعه در کمیته‌ی اخلاق دانشکده‌ی دامپزشکی دانشگاه تبریز در تاریخ ۹۴/۱۰/۱۲ با کد د/۴۳/۶۶۷۱ به تصویب رسید.

ترکیبات مؤثرتر در بهبودی زخم سوختگی انجام می‌گیرد. ترمیم زخم ناشی از سوختگی، یک فرایند پیچیده و شامل یک فاز تخلیه‌ی انرژی و ایجاد نکرور سلولی گسترده است و به دنبال آن، مراحل فاز التهابی، مرگ سلولی، تشکیل بافت گرانوله و تشکیل ماتریکس و آرایش مجدد رشته‌های کلاژن صورت می‌گیرد (۱۳، ۱۴، ۱۵). این مطالعه با توجه به اعتقاد مردم شمال غرب ایران و بعضی مناطق ترکیه بر تأثیر مفید ترکیب آهک و روغن زیتون بر روند التیام زخم ناشی از سوختگی طراحی شد. مطالعات نشان داده‌اند که عواملی که سبب افزایش جریان خون و کاهش التهاب و ضد عفونی زخم می‌شوند در روند التیام زخم ناشی از سوختگی اثر مثبت دارند (۱۶). روغن زیتون دارای عناصری مانند روی، مس و سلنیوم است (۱۷). تحقیقات نشان می‌دهند که میزان این عناصر در سرم زخم ناشی از سوختگی کاهش می‌یابد (۱۸) ولی روغن زیتون با جبران این نقیصه باعث بهبود سریع زخم سوختگی می‌گردد. همچنین روغن زیتون خاصیت ضدالتهابی دارد که از طریق جایگزینی اسیدآراشیدونیک با اسیدهای چرب دیگر این روغن در غشای سلول صورت می‌گیرد و با کاهش میزان اسیدآراشیدونیک در غشاء باعث کاهش میزان سوبسترای آنزیم لیپواکسیژناز می‌شود؛ در نتیجه، تولید پروستاگلاندین و ترمبوکسان و لکوترین‌ها کاهش می‌یابد و در نهایت باعث کاهش التهاب می‌شود (۱۹-۲۰). تحقیقات نشان می‌دهند روغن زیتون اثر سیتوتوکسیک بر روی سلول‌های لسه‌ی انسان (۲۱) و سلول‌های زنده‌ی پوست ندارد (۲۲). در مطالعه‌ی دیگری اثر ضد باکتریایی روغن زیتون بر روی ۳ نوع هلیکوباکتر پیلوری مورد بررسی قرار گرفت. نتایج نشان داد روغن زیتون غنی از ترکیبات فنولی است که اثر ضد باکتریایی بر هلیکوباکتر دارند (۲۳). مطالعات چندانی در مورد اثرات آب آهک وجود ندارد. در یک تحقیق اثرات ضد باکتریایی آب آهک بر روی ۶ باکتری و ۲ مخمر نشان داده شده است. همچنین در همان تحقیق اثرات سیتوتوکسیک آب آهک بر روی سلول‌های فیبروبلاست در محیط *in vitro* مورد بررسی قرار گرفت و مشخص شد آب آهک



تصویر شماری (۲) سوختگی درجه دو سطحی. در این تصویر کنده شدن اپیدرم و سوختگی درمال پایپلا دیده می شود. نواحی عمقی درم

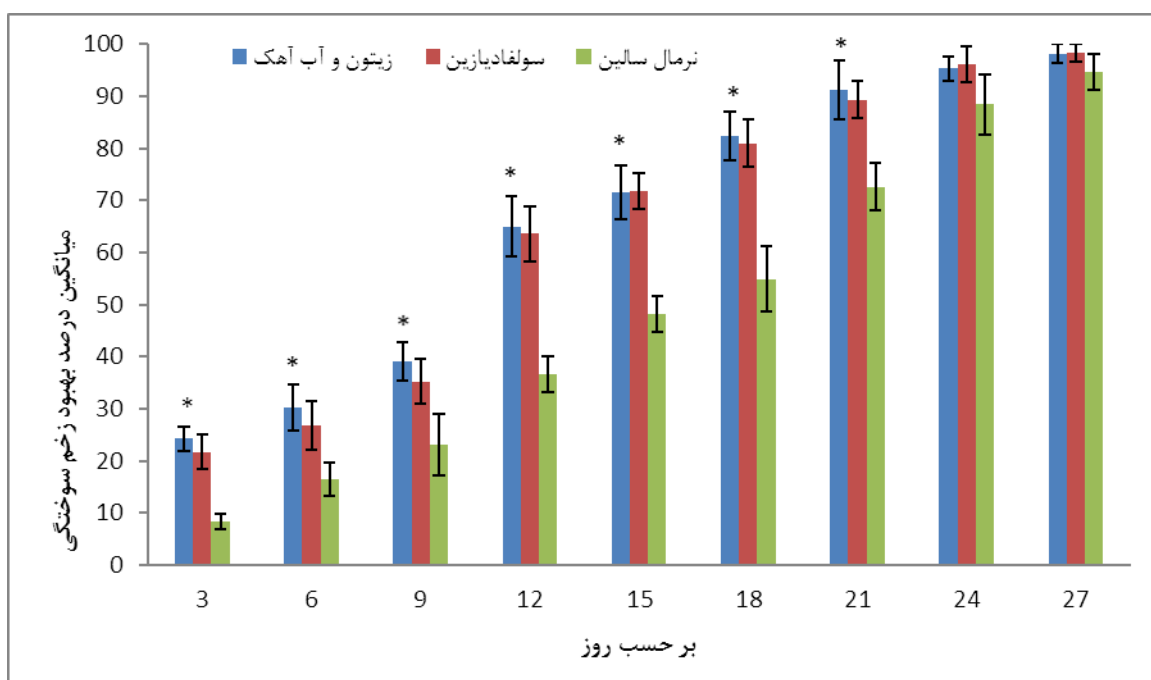
تصویر شماری (۱) نمونه زخم سوختگی ایجاد شده در روز اول بعد از ایجاد سوختگی



تصویر شماری (۵) نمونه زخم سوختگی درمان شده با ترکیب نرمال سالین در پایان هفته ی سوم

تصویر شماری (۴) نمونه زخم سوختگی درمان شده با سولفادیازین نقره ی ۱٪ در پایان هفته ی سوم

تصویر شماری (۳) نمونه زخم سوختگی درمان شده با ترکیب زیتون و آب آهک در پایان هفته ی سوم



نمودار شماری (۱) میانگین و انحراف معیار درصد بهبود زخم سوختگی در سه گروه (گروه های ترکیب زیتون و آب آهک، سولفادیازین و نرمال سالین) در روزهای ۳، ۶، ۹، ۱۲، ۱۵، ۱۸، ۲۱، ۲۴ و ۲۷: *اختلاف آماری معنی دار است.

References:

1. Cleland H. Thermal burns: assessment and acute management in the general practice setting. Australian family physician. 2012;41(6):372-5.
2. Peck MD, Kruger GE, Van Der Merwe AE, Godakumbura W, Ahuja RB. Burns and fires from non-electric domestic appliances in low and middle income countries: Part I. The scope of the problem. Burns. 2008;34(3):303-11.
3. Dasari H, Kumar A, Sharma BR. Burns Septicemia-The leading cause of Burn mortality. Journal of Punjab Academy of Forensic Medicine & Toxicology. 2008;8:10-6.
4. Shahzad MN, Ahmed N. Effectiveness of aloe vera gel compared with 1% silver sulphadiazine cream as burn wound dressing in second degree burns. Journal of the Pakistan Medical Association. 2013; 63(2):225-30.
5. Dai T, Huang YY, Sharma SK, Hashmi JT, Kurup DB, Hamblin MR. Topical Antimicrobials for Burn Wound Infections. Recent patents on anti-infective drug discovery. 2010; 5(2): 124-51.
6. Daryabeigi R, Heidari M, Hosseini SA, Omranifar M. Comparison of healing time of the 2nd degree burn wounds with two dressing methods of fundermol herbal ointment and 1% silver sulfadiazine cream. Iranian journal of nursing and midwifery research. 2010;15(3): 97-101. [persian]
7. Rezaeizadeh H, Alizadeh M, Naseri M, Ardakani S. The traditional iranian medicine point of view on health and disease. Iranian Journal of Public Health. 2009; 38(1):169-72.
8. Orey C. The Healing Powers of Olive Oil: A Complete Guide to Nature's Liquid Gold. Kensington Publishing Corporation; 2015
9. Ebne Sina A. Al Qanoon Fil Tib (Urdu trans. Sharafkandi AR). Tehran: Soroush Publisher, 1984.
10. Fehri B, Aiache J-M, Mrad S, Korbi S, Lamaison J-L. Olea europaea L.: stimulant, anti-ulcer and anti-inflammatory effects. Bollettino chimico-farmaceutico. 1996;135(1):42-9.
11. Sumer Z, Yildirim G, Sumer H, Yildirim S. Cytotoxic and antibacterial activity of the mixture of olive oil and lime cream in vitro conditions. African Journal of Traditional, Complementary and Alternative Medicines. 2013;10(4):137-43.
12. Walker HL, Mason AD. A standard animal burn. Journal of Trauma and Acute Care Surgery. 1968;8(6):1049-51.
13. Gibran N, Heimbach DM. Current status of burn wound pathophysiology. Clinics in plastic surgery. 2000;27(1):11-22.
14. Velnar T, Bailey T, Smrkolj V. The wound healing process: an overview of the cellular and molecular mechanisms. Journal of International Medical Research. 2009;37(5):1528-42.
15. Guo Sa, DiPietro LA. Factors affecting wound healing. Journal of dental research. 2010;89(3):219-29.
16. Hassanzade Gh, Nori A, Hajiabadi M, Soltan K, Javadi A. Local effect of egg yolk on burn wound healing in rats.

- Gorgan University of Medical Sciences. 2005; 7(2): 6- 10.
17. Mathus-Vliegen EM. Old age, malnutrition, and pressure sores: an ill-fated alliance. *The Journals of Gerontology Series A: Biological Sciences and Medical Sciences*. 2004;59(4): 3335-60.
 18. Bang RL, Dashti H. Keloid and hypertrophic scars: trace element alteration. *Nutrition* (Burbank, Los Angeles County, Calif). 1994;11(5):527-31.
 19. Rabbins S, Kotran KV. *General Pathology*. tans Ahadi N, Esfandi H, Gohari Moghadam K and Ghazi Mir Saeid H. 7th ed. Tehran Faranasher publisher. 2003: 35-85. [persian]
 20. Boskou D. *Olive oil: chemistry and technology*: Elsevier; 2015.
 21. Babich H, Visioli F. In vitro cytotoxicity to human cells in culture of some phenolics from olive oil. *Il farmaco : an international journal of medicinal chemistry and pharmaceutical chemistry*. 2003; 31;58(5):403-7.
 22. Sugibayashi K, Watanabe T, Hasegawa T, Takahashi H, Ishibashi T. Kinetic analysis on the in vitro cytotoxicity using Living Skin Equivalent for ranking the toxic potential of dermal irritants. *Toxicology in vitro*. 2002; 31;16(6):759-63.
 23. Romero C, Medina E, Vargas J, Brenes M, De Castro A. In vitro activity of olive oil polyphenols against *Helicobacter pylori*. *Journal of agricultural and food chemistry*. 2007;55(3):680-6.

A Survey on the effects of mixture of olive oil and lime water on the healing process of rat's second degree burn

Ghasem akbari^{*1}, Amir ali shahbazfar², Siamak shokrallahi³, Heresh rezaei³

- 1- Assistant Professor, Department of Basic Sciences, Faculty of Veterinary Medicine, University of Tabriz, Tabriz, Iran.
- 2- Associate Professor, Department of Pathobiology, Faculty of Veterinary Medicine, University of Tabriz, Tabriz, Iran.
- 3- Dvm student of veterinary Sciences, Faculty of Veterinary Medicine, University of Tabriz, Tabriz, Iran.

Received: 27 February, 2016; Accepted: 10 July, 2016

Abstract

Introduction: One of the main causes of death from burns is severe infections due to bacterial colony growth and consequent septicemia. Antibacterial effects of olive and lime water have been shown in some researches. This study aimed to assess the efficiency of combination therapy of burn wounds with olive oil and lime water in rats.

Methods: In this experimental study, 30 Wistar rats were used. After the production of a second degree burn with 2 cm diameter, the rats were divided randomly into three groups. The first group treated with the combination of olive oil and lime water, the second group treated with silver sulfadiazine 1% and the third group received normal saline. The healing time was recorded in all three groups and the results were analyzed using analysis of repeated measures test.

Results: The average of wound healing in the first, the second and the third group were 66.32 ± 3.36 , 64.86 ± 3.77 and 49.27 ± 4.16 accordingly. The use of the analysis of repeated measures shows a significant difference between the first and the second group compared with the third group ($P < 0.05$).

Conclusion: The use of olive oil and lime water mixture caused acceleration in the healing of burn injury. Histopathological studies are recommended to further investigate the effects of this compound on the wound.

Keywords: burn, mixture of olive oil and lime water, rat, skin, Wound healing

*Corresponding author: E.mail: g.akbari@tabrizu.ac.ir