

Peripartum Cardiomyopathy: A Case Report

Received: 16 July 2015

Revised: 29 July 2015

Accepted: 29 August 2015

ABSTRACT

Mostafa Shahabinejad^{1*}
Alireza Ghiasi²
Sayyed Javad Saeidi Shahri³
Asghar Kazem Ali⁴
Sedighe Hamzehnejad⁵

¹MSc. Student, Health Service Management, School of Public Health, Baqiyatallah University of Medical Science, Tehran, Iran.

²MD, Chairman of Sayyed AL-Shohada Hospital, Kerman, Iran.

³MD, Specialist in Anesthesiology and Coexisting Conditions.

⁴MD, Specialist in Cardiology.

⁵MD, Specialist in Gynecology and Obstetrics.

Background: Peripartum Cardiomyopathy (PPCM) is a life-threatening heart disease which appears with heart failure and function reduction of left ventricular in late pregnancy or in the first five months postpartum in women with no history of heart disease.

Case Report: The report is about the fourth pregnancy of a 31-year-old woman who has had 3 healthy children and has not been observed by any Gynecologists and Obstetrics or health center during pregnancy and admitted to hospital for delivery. According to her medical history, the mother had no disease and had Normal Vaginal Delivery (NVD) in previous pregnancies. The patient with placental abruption, Fetal distress and failure of progression diagnosis was transferred to the Operating Room (OR) for Caesarean Section (CS).

After Caesarean Section, she was involved in dyspnea and acute pulmonary edema during recovery. Having been diagnosed with postpartum cardiomyopathy by cardiologist, the patient was transferred to ICU and died less than 24 hours.

Results: Physicians, evaluate to the cardiologist.

Conclusion: Physicians, midwives, nurses, and also patients should be aware that a pregnant mother could be at the risk of a severe cardiomyopathy with acute onset heart failure, despite her clear medical history of heart problems. In Prenatal care, therefore, it is necessary for physicians and midwives to pay attention to the symptoms of dyspnea on exertion and functional class of pregnant mothers and in case of reduced performance, the mother must be referred to the cardiologist.

*Corresponding Author:

Mostafa Shahabinejad
Cell: (+98)9131982212
email: mostafa.sh.n2212@gmail.com

Keywords: peripartum cardiomyopathy, heart failure, pregnancy

کاردیومیوپاتی حوالی زایمان: یک گزارش موردی

تاریخ دریافت: ۲۵ تیر ۱۳۹۴

تاریخ اصلاح: ۷ مرداد ۱۳۹۴

تاریخ پذیرش: ۷ شهریور ۱۳۹۴

چکیده

مصطفی شهابی نژاد^{*۱}علیرضا غیاتی^۲سید جواد سعیدی شهری^۳اصغر کاظم علی^۴صدیقه حمزه نژادی^۵

مقدمه: کاردیومیوپاتی حوالی زایمان از بیماری‌های قلبی به‌طور بالقوه تهدیدکننده زندگی است که در اواخر دوران بارداری یا در پنج ماه اول پس از زایمان در زنان بدون سابقه بیماری قلبی، با نارسایی قلبی و کاهش عملکرد بطن چپ ظاهر می‌شود.

گزارش مورد: گزارش در مورد یک خانم ۳۱ ساله که دارای ۳ فرزند سالم بوده و در حاملگی چهارم که در طول دوره حاملگی تحت نظر هیچ متخصص زنان و زایمان یا مرکز بهداشت نبوده، جهت زایمان به بلوک زایمان مراجعه کرده است. در سوابق پزشکی ثبت شده، مادر سابقه بیماری خاصی نداشته و زایمان‌های قبلی وی به‌صورت زایمان طبیعی بوده است. با تشخیص دکولمان، فتال دیسترس و عدم پیشرفت زایمان، جهت سزارین به اتاق عمل منتقل می‌شود. پس از انجام سزارین، در ریکاوری دچار تنگی نفس و ادم حاد ریه شده که توسط متخصص قلب و عروق، کاردیومیوپاتی متعاقب زایمان برای وی مطرح و به ICU منتقل و در کمتر از ۲۴ ساعت بیمار فوت می‌نماید.

نتیجه‌گیری: پزشکان، ماماها، پرستاران و همچنین بیماران باید آگاه باشند، امکان اینکه یک مادر باردار، باوجود عدم هر نوع مشکل قلبی در سابقه پزشکی، یک کاردیومیوپاتی جدی با شروع حاد نارسایی قلبی در کمین او باشد وجود دارد و لازم است در مراقبت‌های بارداری، پزشکان و ماماها به علائم تنگی نفس کوششی و کلاس عملکردی مادر باردار توجه نموده و در صورت شک به کاهش عملکرد، مادر جهت بررسی به متخصص قلب معرفی گردد.

کلید واژه‌ها: کاردیومیوپاتی حوالی زایمان، نارسایی قلبی، بارداری

^۱ دانشجوی کارشناسی ارشد رشته مدیریت و خدمات بهداشتی و درمانی، دانشکده مدیریت و بهداشت، دانشگاه علوم پزشکی بقیه الله، تهران، ایران.

^۲ پزشک عمومی، رئیس بیمارستان سیدالشهدا (ع)، کرمان، ایران.

^۳ پزشک متخصص بیهوشی و بیماری‌های همراه.

^۴ پزشک متخصص بیماری‌های قلب و عروق.

*** نویسنده مسئول:**

مصطفی شهابی نژاد

تلفن: ۹۱۳۱۹۸۲۲۱۲ (+۹۸)

پست الکترونیک:

mostafa.sh.n2212@gmail.com

مقدمه

اگر چه وقوع این بیماری نسبتاً نادر است ولی میزان بروز آن در حال افزایش است و بر زنان در نقاط مختلف جهان با تفاوت‌هایی در علائم بالینی تأثیرگذار است [۴]. این بیماری در سراسر جهان و در بین تمامی نژادها وجود دارد، ولی بیشترین میزان بروز مربوط به نژاد آفریقایی است [۵] میزان بروز آن به دلیل عوامل اقتصادی و اجتماعی و ژنتیکی در مناطق جغرافیایی مختلف، متفاوت است. به عنوان مثال از ۱:۲۳۰۰ تا ۱:۴۰۰۰ تولد در ایالات متحده آمریکا، ۱:۱۰۰۰ تولد در آفریقای جنوبی و بالاترین آن ۱:۳۰۰ تولد در هائیتی می‌باشد [۶]. آخرین مطالعات نشان می‌دهد بهبود

بیماری‌های قلبی و عروقی یکی از علل عمده بروز عوارض در دوران بارداری در سراسر جهان هستند و تعداد بیمارانی که در دوران بارداری مبتلا به مشکلات قلبی می‌شوند در حال افزایش است [۱]. کاردیومیوپاتی حوالی زایمان (PPCM^۱) از بیماری‌های قلبی به‌طور بالقوه تهدیدکننده زندگی است که در اواخر دوران بارداری یا در پنج ماه اول پس از زایمان در زنان بدون سابقه بیماری قلبی، با نارسایی قلبی و کاهش عملکرد بطن چپ ظاهر می‌شود [۳ و ۲].

^۱ Peripartum cardiomyopathy

و زایمان‌های قبلی وی به صورت زایمان طبیعی بوده است. وی در طی بارداری چهارم تحت نظر هیچ پزشک متخصص زنان و زایمان نبوده است. مادر وابستگی شدید به مواد مخدر داشته و علاوه بر مصرف روزانه ۱۵ سی سی شربت متادون، از قلیان و شیره تریاک نیز استفاده می‌نموده است. علی‌رغم توصیه پزشک مرکز بهداشت شهرستان، وی جهت ترک اعتیاد مراجعه ننموده است. لازم به ذکر است که مادر در روز قبل از مراجعه به بیمارستان دو برابر مصرف روزانه، شربت متادون مصرف نموده بود. طبق دستور متخصص زنان آنکال، مادر بستری می‌شود، دسترسی رگ محیطی برای وی تعبیه و سرم رینگر وصل می‌شود. آزمایش‌های CBC /BG/RH جهت سرم وی ارسال و دو واحد خون نیز رزرو و از نظر علائم دکولمان مانتیورینگ می‌شود. در ساعت ۰۵:۵۰ مادر توسط متخصص زنان ویزیت و معاینه می‌شود که 2finger / 20% / FHR:OK / float داشت و خونریزی در حد Show و در آزمایش CBC بیمار، Hb:11 WBC:8900، PLT:150000 داشته است. وی تحت نظر گرفته شده و جهت زایمان طبیعی فرصت داده می‌شود. در ساعت ۰۷:۳۰ مادر دچار افزایش خونریزی واژینال و افت FHR تا حد ۱۰۰ ضربان در دقیقه می‌رسد. در وضعیت خوابیده به پهلو چپ قرار داده می‌شود. جهت وی اکسیژن گذاشته و بلافاصله توسط متخصص زنان ویزیت می‌شود. طبق دستور ایشان با تشخیص دکولمان، فتال دیسترس و عدم پیشرفت زایمان، جهت سزارین به اتاق عمل منتقل می‌شود. مادر تحت بیهوشی عمومی سزارین شده و نوزاد ترم با وزن ۲۵۰۰ گرم و آپگار ۹ متولد می‌شود. جفت که حاوی لخته فراوان و ۷۰ درصد دکولمان بوده خارج و پس از اتمام عمل جراحی، مادر به ریکاوری و نوزاد به علت اعتیاد مادر به بخش نوزادان منتقل می‌شود. یک ساعت پس از عمل مادر در ریکاوری بطور ناگهانی دچار تنگی نفس شدید، افت O₂ Sat و PR=160 می‌شود. توسط متخصص بیهوشی با تشخیص ادم ریه تحت درمان با ۵ میلی گرم مرفین، ۴۰ میلی گرم لازیکس و سرم دوپامین قرار گرفته و مشاوره قلب اورژانسی درخواست می‌گردد. در ریکاوری توسط متخصص قلب ویزیت می‌شود.

هنگام معاینه توسط کاردیولوژیست، تنگی نفس شدید، رال دوطرفه ریه‌ها، تغییرات ECG (ST Depression) و تاکیکاردی مشاهده می‌شود. با توجه به شرایط بالینی وی (O₂ Sat=55% PR=170 BP=50/) به ICU منتقل می‌گردد. در ICU با سرم دوپامین فشار خون مادر به ۹۵/۵۵ می‌رسد و اکوکاردیوگرافی می‌شود. در اکو: EF=20%، Moderate:MR، Moderate=R.V، Mild:L.Venlargement گزارش می‌شود. در ساعت ۱۳:۱۵ به علت دیسترس تنفسی شدید مادر اینتوبه شده و

چشمگیری در میزان مرگ و میر زنان مبتلا به این اختلال وجود دارد که با پیشرفت در درمان برای نارسایی قلبی در ارتباط است [۷]. با این حال، در کشورهای کمتر توسعه یافته به دلیل محدودیت امکانات درمانی میزان مرگ و میر این بیماری، هنوز هم بین ۱۰-۱۵ درصد می‌باشد [۸]. اکثر موارد مرگ طی سه ماه پس از زایمان و در نتیجه پیشرفت نارسایی احتقانی قلب یا مرگ ناگهانی مربوط به دیس ریتمی‌های قلبی یا حوادث ترمبوآمبولیک رخ می‌دهد [۹]. این بیماری می‌تواند بر شاخص نسبت مرگ و میر مادران از عوارض بارداری و زایمان (MMR) که یکی از شاخص‌های توسعه یافتگی هر کشور می‌باشد تأثیرگذار باشد [۱۰]. این بیماری در حدود ۱۱ درصد از کل مرگ و میر مادران را تشکیل می‌دهد [۱۱].

علت این بیماری هنوز نامشخص باقی مانده است [۱۲]. ولی با توجه به بیماری‌زایی آن، پاسخ اتوایمون و واکنش غیر طبیعی به هورمون‌های فیزیولوژیک بیشتر مورد توجه قرار گرفته‌اند [۱۳]. انجمن قلب اروپا (ESC) تعریف کاردیومیوپاتی حوالی زایمان به کاردیومیوپاتی با علت ناشناخته همراه با نارسایی قلب که در پی اختلال عملکرد سیستمیک بطن چپ در پایان بارداری و یا در ماه‌های بعد از زایمان بروز و در خصوص آن علت دیگری برای نارسایی قلبی یافت نمی‌شود، تعریف کرده است [۶].

تشخیص PPCM به علت تغییرات فیزیولوژیک بارداری که درجاتی از دیس‌پنه، ادم اندام‌ها و ضعف و بی‌حالی را ایجاد می‌کند از روی بالین دشوار است [۱۴]. مهم‌ترین روش برای تشخیص PPCM، اکوکاردیوگرافی است [۱۵]. علائم و نشانه‌های PPCM شبیه بیماران مبتلا به کاردیومیوپاتی اتساعی می‌باشد [۱۶ و ۱۷]. گزارش ما در مورد یک خانم ۳۱ ساله است که دارای سه فرزند بوده و در حاملگی چهارم پس از انجام سزارین، در ریکاوری دچار تنگی نفس و ادم حاد ریه شده و پس از ویزیت توسط متخصص قلب و عروق، کاردیومیوپاتی متعاقب زایمان برای وی مطرح و به ICU منتقل و در کمتر از ۲۴ ساعت فوت می‌نماید. لذا با توجه به بروز این بیماری در مناطق مختلف و اهمیت موضوع، جهت پی بردن بیشتر به علل بیماری و تظاهرات بالینی این مورد مطرح می‌گردد.

شرح مورد

خانمی ۳۱ ساله، باردار، در شهریورماه سال ۱۳۹۳ ساعت ۱۵ دقیقه بامداد با پای خود و به همراه همسرش به علت لکه بینی به زایشگاه یکی از بیمارستان‌های شهر کرمان مراجعه می‌نماید. بیمار توسط مامای کشیک معاینه می‌شود. در بررسی‌ها، مادر دارای BP=110/70، PR=80 و در معاینات اولیه 2Finger / float / cephalic / 20% و خونریزی بیشتر از Show داشته است. در سوابق پزشکی ثبت شده، مادر سابقه بیماری خاصی نداشته

وجود اختلال عملکرد سیستولیک بطن برای تشخیص ضروری است. برای طبقه بندی بهتر اختلال عملکرد، برخی از پارامترهای اکوکاردیوگرافی مانند یک کسر جهشی کمتر از ۴۵ درصد و شاخص بعد پایان دیاستولیک بیشتر از ۲/۷ سانتی متر مربع پیشنهاد شده است. هیچ استاندارد یا دستورالعمل جهانی پذیرفته شده برای مدیریت PPCM وجود ندارد، گرچه درمان هایی مانند بروموکریپتین، پنتوکسی فیلین و ایمونوگلوبولین ها نتایج امیدوارکننده ای نشان داده اند [۲۴]. البته در پژوهشی عنوان شده است که بروموکریپتین ممکن است در همه بیماران مبتلا به PPCM مؤثر نباشد؛ مخصوصاً بیمارانی که کسر جهشی بسیار پائینی دارند [۲۵].

مهم ترین عامل پیش بینی وضعیت بیمار مقدار کسر جهشی وی می باشد. هر چه میزان کسر جهشی پائین تر باشد پیش آگهی بیمار بدتر خواهد بود. کسر جهشی مورد گزارش شده، در روز حادثه ۲۰ درصد گزارش شده که به نظر می آید در پائین ترین حد بوده است و با توجه به داشتن علائم ادم حاد ریه و فشارخون پایین (علی رغم دریافت داروهای اینوتروپ مثبت) دست تیم درمانگر از لحاظ شروع دیورتیک کاملاً بسته بود. در واقع پارادوکس درمانی در این بیمار به گونه ای بود که از یک سو نیاز بدن به مخدر، سبب بروز علائم ترک مخدر و از سوی دیگر عدم پایداری همودینامیک سبب عدم امکان تأمین مخدر لازم شده بود. از آنجایی که در تمام مدت طول درمان، بیمار در فاز ترک مخدر بوده، احتمال مسمومیت با مخدر از سوی تیم درمان منتفی دانسته شده است.

نتایج مطالعات نشان می دهد که مخدرها اثر اینوتروپ مثبت بر روی قلب داشته و برخی از آن ها مثل میریدین اثر اینوتروپ منفی بر روی قلب دارند [۲۷ و ۲۶]. در صورتی که میزان وابستگی بیمار به مواد مخدر در سطح پائین تری قرار داشت با بیهوشی بیمار، تعادل پشتیبانی تقاضای قلب فراهم می شد و پمپاژ قلب بهتر و از گسترش ایسکمی کاسته می شد. در طول مدت درمان بیمار، اسیدوز حاصل از پرفیوژن نامناسب انتهاها، علی رغم تأمین بیکربنات لازم هیچ گاه در طول درمان به حالت نرمال نرسید.

از گزینه های درمانی برای شدیدترین حالت نارسایی قلب، Intra-Aortic Balloon Counter Pulsation می باشد که در موارد بروز نارسایی حاد قلب در PPCM مؤثر می باشد [۲۸]. در این مورد به علت عدم پایداری همودینامیک، امکان اعزام به مرکز جراحی قلب نبوده است. پیوند قلب نیز از دیگر گزینه های درمانی است که در حدود ۱۰ درصد از موارد استفاده می شود. در بیماران بهبود یافته، عود PPCM در بارداری های بعدی شایع است و در نتیجه، حاملگی مجدد، در بسیاری از موارد توصیه نمی شود [۸].

به ونتیلاتور متصل می گردد. بیمار یک نوبت پس از اینتوباسیون دچار افت شدید فشار خون و ضربان قلب می شود که عملیات احیاء قلبی و ریوی برای وی انجام می شود. به علت داشتن سابقه اعتیاد، بیمار بی قرار بوده و به دلیل فشارخون پائین، جهت بیهوشی بیمار از درپ فنتانیل استفاده و با شرایط همودینامیک بیمار تنظیم، ولی به علت سابقه مصرف بالای مخدر توسط بیمار، امکان بیهوشی کامل فراهم نگردید. مادر تا ساعت شش بامداد روز بعد در ICU بستری و در طی این مدت علی رغم دریافت دبوتامین، افت فشار خون، تکیکاردی و دیسترس تنفسی داشته است و نهایتاً دچار ایست قلبی شده و به CPR جواب نداده و متأسفانه فوت می شود. پس از ارجاع جسد، در اتوپسی انجام شده توسط مراجع ذیصلاح از آنجا که سائز قلب تغییر محسوسی نداشته است نمونه پاتولوژی ارسال نشده و به بررسی ماکروسکوپی اکتفا شده است.

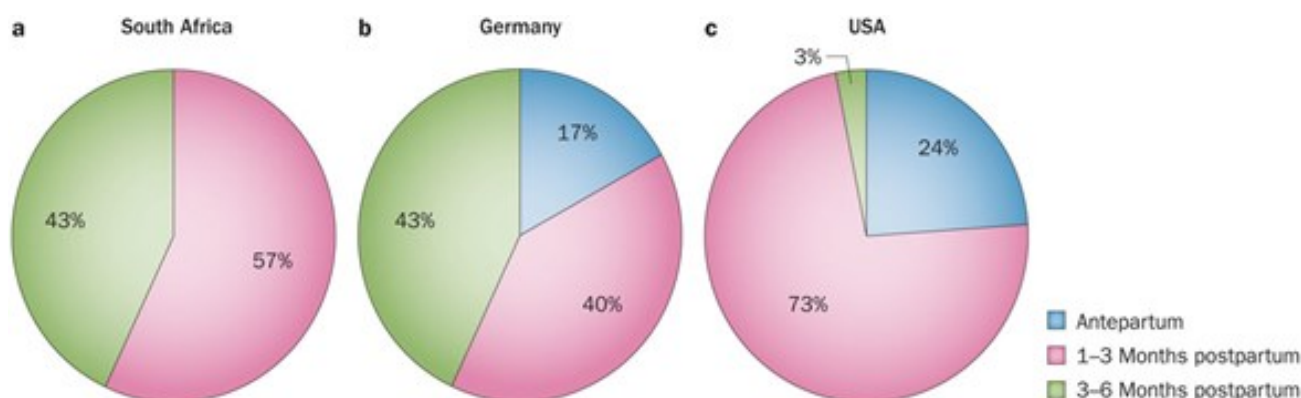
بحث و نتیجه گیری

کاردیومیوپاتی حوالی زایمان می تواند کشنده باشد و در یک زمان بسیار عاطفی و هیجانی برای پدر و مادر رخ می دهد. این یک واقعیت است که تشخیص PPCM بر پایه علائم بالینی در پایان بارداری به علت اینکه علائم اولیه این بیماری ممکن است علائم حاملگی طبیعی را تقلید نماید، دشوار می باشد [۱۸]. همچنین شروع و پیشرفت آن در بین افراد متفاوت است [۶]. البته سیر بالینی آن بین بهبودی کامل تا پیشرفت سریع به سمت نارسایی قلبی مزمن، پیوند قلب یا مرگ متفاوت است [۱۹].

هرچند تعدادی عوامل خطر بالقوه برای این بیماری وجود دارد که می توان به چندزایی، سن بالای مادر، حاملگی چندقلو، پره اکلامپسی، فشار خون بالای حاملگی، استرس، اعتیاد به مصرف مواد مخدر، کمبود سلنیوم، درمان بلندمدت با آگونیست های بتا آدرنژیک مانند تربوتالین و زنان آفریقایی تبار اشاره کرد ولی با این حال این بیماری ممکن است در زنان در غیاب این عوامل خطر رخ دهد [۲۱ و ۲۰ و ۱۵].

در سال ۲۰۱۰ انجمن قلب اروپا، پنج معیار را برای تشخیص PPCM معرفی نمود: ۱- وجود کاردیومیوپاتی با علت ناشناخته همراه با نارسایی قلبی ۲- بروز PPCM در پایان ماه های بارداری یا چند ماه ابتدایی پس از زایمان ۳- عدم دلایل دیگر برای نارسایی قلبی ۴- قطعی بودن تشخیص ۵- ۴۵ درصد $EF <$ (کسر جهشی بطن چپ) [۲۲].

تشخیص زودهنگام مهم است و درمان مؤثر میزان مرگ و میر را کاهش می دهد و شانس بهبودی کامل عملکرد سیستولیک بطن را افزایش می دهد [۲۳].



شکل ۱: زمان شروع علائم کاردیومیوپاتی حوالی زایمان با توجه به کشور

منابع

- Hilfiker-Kleiner D, Sliwa K. Pathophysiology and epidemiology of peripartum cardiomyopathy. *Nat Rev Cardiol* 2014; 11: 364-70.
- Sheppard R, Rajagopalan N, Safirstein J, Briller J. An update on treatments and outcomes in peripartum cardiomyopathy. *Future cardiol* 2014; 10: 435-47.
- Kim H-Y, Jeon H-J, Yun J-H, Lee J-H, Lee G-G, Woo S-C. Anesthetic experience using extracorporeal membrane oxygenation for cesarean section in the patient with peripartum cardiomyopathy: a case report. *Korean J Anesthesiol* 2014; 66: 392-7.
- Elkayam U. Clinical characteristics of peripartum cardiomyopathy in the United States: diagnosis, prognosis, and management. *J Am Coll Cardiol* 2011; 58: 659-70.
- Weerasundera R, Yogaratnam J. Challenges in managing a mother with a dual diagnosis of peripartum cardiomyopathy and paranoid schizophrenia - a case report. *Gen Hosp Psychiatry* 2013; 35: 681. e5-7.
- Hoes MF, van Hagen I, Russo F, Van Veldhuisen DJ, Van den Berg MP, Roos-Hesselink J, et al. Peripartum cardiomyopathy: Euro Observational Research Program. *Neth Heart J* 2014; 22: 396-400.
- Cohen R, Mallet T, Mirrer B, Loarte P, Gale M, Kastell P. A fatal case of peripartum cardiomyopathy. *Acute Card Care* 2014; 16: 78-82.
- Krejci J, Poloczko H, Nemeč P. Current therapeutic concepts in peripartum cardiomyopathy. *Curr Pharm Des* 2015; 21: 507-14.
- Hines RL, Marschall K. *Handbook for Stoelting's Anesthesia and Co-existing Disease*. Elsevier Health Sciences 2012.
- Ahmadi A, EShrati B, Nowrozi M, Moshtaghi N, Lashkari L. Root Cause Analysis (RCA) of a Maternal Death in Markazi Province: a Methodological

نتایج تحقیقات نشان داده است که ۷۸-۸۰ درصد کاردیومیوپاتی‌های حوالی زایمان، در زمان بعد از زایمان رخ می‌دهند که از آن به کاردیومیوپاتی متعاقب زایمان یاد می‌شود. [۲۹]. این میزان رخداد در نژادها و مناطق جغرافیایی مختلف متفاوت می‌باشد که در پژوهشی در سه کشور آمریکا، آلمان و آفریقای جنوبی این مهم به تفکیک نشان داده شده است (شکل ۱) [۱].

گزارش این مورد، از جهت افزایش توجه تیم‌های درمانی، در خصوص مراقبت هر چه بیشتر از مادران باردار و همچنین تأثیری که این بیماری بر شاخص مرگ و میر مادران باردار ناشی از عوارض بارداری و زایمان دارد، حائز اهمیت دانسته شد. در تعریف مرگ مادر باردار باید گفت، به مرگی اطلاق می‌شود که در طول دوره حاملگی یا در حین زایمان و تا ۴۲ روز پس از خاتمه حاملگی به هر علتی، به‌جز حوادث اتفاق بیفتد [۳۰، ۳۱].

زنان باردار مبتلا به کاردیومیوپاتی باید از نزدیک توسط یک تیم چندرشته‌ای متشکل از پرستاران، متخصص زنان و زایمان، متخصص نوزادان، متخصص قلب، متخصص بیهوشی و جراحان قلب تحت نظر گرفته شوند [۱۱].

پس پزشکان، ماماها، پرستاران و همچنین بیماران باید آگاه باشند، امکان اینکه یک مادر باردار، با عدم وجود هر نوع مشکل قلبی در سابقه پزشکی او، یک کاردیومیوپاتی جدی با شروع حاد نارسایی قلبی در کمین او باشد وجود دارد و لازم است در مراقبت‌های بارداری، پزشکان و ماماها به علائم تنگی نفس کوششی و کلاس عملکردی مادر باردار توجه نموده و در صورت شک به کاهش عملکرد، مادر جهت بررسی به متخصص قلب و عروق معرفی گردد.

- Research in Clinical Epidemiology. *J Health* 2014; 5: 18-28. (Persian)
11. Lewey J, Haythe J. Cardiomyopathy in pregnancy. *Seminars in perinatology* 2014; 38: 309-17.
 12. Arora NP, Mohamad T, Mahajan N, Danrad R, Kottam A, Li T, et al. Cardiac magnetic resonance imaging in peripartum cardiomyopathy. *Am J Med Sci* 2014; 347: 112-7.
 13. Cemin R, Janardhanan R, Daves M. Peripartum cardiomyopathy: an intriguing challenge. Case report with literature review. *Curr Cardiol Rev* 2009; 5: 268-72.
 14. Norouzi S, Bagheri AR, Hejazi SF, Hamednasimi P. A case report of peripartum cardiomyopathy with cardiogenic shock. *Qom Univ Med Sci J* 2014; 8: 64-9. (Persian)
 15. Krejci J, Hude P, Spinarova L, Zampachova V, Sirotkova A, Freiburger T, et al. The variable clinical course of peripartum cardiomyopathy. *Biomed Pap Med Fac Univ Palacky Olomouc Czech Repub* 2014; 158: 92-7.
 16. Tampo A, Yamaki M, Kawata D, Suzuki A, Akasaka N, Fujita S. A severe case of postpartum cardiomyopathy required venoatrial extracorporeal membrane oxygenation: 11AP1□7. *EJA* 2014; 31: 178.
 17. Sliwa K, Tibazarwa KB. Managing Heart Failure Pre-and Postpartum. *Cardiac Drugs in Pregnancy*: Springer 2014; 35-52.
 18. Khan MAM, Banoo H, Ahmed SS. Peripartum Cardiomyopathy. *Medicine Today* 2014; 25: 96-8.
 19. Biteker M, Kayatas K, Duman D, Turkmen M, Bozkurt B. Peripartum cardiomyopathy: current state of knowledge, new developments and future directions. *Curr Cardiol Rev* 2014; 10: 317-26.
 20. Safavi M, Honarmand A, Kashefi P, Heidari SM, Safavi A, Hekmat R. Post-delivery cardiomyopathy in a patient admitted to critical care unit; a rare case report. *J Reprod Infertil* 2011; 12: 37-41.
 21. Fong A, Lovell S, Gabby L, Pan D, Ogunyemi D, Hameed A. 254: Peripartum cardiomyopathy: demographics, antenatal factors, and a strong association with hypertensive disorders. *Am J Obstet Gynecol* 2014; 1: S136.
 22. Kfoury AG, Rasmusson KD, Brunisholz KD, Porter TF, Horne BD. Peripartum Cardiomyopathy. *Evidence-Based Cardiology Consult*: Springer 2014; 471-80.
 23. Givertz MM. Peripartum cardiomyopathy. *Circulation* 2013; 127: e622-e6.
 24. Garg J, Palaniswamy C, Lanier GM. Peripartum cardiomyopathy: definition, incidence, etiopathogenesis, diagnosis, and management. *Cardiol Rev* 2015; 23: 69-78.
 25. Fett JD. Peripartum cardiomyopathy: a puzzle closer to solution. *World J Cardiol* 2014; 6: 87-99.
 26. Schultz JEJ, Gross GJ. Opioids and cardioprotection. *Pharmacol Ther* 2001; 89: 123-37.
 27. Miller RD, Eriksson LI, Fleisher LA, Wiener-Kronish JP, Young WL. *Anesthesia*. Elsevier Health Sciences 2009; 785.
 28. Brogly N, Guasch E, Puertas L, Alsina E, Lopez T, Gilsanz F. Acute early postpartum cardiac failure associated with dilated cardiomyopathy: successful treatment with intra-aortic balloon counterpulsation and levosimendan. *Ann Fr Anesth Reanim* 2010; 29: 807-10.
 29. Godse A, Karthik G. Peripartum cardiomyopathy- An emergency reviewed. *BJOG* 2014.
 30. Hogan MC, Foreman KJ, Naghavi M, Ahn SY, Wang M, Makela SM, et al. Maternal mortality for 181 countries, 1980-2008: a systematic analysis of progress towards Millennium Development Goal 5. *Lancet* 2010; 375: 1609-23.
 31. Zolala F, Haghdoost AA. A gap between policy and practice: a case study on maternal mortality reports, kerman, iran. *Int J Prev Med* 2011; 2: 88-93.