

رسی تیتراآنتی‌ادی تک‌سوکاریازیس علیه مبتلابه ی‌وئیت

سودابه عینی‌پور^۱ (M.Sc)، فاطمه جالوسیان^۲ (Ph.D)، علیرضا رضوانی^۳ (M.D)، علیرضا ابدی^۴ (Ph.D)، فاطمه حاجی علیانی^۱ (M.Sc)، سهیلا زینلی^۱ (M.Sc)، فرید تحویلدار بیدرونی^۱ (Ph.D)

۱- گروه انگل‌شناسی، دانشکده پزشکی، دانشگاه علوم پزشکی شهید بهشتی، تهران، ایران

۲- گروه انگل‌شناسی، دانشکده دام‌پزشکی، دانشگاه تهران، تهران، ایران

۳- چشم پزشکی، بیمارستان امام حسین (ع)، تهران، ایران

۴- گروه بهداشت و پزشکی اجتماعی، دانشکده پزشکی، دانشگاه علوم پزشکی شهید بهشتی، تهران، ایران

چکیده

هدف و هدف: تک‌سوکاریازیس بیماری نوزادان است که توسط کرم توکسوکاراکنیس انسان ایجاد می‌شود. بیماری به‌طور گسترده در کشورهای در حال توسعه، به‌ویژه در مناطق گرمسیری و نیمه‌گرمسیری، دیده می‌شود. این مطالعه تعیین تیتراآنتی‌ادی علیه تک‌سوکارا در بیماران چشمی مبتلابه ی‌وئیت بود. روش‌ها: از ۱۶۱ بیمار مبتلابه ی‌وئیت - اجمعاً ۱۰۰ نفر چشم پزشکی بیمارستان‌های آموزشی و شش‌گانه‌های تهران - و خون جمع‌آوری گردید. تیش خونی بیماران با شمار افزایش آئوزیوفیل و شمار آن‌ها نظر آنتی‌ادی تک‌سوکاراکنیس توسط کیت الایزا آزمایش شد و نمونه‌های مثبت با انجام آزمایش‌ها ترن‌لایته مورد تایید آنها گرفتند.

افته‌ها: مجموع ۱۶۱ بیمار مبتلابه ی‌وئیت، ۱۲۶ نفر - ذکر و ۳۷ نفر - تشخیص دادند. تعداد ۱۰ نفر (۶/۲٪) نظر آنتی‌ادی IgG علیه تک‌سوکاراکنیس تشخیص شدند که ۹ نفر آن‌ها (۷/۳٪) - ذکر و ۱ نفر آن‌ها (۲/۷٪) - تشخیص بود. هم‌چنین تمامی بیماران با افزایش آئوزیوفیل، منفی ارزیابی شدند. آزمایش‌ها ترن‌لایته جهت تایید تک‌سوکاراکنیس تک‌سوکاراکنیس سرم بیماران الایزا - مثبت نیز به‌دست آمد که تعداد ۹ نفر (۹/۰٪) از آنها دارای پروتئین ۲۴-۳۵ KDa بود که مبین آلودگی تک‌سوکاراکنیس بود. فقط یک نفر (۱/۰٪) از این آزمایش منفی ارزیابی شد.

نتیجه‌گیری: تک‌سوکاریازیس چشمی در ایران - به‌ویژه در کودکان بیش‌تر - - ض‌ابتلای - - وندند لذا ضروری است تعیین تیتراآنتی‌ادی تک‌سوکارا در این بیماران - - تست الایزا ارزیابی - - صورت مثبت - - ان صورت گیرد.

اژه‌ها - کلیدی: الایزا، تک‌سوکاریازیس، ی‌وئیتیس

مقدمه

آن‌ها توکسوکاراکنیس و توکسوکاراکنی بوده که در بین سگ‌ها و گربه‌ها انتشار دارند. علائم حضور این کرم‌ها در میزبان غیر اختصاصی مانند انسان به صورت سندرمی به نام سندرم لارو

توکسوکاریازیس عبارت است از ابتلا به گروهی از نماتودها که در خانواده آسکاریدیده قرار گرفته‌اند و مهم‌ترین

دنبال ایجاد این علائم اغلب موارد منجر به کوری می‌شود [۶،۵،۲].

با توجه به اهمیت بیماری توکسوکاریازیس و تاثیر آن بیماری بر بینایی افراد و عدم دسترسی به اطلاعات مربوط به حضور انگل در بدن بیمار لازم است تا با استفاده از تکنیک‌های مناسب آلودگی بیمار به انگل توکسوکارا به اثبات رسیده و قبل از بروز علائم غیر بازگشت بیمار درمان گردد. هدف از انجام این مطالعه بررسی تیترا آنتی‌بادی توکسوکاریازیس در افراد مبتلا به **ویوئیت** مراجعه‌کننده به بخش چشم پزشکی بیمارستان‌های آموزشی دانشگاه‌های تهران می‌باشد.

مواد و روش‌ها

این مطالعه توصیفی بر روی ۱۶۱ بیمار چشمی که شامل ۱۲۴ بیمار مذکر (۷۷٪) و ۳۷ بیمار (۲۳٪) مونث بوده و میانگین سنی آن‌ها ۴۸ سال بود که حداقل و حداکثر سن بین ۳-۸۰ سال قرار داشت انجام گرفت. بیماران در چهار گروه سنی مختلف که مبتلا به ویوئیت با دلایل نامشخص و مشکوک به توکسوکاریازیس با علائم پاپیلیتیس، ویتریتیس، اندوفتالمیتیس، گرانولوما، زخم‌های شبکیه، التهاب شبکیه، التهاب مشیمیه، جداشدگی شبکیه بودند از پاییز ۹۳-۱۳۹۲ مورد بررسی قرار گرفتند. روش آزمایش بر اساس دستورالعمل کیت Toxocaracanis IgG به روش الیزا از کارخانه IBL آلمان بود. آنتی‌ژن مورد استفاده در این کیت آنتی‌ژن دفعی - ترشحي لارو مرحله دوم بود که دارای حساسیت و ویژگی بیش از ۹۰ درصد بود. پس از انجام فرآیند کار، جذب نوری نمونه‌ها با دستگاه قرائت‌کننده اتوماتیک در طول موج ۴۵۰-۶۴۰ نانومتر خوانده شد و OD آن ثبت گردید سپس OD به دست آمده را با cut-off کیت ارزیابی شد، جهت هر نمونه OD به دست آمده را با استفاده از فرمول پیشنهادی کیت محاسبه و به صورت عدد صحیح درآورده شد سپس اعداد بین ۱۰-۹ را منطقه خاکستری، اعداد کم‌تر از ۱۰ را منفی و اعداد بالاتر از ۱۰ را مثبت اعلام شد. با توجه به

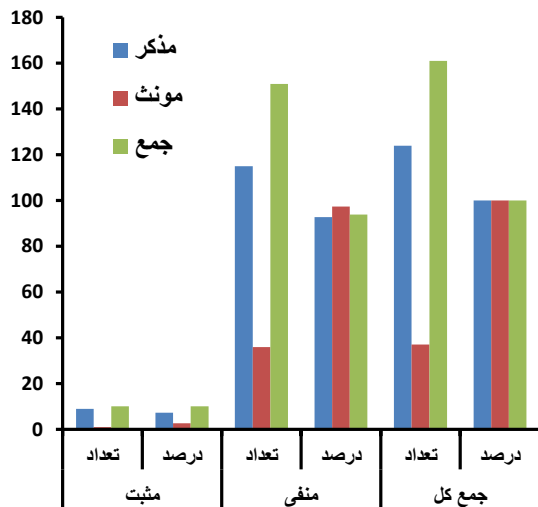
مهاجر احشایی visceral larva migrans (VLM) بروز می‌نماید [۲،۱].

متداول‌ترین توکسوکاریایی که انسان را مبتلا می‌سازد توکسوکارا کنیس (نوع سگی) است. اگر چه مواردی از توکسوکاریازیس گربه‌ای نیز در انسان دیده شده، اما به دلیل عادت رفتاری گربه‌ها در دفع مدفوع، موارد آن بسیار نادر است [۱]. چرخه زندگی این انگل در میزبان نهایی و واسط به طرق مختلف انجام می‌پذیرد. شروع آن با خوردن تخم کرم توسط میزبان نهایی (سگ) آغاز شده و لارو آن به اشکال مختلف در بدن توله‌ها و سگ‌های ماده به چرخش ادامه می‌دهد. انتقال آن از سگ ماده آلوده به توله‌ها از طرق مختلف صورت گرفته که یکی از آن‌ها از طریق بند ناف و یا شیر مادر است، لاروها در روده توله سگ‌ها به سرعت بالغ می‌شوند. توله سگ‌ها در سن سه یا چهار هفتگی تعداد زیادی تخم انگل همراه مدفوع دفع می‌کنند که این تخم‌ها به سرعت لاروه شده و موجب آلودگی محیط می‌گردند [۳،۴].

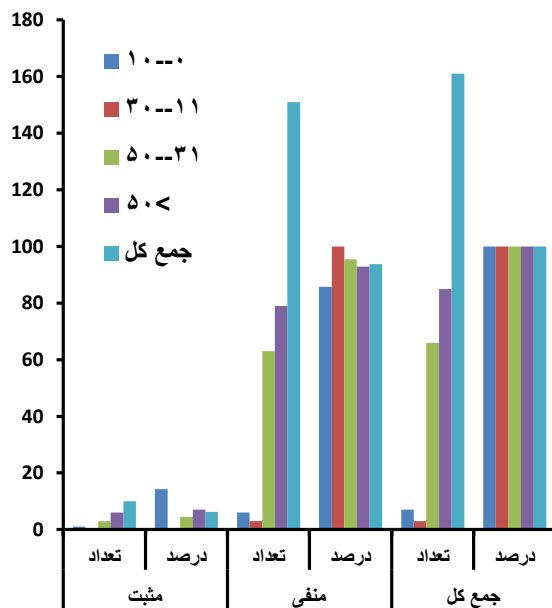
انسان از طریق بلع تصادفی تخم‌ها که در خاک، آب و سبزیجات وجود دارند به این بیماری مبتلا می‌شود. لاروهای آزاد شده از تخم‌های توکسوکارا، به مخاط روده وارد شده و از طریق جریان خون به کبد، ریه و سایر ارگان‌ها منتقل می‌شوند و به سه شکل مختلف لارو مهاجر احشایی (VLM)، لارو مهاجر چشمی OLM و توکسوکاریازیس بدون علامت (Toxocaracanis Covert) مشاهده می‌شود [۴].

این بیماری با ورود لارو به چشم ایجاد می‌شود که معمولاً با ایجاد التهاب مشیمیه، التهاب عنبیه (Uveitis) و یا خونریزی و تشکیل توده ائوزینوفیلیک گرانولوماتوز در قطب خلفی شبکیه همراه بوده، این ضایعات در اطراف لارو قابل تشخیص می‌باشند علاوه بر این ضایعه ایجاد شده تا حدودی شبیه رتینوبلاستوما می‌باشد که می‌تواند چشم پزشک را در تشخیص قطعی دچار تردید نماید. در بعضی از موارد علائمی مشابه اندوفتالمیت‌ها اووئیت و کوریوریتینیت، اختلال دید یک‌طرفه، استرابیسم و درد چشم نیز مشاهده می‌گردد. که به

در گروه سنی بالای ۵۰ سال ۶ نفر از ۸۵ نفر (۷/۱٪) مثبت گزارش شدند (شکل ۲).



شکل ۱. فراوانی افراد آزمایش شده از نظر دارا بودن تیتراژ آنتی بادی بر ضد توکسوکارا کنیس در بیماران مبتلا به یوئیت بر حسب جنس.



شکل ۲. فراوانی افراد آزمایش شده از نظر دارا بودن تیتراژ آنتی بادی بر ضد توکسوکارا کنیس در بیماران مبتلا به یوئیت بر حسب سن

با توجه به انواع بیماری‌های چشمی لازم است اشاره گردد که موارد مثبت افراد مبتلا به یوئیت منتشر ۴ نفر از ۷۵ نفر (۵/۳٪)، یوئیت قدامی ۱ نفر از ۳۶ نفر (۲/۷٪)، یوئیت میانی ۳ نفر از ۳۲ نفر (۹/۷٪) و یوئیت خلفی ۲ نفر از ۱۸ نفر (۱۱/۱٪) می‌باشد (شکل ۳).

این‌که نتایج به دست آمده مثبت می‌توانست مربوط به سایر آسکاریدها باشد لازم بود تا تست تکمیلی به منظور تایید حضور IgG اختصاصی برای انگل توکسوکارا انجام شود. تست وسترن بلات یکی از آزمایشات قابل اعتماد برای تایید حضور IgG اختصاصی توکسوکارا اعلام شده است که با مجاور کردن سرم افراد مثبت شده با روش الایزا به استریپ‌های تست وسترن بلات و انجام پروسه تکمیلی کیت لازم است تا رنگ‌پذیری باندهای ۲۴-۳۵ کیلودالتونی پروتئین‌ها بر روی نوار نیتروسلولز مشاهده گردد. در غیر این صورت IgG سرم بیمار مربوط به سایر آسکاریدها بوده و مربوط به توکسوکارا نمی‌باشد. اختصاصیت این کیت برای توکسوکارا ۱۰۰٪ اعلام شده که تاییدکننده نتایج الایزا برای آلودگی سرم به IgG ضد توکسوکارا می‌باشد. این تعداد نمونه با توجه به شیوع سرمی بیماری در جهان با فرض ۱۰٪ آلودگی، خطای ۳٪ و حدود اطمینان ۹۰٪ از میان بیماران ۵ بیمارستان آموزشی تهران انتخاب شدند.

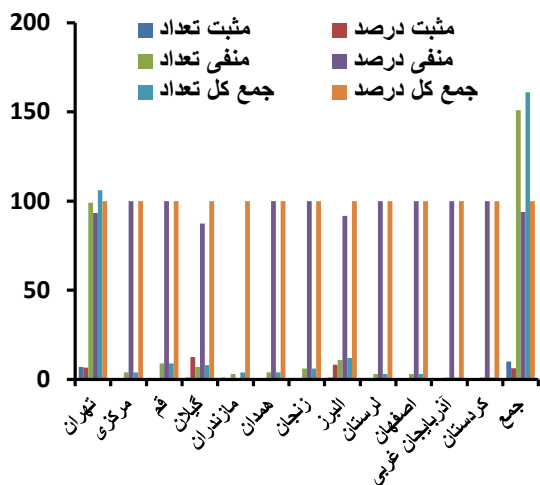
نتایج

از تمامی ۱۶۱ بیمار مورد بررسی نمونه‌های خون جمع‌آوری گردید و پس از تهیه گسترش و رنگ‌آمیزی از نظر سلول‌های خونی مورد بررسی قرار گرفتند هیچ‌یک از بیماران از لحاظ افزایش تعداد ائوزینوفیل بیش از حد نرمال مشاهده نشد و نتیجتاً گزارش ائوزینوفیلی آن‌ها منفی ثبت گردید.

بر اساس نتایج به دست آمده به روش الایزا، تعداد ۱۰ مورد ۶/۲٪ از بیماران دارای تیتراژ آنتی‌بادی بر ضد توکسوکارا کنیس بودند. از ۱۰ مورد مثبت مشاهده شده، ۹ نفر (۷/۳٪) از مبتلایان مذکر و ۱ نفر (۲/۷٪) مونث بود که با توجه به آزمون فیشر با $p=0.4$ ارتباط معناداری بین جنسیت و افزایش تیتراژ آنتی‌بادی بر ضد توکسوکارا کنیس مشاهده نشد (شکل ۱).

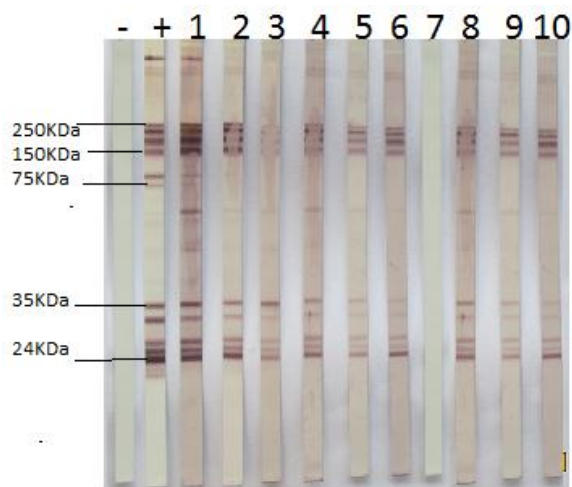
با توجه به توزیع فراوانی بیماران در گروه‌های سنی ۱۰-۳۰ سال ۱ نفر از ۷ نفر (۱۴/۳٪)، در گروه سنی ۳۰-۱۱ سال ۰ نفر، در گروه سنی ۵۰-۳۱ سال ۳ نفر از ۶۶ نفر (۴/۵٪) و

نفر از ۴ نفر (۲۵٪) و البرز ۱ نفر از ۱۲ نفر (۸/۳٪) می‌باشد (شکل ۵).



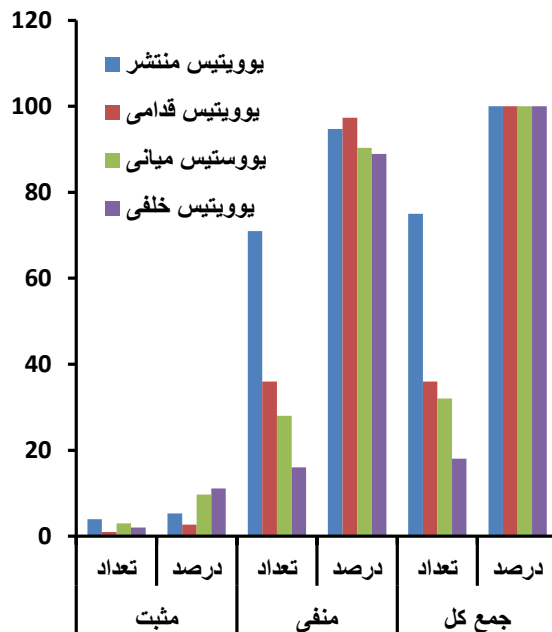
شکل ۵. فراوانی افراد آزمایش شده از نظر دارا بودن تیتراآنتی بادی بر ضد توکسوکاراکنیس در بیماران مبتلا به یووئیت بر حسب توزیع جغرافیایی:

بر اساس نتایج به دست آمده به روش وسترن بلات تعداد ۹ نفر (۹۰٪) از افراد دارای تیترا آنتی بادی مثبت بر ضد توکسوکاراکنیس از لحاظ آزمایش وسترن بلات نیز مثبت ارزیابی شدند و فقط یک نفر (۱۰٪) درصد از نظر این آزمایش منفی مشاهده گردید (شکل ۶). این موضوع مبین وجود آنتی بادی در ۶/۲٪ از جامعه مورد مطالعه بر علیه مرحله لاروی انگل توکسوکارا در بیماران چشمی مبتلا به یووئیت می‌باشد.

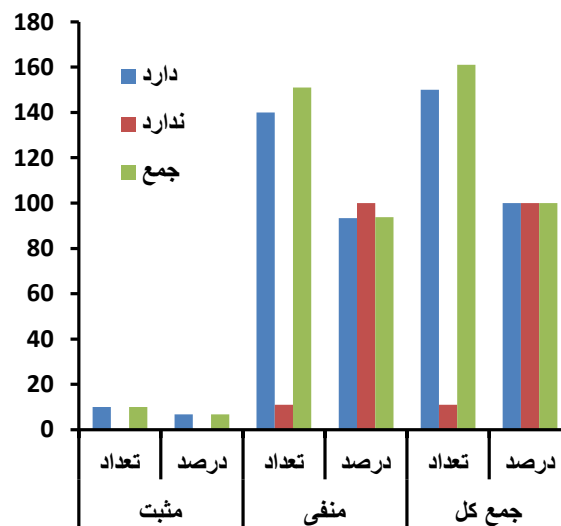


شکل ۶. تایید نتایج مثبت الیزا توسط روش وسترن بلات (نوار - : کنترل منفی + نوار ۲: کنترل مثبت - نوار ۱ تا ۱۰: نمونه‌ها)

از نظر داشتن سابقه تماس با سگ تعداد ۱۰ نفر ۶/۷٪ مثبت گزارش شدند (شکل ۴).



شکل ۳. نمودار فراوانی افراد آزمایش شده از نظر دارا بودن تیتراآنتی بادی بر ضد توکسوکاراکنیس در بیماران مبتلا به یووئیت بر حسب انواع یووئیتس.



شکل ۴. فراوانی افراد آزمایش شده از نظر دارا بودن تیتراآنتی بادی بر ضد توکسوکاراکنیس در بیماران مبتلا به یووئیت از نظر داشتن سابقه تماس با سگ

توزیع جغرافیایی بیماران با توجه به نتایج ذیل به دست آمده به شکل زیر می‌باشد، تراکم بیماران در شهر تهران ۷ نفر از ۱۰۶ نفر (۶/۶٪)، گیلان ۱ نفر از ۸ نفر (۱۲/۵٪)، مازندران ۱

بحث و نتیجه گیری

توکسوکاریازیس چشمی یک عفونت حادث شده توسط لارو توکسوکارا می باشد که دارای شیوع کمتری نسبت به نوع احشائی بوده و انسان به دنبال مصرف تخم های جنین دار شده از طریق خاک، دست های آلوده، سبزیجات خام و غیره. آلوده می شود. معمولاً بیماری یک طرفه است. لارو در شبکیه می میرد و یک واکنش التهابی شدید به همراه تولید آنتی بادی ایجاد می کند که حتی در برخی از موارد گرانولوم توکسوکارائی ممکن است با رتینوبلاستوما اشتباه شود که منجر به تخلیه غیر ضروری چشم گردد. این پژوهش با توجه به اهمیت چشم و بینایی، در خصوص افراد بیمار مشکوک به توکسوکاریازیس چشمی به اجرا در می آید و چون این بیماری با ورود لارو به چشم ایجاد می شود معمولاً با ایجاد التهاب (Uveitis) و یا خونریزی و تشکیل توده ائوزینوفیلیک گرانولوماتوز در قطب خلفی شبکیه همراه بوده که در صورت عدم تشخیص موجب نابینائی می شود [۱۰].

Uveitis یکی از علل اختلال بینایی می باشد. ویژگی های بالینی و علل یوئیت متغیر است و تشخیص صحیح آن غالباً مشکل می باشد. توزیع انواع و علل یوئیت می تواند تحت تاثیر عوامل ژنتیکی، جغرافیایی، اجتماعی و زیست محیطی و یا در اثر عوامل دیگری از قبیل ضربه، عمل جراحی، باکتری، قارچ، ویروس و انگل باشد که از میان انگل ها توکسوپلاسموزیس به عنوان شایع ترین علل مسئول (۲۵-۲۰ درصد موارد) یوئیت خلفی محسوب می شود و توکسوکاریازیس نیز عامل حدود ۱٪ از یوئیت محسوب می گردد [۱۱].

علی رغم اهمیت توکسوکاریازیس چشمی مطالعات اندکی در جهان انجام شده است. بولارد و همکاران در سال ۱۹۷۹ در کشور امریکا با مطالعه بر روی ۴۱ بیمار چشمی با تشخیص کلینیکال توکسوکاریازیس آزمایش الایزا انجام دادند که بیماران دارای علائم: توده رتینال قطب خلفی ۱۸ نفر، توده قطب خلفی و قدامی ۱۲ نفر، توده قدامی با جدایی رتین ۵ نفر و اندوفتالمیت منتشر ۳ نفر بودند. میانگین سنی بیماران مذکر

و مونث ۱۰/۷ سال بود. بیشترین علائم کاهش بینایی در ۳۴ بیمار و استرابیسم و لکوکوریا در ۴ بیمار بود، که نتایج مبین شیوع ۹۵٪ بیماری در این افراد می باشد [۱۲] که در مقایسه با مطالعه ما که بر روی بیماران چشمی با علائم کلینیکی التهاب شبکیه و مشیمیه صورت گرفته شیوع بسیار بیش تری را نشان داد زیرا همه افراد مورد آزمایش با تشخیص کلینیکی توکسوکاریازیس چشمی انتخاب شده بودند در صورتی که مطالعه ما بر روی افراد یوئیتیس چشمی صورت گرفت که عوامل دیگری به جز انگل توکسوکارا می تواند علت آن باشد. با این وجود تشابه سنی که در هر دو گروه وجود داشت بیانگر شیوع بیش تر این بیماری در رده سنی پایین در هر دو گروه می باشد که با این مطالعه هم خوانی نسبی دارد.

لوگار و همکاران در سال ۲۰۰۴ در کشور اسلوانی مطالعه ای بر روی ۲۳۹ بیمار چشمی شامل: رتینوکوریئودیتیس قدامی و خلفی، ویتریئیس، پایلیتیس و اندوفتالمیتیس انجام دادند که از این تعداد ۶۷ نفر سرم مثبت بودند و در دو گروه سنی کم تر از ۱۴ سال و بیش تر از ۱۴ سال طبقه بندی شدند. نتایج آزمایش الایزا نشان داد که ۶ نفر (۱۸/۲٪) در گروه کم تر از ۱۴ سال و ۶۱ نفر (۲۹/۶٪) در گروه بالای ۱۴ سال دارای تیترا آنتی بادی مثبت IgG علیه توکسوکارا کنیس بودند که این نتایج با انجام آزمایش وسترن بلات با استفاده از کیت تجاری LDBIO مورد تأیید قرار گرفت که با نتایج ما از نظر مثبت بودن سرم بیماران و طیف سنی افراد با مطالعه ما مطابقت ندارد زیرا پژوهشگر فوق جامعه مورد مطالعه خود را در دو گروه سنی کم تر از ۱۴ سال و بالاتر از ۱۴ سال تقسیم نموده که موجب تراکم افراد سرم مثبت در گروه دوم شده در حالی که در مطالعه حاضر بیماران به چهار گروه سنی زیر ۱۰ سال، ۱۱-۳۰ سال، ۳۱-۵۰ سال و بیش تر از ۵۰ سال تقسیم شده اند که تراکم افراد سرم مثبت در محدوده سنی زیر ۱۰ سال بوده است. که بیانگر شیوع این بیماری در کودکان محدوده سنی فوق بیش تر از کودکان مطالعه لوگار در همان محدوده سنی تقریبی سنی می باشد. این نتایج می تواند بیانگر تماس بیش تر افراد بالای ۱۴ سال نسبت به

خون از نظر اتوزینوفیلی و آزمایش PCR مورد بررسی قرار گرفتند. مایع زلالیه از کلیه بیماران جهت بررسی DNA توکسوپلازما گوندی و توکسوکاراکنیس جمع آوری شد. هم‌چنین نمونه‌های سرم بیماران از نظر وجود آنتی‌بادی بر علیه دو انگل مذکور مورد آزمایش الایزا و وسترن‌بلات قرار گرفتند که نتایج آن به شرح زیر می‌باشد:

توکسوپلازما گوندی که شامل: ۳ یوویت خلفی، ۲ یوویت منتشر و ۳ یوویت قدامی می‌باشد برابر (۶/۱٪) بودند در حالی که شیوع سرمی از نظر آزمایش الایزا برای توکسوکاراکنیس ۲۳ نفر برابر ۲۳/۵٪ می‌باشد که شامل ۴ نفر (۱۷/۴٪) یوویتیس قدامی، و ۱۱ نفر (۴۷/۸٪) یوویتیس خلفی و ۸ نفر (۳۴/۸٪) یوویتیس منتشر گزارش گردید که تعداد ۱۹ نفر مذکر و ۳ نفر آن‌ها مونث بودند. همه افرادی که تست الایزای آن‌ها از نظر توکسوکارا مثبت بودند توسط تست وسترن‌بلات نیز مثبت ارزیابی شدند ولی آزمایش PCR برای آن‌ها منفی گزارش شد [۱۱]. که با نتایج کار حاضر مطابقت داشته زیرا تجمع بیماران سرم مثبت در کسانی بوده که دچار یوویت خلفی با (۴۷/۸٪) در بیماران مذکر بودند که مشابه درصد مبتلایان یوویت خلفی ما (۶/۲٪) در بیماران مذکر می‌باشد. که بیانگر هم‌خوانی نتایج این دو پژوهش است [۱۱].

در ایران مواردی از توکسوکاریازیس چشمی به صورت گزارش موردی از مناطق مختلف کشور اعلام شده است از آن جمله میکائیکی در سال ۱۳۸۵ یک مورد توکسوکاریازیس چشمی در یک مرد ۴۰ ساله بابلی به علت آزمایش خون محیطی بیمار اتوزینوفیلی ۲۴٪ و تیترا IgG آن برای توکسوکارا با روش IFA برابر ۱/۳۲۰ تعیین گردید [۱۵]. مرادیان در سال ۱۳۸۵ یک مورد توکسوکاریازیس چشمی از یک مرد ۲۰ ساله با تشخیص یوویت میانی مشکوک به توکسوکاریازیس مورد بررسی بیش‌تر با استفاده از روش الایزا قرار داد که با مشاهده تیترا آنتی‌بادی بالای آن به ابتلای بیمار به توکسوکارا مطمئن گردید [۱۶]. فلاح و همکاران در سال ۱۳۹۰ یک مورد توکسوکاریازیس چشمی دو طرفه در یک دختر ۱۱ ساله در تبریز که به علت اختلال دید چشم راست به

افراد زیر ۱۴ سال با عوامل پرخطر در کشور اسلونی می‌باشد در صورتی که در مطالعه حاضر عکس نتایج فوق به اثبات رسیده و جامعه کودکان زیر ده سال بیش‌تر از سه گروه دیگر در معرض آلودگی قرار داشتند. با این وجود آزمایشات تاییدی نتایج الایزا در هر دو مطالعه مشابه بوده چنان‌چه آزمایش اختصاصی وسترن‌بلات جهت تایید آنتی‌بادی ضد توکسوکارا با میزان ۹۰٪ در مطالعه ما تقریباً مشابه نتایج لوگار ۱۰۰٪ توسط کیت LDBIO می‌باشد [۱۳].

ویسر و همکاران در سال ۲۰۰۸ در کشور هلند مطالعه‌ای بر روی ۴۹ بیمار یوویتیس خلفی و منتشر در دو گروه بالغین (بالای ۱۷ سال) ۳۷ نفر و کودکان (زیر ۱۷ سال) ۱۲ نفر انجام دادند. نمونه سرم از همه افراد و هم‌چنین نمونه مایع زلالیه از ۴۶ بیمار و نمونه مایع زجاجیه از ۳ بیمار گرفته شد. آزمایش سرمی IgG الایزا و GWC برای کلیه بیماران انجام شد. ۵ نفر (۱۴٪) از افراد بالغ و ۲ کودک (۱۷٪) دارای تیترا سرمی IgG مثبت برای توکسوکاراکنیس بودند. هم‌چنین آزمایش GWC در افراد بالغ جهت تشخیص آنتی‌بادی داخل چشمی بر علیه توکسوکاراکنیس منفی ولی در سه کودک مثبت گزارش شد که هر سه مذکر و دو نفر دارای یوویتیس خلفی و یک نفر یوویتیس منتشر بود و شیوع سرمی ۱۵٪ را نشان داد که به دلیل حضور لارو در چشم در زمان نمونه‌گیری بود. در مقایسه با مطالعه حاضر که در چهار گروه یوویت قدامی، میانی، خلفی و یوویت منتشر انجام شد و به شیوع سرمی ۶/۲٪ در گروه بیماران یوویت دست یافتیم بیش‌تر بوده ولی در گروه سنی کودکان زیر ۱۷ سال شیوع برابر با (۱۷٪) محاسبه گردیده که تاییدی بر نتایج حاصل از مطالعه ما که با بیش‌ترین شیوع سرمی در بچه‌های زیر ۱۰ سال با ۱۴/۳٪ می‌باشد مطابقت دارد [۱۴].

لیم و همکاران در سال ۲۰۱۳ با مطالعه بر روی ۹۸ بیمار چشمی واجد یوویتیس، شیوع توکسوپلازما گوندی و توکسوکاراکنیس را در این افراد مورد آزمایش قرار دادند. بیماران شامل ۳۴ نفر با یوویتیس قدامی و ۳۹ نفر با یوویتیس خلفی و ۲۵ نفر مبتلا به یوویتیس منتشر بودند. نمونه‌های

از بیمارستانهای آموزشی تهران بابت همکاری در اجرای این تحقیق تشکر و قدرانی می شود.

بیمارستان چشم پزشکی تبریز مراجعه کرده بود گزارش کردند [۱۷].

از تحقیقات به عمل آمده مشابه در ایران می توان از مطالعه خزان و همکاران در سال ۱۳۸۳ بر روی بیماران چشمی مراجعه کننده به بیمارستانهای لبافی نژاد و فارابی تهران نام برد که بر روی ۲۷۰ نفر بیمار مراجعه کننده به بیمارستانهای لبافی نژاد و فارابی تهران با علائم تاری دید و اتوزینوفیل بالا انجام گرفت نتایج نشان دهنده حضور آنتی بادی ضد توکسوکارا در ۳۸/۲٪ از تمامی بیماران بود که هر دو با نتایج این تحقیق مغایرت داشته از سوی دیگر به دلیل عدم تفکیک نوع بیماری چشمی بیماران نمی توان در خصوص تجمع افراد مبتلا در گروه بیماری خاص مقایسه ای صورت گیرد [۱۸].

از موارد محدودکننده این تحقیق عدم همکاری برخی از همکاران چشم پزشکی به علت تعدد بیماران و عدم اطلاع از شیوع این بیماری در جامعه بوده که این تحقیق موجب اطلاع رسانی به آنان و کمک به بیمار خواهد شد.

با توجه به مقایسه کارهای انجام شده در بین مطالعات فوق می توان نتیجه گرفت که بیماری توکسوکاریازیس چشمی در ایران وجود دارد. جامعه در معرض خطر آن بیش تر کودکان بوده و لازم است تا برای بیماران چشمی یوئیت که نشانه های مطرح کننده درگیری ناشی از توکسوکارا را دارند، تست الیزا جهت تعیین مقدار آنتی بادی ضد توکسوکارا به عمل آید و در صورت مثبت بودن و تایید گرفتاری قبل از بروز علائم غیر قابل بازگشت درمان صورت گیرد.

منابع

- [1] Markell E, Voges M. Medical Parasitology. 9th ed. Saunders Elsevier 2005; 310-312.
- [2] Neva A, Brown W. Basic clinical parasitology. translated by athari A. 5th ed. Ayeej 2000; 160: 397-403. (Persian).
- [3] Schmidt GD, Robers LS. Foundation of parasitology. 4th ed. Times mirror/Mosb college publishing 1989; 455-460.
- [4] Waklelin D, Gillespi SH, Despommie DD. Topley & Wilsons parasitology. 10th edition. Edward Arnold Ltd 2005.
- [5] Muller R. Worms and Human Disease, 2nd Edition. CAB International 2002.
- [6] Pivetti-Pezzi P. Ocular Toxocariasis. Int J Med Sci 2009; 6: 129-130.
- [7] De Visser L. Infectious uveitis, New developments in etiology and pathogenesis. 2009.
- [8] Javadi M, Ahmadi K. Principles of ophthalmology. 2th ed. Nashre tabib press 2002.
- [9] Sudharshan S, Ganesh SK, Biswas J. Current approach in the diagnosis and management of posterior uveitis. Indian J Ophthalmol 2010; 58: 29-43.
- [10] Shields J. Ocular toxocariasis. A review. Survey of ophthalmology. 1984; 28.
- [11] Lim SJ, Lee SE, Kim SH, Hong SH, You YS, Kwon OW, Kim HS. Prevalence of Toxoplasma gondii and toxocara canis among patients with Uveitis. Ocul Immunol Inflamm 2014; 22: 360-366.
- [12] Pollard ZF, Jarrett WH, Hagler WS. ELISA For diagnosis of ocular toxocariasis.
- [13] Logar J, Soba B, Kraut A, Stirn-Kranjc B. Seroprevalence of Toxocara antibodies among patients suspected of ocular toxocariasis in Slovenia. Korean J Parasitol 2004; 42: 137-140.
- [14] De Visser L, Rothova A, De Boer JH, Van Loon AM, Kerkhoff FT, Canninga-van Dijk MR. Diagnosis of ocular toxocariasis by establishing intraocular antibody production. Am J Ophthalmol 2008; 145: 369-374.
- [15] Mikaniki E. Ocular toxocariasis in 40 years old man. J Mubabol 2006; 67-69. (Persian).
- [16] Moradian S, Parchegani MR. Ocular Toxocariasis in a young man. Bina J Ophthalmol 2009; 14: 177-180.
- [17] Fallah E, Javaddeh A, Mahami M. Ocular toxocariasis in 11 years old girl. Med J Tabriz 2011; 107-110. (Persian).
- [18] Khazan H, Nasiri M, Sayyed N. Serological survey of toxocariasis in eye patients referring to Labbafinejad and Farabi hospitals in Tehran, Iran. 2005. (Persian).

تشکر و قدردانی

Toxocariasis antibody titering in patients with uveitis

Sodabeh Einipour (M.Sc)¹, Fatemeh Jalusian (Ph.D)², Alireza Ramezani (M.D)³, Alireza Abadi (Ph.D)⁴, Fatemeh Hajjaliani (M.Sc)¹, Soheyla Zeinali (M.Sc)¹, Farid TahvildarBiderouni (Ph.D)^{*1}

1 –Dept. of parasitology and mycology, Shahid Beheshti University of Medical Sciences, Tehran, Iran

2 - Veterinary School of, Tehran University, Tehran, Iran

3 - Emam Hossein hospital, Shahid Beheshti University of Medical Sciences, Tehran, Iran

4 – Dept. of health and social medicine of Shahid Beheshti University of Medical Sciences, Tehran, Iran

(Received: 10 Agu 2015; Accepted: 17 Jan 2016)

Introduction: Toxocariasis is a zoonotic disease caused by the infection of human with second-stage larvae of *Toxocarasppecies*. The three main human syndromes are; visceral larva migrans (VLM), ocular larva migrans (OLM), and covert toxocariasis. The aim of this study was to determine the anti body titer against *Toxocara* in patients with uveitis.

Materials and Methods: A total of 161 uveitis patient's blood & Serum were collected from patients referred to training hospitals Universities in Tehran. CBC was performed to determine the presence of hyper eosinophilia. Sera was examined by ELISA to determine *Toxocaracanis* antibody titer. The positive sera samples were confirmed by westernblot test.

Results: One hundred and twenty four uveitis patients were male and 127 were female. Sera samples (n=10, %6/2) were positive for *T.canis* IgG, including 9 (%7/3) male samples and 1(%2/7) female sample. Nine of sera samples from 10 ELSA positive samples were confirmed for 24-35 KDa bands on nitrocellulose membrane that reconfirmed the *Toxocaracanis* infection and 1 sample was negative.

Conclusion: The mentioned results imply that the ocular toxocariasis exists in Iran and the children are more vulnerable to the disease. Therefore, its necessary to measure the antibody against *Toxocaracanis* in uveit patients by ELISA test and positive patients should be treated before implicating with irreversible signs and symptoms.

Keywords: Enzyme-Linked Immunosorbent Assay, Toxocariasis, Uveitis

* Corresponding author. Tel: +98 9121790930

faridtahvildar@yahoo.com