

تأثیر دوزهای مختلف فلوئید اسید روی شاخص‌های هیپرتروفی ریه در موش‌های نر

تأثیر دوزهای مختلف فلوئید اسید روی شاخص‌های هیپرتروفی ریه در موش‌های نر

سارا رحمنی^۱ (M.Sc)، مهرانگیز صدوقی^۲ (Ph.D)، غلامرضا کاکا^{۳*} (Ph.D)، سید همایون صدرایی^۳ (Ph.D)، پریسا عباسی (M.Sc)^۱

۱- دانشکده علوم زیستی، دانشگاه آزاد اسلامی، واحد تهران شمال

۲- گروه زیست‌شناسی، دانشکده علوم زیستی، دانشگاه آزاد اسلامی، واحد تهران شمال

۳- مرکز علوم اعصاب و گروه علوم تشریح، دانشگاه علوم پزشکی بقیه الله (عج)

چکیده

هدف از این مطالعه بررسی تأثیر دوزهای مختلف فلوئید اسید بر شاخص‌های هیپرتروفی ریه در موش‌های نر است. در این مطالعه، موش‌های نر با دوزهای مختلف فلوئید اسید (E1=1، E2=2، E3=3) تیمار شدند. شاخص‌های هیپرتروفی ریه شامل وزن ریه، وزن قلب، وزن کبد و وزن کلیه‌ها اندازه‌گیری شد. نتایج نشان داد که دوزهای مختلف فلوئید اسید تأثیرات متفاوتی بر شاخص‌های هیپرتروفی ریه دارد.

روش کار: موش‌های نر با وزن ۲۰-۳۰ گرم به سه گروه تقسیم شدند: گروه کنترل (E1=1)، گروه E2=2 و گروه E3=3. شاخص‌های هیپرتروفی ریه شامل وزن ریه، وزن قلب، وزن کبد و وزن کلیه‌ها اندازه‌گیری شد. نتایج نشان داد که دوزهای مختلف فلوئید اسید تأثیرات متفاوتی بر شاخص‌های هیپرتروفی ریه دارد.

نتایج: نتایج این مطالعه نشان داد که دوزهای مختلف فلوئید اسید تأثیرات متفاوتی بر شاخص‌های هیپرتروفی ریه دارد. دوز E2=2 بیشترین تأثیر را بر شاخص‌های هیپرتروفی ریه داشت. این نتایج می‌تواند به درک بهتر مکانیسم‌های هیپرتروفی ریه در موش‌های نر کمک کند.

نتیجه‌گیری: نتایج این مطالعه نشان داد که دوزهای مختلف فلوئید اسید تأثیرات متفاوتی بر شاخص‌های هیپرتروفی ریه دارد. دوز E2=2 بیشترین تأثیر را بر شاخص‌های هیپرتروفی ریه داشت. این نتایج می‌تواند به درک بهتر مکانیسم‌های هیپرتروفی ریه در موش‌های نر کمک کند.

کلیدواژه‌ها: هیپرتروفی ریه، فلوئید اسید، موش‌های نر، شاخص‌های هیپرتروفی ریه

مقدمه

امروزه، آهن و فلوئید اسید به عنوان عناصری مهم در متابولیسم بدن شناخته شده‌اند [۱]. استانداردهای ایالات

متحد، مقادیر بازنگری شده یا RDAs برای فلوئید اسید را

جهت پیشگیری از بروز ناهنجاری‌های جنینی، مصرف روزانه

۶۰۰ میکروگرم فلوئید اسید در سه ماهه اول بارداری زنان

میزان زیاد فولیک اسید (۱۵ میلی‌گرم در روز) با تغییرات رفتاری، شامل: تحریک‌پذیری، فعالیت بیش از حد و تغییر الگوی خواب همراه بوده است [۱۱]. همچنین افزایش فولات در رژیم غذایی سبب کاهش خطر ابتلا به آلزایمر می‌گردد [۱۲]. مدتی است که مسئله بررسی تأثیر مقدار بیش از حد لازم فولیک اسید روی رشد و نمو جنینی مطرح گردیده است اما این تحقیقات در این زمینه پژوهشی، بسیار محدود می‌باشد. در موش در ۹/۵ روزگی جنینی، پانکراس از اپیتلیوم دوازدهه و از دو ناحیه مجزا ایجاد می‌شود. پیش‌فرم پانکراس شکمی، کوچک بوده ولی پانکراس پشتی به صورت بیرون‌زدگی وسیع در قسمت پشتی اپیتلیوم دوازدهه دیده می‌شود. در روز ۱۶ جنینی، جزایر پانکراس در حال جوانه زدن می‌باشند ولی سلول‌های بتا را تا روز ۱۷ یا ۱۸ نمی‌توان تشخیص داد. در جنین موش ۱۸ روزه جزایر پانکراس کاملاً تمایز یافته‌اند [۱۳]. تاکنون تاثیر داروهای مختلف از قبیل داروهای ضد تشنج، ضد صرع، مسکن‌ها، آسپرین، مت‌فورمین و غیره بر روی جنین نشان داده شده است. از جمله آن‌که در مورد اثر آسپرین بر روی تغییرات هیستومورفومتریک کلیه جنین موش صحرايي، افزایش معناداری در میانگین وزن جنین‌های گروه تجربی گزارش شده است [۱۴]. در ارتباط با میزان فولات و مکمل‌های موجود در غذا و رابطه آن‌ها با سرطان پانکراس در افراد بالغ چنین گزارش شده است: در یک مطالعه کاهش محسوس آمار خطر در گروهی که بالاترین مصرف را داشتند گزارش شد، بدون آن‌که منبع فولات گزارش شده باشد، مطالعه دیگر نشان داد که فولات تأثیری روی خطر سرطان پانکراس در مردان ندارد و مطالعه مشابهی هم عدم افزایش محسوس خطر در زنان را نشان داد [۱۵]. امروزه، مکمل یاری با ویتامین B12 و فولیک اسید به عنوان یک استراتژی مدیریت تغذیه‌ای در برابر سمیت ناشی از آرسنیک پیش‌بینی می‌شود که باعث کاهش آسیب اکسیداتیو سلولی القا شده با آرسنیک و تغییرات سمی التهابی آن، می‌گردد. نتایج نشان می‌دهد که آسیب اکسیداتیو ناشی از آرسنیک سبب کاهش قابل توجهی در تعداد سلول‌های جزایر

توصیه کرد [۲]. تاکنون بیش‌تر تحقیقات و مطالعات انجام شده در ارتباط با کمبود فولیک اسید در دوران بارداری و مشاهده ناهنجاری‌های جنینی حاصل از آن بوده است. از جمله آن‌که: شواهد تجربی بیان می‌کنند کاهش ورودی فولات، غلظت هموسیستین پلاسما را افزایش می‌دهد [۳، ۴] و افزایش هموسیستین خون مادر منجر به افزایش سقط، جدا شدن جفت، زایمان زودرس، تولد نوزاد با وزن کم و عقب‌ماندگی در رشد جنین می‌گردد [۵]. مطالعه فولز و همکاران (۲۰۱۲) نشان داد که جذب ریزمغذی‌ها از جمله فولیک اسید در سه ماهه اول بارداری، ممکن است منجر به کاهش شدت پره اکلامپسی شود [۶]. پره اکلامپسی، یکی از سه علت اصلی مرگ مادران در دوران بارداری است که همراه با خونریزی و عفونت می‌باشد [۷] و فولیک اسید علاوه بر پیشگیری از نقایص لوله عصبی، احتمالاً در تکثیر و تنظیم رشد و آنژیوژنز جفتی مرتبط با DNA سلولی پره اکلامپسی نیز نقش دارد [۸]. در تحقیقی در سال (۲۰۱۶) برای ارزیابی اثر مکمل فولیک اسید در زمان بارداری بر روی خطر پره اکلامپسی، به ۹۵٪ از شرکت‌کنندگان در اوایل سه ماهه دوم بارداری مکمل فولیک اسید داده شد و نتایج نشان داد در گروهی که مکمل فولیک اسید را مصرف کردند نسبت به گروهی که مصرف نکردند میزان پره اکلامپسی با اختلاف معناداری کاهش یافته است [۹]. امروزه نتایج تحقیقات مختلف حاکی از آن است که به طور کلی به کارگیری آموزش هر چند کوتاه‌مدت تأثیر بسزایی در ارتقاء سطح آگاهی افراد دارد. در تحقیق صورت گرفته توسط جعفری و همکاران (۲۰۱۲)، درصد مادران با آگاهی ناکافی که قبل از آموزش ۳/۴۷٪ مجموع بود، بعد از آموزش به ۷/۱۰٪ کاهش یافت و در واقع به همین نسبت به سطوح متوسط و خوب اضافه شده است. مداخله آموزشی به کار رفته در این مطالعه بر افزایش سطح آگاهی مادران اثربخشی بسیار بالا و قابل توجهی را نشان داده است [۱۰]. اما در ارتباط با افزایش مصرف فولیک اسید، تحقیقات بسیار محدود می‌باشد. در مورد اثر افزایش فولات بر روی افراد بالغ، نتایج متفاوتی گزارش شده است. از جمله آن‌که: دریافت

که آزمایش در ارتباط با تأثیر مقدار بیش از حد لازم فوولیک اسید روی بافت پانکراس است، معادل ۰/۴۵ میکروگرم فوولیک اسید (برای گروه تجربی ۱) و ۰/۶ میکروگرم (برای گروه تجربی ۲)، در نظر گرفته شد. پس از مثبت بودن تست بارداری و تعیین روز صفر بارداری، حیوان باردار را از قفس جدا کرده و به قفس دیگری منتقل کردیم. سپس تاریخ روز صفر آن موش باردار نیز یادداشت شد. این موش‌های باردار، در روزهای ۸، ۹ و ۱۰ بارداری تحت تیمار با محلول فوولیک اسید قرار گرفتند. روزهای ۸، ۹ و ۱۰ بارداری موش کوچک آزمایشگاهی مهم‌ترین روزهای رشد و نمو جنینی آن می‌باشد. مطالعه رشد و نمو جنینی این حیوان نشان می‌دهد که این دوره درست مطابق با اندام‌زایی بوده و شروع شکل‌گیری و پیدایش تقریباً همه اندام‌ها در این سه روز صورت می‌پذیرد. این روزها در انسان معادل هفته‌های سوم تا هشتم می‌باشد. تزریق هر روز ساعت ۱۰ صبح به وسیله‌ی سرنگ انسولینی و به شکل درون صفاقی، در ناحیه‌ی بین کساله ران و شکم حیوان با زاویه ۴۵ درجه صورت پذیرفت. برای گروه ششم نیز به میزان نیم سی سی آب مقطر (حلال فوولیک اسید) به صورت درون صفاقی تزریق گردید. تمامی آزمایشات و تجربیات صورت گرفته بر اساس دستورالعمل کمیته کار با حیوانات آزمایشگاهی دانشگاه علوم پزشکی بقیه الله (عج) طراحی و به کار گرفته شد. سپس نمونه‌ها با استفاده از استریو میکروسکوپ از نظر ظاهری بررسی شدند. همچنین با کمک ترازوی دیجیتال وزن جنین با دقت اندازه‌گیری و نیز طول فرق سری - نشیمن‌گاهی جنین‌ها با استفاده از کولیس ورنیه اندازه‌گیری و ثبت گردیدند.

نمونه‌داری اتفاقی: تعداد پنج جنین از جنین‌های هر موش باردار به‌طور تصادفی انتخاب و در فرمالین ۱۰٪ به مدت ۲۴ ساعت فیکس شدند. سپس جنین‌ها به دو نیم چپ و راست تقسیم و به مدت ۲۴ ساعت دیگر در فرمالین ۱۰٪ قرار گرفتند. با توجه به این‌که در موش، بافت پانکراس به‌صورت منتشر در اطراف روده‌ها و معده قرار گرفته است و مانند انسان نیست که برش‌های طولی و عرضی در آن مطرح باشد،

در بافت پانکراس رت می‌شود و ترکیب فوولیک اسید و ویتامین B12 می‌تواند تعداد سلول‌های جزایر را بازسازی کند [۱۶]. در این تحقیق سعی بر آن شد که تأثیر دوز بالای فوولیک اسید در زمان بارداری، بر روی رشد و نمو جنینی و همچنین بافت پانکراس جنین موش مورد مطالعه قرار بگیرد. امید است نتایج حاصل از این تحقیق بتواند اطلاعاتی در زمینه علم پزشکی در اختیار پزشکان جهت تجویز این دارو فراهم نموده و همچنین راه‌گشای مادران باردار در نحوه صحیح مصرف این دارو باشد.

مواد و روش‌ها

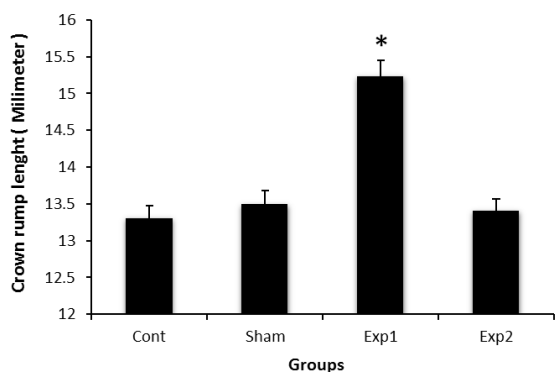
تهیه محلول تزریقی فوولیک اسید: در این آزمایش از فوولیک اسید به صورت ماده خالص و مؤثر آن به شکل پودر استفاده شد. با توجه به این‌که فوولیک اسید جزء ویتامین‌های محلول در آب می‌باشد، از آب مقطر دوبار تقطیر به عنوان حلال آن استفاده گردید. حجم حلالی که جهت هر بار تزریق استفاده شد، نیز معادل با حداکثر نیم سی سی بود. برای تعیین دوز فوولیک اسید برای گروه‌های E1 و E2 از تناسب بین وزن و دوز دارو استفاده شد.

گروه حیوانات: در این مطالعه تجربی تعداد ۲۰ سر موش کوچک آزمایشگاهی ماده بالغ نژاد NMRI در شرایط استاندارد روشنایی (۱۲ ساعت نور و ۱۲ ساعت تاریکی) در دمای 23 ± 2 درجه سانتی‌گراد و آب و غذای کافی نگهداری شدند. برای جفت‌گیری، ۵-۳ موش ماده همراه با یک موش نر در یک قفس قرار داده شدند. پس از قراردادن موش‌های نر و ماده در کنار هم جهت جفت‌گیری، صبح روز بعد، موش‌های ماده‌ای که بارور بودند، از سایر موش‌ها جدا و به قفس دیگری منتقل شدند. در این آزمایش، موش‌ها در چهار گروه، شامل گروه‌های شاهد، شش، تجربی ۱ و تجربی ۲ قرار داده شدند. گروه شاهد گروهی بود که دارو دریافت نمی‌کرد، گروه شش گروهی بود که تنها حلال را دریافت می‌کرد که حلال مورد نظر در این آزمایش آب مقطر در نظر گرفته شد و گروه‌های تجربی گروه‌هایی بودند که دارو دریافت کردند. با توجه به این

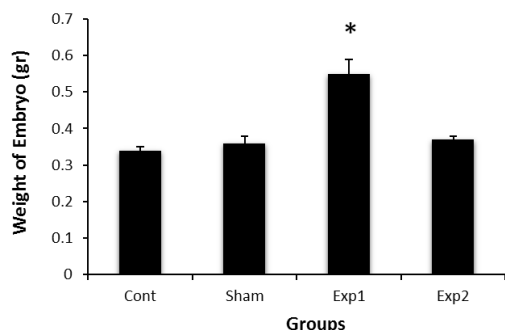
میانگین \pm خطای استاندارد میانگین ارائه شده و تفاوت میانگین‌ها در سطح $P < 0.05$ معنادار در نظر گرفته شد.

نتایج

در بررسی ماکروسکوپی ظاهر جنین‌ها در گروه‌های شاهد، شم و تجربی نتایج نشان داد که جنین‌ها از نظر ظاهری کاملاً سالم بوده و هیچ‌گونه ناهنجاری ظاهری در جنین‌های گروه‌های مختلف مشاهده نشد. نتایج حاصل از بررسی میانگین طول سری-دمی و وزن جنین‌ها در گروه‌های شم و E2 نسبت به گروه شاهد هیچ‌گونه اختلاف معناداری مشاهده نگردید. در حالی‌که این متغیرها در گروه E1 نسبت به گروه شاهد، افزایش معناداری یافته بود (شکل‌های ۱ و ۲).



شکل ۱. مقایسه میانگین طول سری-دمی در جنین موش‌های گروه‌های شاهد، شم و دو گروه تجربی تحت تیمار با دوز بالای فولیک اسید را نشان می‌دهد. همانطور که در نمودار مشخص است میانگین طول سری-دمی در گروه E1 در مقایسه با سه گروه دیگر افزایش معناداری دارد. * نشان دهنده وجود اختلاف معنادار ($p < 0.05$) بین گروه E1 نسبت به سه گروه دیگر می‌باشد.



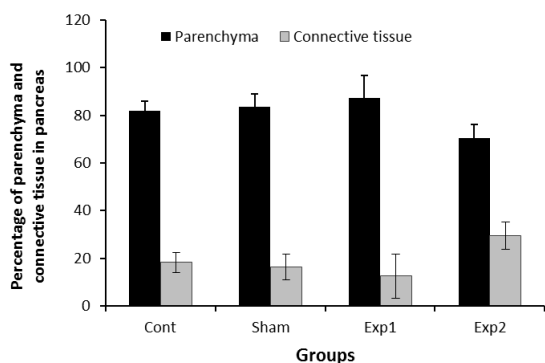
شکل ۲. مقایسه میانگین وزن جنین‌ها را در گروه‌های شاهد، شم و دو گروه تجربی تحت تیمار با دوز بالای فولیک اسید را نشان می‌دهد. همانطور که در نمودار مشخص است میانگین وزن در گروه E1 در مقایسه با سه گروه دیگر افزایش معناداری دارد. * نشان دهنده وجود اختلاف معنادار ($p < 0.05$) بین گروه E1 نسبت به سه گروه دیگر می‌باشد.

جنین‌های فیکس شده پس از پردازش بافتی با استفاده از پارافین قالب‌گیری گردیدند. مقاطع ساجیتال ۵ میکرومتری از هر نیمه ۱۰ مقطع یک به بیست و به فاصله ۱۰۰ میکرومتر از جنین‌ها تهیه و توسط هماتوکسیلین-ائوزین (H&E) رنگ‌آمیزی شدند. جهت بررسی وسعت بافت پانکراس بیست مقطع ساجیتال با فاصله ۱۰۰ میکرون از یک‌دیگر از قسمت میانی جنین به طرفین راست و چپ تهیه و محاسبات انجام شد. هم‌چنین جهت بررسی میانگین درصد بافت همبند و میانگین درصد پارانشیم از هر مقطع به‌طور تصادفی ۵ ناحیه انتخاب و بررسی در مقاطع تهیه شده هر موش انجام شد و میانگین در هر گروه، محاسبه و ارزیابی آماری انجام گردید و جهت بررسی میانگین وسعت درصد جزایر لانگرهانس و هم‌چنین میانگین درصد آسینی موجود در بافت پانکراس، از هر مقطع بافتی که دارای بافت پانکراس بود، به‌طور تصادفی ۵ ناحیه انتخاب و مساحت کل بافت پانکراس و مجموع مساحت‌های جزایر لانگرهانس محاسبه و به درصد تبدیل شد.

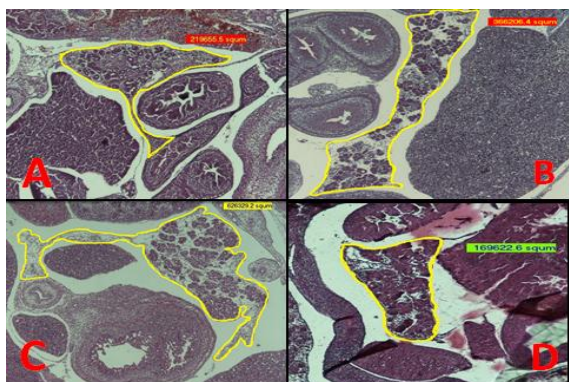
۱۱.۱.۱. روش آماری: رفورمتری: جهت اندازه‌گیری‌های بافتی در بزرگ‌نمایی‌های ۴۰× و ۱۰۰× و ۴۰۰× از میکروسکوپ Nikon مجهز به دوربین دیجیتال استفاده شد. از هر مقطع بافتی پانکراس تعداد پنج عکس تهیه شد و توسط نرم‌افزار موتیک مورد بررسی هیستومورفومتری قرار گرفتند. برای اندازه‌گیری‌های هیستومورفومتری مختلف ابتدا از خط‌کش یک‌صدم میلی‌متر که در آن فاصله هر قسمت ۱۰ میکرومتر بود تصاویر با بزرگ‌نمایی‌های مذکور تهیه شد. برای تعیین میزان وسعت بافت پانکراس، نسبت پارانشیم به بافت همبند و هم‌چنین میزان جزایر لانگرهانس به آسینی‌های پانکراس پس از عکس‌برداری با بزرگ‌نمایی مشخص تصاویر در نرم‌افزار موتیک ابتدا کالیبر شده سپس اندازه‌گیری انجام شد.

تجزیه - نتایج آماری داده‌ها: داده‌های به دست آمده با روش آماری ANOVA و آزمون Tukey در نرم‌افزار Spss22 مورد تجزیه و تحلیل آماری قرار گرفتند. اطلاعات به صورت

این میزان، در گروه E2 نسبت به گروه شاهد کاهش غیرمعناداری داشته در حالی که گروه تجربی E1 نسبت به گروه



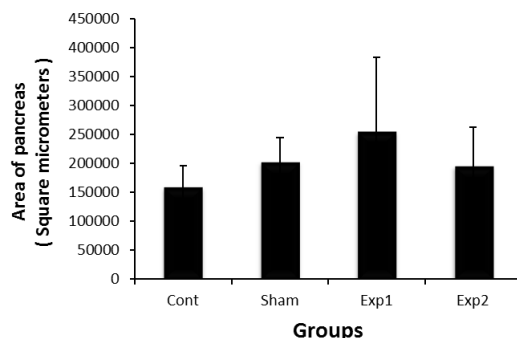
شاهد، افزایش غیرمعناداری را نشان داده است (شکل ۵ و ۶). شکل ۵. این نمودار مقایسه میانگین درصد بافت همبند و پارانشیم را در گروههای مختلف نشان می دهد. همانطور که در نمودار مشخص است میانگین درصد بافت همبند در گروه E2 در مقایسه با گروه شاهد کمی افزایش داشته اما این افزایش معنادار نبوده است. هم چنین میانگین درصد پارانشیم بافت پانکراس در گروه E2 در مقایسه با گروههای شاهد، کم و E1 کمی کاهش داشته اما این کاهش معنادار نبوده است.



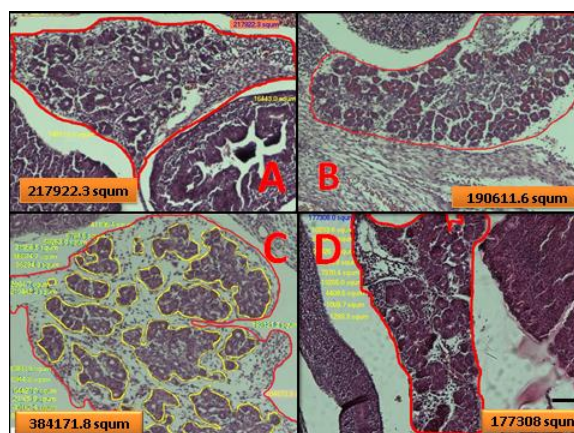
شکل ۶. تصاویر بافت پانکراس جنین موش متعلق به گروه های مختلف : گروه شاهد (A)، گروه شم (B)، گروه تجربی یک یا E1 (C) و گروه تجربی دو یا E2 (D). میانگین درصد پارانشیم در گروه تجربی ۲ کاهش یافته که معنادار نبوده و میزان درصد بافت هم بند در مقاطعی که متعلق به گروه تجربی ۲ می باشد نسبت به مقطع گروه شاهد کمی افزایش یافته است اما این افزایش معنادار نبوده است. (رنگ آمیزی H&E و بزرگنمایی × ۴۰).

در بررسی میانگین وسعت درصد جزایر لانگرهانس نسبت به کل بافت پانکراس نتایج نشان داد که این میزان در هر دو گروه تجربی نسبت به گروه شاهد افزایش یافته، اما این متغیر، در گروه E2 افزایش معنادار داشته است. هم چنین میانگین درصد آسینی موجود در بافت پانکراس نسبت به کل این بافت، در هر دو گروه تجربی، کاهش نشان داد اگر چه در

در بررسی وسعت بافت پانکراس نسبت به ارگانها و قسمت های دیگر، نتایج نشان دهنده این موضوع بود که میانگین این میزان در گروه E1 و E2 نسبت به گروه شاهد، افزایش غیرمعنادار داشت که این افزایش در گروه E1 در مقایسه با E2 بیش تر بوده است (شکل ۳ و ۴).



شکل ۳. مقایسه میانگین وسعت پانکراس ، در جنین موش های گروههای مختلف را نشان می دهد. همانطور که نمودار نشان می دهد میانگین وسعت بافت پانکراس در سطح شکم در گروه E1 در مقایسه با سایر گروهها مختصری افزایش داشته اما این افزایش معنادار نبوده است.

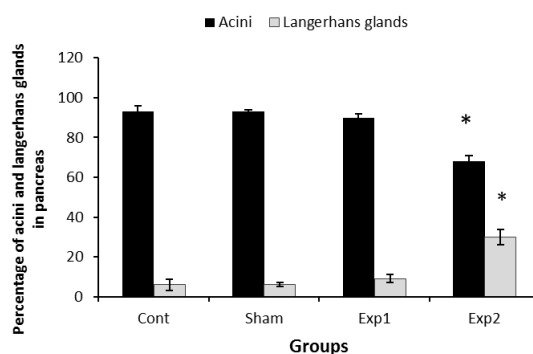


شکل ۴. تصاویر هیستومورفومتریک بافت پانکراس جنین موش های متعلق به گروه های مختلف شامل گروه شاهد (A)، گروه شم (B)، گروه تجربی یک یا E1 (C) و گروه تجربی دو یا E2 (D) را نشان می دهد. میانگین وسعت پانکراس در گروه E1 در مقایسه با سه گروه دیگر افزایش غیر معناداری را نشان می دهد (رنگ آمیزی H&E و بزرگنمایی × ۱۰۰).

در بررسی میانگین درصد بافت همبند نسبت به کل وسعت بافت پانکراس، نتایج نشان داد این میزان در گروه E2 نسبت به گروه شاهد، افزایش غیرمعناداری داشته در حالی که گروه E1 نسبت به گروه شاهد کاهش غیرمعناداری داشت. هم چنین در ارتباط با میانگین درصد پارانشیم نتایج نشان داده است

آمینه تعمیم داد چرا که فولات در متابولیسم اسیدهای آمینه نقش دارد [۱۸]. اسیدهای آمینه واحدهای ساختاری پروتئین‌ها می‌باشند و پروتئین‌ها نقش‌های ساختمانی و عمل‌کردی متعددی را در سلول‌ها به عهده دارند. از سوی دیگر بسیاری از فاکتورهای رشد و تمایز در بدن مانند هورمون‌های رشد، ساختار پیتیدی داشته و فولیک اسید نیز از طریق افزایش این فاکتورها منجر به ایجاد تأثیرات مذکور گردیده است. در مطالعه Cooney و Waterland (۲۰۰۳-۲۰۰۲) بر روی موش‌های agouti با فنوتیپ چاقی و پوست زرد رنگ نشان داده شد که با ۲/۵ برابر کردن مکمل فولیک اسید در رژیم غذایی مادر باردار، نسل او دارای پوستی تیره‌تر و لاغرتر (کاهش وزن) شدند و هم‌چنین از طول عمر بیش‌تری برخوردار گشتند [۱۹، ۲۰]. در حالی‌که در مطالعه ما جنین‌ها، هر چند از نظر ظاهری تغییری نشان ندادند اما دچار افزایش وزن گردیدند. تا کنون در تحقیقات انجام شده، به تأثیر فولیک اسید در افزایش حجم خونی جنین، اشاره شده است [۲۱]. افزایش گلبول‌های قرمز، منجر به افزایش حجم خون می‌گردد [۲۲]. بنابراین این احتمال می‌رود که افزایش وزن جنین‌ها تا حدودی از طریق افزایش حجم خونی آن‌ها صورت گرفته باشد. در مطالعه حاضر افزایش بخش درون‌ریز و کاهش قسمت برون‌ریز پانکراس را احتمالاً می‌توان به تغییر در بیان ژنی نسبت داد. قابل ذکر است که تشکیل جزایر، آسینی و مجرای پانکراتیک وابسته به بیان ژن pdx-1 می‌باشد [۲۳]. شرط آن‌که یک ماده خاص با منشاء محیطی بر جنین تأثیر گذارد این است که آن ماده بتواند از سد خونی-جفتی عبور نماید. به نظر می‌رسد که فولیک اسید از طریق تأثیر بر روی میزان بیان این ژن‌ها چنین اثراتی را اعمال نموده است. در این جا این سؤال ممکن است مطرح شود که چرا تأثیر فولیک اسید به عنوان یک فاکتور افزایش‌دهنده، در بعضی از موارد این تأثیر در گروه E1 در بعضی از موارد در گروه E2 بروز کرده است، در این ارتباط مکانیسم‌های دیگری می‌تواند مطرح باشد که هنوز به‌طور کامل شناخته نشده‌اند و نیازمند تحقیقات بیش‌تری می‌باشد.

گروه E2 نسبت به گروه شاهد این کاهش به صورت معنادار بوده است (شکل ۷).



شکل ۷. نمودار مقایسه میانگین درصد آسینی و جزایر لانگرهانس را در جنین موش‌های مختلف در گروه‌های شاهد، شم و دو گروه تجربی تحت تیمار با دوز بالای فولیک اسید را نشان می‌دهد. همانطور که در نمودار مشخص است میانگین بافت آسینی در گروه E2 نسبت به سایر گروه‌ها کاهش معناداری دارد. هم‌چنین میانگین درصد جزایر لانگرهانس در همین گروه نسبت به سایر گروه‌ها افزایش معناداری دارد. * نشان دهنده وجود اختلاف معنادار ($p < 0.05$) بین گروه E2 نسبت به سه گروه دیگر می‌باشد.

بحث و نتیجه‌گیری

بررسی تأثیر مقدار بیش از حد لازم فولیک اسید روی رشد و نمو جنینی و عوارض مصرف دوزهای بالای آن در زمان بارداری و نیز حساسیت و اهمیت این دوران هم برای مادر و هم برای جنین ضرورت انجام این تحقیق را سبب گشته است. نتایج مطالعه ما نشان داد گرچه جنین‌ها در گروه‌های مختلف از نظر مورفولوژی ظاهری کاملاً سالم بودند و هیچ‌گونه ناهنجاری ظاهری نشان ندادند ولی چنانچه فولیک اسید به میزان ۱/۵ و ۲ برابر مصرف شود قادر است در جریان رشد و نمو جنین و نیز تکامل بافت پانکراس دخالت نموده و تغییراتی را سبب گردد. متفاوت از یافته‌های ما، نتایج Achoń و همکاران (۲۰۰۰) بر روی رت‌ها نشان داد که پس از مصرف دوز بالای فولیک اسید در زمان بارداری، وزن و طول سری -دمی جنین‌ها کاهش یافته است [۱۷]. در حالی‌که در مطالعه ما، نه تنها وزن و طول سری -دمی جنین‌ها کاهش نیافت بلکه در گروه E1 افزایش معناداری نسبت به گروه شاهد مشاهده گردید. این افزایش رشد و افزایش تعداد سلول‌ها را می‌توان به نقش فولیک اسید در سنتز اسیدهای

[10] Jafari F, Kholdi N, Karimi A. Effectiveness of an educational program on mothers' knowledge about iron deficiency anemia. *Koomesh* 2012; 13: 419-426.

[11] Chatzi L, Papadopoulou E, Koutra K, Roumeliotaki T, Georgiou V, Stratakis N, et al. Effect of high doses of folic acid supplementation in early pregnancy on child neurodevelopment at 18 months of age: the mother-child cohort 'Rhea' study in Crete, Greece. *Public Health Nutr* 2011; 15: 1-9.

[12] Chen TF, Chiu MJ, Huang CT, Tang MC, Wang SJ, Wang CC, et al. Changes in dietary folate intake differentially affect oxidized lipid & mitochondrial DNA damage in various brain regions of rats in the absence/presence of intracerebroventricularly injected amyloid β -peptide challenge. *Br J Nutr* 2011; 105: 1294-1302.

[13] Parivar K, Mohsenikochesfehiani H. Atlas of embryology and experimental embryology. Publications Jihad Daneshgahi 1993.

[14] Rezaei F, Sadraie SH, Azarnia M, Salamatmanesh SM. Effects of aspirin on histomorphometrical changes of fetal kidney in rat. *J Exp Appl Animal Sci* 2015; 1. (Persian).

[15] World Cancer Research Fund and American Institute for Cancer Research. Food, Nutrition, Physical Activity and the Prevention of Cancer: A global perspective. Washington DC: AICR 2007.

[16] Mukherjee S, Das D, Mukherjee M, Das AS, Mitra CH. Synergistic effect of folic acid and vitamin B12 in ameliorating arsenic-induced oxidative damage in pancreatic tissue of rat. *J Nutr Biochem* 2006; 17: 319-332.

[17] Achón M, Alonso-Aperte E, Reyes L, Ubeda N, Varela-Moreiras G. High-dose folic acid supplementation in rats: effects on gestation and the methionine cycle. *Br J Nutr* 2000; 83: 177-183.

[18] Dansky LV, Rosenblatt DS, and Andermann E. Mechanisms of teratogenicities: FA interaction. *Ann Pharmacother* 1995; 29: 726-735.

[19] Cooney CA, Dave AA, Wolff GL. Maternal methyl supplements in mice affect epigenetic variation and DNA methylation of offspring. *J Nutr* 2002; 132: 2393S-2400S.

[20] Waterland RA, Jirtle RL. Transposable elements: targets for early nutritional effects on epigenetic gene regulation. *Mol Cell Biol* 2003; 23: 5293-5300.

[21] Darbani M. Effect of folic acid overdose on the organogenesis of NMRI mice embryo. Master's Thesis, Tehran: Islamik Azad University North Tehran Branch 2011. (Persian).

[22] Guyton A, Hall GA. medical physiology. Tehran: Publishing Chehr 1998.

[23] Audrey Nguyen MT, Satoh H, Favelyukis S, Sbdio JL, et al. JNK and TNF- α mediated free fatty acid-induced insulin resistance in 3T3-L1 adipocytes. *J Biol Chem* 2005; 280: 35361-35371.

به نظر می‌رسد که مصرف فولیک اسید با دوز بالا در

موش باردار، باعث بروز تغییرات هیستولوژیک و

هیستومورفومتریکی در تکامل بافت پانکراس می‌گردد. از این

رو توصیه می‌شود این ویتامین در دوران بارداری با احتیاط

کامل توسط فرد و هم‌چنین با تجویز پزشک مصرف شود.

تشکر و قدردانی

این مطالعه با پشتیبانی مرکز تحقیقات علوم اعصاب

دانشگاه علوم پزشکی بقیه الله (عج) انجام گردید، که بدین

وسیله تشکر و قدردانی می‌شود.

منابع

[1] Mahan L, Escotte -Stumps SE. Krauses food and nutrition therapy. 12th ed. Tehran: 2008; pp: 155-205.

[2] Honein MA, Paulozzi LJ, Mathews TJ, Erickson JD, Wong LY. Impact of folic acid fortification of the US food supply on the occurrence of neural tube defects. *JAMA* 2001; 285: 2981-2986.

[3] Martignoni E, Tassorelli C, Nappi G, Zangaglia R, Pacchetti C, Balndini, F. Homocysteine and parkinson's disease: A dangerous liaison? *Neuro Sci* 2007; 257: 31-37.

[4] Lee H, Kim HJ, Kim JM, Chang N. Effects of dietary folic acid supplementation on cerebrovascular endothelial dysfunction in rats with induced hyperhomocysteinemia. *Brain Res* 2004; 996: 139-147.

[5] Scholl TO, Johnson WG. folic acid: influence on the outcome of pregnancy. *Am Soc Clin Nutr* 2000.

[6] Fowles ER, Walker LO, Marti CN, Ruiz RJ, Wommack J, Bryant M, et al. Relationships among maternal nutrient intake and placental biomarkers during the 1st trimester in low-income women. *Arch Gynecol Obstet* 2012; 285: 891.

[7] Cunningham FG, Leveno KJ, Bloom SL, Hauth JC, Rouse DJ, Spong CY. Williams obstetrics. 23rd ed. New York: McGraw-Hill 2010; 756-785.

[8] Williams PJ, Bulmer JN, Innes BA, Broughton Pipkin F. Possible roles for folic acid in the regulation of trophoblast invasion and placental development in normal early human pregnancy. *Biol Reprod* 2011; 84: 1148-1153.

[9] Wen SH, Guo Y, Rodger M, White RR, Yang Q, Smith GN, et al. Folic acid supplementation in pregnancy and the risk of pre-eclampsia—A cohort study. *PLOS ONE* 2016; 11: e0149818.

Effect of folic acid overdose on the histomorphometric indices of pancreatic tissue in NMRI mice embryo

Sara Rahmani (MSc.)¹, Mehrangiz Sadughi (Ph.D)², Gholamreza Kaka (Ph.D)^{3*}, Seyed Homayoon Sadraie (Ph.D)³, Parisa Abasi (MSc)¹

1- Dept. of Biology, Student of Biological Sciences, Azad University, Tehran, Iran.

2- Dept. of Biology, Azad University, Tehran, Iran.

3- Neurosciences Research center and Department of Anatomy, Baqiyatallah University of Medical Sciences, Tehran, Iran

(Received: 2 Nov 2015; Accepted: 14 Dec 2016)

Introduction: Embryonic period is the most sensitive stage of the human life in confronting with taken material by mother. The goal of this study was to evaluate the overdose effect of folic acid on days 8-9-10 gestation on the pancreatic tissue.

Materials and Methods: Twenty pregnant mice were equally divided into four groups. The control group received no injection. The sham group received distilled water injection and experimental groups received folic acid in doses of 0.45 µg (1 experimental group = E1) and 0.6 µg (2 experimental group = E2) intra peritoneally on days 8, 9 and 10 of gestation.

Results: No significant differences were found in morphological and histological abnormalities among control, sham and experimental groups. The crown-rump length and weight of the fetuses in the E1 group was significantly increased compared to control group. Morphometric studies of the pancreatic tissue of fetuses revealed the mean area of the pancreas in E1 group which had an insignificance increase in compression with control group. Percent of the connective tissue, in E2 group, was no significantly increased compared to control group. On the other hand, the percent of the parenchyma in E2 group was no significantly decreased compared to control group. The percent of the islets of Langerhans in E2 group was significantly increased. Percent of Acini in E2 group, significantly decreased compared to control group.

Conclusion: It seems that administration of extract of folic acid to pregnant mice cause histological and histomorphometrical changes in the development pancreatic tissue. Therefore, it is recommended to consume this vitamin during pregnancy carefully and also prescribing by a physician.

Keywords: Pancreas, Fetus, Folic acid, Mice

* Corresponding author. Tel: +98 9124843897

gh_kaka@yahoo.com