

عوارض مزمن خردل گوگردی بر روی غدد اندوکرین (کبد و بیضه) بر اساس مطالعه هیستوشیمی

لعیا قهاری^۱، شهلا میرگلوی بیات^۲

۱- گروه آناتومی، دانشکده پزشکی، دانشگاه علوم پزشکی آجا- تهران، ایران. نویسنده مسئول. ۲- گروه زنان، دانشکده پزشکی، دانشگاه علوم پزشکی ایران، تهران، ایران.

اطلاعات مقاله	چکیده
<p>نوع مقاله پژوهشی</p> <p>تاریخچه مقاله دریافت: ۹۷/۲/۱۹ پذیرش: ۹۷/۶/۲۸</p>	<p>مقدمه: خردل گوگردی بعنوان گاز جنگی می باشد که از طریق استنشاق و تماس مستقیم با پوست و یا از طریق دستگاه گوارش بدنبال مصرف غذای آلوده جذب می شود. در مطالعات انسانی خردل هیدرولیز نشده در مغز و ذخایر چربی حتی پس از گذشت روزهای متمادی پس از تماس وجود داشت. دفع این ماده از طریق ترشحات بدن مانند سمن، ادرار، عرق و خون صورت می گیرد. تاثیر خردل را عمدتاً مثل سایر مواد توکسیک در سطح گنادها یعنی محل تقسیم سریع سلولی و همچنین سلولهای کبدی می دانند.</p> <p>روش کار: در این تحقیق از ۳۰ راس رات نژاد آلبینو نر با وزن ۲۰۰ گرم در سه گروه نرمال، گروه حلال با نام بافر تیروز و گروه آزمایشی خردل گوگردی استفاده شد. برای گروه آزمایشی از ۱۰ میکروگرم بر کیلوگرم خردل حل شده در بافر تیروز استفاده شد که به صورت داخل صفاقی و در سمت راست تزریق شد. پس از گذشت ۸ هفته رتھا بیهوش و سپس ذبح گردیدند و در زیر هود تشریح گشته و از ناف کبد و بیضه سمت راست نمونه برداری شد. نمونه در فرمالین ۱۰٪ جهت پروسه بافتی قرار گرفته و با میکروتوم برشهای ۵ میکرونی زده شد. نمونه ها پس از رنگ آمیزی هماتوکسیلین-انوزین با میکروسکوپ نوری مطالعه و نتایج آن با استفاده از نرم افزار SPSS و T-Test تجزیه و تحلیل شد. ($P < 0.05$) از لحاظ آماری معنی دار در نظر گرفته شد.</p> <p>یافته ها: در گروه خردل بافت ظاهری کبد سفت و خشک شده بود و مناطق گسترده نکروز در لوبولها دیده شد و همچنین واکوئل دار شدن هپاتوسیت ها، نکروز هپاتوسیت، ادم نواحی پورت و ارتشاح سلولهای خونی و لنفوسیت ها دیده شد. ضخامت اپی تلیوم ژرمینال بیضه در گروه خردل کاهش داشته و سلولهای نواحی ادلومینال مجزا بوده و از هم گسیخته دیده شد. تعداد لوله های سمینیفروس در مقطع میکروسکوپی در گروه خردل کاهش داشته و ادم بینابینی دیده شد و همچنین سلولهای بینابینی نیز در گروه خردل کوچکتر شدند.</p> <p>بحث و نتیجه گیری: نتایج این تحقیق نشان داده است که تغییرات ظاهری و سفت شدن بافت کبد، نکروز در لوبولهای کبدی و همچنین بهم خوردن نظم سلولهای کبدی، دیلاتاسیون و پرخونی سینوزوئیدها، پیدایش واکوئل های چربی در سیتوپلاسم هپاتوسیت ها، تورم و پیکنوتیک شدن هپاتوسیت ها و همچنین ارتشاح سلولهای خونی در سینوزوئیدها، ورید مرکز لوبولی و پورت در کبد دیده شد. در بیضه از بین رفتن انسجام طبیعی بافت بیضه، افزایش فضای بین لوله های سمینیفروس و ادم بینابینی، کاهش ضخامت اپی تلیوم ژرمینال و وجود اشکال نکروزه سلولهای رده اسپرماتوسیت و کاهش تعداد آن، کاهش در حجم و تعداد سلولهای لیدیگ دیده شد. در مجموع می توان نتیجه گرفت که موستارد می تواند سالها بعد از تماس، اختلال اسپرماتوزنزیس ایجاد کند و موجب ناباروری شود و در سطح آنزیمهای کبدی و کارکرد آن تغییر ایجاد کند.</p>
<p>کلید واژگان سولفور موستارد، کبد، بیضه، رات.</p>	
<p>نویسنده مسئول Email: l-ghahari@razi.tums.ac.ir</p>	

مقدمه

گرفت و آخرین بار طی سال های ۱۳۵۹ تا ۱۳۶۷ در جنگ عراق علیه ایران به کار گرفته شد (۱-۵). فرم خالص آن ماده ای روغنی، بی بو، بی رنگ و شفاف است ولیکن فرم بکار رفته در جنگ ناخالص بوده و بویی شبیه به روغن خردل یا سیر سرخ

گاز خردل بعنوان یک عامل آلکیل کننده و تاول زا می باشد. این ترکیب بار اول در سال ۱۹۱۷ در جنگ جهانی اول در منطقه ای از خاک بلژیک توسط آلمان ها مورد استفاده قرار

می گیرد و جهت دفع متابولیت های سمی آن کبد درگیر می باشد و همچنین امکان مطالعه تاثیر کیفی و کمی ترکیب شیمیایی فوق در انسان و جبهه های جنگ وجود نداشت بر آن شدیم تا اثرات دیررس خردل گوگردی را بر روی رات بررسی نماییم.

روش کار

در این تحقیق از ۳۰ راس رات نژاد آلبینو نر با وزن ۲۰۰ گرم استفاده شد. رت ها از موسسه رازی خریداری گشته و در آزمایشگاه حیوانات نگهداری شد و آب و غذا آزادانه در اختیار آنان قرار گرفت. دمای آزمایشگاه ۲۲-۲۵ درجه و رطوبت هوا ۴۵ درصد بود و سیکل ۱۲ ساعت روز و ۱۲ ساعت شب برای آنها رعایت گردید. رت ها بطور تصادفی در سه گروه ۱۰ تایی دسته بندی شدند. گروه ها عبارت بودند از: گروه نرمال - گروه حلال و گروه خردل. پس از بدست آوردن دوز کشنده خردل معادل ۲۰ میلی گرم در کیلوگرم، از دوز ۱۰ میلی گرم در کیلوگرم استفاده گردید که برای نفوذ بهتر در بافت از بافر تیروزید بعنوان حلال استفاده شد. پس از بیهوشی با کتامین و گزیلازین، تزریق ها بصورت داخل صفاقی و در سمت راست در زیر هود صورت گرفت. نگهداری رت ها درون قفس، با رعایت احتیاط کامل و استفاده از دستکش مناسب در زمان تعویض پوشالها صورت گرفت و وسایل مصرفی جهت رفع آلودگی در محلول هیپوکلریت کلسیم قرار گرفت و سپس امحا گردید. پس از گذشت ۸ هفته رت ها بیهوش و سپس ذبح گردیدند و در زیر هود تشریح گشته و از ناف کبد و بیضه سمت راست نمونه برداری شد. نمونه در فرمالین ۱۰٪ جهت پروسه بافتی قرار گرفته و با میکروتوم برشهای ۵ میکرونی زده شد. نمونه ها پس از رنگ آمیزی هماتوکسیلین-ائوزین با میکروسکوپ نوری مطالعه و نتایج آن با استفاده از نرم افزار SPSS و T-Test تجزیه و تحلیل شد. ($P < 0.05$) از لحاظ آماری معنی دار در نظر گرفته شد.

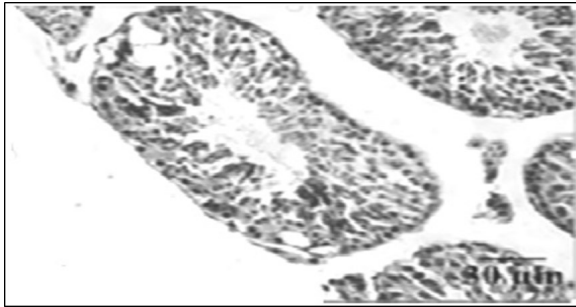
یافته ها

یافته ها بر اساس تغییرات ظاهری کبدی

با مشاهده ظاهری کبد، تغییرات بر اساس تحقیق Cullen امتیاز دهی شد (۹) که از ۰ تا ۴ در نظر گرفته شد. کمترین امتیاز به شرایط نرمال که بافت کبد غیر طبیعی نمی باشد تعلق گرفت، امتیاز ۱ برای تغییرات جزئی، امتیاز ۲ برای تغییرات خفیف، امتیاز ۳ برای تغییرات متوسط و امتیاز ۴ برای تغییرات شدید در نظر گرفته شد. در گروه خردل بافت ظاهری کبد سفید و خشک شده بود (جدول ۱).

کرده می دهد. پایداری آن در محیط زیاد بوده و هفته ها و ماه ها قدرت تاول زایی خود را حفظ می کند (۶). این گاز باعث فلج شدن اعمال فیزیولوژیک از قبیل وقفه گلیکولیز، سنتز پروتئین و اسیدهای نوکلئیک، اختلال در کارکرد غشای سلول و در نتیجه مرگ سلولی می شود. به دلیل حلالیت بالا در چربی به راحتی از جدار سلول عبور کرده و وارد بدن می گردد (۶-۸). گاز خردل به جز از راه پوست، از راه تنفس، ملتحمه چشم و دستگاه گوارش توسط مواد آلوده ی خوراکی نیز وارد بدن می شود (۱، ۲). میزان مرگ و میر قربانیان مواجهه شده با خردل گوگردی بطور کلی به زمان تماس با ماده سمی بستگی دارد و بر این اساس به فاز زودرس و فاز دیررس تفکیک می شود (۶) و تاثیر آن با توجه به شدت و مدت تماس، از مرگ سلولی تا ایجاد اختلال در عملکرد سلولی در بافت های مختلف بدن متفاوت است (۲). خردل در دمای ۱۵ درجه سانتی گراد تبخیر می گردد و در هوای گرم پایداری آن کمتر است و تبخیر آن افزایش می یابد و در شب به علت کاهش دمای هوا رسوب می نماید (۱). این ماده براحتی به غشای سلول، چوب، چرم، پلاستیک همانند ماسک های پلاستیکی، لاستیک، لباسهای متخلخل، غذاها و گیاهان نفوذ می نماید در حالیکه فلزات، شیشه و کاشی لعابی در مقابل نفوذ آن مقاوم هستند (۱). گاز خردل با خواص آلکیل کننده و الکتروفیلیک خود در ساختمان اسیدهای نوکلئیک، غشای سلولی و پروتئین ها تغییراتی ایجاد می کند (۲) و با ایجاد اتصال متقاطع در رشته های مولکولی DNA و آلکیل کردن پایه های از تی DNA اعمال اثر کرده و تکثیر مولکولی و تقسیم سلولی جلوگیری می کند (۱، ۲، ۷). خردل گوگردی از طریق استنشاق و تماس مستقیم با پوست و از سطح قدامی چشم یا از طریق دستگاه گوارش بدنبال مصرف غذای آلوده جذب می شود (۱). مرگ زودرس معمولاً در طی چند روز نخست تماس با گاز خردل و بدنبال آسیب راههای هوایی و سپس برونکوپنومونی ثانویه رخ می دهد (۶). مطالعات اتوگرافی افزایش فعالیت رادیواکتیوی را در ناحیه بینی و متعاقب آن کلیه، کبد و روده در اثر مواجهه با خردل گوگردی نشان داده و همچنین در مطالعات انسانی خردل هیدرولیز نشده در مغز و ذخایر چربی حتی پس از گذشت روزهای متمادی پس از تماس وجود داشت (۱). در آخرین حملات شیمیایی عراق در منطقه جنوب و غرب ایران، مخصوصاً شهر اشنویه ۲۶۸۰ مصدوم غیر نظامی به جا ماند (۶) و از آنجاییکه اثرات سمی این گاز مدت ها در منطقه باقی مانده بود عده زیادی از عوارض دیررس ناشی از آن دست به گریبان بوده اند و ۷۲٪ موارد آلودگی در همسران افراد در معرض ماده شیمیایی گزارش شده است (۲). از آنجایی که دفع این ماده از طریق ترشحات بدن مانند سمن، ادرار، عرق و خون صورت

تصویر ۱- لوله های سمینیفرا را در گروه خردل با بزرگنمایی ۱۰



بحث و نتیجه گیری

سولفور موستارد بعنوان عامل مخرب و آزار رسان بر روی دستگاههای بدن تاثیر می گذارد. عوارض دیررس آن در دستگاه گوارش ۵۵٪ و دستگاه تناسلی ۵۲٪ گزارش شد. در تحقیق ما تغییرات ظاهری و سفت شدن بافت کبد، نکروز در لوبولهای کبدی و همچنین بهم خوردن نظم سلولهای کبدی، دیلاتاسیون و پر خونی سینوزوئیدها، پیدایش واکوئل های چربی در سیتوپلاسم هپاتوسیت ها، تورم و پیکنوتیک شدن هپاتوسیت ها و همچنین ارتشاح سلولهای خونی در سینوزوئیدها، ورید مرکز لوبولی و پورت در کبد دیده شد. در بیضه از بین رفتن انسجام طبیعی بافت بیضه، افزایش فضای بین لوله های سمینیفرا و ادم بینابینی، کاهش ضخامت اپی تلیوم ژرمینال و وجود اشکال نکروزه سلولهای رده اسپرماتوسیت و کاهش تعداد آن، کاهش در حجم و تعداد سلولهای لیدیگ دیده شد. در تحقیقات انجام شده توسط Ouyagbemi و همکاران در سال ۲۰۱۶، بر روی تاثیر مسمومیت در کبد گزارش التهاب و پر خونی شده است (۱۱) که با تحقیق ما همخوانی داشته است. بر اساس امتیازات اعلام شده انجمن پاتولوژی کبد برزیل و تحقیق انجام شده بر اساس آن توسط Ramos در سال ۲۰۱۵ در برزیل، بهم خوردن نظم طناب کبدی، نکروز و آپوپتوزیس و حضور سلولهای لنفوسیتی و خونی بعنوان ضایعات بافتی کبد گزارش شده است (۱۲) که با گزارش ما در گروه خردل مطابقت دارد.

در تحقیق انجام شده توسط Mahli در سال ۲۰۱۵، از بین رفتن نظم سلولی و بالونی شدن هپاتوسیت ها و حضور واکوئل های چربی در آن به عنوان هپاتوتوکسیسیته در نظر گرفته شد (۱۳) در این تحقیق هپاتوسیت ها متورم و حاوی واکوئل های چربی بوده است.

در سال ۲۰۱۳ در تحقیق انجام شده توسط Cullen و همکاران جهت ضایعات کبدی و شدت آن امتیاز بندی صورت گرفت (۹) که در مطالعه ما از آن استفاده شد و میزان توکسیسیته کبد بر اساس آن سنجیده و عنوان شد. در تحقیق انجام شده بر روی سولفور موستارد توسط Pohanka در سال ۲۰۱۳ که بر روی

جدول ۱- تغییرات ظاهری کبد در گروه حلال و خردل گوگردی

انحراف معیار	میانگین	تعداد	گروه
۰/۵۱۶	۰/۶	۱۰	حلال
۰/۴۸۳	۳/۷	۱۰	تجربی

یافته ها بر اساس نکروز هپاتیک

بر اساس تعداد سلولهای نکروز شده امتیاز دهی انجام شد که از ۱ تا ۴ در نظر گرفته شد (۹) امتیاز ۱ به نکروز انفرادی سلول کبدی و امتیاز ۴ برای نکروز منتشر متصل بین لوبولها در نظر گرفته شد. در گروه خردل مناطق گسترده نکروز در لوبولها دیده شد (جدول ۲).

جدول ۲- نکروز هپاتیک در گروه حلال و خردل گوگردی

انحراف معیار	میانگین	تعداد	گروه
۰/۴۸۳	۰/۳	۱۰	حلال
۰/۴۷۱	۳	۱۰	تجربی

یافته ها بر اساس تغییرات هیستوپاتولوژیک

تغییرات هیستوپاتولوژیک شامل ارتشاح نوتروفیل، ارتشاح لنفوسیت در پورت، ادم پورت، پرولیفراسیون فیبروبلاست، واکوئل دار شدن سلول کبدی و نکروز هپاتوسیت می باشد که در صورت وجود هر کدام یک امتیاز محاسبه شده و مجموع امتیاز برای هر رات از ۰ تا ۶ می باشد (۹). در گروه خردل واکوئل دار شدن هپاتوسیت ها، نکروز هپاتوسیت، ادم نواحی پورت و ارتشاح سلولهای خونی و لنفوسیت ها دیده شد (جدول ۳).

جدول ۳- مجموع تغییرات هیستوپاتولوژیک کبد

در گروه حلال و خردل گوگردی

انحراف معیار	میانگین	تعداد	گروه
۰/۴۸۳	۱/۳	۱۰	حلال
۰/۵۱۶	۵/۴	۱۰	تجربی

یافته ها بر اساس ضخامت اپی تلیوم ژرمینال و لوله های

سمینیفرا و سلول های سر تولی

بر اساس هیستولوژی بافتی بیضه (۱۰) و مشاهده میکروگرافهای بیضه راست، ضخامت اپی تلیوم ژرمینال بیضه در گروه خردل کاهش داشته و سلولهای نواحی ادولمینال مجزا بوده و از هم گسیخته دیده شد. تعداد لوله های سمینیفروس در مقطع میکروسکوپی در گروه خردل کاهش داشته و ادم بینابینی دیده شد و همچنین سلولهای بینابینی نیز در گروه خردل کوچکتر شدند. اما تعداد سلولهای سر تولی در گروه خردل نسبت به گروه نرمال و حلال تفاوتی نداشت (تصویر ۱).

انجام شده توسط Marzony در سال ۲۰۱۶، محققان معتقد بودند که خردل بواسطه اثرات پاتولوژیکی مختلف از جمله اختلال هورمونهای جنسی، آتروفی بیضه، اختلال در روند اسپرماتوژنیزس، کاهش کیفیت اسپرم و مشکلات باروری ایجاد می نماید (۵) که مکانیسم آن در اثر تولید استرس اکسیداتیو و کمبود آنتی اکسیدانهاست که یکی از فاکتورهای اصلی کاهش کیفیت اسپرم و ناباروری در مردان است. امیرزرگر در سال ۲۰۰۹ با بررسی بر روی ۶۴ مصدوم شیمیایی و مقایسه آن با ۶۴ فرد غیر مصدوم به نتایجی رسید که تحقیقات ما را تایید می نماید. در گروه مواجهه با سولفورید موسنارد تحرک اسپرم کاهش و میزان هورمون FSH در آنها افزایش داشته است. در بررسی بافتی بیضه در گروه مواجهه با موسنارد آزواسپرمی دیده شد و در لوله ها تنها سلولهای سرتولی رویت شد و روند اسپرماتوژنیزس وجود نداشت (۱۸). قانعی و همکاران در سال ۲۰۰۴ بر روی ۱۱۷ زوج تحقیق انجام دادند و به نتایج مشابهی در مورد ناباروری آنها رسیدند (۱۹). صفری نژاد در سال ۲۰۰۱ بر روی ۸۱ مصدوم شیمیایی تحقیق انجام داد که در آن ضمن آنالیز اسپرم، مقدار سه هورمون FSH، تستوسترون و LH پلاسما را اندازه گیری نمود. از ۲۴ مصدوم بیوسپی بیضه انجام گرفت که نتایج آن ۴۲٫۵٪ آزواسپرمی و ۵۷٫۵٪ الیگواسپرمی بوده است و آتروفی اپی تلیوم ژرمینال، سلول سرتولی سالم و سلول لیدیگ با ظاهر نرمال گزارش شد. سطح هورمونی FSH بالا بوده و سطح پلاسمایی هورمون های تستوسترون و LH نرمال گزارش شد و در مجموع اعلام شد که موسنارد می تواند سالها بعد از تماس، اختلال اسپرماتوژنیزس ایجاد کند و موجب ناباروری شود (۲۰) که تحقیق ما نیز اثر آن را ثابت می کند. با توجه به باقی ماندن اثرات خردل گوگردی در مناطق جنگلی و تاثیر حتی مقدار جزئی آن در ساکنین مناطق مذکور، پیشنهاد می گردد که آزمایش کاملی از آنزیمهای کبدی و همچنین هورمونی از ساکنان آن مناطق بعمل آمده و مورد پایش و بررسی قرار گیرند.

کبد و کلیه و عضلات رات صورت گرفت اعلام نمود کاهش گلوکز، افزایش فعالیت کاسپاز و آپوپتوزیس دیده شد (۱۴) که با نتایج ما همخوانی داشت. جعفری و همکاران در سال ۲۰۰۷ تحقیقی را روی رات انجام دادند و اثرات خردل در مقادیر متفاوت و زمانهای مختلف تا ۲ هفته را بر روی فعالیت های آنزیمی کبد بررسی نمودند (۱۵) و نتیجه گرفتند در مقادیر بالا و زمان طولانی تر فعالیت های آنزیمی کبد کاهش داشته است که البته با توجه به گزارش نکروز و تخریب بافت کبد منطقی می باشد. پناهی در سال ۲۰۱۳ با تحقیقی که انجام داد اعلام نمود ضایعات تاخیری موسنارد بر روی دستگاه تناسلی بصورت تاثیر روی فرآیند اسپرماتوژنیزس می باشد (۱۶). در مطالعات انسانی عوارض تناسلی و جنسی را عارضه دیررس و سیستمیک جنگی دانسته و تاثیر خردل را عمدتا در محور نورواندوکورین تناسلی و مثل سایر مواد توکسیک در سطح گنادها یعنی محل تقسیم سریع سلولی می دانند که منجر به اختلالات باروری، سقط جنین، آنومالی مادرزادی و اختلال جنسی و کاهش میل جنسی می گردد (۲، ۱۷). در تحقیق ما کاهش روند اسپرماتوژنیزس و کاهش ضخامت اپی تلیوم ژرمینال و مرگ سلولی رده های اسپرماتوسیت و کاهش سلولهای لیدیگ نشانگر التهاب و موجب اختلال هورمونی می شود که در تحقیق Khan در سال ۲۰۱۷ به آن اشاره شد و ضایعات مزمن تناسلی شامل اختلالات هورمونی، آتروفی بیضه، نقص سلول اسپرم و تولید آن و ناباروری مردان را ناشی از آن می داند و اعلام نمود اثرات مزمن موسنارد در والدین، می تواند نواقص مادرزادی در کودکان را ایجاد کند (۷).

آنچه مسلم است مکانیسم ایجاد ناباروری و اختلالات تناسلی شامل آلکیلاسیون DNA، تولید ROS می باشد و در نتیجه تخریب DNA مرگ سلولی و نقص در غشای سلول مشاهده می شود. در واقع موسنارد واکنش های التهابی و استرس اکسیداتیو را فعال نموده و موجب کاهش روند اسپرماتوژنیزس و در نهایت کاهش کیفیت و میزان اسپرم می شود. با مطالعه مروری

References

- 1-Etemad L, Moshiri M, Balali-Mood M. Delayed Complications and Long-Term Management of Sulfur Mustard Poisoning: A Narrative Review of Recent Advances by Iranian Researchers Part II: Clinical Management and Therapy. *Iranian Journal of Medical Sciences*. 2018;43(3):235-47.
- 2-Ketabchi AA. Urogenital and fertility complications in victims of chemical war residing in Kerman province. *Journal of Kerman University of Medical Sciences*. 1997;5(2):72-7.
- 3-Ayatollahi H, Asgharzadeh A, Rafiee M, Keramati MR, Barzegar M, Amiri V, et al. Effect of Sulfur Mustard Toxicity on FLT3-ITD Gene Mutation in Sulfur Mustard Veterans. *Iranian Journal of Toxicology*. 2018;12(4):1-4.
- 4-Andres DK, Keyser BM, Melber AA, Benton BJ, Hamilton TA, Kniffin DM, et al. Apoptotic cell death in rat lung following mustard gas inhalation. *American Journal of Physiology-Lung Cellular and Molecular Physiology*. 2017;312(6):L959-L68.
- 5-Marzony ET, Ghanei M, Panahi Y. Relationship of oxidative stress with male infertility in sulfur mustard-exposed injuries. *Asian Pacific Journal of Reproduction*. 2016;5(1):1-9.
- 6-M Dadpey LG. Respiratory complication of mustard gas in Iraq-Iran war victims living in Kermanshah. *ANNALS OF MILITARY AND HEALTH SCIENCES RESEARCH*. 2007;5(319):1331-5.
- 7-Khan F, Niaz K, Ismail Hassan F, Abdollahi M. An evidence-based review of the genotoxic and reproductive effects of sulfur mustard. 2017;91(3):1143-56.
- 8-Ayatollahi H, Rafiee M, Keramati M-R, Balali-Mood M, Asgharzadeh A, Sadeghian MH, et al. Lack of FLT3-TKD835 gene mutation in toxicity of sulfur mustard in Iranian veterans. *Iranian Journal of Basic Medical Sciences*. 2015;18(9):862-6.
- 9-Cullen JM, Faiola B, Melich DH, Peterson RA, Jordan HL, Kimbrough CL, et al. Effects of Kupffer cell depletion on acute alpha-naphthylisothiocyanate-induced liver toxicity in male mice. *Toxicologic pathology*. 2013;41(1):7-17.
- 10-Whitney KM. Testicular histopathology in juvenile rat toxicity studies. *Systems biology in reproductive medicine*. 2012;58(1):51-6.
- 11-Oyagbemi AA, Omobowale OT, Asenuga ER, Akinleye AS, Ogunsanwo RO, Saba AB. Cyclophosphamide-induced Hepatotoxicity in Wistar Rats: The Modulatory Role of Gallic Acid as a Hepatoprotective and Chemopreventive Phytochemical. *International Journal of Preventive Medicine*. 2016;7:51.
- 12-Ramos CAF, Sá RdCdS, Alves MF, Benedito RB, de Sousa DP, Diniz MdFFM, et al. Histopathological and biochemical assessment of d-limonene-induced liver injury in rats. *Toxicology Reports*. 2015;2:482-8.
- 13-Mahli A, Koch A, Czech B, Peterburs P, Lechner A, Haunschild J, et al. Hepatoprotective effect of oral application of a silymarin extract in carbon tetrachloride-induced hepatotoxicity in rats. *Clinical Phytoscience*. 2015;1(1):5.
- 14-Pohanka M, Stetina R, Svobodova H, Ruttkay-Nedecky B, Jilkova M, Sochor J, et al. Sulfur mustard causes oxidative stress and depletion of antioxidants in muscles, livers, and kidneys of Wistar rats. *Drug and chemical toxicology*. 2013;36(3):270-6.
- 15-Jafari M. Dose- and time-dependent effects of sulfur mustard on antioxidant system in liver and brain of rat. *Toxicology*. 2007;231(1):30-9.
- 16-Panahi Y, Ghanei M, Ghabili K, Ansarin K, Aslanabadi S, Poursaleh Z, et al. Acute and chronic pathological effects of sulfur mustard on genitourinary system and male fertility. *Urology journal*. 2013;10(2):837-46.
- 17-Ahmadi K, Ranjeban-Shayan H, Rezazade M, Ahmadizadeh M-J. Sexual Dysfunction Among Combat Veterans Injured by Chemical Warfare. *International Journal of Sexual Health*. 2014;26(2):93-9.
- 18-Amirzargar MA, Yavangi M, Rahnavardi M, Jafari M, Mohseni M. Chronic mustard toxicity on the testis: a historical cohort study two decades after exposure. *International journal of andrology*. 2009;32(4):411-6.
- 19-Ghanei M, Rajaei M, Khateri S, Alaeddini F, Haines D. Assessment of fertility among mustard-exposed residents of Sardasht, Iran: a historical cohort study. *Reproductive toxicology (Elmsford, NY)*. 2004;18(5):635-9.
- 20-Safarinejad MR. Testicular effect of mustard gas. *Urology*. 2001;58(1):90-4.

Chronic complications of sulfur mustard on endocrine glands (liver and testis) based on histochemistry

Ghahari L (PhD)*, Mirgaloo Bayat Sh (MD)

Abstract

Introduction: Sulfur mustard is a gas warfare that is absorbed through inhalation and direct contact with the skin or through the digestive tract following contaminated food. In human studies, non-hydrolysed mustard in the brain and fat deposits even after many days after exposure. Disposal of this substance occurs through body secretions such as semen, urine, sweat and blood. The effect of mustard is mainly on the level of other toxic materials, ie, fast cell division, and liver cells.

Methods: In this research, 30 male albino 200g were divided into three groups: normal, solvent group, and sulfur mustard group. For the experimental group, 10 micrograms per kilogram of mustard dissolved in a tyrods buffer was injected intraperitoneally. After 8 weeks, the rats were anesthetized and then slaughtered and described in the hood and sampled from the liver and testis. The sample was placed in a 10% formalin for tissue processing and was applied to the microtome of 5 micron sections. The specimens were studied by light microscopy after hematoxylin-eosin staining. The results were analyzed using SPSS software and T-test. $P < 0.05$ was considered statistically significant.

Results: In the mustard group, the liver tissue was solidified and dried, and extensive necrosis areas were observed in the lobules, as well as vacuolating hepatocytes, hepatocyte necrosis, edema of the port, and blood cell infiltration and lymphocytes. The thickness of germinal epithelium in the mustard group decreased, and the adluminal cells were isolated and discontinuous. The number of seminiferous tubule in the microscopic section was reduced in the mustard group and interstitial edema was seen, and leydig cells also became smaller in the mustard group.

Conclusion: The results of this study have shown that changes in the appearance of the liver, necrosis in the hepatocyte, as well as the destruction of the liver cells, dilatation and hypertension of the sinuses, the formation of fatty vacuoles in the hepatocyte cytoplasm, swelling and Picnotic hepatocytes as well as blood cell infiltration were observed in sinusoids, central vein of the lobule and port in the liver. In the testis, loss of the integrity of the testicular tissue, increased space between the seminiferous tubule and interstitial edema, reduced thickness of germ epithelium, and the presence of necrotic forms of spermatocyte cells and reduced its number, decreased the volume and number of Leydig cells. In conclusion, it can be concluded that Mustard can cause spermatogenesis in years after exposure, leading to infertility and changes in the level of liver enzymes and their function.

Keyword: Sulfur Mustard, Liver, Testis, Rat.

*Corresponding Author, Department of Anatomy, Faculty of Medicine, AJA University of Medical Sciences, Tehran, Iran