

برخورد با بیماری کلستاتیک کبدی

کلستاز کبدی به صورت افزایش آلکالن فسفاتاز و گاماگلوتامیل ترانس پپتیداز و بدنبال آن هیپربیلی روبینمی کونژوگه مشخص می شود. کلستاز به دو دسته داخل کبدی و خارج کبدی تقسیم بندی می گردد.

کلستاز داخل کبدی نشانگر اختلال عملکرد هپاتوسلولار یا وجود ضایعه انسدادی مجاری صفراوی داخل کبدی دیستال به کانالیکول های صفراوی می باشد.

اولین قدم برای بررسی کلستاز، افتراق کلستاز داخل کبدی از خارج کبدی است. سونوگرافی شکم، برای رد وجود دیلاتاسیون مجاری صفراوی خارج و داخل کبدی حساس و اختصاصی است. اگر اختلال مجاری صفراوی وجود داشته باشد، قدم بعدی می تواند Magnetic Resonance Cholangiopancreatography (MRCP) یا Endoscopic Ultrasound (EUS) باشد. در صورتیکه در تصویربرداری شواهد انسداد خارج کبدی وجود نداشته باشد، تشخیص کلستاز داخل کبدی مطرح می شود که جهت بررسی آن، ابتدا Antimitochondrial Antibody (AMA) چک می شود و اگر AMA منفی باشد، بیوپسی کبد مدنظر قرار می گیرد.

واژگان کلیدی: کلستاز، هیپربیلی روبینمی، سونوگرافی

ناصر ابراهیمی دریانی^{۱*}، محمد طاهر^۲

^۱ استاد گروه گوارش، دانشگاه علوم پزشکی تهران، تهران، ایران

^۲ استادیار گروه گوارش، دانشگاه علوم پزشکی تهران، تهران، ایران

* نشانی نویسنده مسئول:

گروه گوارش، دانشگاه علوم پزشکی تهران، تهران، ایران

نشانی الکترونیک: nasere@yahoo.com

مقدمه

اختصاصی، غیر ته‌اجمی و ارزان می‌باشد. از معایب سونوگرافی این است که وابسته به فرد انجام دهنده است و اختلالات مجاری صفراوی در کلانژییت اسکروزان ممکن است مشاهده نشود. علاوه بر این، قسمت دیستال CBD^۱ و پانکراس معمولاً به خوبی مشخص نمی‌باشند.

اگر اختلال مجاری صفراوی وجود داشته باشد، ارزیابی‌های بیشتر بر اساس محتمل‌ترین تشخیص می‌باشد. MRCP^۲ یک روش ایمن برای شناسایی مجاری صفراوی است. دقت MRCP برای تشخیص انسداد مجاری صفراوی مشابه ERCP^۳ است. در تشخیص سنگ‌های مجاری صفراوی و ضایعات ایجادکننده انسداد خارج کبدی، EUS^۴ دقتی مشابه با MRCP دارد و ممکن است در بخش‌های اندوسکوپی با MRCP ترجیح داده شود. استاندارد طلایی برای مشاهده مجاری صفراوی و درمان انسداد مجاری صفراوی خارج کبدی، ERCP است، اما این پروسیجر با عوارضی (پانکراتیت در ۵-۳٪ بیماران، خونریزی در ۲٪ بیماران، کلانژییت ۱٪، مرگ و میر ناشی از پروسیجر ۴/۰٪) همراه است (۳). بنابراین، زمانی که انسداد خارج کبدی مدنظر قرار می‌گیرد و نیاز به مداخله اندوسکوپی چندان مشخص نباشد، برای اجتناب از انجام ERCP غیرضروری، MRCP یا EUS باید انجام شود.

اگر در تصویربرداری شواهد انسداد مکانیکی وجود نداشته باشد، تشخیص کلستاز داخل کبدی مطرح می‌شود. اما در افرادی که شرح حال آنان مطرح کننده علت خارج کبدی (نظیر کارسینوم پانکراس یا آمپول واتر)، قضاوت بالینی باید انجام شود و سونوگرافی تکرار شود یا یک روش تصویربرداری دیگر استفاده شود (۲).

در بالغین مبتلا به کلستاز داخل کبدی، قدم بعدی چک سطح سرمی AMA^۵ برای تشخیص PBC^۶ است (۴). در صورتیکه $AMA \geq 1:40$ باشد و پروفایل آنزیمی کلستاتیک در غیاب توجیه دیگر وجود داشته باشد، تشخیص PBC با اطمینان بالا مطرح می‌شود (۵). در برخی بیماران خاص، بیوپسی کبد هنوز مناسب می‌باشد. اگر AMA و ANA مختص PBC منفی باشد، MRCP قدم تشخیصی بعدی برای اکثر بیماران می‌باشد. در نهایت، اگر هنوز تشخیص مسجل نباشد، بیوپسی کبد باید انجام شود. یک بیوپسی کبد کافی باید حاوی حداقل ۱۰ فضای پورت باشد تا بیماری مجاری صفراوی کوچک تشخیص داده شود.

یافته‌های بیوپسی کبد باید به سه دسته ذیل تقسیم شود:

الف) بیماری‌های درگیرکننده مجاری صفراوی که علل اصلی آن PBC با AMA منفی، PSC^۸ مجاری صفراوی کوچک، کمبود ABCB4، سارکوئیدوز، داکتوپنی ایدیوپاتیک یا کلستاز ناشی از داروی طولانی مدت می‌باشد

کلستاز به صورت اختلال تشکیل صفرا و/یا جریان صفرا تعریف می‌شود که از لحاظ بالینی به صورت خستگی، خارش و در شکل کاملاً واضح آن با زردی تظاهر می‌یابد. مارکرهای بیوشیمیایی زودرس در بیماران بدون علامت شامل افزایش آلکالین فسفاتاز (AP) و گاماگلوتامیل ترانس پپتیداز (GGT) و بدنال آن هیپر بیلی روبینمی کونژوگه در مراحل پیشرفته تر می‌شود. کلستاز به دو دسته داخل کبدی و خارج کبدی تقسیم بندی می‌شود. کلستاز داخل کبدی ممکن است بدنال اختلال عملکرد هپاتوسولار یا بواسطه ضایعات انسدادی مجاری صفراوی داخل کبدی دیستال به کانالیکول‌های صفراوی رخ دهد (۱). کلستاز اگر بیش از ۶ ماه طول بکشد، مزمن در نظر گرفته می‌شود. اکثر بیماری‌های کلستاتیک مزمن بطور خالص داخل کبدی هستند، در حالیکه کلانژییت اسکروزان ممکن است مجاری صفراوی کوچک و بزرگ داخل کبدی و/یا خارج کبدی را تحت تاثیر قرار دهد. بیماران بدون علامت به طور کلی به هنگام انجام آزمایشات روتین یا طی بررسی برای یک بیماری دیگر با افزایش GGT یا AP شناسایی می‌شوند. افزایش GGT به تنهایی، اختصاصیت اندکی برای کلستاز دارد و ممکن است در نتیجه القای آنزیم در پاسخ به مصرف الکل یا داروها باشد. افزایش ایزوله آلکالین فسفاتاز در بیماری‌های کبدی کلستاتیک نظیر برخی بیماری‌های نادر (مثل کلستاز داخل کبدی فامیلیال پیشرونده نوع ۱ و ۲ (PFIC^۱) و اختلال سنتز اسید صفراوی)، در نتیجه رشد سریع استخوانی (مثلاً در بچه‌ها)، بیماری‌های استخوانی (نظیر بیماری پاژه) و یا بارداری می‌تواند رخ دهد. حداکثر سطح سرمی AP و GGT لازم برای بررسی تشخیصی مورد بحث است. در این زمینه، سطح سرمی AP بیش از ۱/۵ برابر حداکثر میزان طبیعی و سطح GGT بیش از ۳ برابر حداکثر میزان طبیعی برای بررسی‌های تشخیصی پیشنهاد می‌گردد. اولین قدم برای بررسی کلستاز، افتراق کلستاز داخل کبدی از خارج کبدی است. شرح حال و معاینه فیزیکی یک روند تشخیصی اساسی در بررسی کلستاز است (۲). یک شرح حال شغلی و دارویی می‌تواند کمک کننده باشد و هر دارویی که طی ۶ هفته اخیر مصرف شده است می‌تواند برای کلستاز دخیل باشد. این داروها می‌توانند داروهای گیاهی، ویتامین‌ها یا سایر داروها باشند. شرح حال تب، بویژه زمانی که همراه با لرز یا درد شکمی ربع فوقانی راست باشد، مطرح کننده کلانژییت ثانویه به بیماری انسدادی (بویژه سنگ کلدوک) است، اگرچه ممکن است در بیماری الکلی و بندرت در هپاتیت ویروسی نیز دیده شود. در نهایت با یک شرح حال فامیلی بیماری کلستاتیک کبدی، احتمال بیماری ارثی مطرح می‌شود. برخی بیماری‌های کلستاتیک در شرایط خاصی رخ می‌دهند (مثل بارداری، کودکی، پیوند کبد، عفونت HIV) و ممکن است نیازمند بررسی‌های اختصاصی باشند.

سونوگرافی شکم معمولاً اولین قدم برای رد وجود مجاری داخل و خارج کبدی دیلاته و توده‌ها می‌باشد، چرا که یک روش تشخیصی حساس و

۱. PFIC: Progressive Familial intrahepatic cholestasis

۱. CBD: Common Bile Duct

۲. MRCP: Magnetic Resonance Cholangiopancreatography

۳. ERCP: Endoscopic Retrograde Cholangiopancreatography

۴. EUS: Endoscopic Ultrasound

۵. AMA: Antimitochondrial Antibody

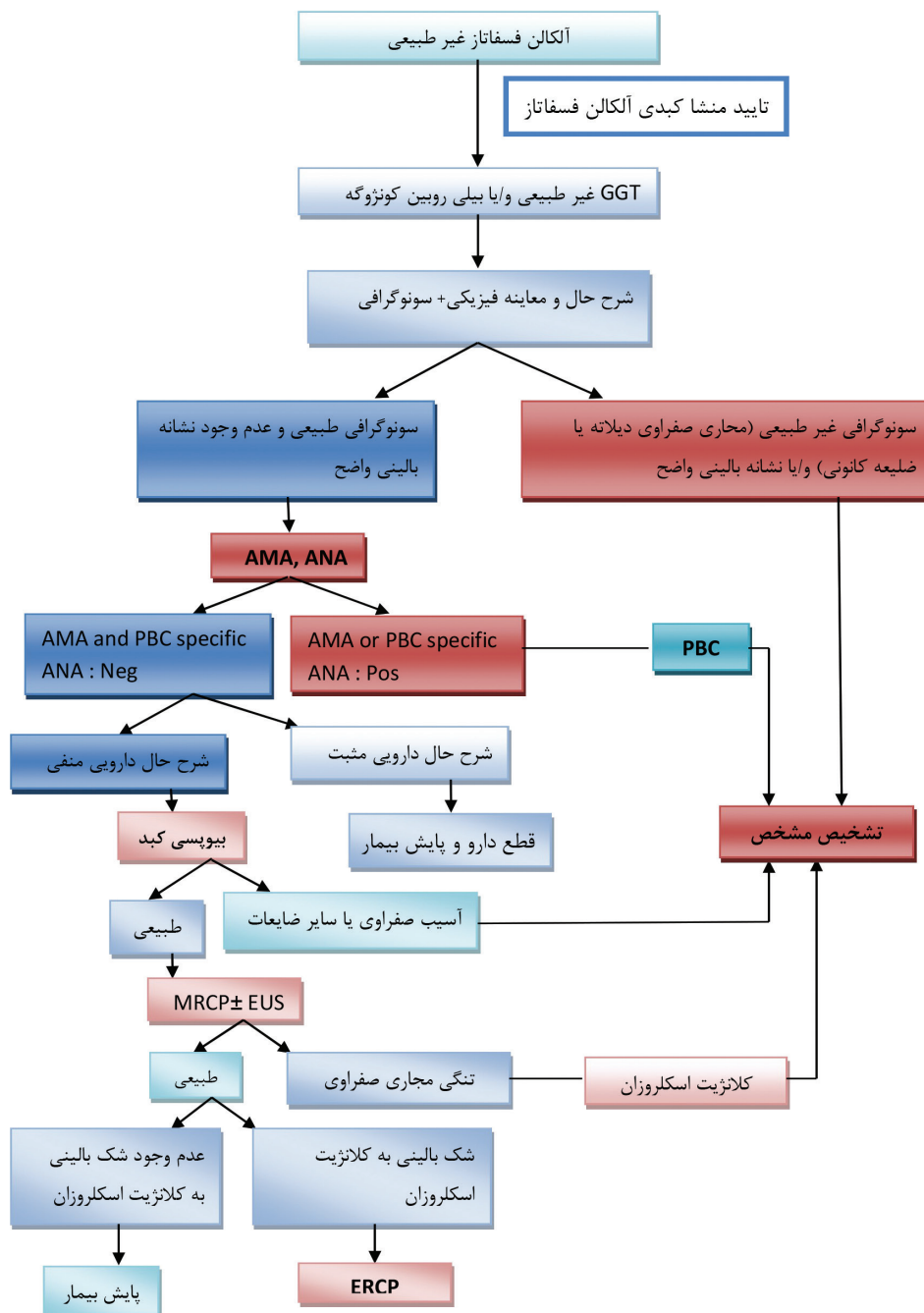
۶. PBC: Primary Biliary Cirrhosis

۸. PSC: Primary Sclerosing Cholangitis

کلانژیت صفراوی اولیه (PBC)
الف) تشخیص PBC

بیماران مبتلا به PBC ممکن است با علائمی نظیر خستگی، خارش و/یا زردی تظاهر یابند، اما اکثر بیماران به هنگام تشخیص بدون علامت هستند. در حال حاضر، تشخیص PBC براساس اختلال تست‌های کبدی (افزایش AP از منشا کبدی برای حداقل ۶ ماه) به همراه وجود AMA ($\leq 4:1$) در سرم مورد شک واقع می‌شود (۵). تشخیص با وجود تظاهرات

(ب) بیماری‌هایی که مجاری صفراوی را درگیر نمی‌کنند که شامل بیماری‌های کبدی ذخیره‌ای یا انفیلتراتیو، گرانولوم کبدی (بدون کلانژیت)، هیپرپلازی رژنراتیو ندولار، پلیوز، دیلاتاسیون سینوزوئیدال و سیروز می‌شوند. (ج) کلستاز هیپاتوسلولار همراه با اختلالات هیستولوژیک اندک که در کلستاز داخل کبدی راجعه خوش خیم (BRIC^۱)، درمان با استروژن یا استروئید آنابولیک، سپسیس، تغذیه وریدی (TPN) یا به عنوان پدیده پاراتوپلاستیک دیده می‌شود (شکل ۱).



شکل ۱: برخورد تشخیصی با کلستاز در بالغین

۱. BRIC: Benign Recurrent Intrahepatic Cholestasis

UDCA در میزان بقا بیماران مبتلا به PBC ثابت نشده است (۱۶). مطالعات اخیر نشان داده‌اند که در بیماران مبتلا به PBC که دوز استاندارد UDCA (۱۳-۱۵ mg/kg/d) را بیش از ۱۰ تا ۲۰ سال مصرف کرده‌اند، میزان بقا طولانی مدت افزایش یافته است (۱۷). پاسخ بیوشیمیایی مناسب به UDCA که به صورت کاهش میزان AP بیش از ۴۰٪ میزان قبل از درمان یا طبیعی شدن آن در سال اول درمان تعریف می‌شود (معیارهای بارسلونا) با میزان بقا بدون پیوند ۹۵٪ در سال ۱۴ پس از درمان همراه است (۱۸).

اگرچه تجویز پردنیزولون موجب بهبود تست‌های کبدی و تظاهرات هیستولوژیک می‌شود، اما باعث کاهش دانسیته معدنی استخوان در بیماران PBC می‌شود که مانع تجویز طولانی مدت این دارو می‌گردد (۱۹). در ترکیب با UDCA (۱۰ mg/kg/d)، پردنیزولون (۱۰ mg/d، برای ۹ ماه) اثرات سودمندی روی تظاهرات مختلف هیستولوژی کبد در مراحل اولیه PBC در مقایسه با UDCA بتهایی می‌گذارد (۲۰).

بودزوناید budesonide در ترکیب با UDCA موجب بهبود پارامترهای بیوشیمیایی و هیستولوژیک در مراحل اولیه بیماری می‌شود (۲۱) ولی در مراحل دیررس بیماری اثر چندانی ندارد (۲۲).

بروز ترومبوز ورید پورت احتمالاً در زمینه تجویز کوتاه مدت بودزوناید در بیماران مرحله ۴ گزارش شده است، بنابراین، نباید بودزوناید را به بیماران سیروتیک تجویز نمود (۲۳).

سایر داروهای ضد ایمنی مثل آزاتیوپرین (۲۳)، سیکلوسپورین A (۲۴)، متوترکسات (۲۵)، کلرامبوسیل (۲۶) و مایکوفنولات موفتیل (۲۷) دارای اثربخشی اندک، غیر موثر یا حتی بالقوه مضر بوده‌اند و نمی‌توان بعنوان درمان استاندارد PBC آنها را توصیه نمود.

ه) پیوند کبد

پیوند کبد به طور دراماتیک موجب بهبود میزان بقا در بیماران مبتلا به مراحل دیررس PBC می‌شود. اندیکاسیون‌های پیوند کبد مشابه سایر علل نارسایی کبد می‌باشد (۲۸). خارش شدید و مقاوم به درمان در این بیماران نیز یک اندیکاسیون پیوند کبد می‌باشد. بیماران باید زمانی به مرکز پیوند کبد ارجاع شوند که بیلی روبین آنها بیش از ۶ mg/dl، امتیاز خطر Mayo بیشتر یا مساوی ۷ یا ۸ و امتیاز MELD بیش از ۱۲ داشته باشند.

بسیاری از مراکز میزان بقای ۱ ساله را ۹۰٪ و ۵ ساله را ۸۵-۸۰٪ گزارش کرده‌اند (۲۹). اکثر بیماران پس از پیوند علائم بیماری را ندارند، اما AMA همچنان مثبت باقی می‌ماند. میزان عود بیماری در کبد پیوندی حدود ۱۸٪ است (۳۰)، ولی بندرت با نارسایی گرافت همراهی دارد (۲۸).

کلانژیت اسکروزان اولیه (PSC)

PSC یک بیماری کلستاتیک مزمن کبدی است که با روند التهابی و فیبروتیک و درگیری مجاری صفراوی داخل و خارج کبدی مشخص می‌شود (۳۱). این بیماری منجر انسداد نامنظم مجاری صفراوی از جمله تنگی‌های چند کانونی مجاری صفراوی می‌شود. PSC یک بیماری پیشرونده است

هیستولوژیک مشخصه در مجاری صفراوی تایید می‌گردد. بیماران AMA مثبت با AP طبیعی طی پایش بیماری در معرض خطر بالایی برای ابتلا به PBC می‌باشند (۶).

ب) تست‌های آزمایشگاهی

در PBC سطح سرمی آلکالن فسفاتاز و GGT افزایش می‌یابد؛ آمینو ترانسفرازها و بیلی روبین کونژوگه نیز می‌توانند بالا باشند، اما تشخیصی نمی‌باشند. بیماران با AP و GGT طبیعی، اما با نشانه‌های سرولوژیک PBC باید مجدد از لحاظ بالینی و بیوشیمیایی هر سال بررسی شوند. بیمارانی که به طور تپیک مبتلا به PBC هستند با افزایش سطح سرمی IgM تظاهر می‌یابند. سطح سرمی کلسترول معمولاً افزایش یافته است. تغییرات PT، سطح سرمی آلبومین و بیلی روبین کونژوگه فقط در بیماری پیشرفته دیده می‌شود.

مهمترین ویژگی تشخیصی PBC، وجود AMA است که در سرم بیش از ۹۰٪ بیماران یافت می‌شود. اختصاصیت AMA برای PBC بیش از ۹۵٪ است (۷). تست AMA با تیتراژ بیش از ۱:۴۰ مثبت در نظر گرفته می‌شود (۹). همچنین ANA غیر اختصاصی در ۳۰٪ بیماران مبتلا به PBC مثبت می‌شود (۸).

ج) بافت شناسی

در حال حاضر، در بیماران دارای الگوی کلستاتیک با اختلال آنزیم‌های کبدی و AMA مثبت، انجام بیوپسی کبد برای تشخیص PBC ضروری نیست، اما ممکن است برای ارزیابی فعالیت و مرحله بیماری مفید باشد. مرحله بندی هیستولوژیک PBC (مراحل ۱ تا ۴) بر اساس درجه آسیب مجاری صفراوی، التهاب و فیروز توسط Ludwig و همکاران (۸) و Scheuer (۹) مطرح شد. انسداد فوکال مجاری صفراوی به همراه تشکیل گرانولوما پاتوگونومونیک PBC است. کبد به طور یکنواخت درگیر نمی‌شود و تظاهرات هر چهار مرحله ممکن است همزمان در یک نمونه منفرد دیده شود. پیشرفته ترین تظاهرات هیستولوژیک باید جهت مرحله بندی مورد استفاده قرار گیرد.

د) درمان PBC

طی دو دهه اخیر شواهد فزاینده‌ای نشان داده‌اند که اسید اورسودئوکسی کولیک (UDCA با دوز ۱۳-۱۵ mg/kg/d) درمان انتخابی برای بیماران مبتلا به PBC می‌باشد (۱۰).

داروی UDCA موجب کاهش سطح سرمی بیلی روبین، AP، GGT، کلسترول و IgM می‌شود و در مقایسه با دارونما منجر به بهبود تظاهرات هیستولوژیک در بیماران مبتلا به PBC می‌گردد (۱۳-۱۱)، هر چند که اثر چندانی روی خستگی یا خارش بیمار ندارد. علاوه بر این، درمان طولانی مدت با UDCA موجب تأخیر در پیشرفت هیستولوژیک بیماری در بیمارانی می‌شود که درمان را در مراحل زودرس شروع کرده‌اند (۱۵ و ۱۴). هنوز سودمندی

در تشخیص PSC اندک است. غربالگری روتین اتوانتی بادی برای اثبات تشخیص PSC ضروری نیست.

ه) بیوپسی کبد

یافته‌های هیستولوژیک کبد ممکن است از تشخیص PSC حمایت کند، اما این یافته‌ها غیر اختصاصی هستند. PSC طی ۴ مرحله پیشرفت می‌کند. تغییرات اولیه (مرحله ۱، مرحله پورتال) محدود به فضاهای پورت با تظاهرات ادم پورتال، هپاتیت پورتال خفیف، کلانژیت غیر تخریبی به همراه اینفیلتراسیون لنفوسیت‌ها در مجاری صفراوی و پرولیفراسیون داکتولار می‌باشد. فیبروز پری داکتال و کلانژیت فیبروز-انسدادی ممکن است وجود داشته باشد. در مرحله ۲ (مرحله پری پورتال)، ضایعه گسترش می‌یابد و فیبروز پری پورتال و گاهی اوقات هپاتیت اینترفاز دیده می‌شود. فضاهای پورت اغلب بزرگ شده‌اند. در مرحله ۳ (مرحله سپتال) فیبروز پل زنده سپتا رخ می‌دهد، در حالیکه مجاری صفراوی دژنره و ناپدید می‌شوند. مرحله ۴ با سیروز مشخص می‌شود (۳۸). فیبروز هم مرکز پری داکتال مطرح کننده PSC است، اما این یافته بندرت در بیوپسی سوزنی کبد دیده می‌شود و ممکن است با سایر بیماری‌ها نیز همراه باشد.

در بیماران PSC با سطوح نسبتا بالای آمینوترانسفرازهای سرم، بویژه همراه با تیتراهای مثبت ANA و/یا SMA و افزایش قابل توجه سطح IgG، بیوپسی کبد جهت تشخیص سندرم همپوشانی PSC-AIH اندیکاسیون دارد.

و) تصویربرداری

در PSC، سونوگرافی تشخیصی نیست و اغلب طبیعی است، اما افزایش ضخامت جداری مجرای صفراوی و/یا دیلاتاسیون کانونی مجاری صفراوی مکن است دیده شود.

یک ارزیابی کلانژیوگرافیک دقیق برای تشخیص PSC ضروری و اساسی است (۳۹). یافته‌های کلانژیوگرافیک مشخصه PSC عبارتند از: نامنظمی جداری و تنگی‌های منتشر چند کانونی کوتاه و حلقوی که بین آنها سگمان‌های طبیعی یا دیلاته دیده می‌شود که الگوی دانه تسبیح را ایجاد می‌کند. در بیماری پیشرفته‌تر تنگی‌های طولانی ممکن است دیده شود. در اکثر بیماران، مجاری صفراوی داخل و خارج کبدی درگیر هستند. در کمتر از ۲۰٪ بیماران فقط بیماری اینترهپاتیک وجود دارد و در برخی کمتر ۵٪ بیماران، ضایعات محدود به مجاری خارج کبدی است. در برخی از موارد کیسه صفرا و مجرای سیستیک نیز درگیر هستند و اختلالات مجرای پانکراس مشابه آنچه در پانکراتیت مزمن دیده می‌شود نیز در تعداد اندکی از بیماران گزارش شده است (۴۰).

استاندارد طلایی تشخیص PSC با ERCP است، اما ERCP با عوارضی نظیر پانکراتیت و سپسیس همراه است (۴۱). MRCP یک روش غیر تهاجمی است که در حال حاضر در اکثر مراکز روش انتخابی برای تشخیص PSC می‌باشد. دقت تشخیصی MRCP مشابه ERCP است، هر چند که

که در نهایت منجر به سیروز و نارسایی کبد می‌شود. اتیولوژی آن نامشخص است، اما شواهدی وجود دارد که نشان می‌دهند استعداد ژنتیکی در بروز آن دخیل می‌باشد (۳۲). نسبت ابتلا مرد به زن حدود ۲ به ۱ است. متوسط سن تشخیص این بیماری ۴۰ سالگی بوده و تا ۸۰٪ بیماران PSC، همزمان دچار بیماری‌های التهاب روده (IBD) و اکثرا کولیت اولسروز UC هستند.

الف) تشخیص PSC

تشخیص PSC با افزایش بدون توجیه مارکرهای کلستاز (AP+GGT) همراه با تغییرات مشخصه PSC در مجاری صفراوی در MRCP یا ERCP و رد سایر بیماری‌های کلستاتیک تایید می‌شود (۳۳). بیماری‌هایی که شواهد بالینی، بیوشیمیایی و هیستولوژیک PSC داشته اما کلانژیوگرام طبیعی دارند، تحت عنوان PSC مجاری کوچک طبقه‌بندی می‌شوند.

ب) علائم و نشانه‌ها

حدود ۵۰٪ بیماران PSC در اولین مراجعه علامتدار هستند. علائم تبییک شامل خارش، درد ربع فوقانی و راست شکم، خستگی، کاهش وزن و ایپیزودهای تب و لرز می‌باشند (۳۴). علائم سیروز کبدی و هیپرتانسسیون پورت به همراه آسیت و خونریزی واریس بندرت در زمان تشخیص PSC گزارش شده‌اند. هپاتومگالی و اسپلنومگالی شایعترین یافته‌ها در معاینه بالینی در زمان تشخیص PSC می‌باشند. بیماری استئوپنیک استخوان یک عارضه PSC پیشرفته است، هر چند که شیوع آن کمتر از شیوع این بیماری در PBC است. سو جذب چربی همراه با استئاتوره و سو جذب ویتامین‌های محلول در چربی فقط در کلستاز طولانی مدت رخ می‌دهد.

ج) تست‌های بیوشیمیایی

اگرچه افزایش سطح سرمی AP شایعترین اختلال بیوشیمیایی در PSC است (۳۵)، اما طبیعی بودن AP در بیماری که از لحاظ بالینی مشکوک به PSC می‌باشد، رد کننده وجود بیماری نیست. در زمان تشخیص آمینوترانسفرازهای سرم در اکثر بیماران افزایش یافته است و بطور تبییک ۲ تا ۳ برابر حداکثر میزان طبیعی می‌شود، اما سطوح نرمال نیز ممکن است دیده شود. در زمان تشخیص در ۷۰٪ بیماران سطح بیلی روبین طبیعی است. در ۶۱٪ بیماران سطوح افزایش یافته IgG دیده می‌شود، که اغلب تا ۱/۵ برابر حداکثر میزان طبیعی می‌رسد (۳۶). در ۴۵٪ بیماران مبتلابه PSC سطح IgM سرم نیز افزایش می‌یابد (۳۷).

د) اتوانتی بادی‌ها

شایعترین اتوانتی بادی‌ها در PSC عبارت از ANA، pANCA و ASMA می‌باشند. الگوی pANCA در PSC آپتیک است چرا که آنتی ژن مسئول بجای سیتوپلاسم در هسته قرار دارد. pANCA آپتیک به طور شایعی در UC و هپاتیت اتوایمیون وجود دارد، و اختصاصیت آن

(و) درمان PSC

تجویز UDCA یک درمان موثر در PBC بوده و بعنوان یک کاندید بالقوه برای درمان PSC مورد ارزیابی قرار گرفت. در اوایل دهه ۱۹۹۰ نشان داده شد که با استفاده از UDCA با دوز ۱۵-۱۰ mg/kg/d بهبود بیوشیمیایی و در برخی موارد بهبود هیستولوژیک در بیماران رخ می‌دهد (۴۸-۵۰). مطالعات بر روی دوز بالای UDCA (۲۵-۲۰ mg/kg/d) نشان داد که درجه هیستولوژیک فیروز کبد و نمای کلانژیوگرافیک PSC و همچنین مارکرهای بیوشیمیایی به طور قابل توجهی بهبود یافتند (۵۱).

یک مطالعه چند مرکزی با استفاده از دوز بالای UDCA (۳۰-۲۸ mg/kg/d) در ۱۵۰ بیمار مبتلا به PSC طی ۵ سال، بدلیل افزایش خطر سوق به سمت پیوند کبد یا بروز واریس در گروه UDCA علیرغم بهبود تظاهرات بیوشیمیایی متوقف گردید (۵۲). بنابراین نقش UDCA در کاهش سرعت پیشرفت بیماری کبدی مرتبط با PSC نامشخص است و دوز بالای آن در مراحل دیررس ممکن است آسیب زنده باشد.

کورتیکواستروئیدها و سایر داروهای ضد ایمنی موجب بهبود فعالیت بیماری یا عوارض بیماری PSC نمی‌شوند. مطالعات متعددی نقش داروهای نظیر پردنیزولون، بودزوناید، آزاتیوپرین، سیکلوسپورین، متوترکسات، میکوفنولات و تاکرولیموس و داروهای با اثر ضد TNF- α مثل پنتوکسی فیلین، اتانرسپت و آنتی بادی‌های منوکلونال ضد TNF و داروهای ضد فیبروتیک نظیر کلشی سین، پنی سیلامین با pirfenidone را مورد ارزیابی قرار دادند. هیچ‌گونه شواهدی مبنی بر اثر بخش بودن این داروها وجود ندارد و بنابراین هیچ یک از این داروها برای PSC کلاسیک توصیه نمی‌شوند (۵۳ و ۵۴).

(ز) پیوند کبد

تنها درمان PSC در مرحله نهایی پیوند کبد است که می‌تواند موجب درمان بیماری در مراحل پیشرفته شود. میزان بقا یکساله و ده ساله پس از پیوند کبد به ترتیب ۹۰٪ و ۸۰٪ بوده است. رزکسیون مجاری صفراوی خارج کبدی و انجام کولودو کوژونوستومی Roux-en-Y روش انتخابی برای بازسازی صفراوی پس از پیوند کبد در PSC می‌باشد (۵۵). عود PSC پس از پیوند کبد در مقادیر متفاوت تا یک سوم بیماران پیوند شده گزارش شده است، اما تعریف عود بیماری مشکل است چرا که تغییرات مجاری صفراوی در اختلالات ایسکمیک مجاری صفراوی، عفونت‌ها، آسیب ناشی از داروها، آسیب preservation، یا رد پیوند مزمن مشابه PSC است (۵۶). در مطالعات کوهورت مختلف، عود PSC با رد پیوند مقاوم به استروئید، استفاده از OKT3، آسیب preservation، عدم تطابق ABO، عفونت سیتومگالوویروس، جنسیت مذکر، یا عدم مطابقت جنسیتی دهنده و گیرنده پیوند همراه بوده است (۵۷). کولکتومی قبل از پیوند کبد برای کولیت پیشرفته یا دیسپلازی کولون و عدم وجود کولیت اولسراتیو اثر محافظتی برای عود PSC پس از پیوند کبد دارد (۵۸).

نمایش مجاری صفراوی در MRCP ضعیف‌تر از ERCP می‌باشد (۴۲). حساسیت و اختصاصیت MRCP به ترتیب $\leq 80\%$ و $\leq 87\%$ برای تشخیص PSC است. برای رویت مجاری صفراوی پروگزیمال به انسداد مجاری MRCP ارجح می‌باشد (۴۳ و ۴۲).

(ز) تشخیص‌های افتراقی PSC

قبل از تایید تشخیص PSC باید علل کلانژیت اسکروزان ثانویه نظیر جراحی صفراوی قبلی، سنگ مجرای صفراوی و بیماری‌های مشابه PSC نظیر کارسینوم مجاری صفراوی رد شوند، هر چند که سنگ مجرای صفراوی و کلانژیوکارسینوم ممکن است در نتیجه PSC رخ دهند (۳۳). بسیاری از بیماری‌ها تظاهرات مشابه PSC دارند که شامل کلانژیت/پانکراتیت اتوایمیون همراه با IgG4، تومور کاذب التهابی کبد، کلانژیت ائوزینوفیلیک، کلانژیوپاتی ماست سل، بیماری مجاری صفراوی ناشی از هایپر تانسینون پورت، کلانژیوپاتی ناشی از ایدز، کلانژیت پیوژنیک راجعه، کلانژیت ایسکمیک می‌باشند (۳۳).

(ح) بدخیمی‌های هیپاتوبیلیاری در PSC

PSC با افزایش خطر بدخیمی‌های هیپاتوبیلیاری بخصوص کلانژیوکارسینوم (CCA) همراه است. کلانژیوکارسینوم شایعترین بدخیمی کبدی - صفراوی در PSC است که خطر بروز آن در طول بیماری ۱۵-۱۰٪ است (۴۴)، در حالیکه کانسر کیسه صفرا (۴۵) و HCC^۱ در حداکثر ۲٪ بیماران PSC دیده می‌شود. تا ۵۰٪ موارد CCA طی یکسال اول تشخیص PSC، تشخیص داده می‌شوند. پس از سال اول، بروز سالیانه آن ۱/۵-۰/۵٪ است (۴۴). اگرچه عواملی نظیر سن بالاتر، مصرف الکل و سیگار کشیدن، مدت طولانی IBD قبل از تشخیص PSC و سابقه بدخیمی کولورکتال با افزایش خطر CCA در PSC همراه است، اما هیچ‌گونه متغیر پروگنوستیک مفیدی تا بحال شناسایی نشده است (۳۲).

برای افتراق تغییرات خوش خیم از بدخیم در PSC سطح سرمی CA ۹-۱۹ به‌همراه تصویربرداری cross-sectional کبد ممکن است به عنوان یک استراتژی مفید غربالگری مطرح باشد. در صورت امکان نمونه‌برداری به روش Brush Cytology و بیوپسی، طی ERCP دقت تشخیصی CCA را در PSC افزایش می‌دهد، اما انجام (fluorescence in situ hybridization) (FISH) روی نمونه‌ها ضروری است (۴۶).

توده کیسه صفرا در PSC بطور شایعی مستقل از اندازه آن نشاندهنده آدنوکارسینوم می‌باشد (۴۵). در بیماران PSC با یک توده کیسه صفرا حتی با قطر کمتر از ۱ سانتی‌متر، کوله سیستکتومی توصیه می‌شود. خطر کارسینوم پانکراس در بیماران PSC، ۱۴ برابر افزایش می‌یابد، اما بروز آن در PSC بسیار کمتر از بدخیمی‌های کبدی-صفراوی است و بنابراین برای آن استراتژی‌های غربالگری توصیه نشده است (۴۷).

۱۰. Hepatocellular Carcinoma

جدول ۱: علل کلاستاز داخل کبدی در بالغین

کلاستاز کلاژیوپاتولوژیک	کلاستاز هیپاتوسولولار
<ul style="list-style-type: none"> • سیروز صفراوی اولیه • PSC • سندرم‌های همپوشانی PBC و PSC با AIH • کلاژیوتیت همراه با IgG4 • داکتوپنی ایدیوپاتیک در بالغین • مالفورم‌های صفحہ داکتال: هامارتوم صفراوی، سندرم کارولی • فیبروز سیستیک • کلاژیوپاتی ناشی از دارو • GVHD • کلاژیوتیت اسکروزان ثانویه: کلاژیوپاتی ایسکمیک (تلائزکتازی هموراژیک ارثی، پلی آرتریت ندوزا و سایر انواع واسکولیت‌ها)، کلاژیوتیت عفونی مرتبط با ایدز و سایر بیماری‌های ضعف ایمنی 	<ul style="list-style-type: none"> • کلاستاز ناشی از سپسیس • انواع کلاستاتیک هیپاتیت ویروسی • استئاتوهپاتیت الکلی یا غیر الکلی • کلاستاز ناشی از دارو یا تغذیه وریدی • بیماری ژنتیک مثل BRIC، PFIC، کمبود ABCB4، کلاستاز داخل کبدی بارداری، پور فیبری اریتروپوئتیک • بیماری‌های انفیلتراتیو بدخیم مثل بیماری‌های خونی، کانسر متاستاتیک • بیماری‌های انفیلتراتیو خوش خیم مثل آمیلوئیدوز، سارکوئیدوز و بیماری‌های ذخیره‌ای • سندرم‌های پارانتوپلاستیک مثل بیماری هوچکین، کارسینوم کلیه • مالفورم‌های صفحہ داکتال مثل فیبروز کبدی مادرزادی • هیپریلیازی ندولار رژنراتیو • بیماری‌های عروقی مثل سندرم بودکیاری، بیماری veno-occlusive و هیپاتوپاتی احتقانی • سیروز با هر علتی

منابع

- Chazouille`res O, Housset C. Intrahepatic cholestasis. In: Rode's J, editor. Textbook of hepatology: from basic science to clinical practice. Oxford: Blackwell; 2007. p. 1481-1500.
- Heathcote EJ. Diagnosis and management of cholestatic liver disease. Clin Gastroenterol Hepatol. 2007;5(7):776-82.
- Freeman ML, Nelson DB, Sherman S, Haber GB, Herman ME, Dorsher PJ, et al. Complications of endoscopic biliary sphincterotomy. N Engl J Med. 1996;335(13):909-18.
- Ludwig J. Idiopathic adulthood ductopenia: an update. Mayo Clin Proc. 1998;73(3):285-91.
- Heathcote EJ. Management of primary biliary cirrhosis. The American Association for the Study of Liver Diseases practice guidelines. Hepatology. 2000;31(4):1005-13.
- Metcalfe JV, Mitchison HC, Palmer JM, Jones DE, Bassendine MF, James OF. Natural history of early primary biliary cirrhosis. Lancet. 1996;348(9039):1399-402.
- Invernizzi P, Lleo A, Podda M. Interpreting serological tests in diagnosing autoimmune liver diseases. Semin Liver Dis. 2007;27(2):161-72.
- Ludwig J, Dickson ER, McDonald GS. Staging of chronic non-suppurative destructive cholangitis (syndrome of primary biliary cirrhosis). Virchows Arch A Pathol Anat Histol. 1978;379(2):103-12.
- Scheuer PJ. Primary biliary cirrhosis: diagnosis, pathology and pathogenesis. Postgrad Med J. 1983;59 Suppl 4:106-15.
- Beuers U. Drug insight: Mechanisms and sites of action of ursodeoxycholic acid in cholestasis. Nat Clin Pract Gastroenterol Hepatol. 2006;3(6):318-28.
- Poupon RE, Balkau B, Eschwege E, Poupon R. A multicenter, controlled trial of ursodiol for the treatment of primary biliary cirrhosis. UDCA-PBC Study Group. N Engl J Med. 1991;324(22):1548-54.
- Heathcote EJ, Cauch-Dudek K, Walker V, Bailey RJ, Blendis LM, Ghent CN, et al. The Canadian Multicenter Double-blind Randomized Controlled Trial of ursodeoxycholic acid in primary biliary cirrhosis. Hepatology. 1994;19(5):1149-56.
- Lindor KD, Dickson ER, Baldus WP, Jorgensen RA, Ludwig J, Murtaugh PA, Harrison JM, et al. Ursodeoxycholic acid in the treatment of primary biliary cirrhosis. Gastroenterology. 1994;106(5):1284-90.
- Parés A, Caballería L, Rodés J, Bruguera M, Rodrigo L, García-Plaza A, et al. Long-term effects of ursodeoxycholic acid in primary biliary cirrhosis: results of a double-blind controlled multicentric trial. UDCA-Cooperative Group from the Spanish Association for the Study of the Liver. J Hepatol. 2000;32(4):561-6.
- Corpechot C, Carrat F, Bonnard AM, Poupon RE, Poupon R. The effect of ursodeoxycholic acid therapy on liver fibrosis progression in primary biliary cirrhosis. Hepatology. 2000;32(6):1196-9.
- Poupon RE, Lindor KD, Cauch-Dudek K, Dickson ER, Poupon R, Heathcote EJ. Combined analysis of randomized controlled trials of ursodeoxycholic acid in primary biliary cirrhosis. Gastroenterology. 1997;113(3):884-90.
- Angulo P, Dickson ER, Therneau TM, Jorgensen RA, Smith C, DeSotel CK, et al. Comparison of three doses of ursodeoxycholic acid in the treatment of primary biliary cirrhosis: a randomized trial. J Hepatol. 1999;30(5):830-5.
- Parés A, Caballería L, Rodés J. Excellent long-term survival in patients with primary biliary cirrhosis and biochemical response to ursodeoxycholic Acid. Gastroenterology. 2006;130(3):715-20.
- Mitchison HC, Bassendine MF, Malcolm AJ, Watson AJ, Record CO, James OF. A pilot, double-blind, controlled 1-year trial of prednisolone treatment in primary biliary cirrhosis: hepatic improvement but greater bone loss. Hepatology. 1989;10(4):420-9.
- Leuschner M, Güldütuna S, You T, Hübner K, Bhatti S, Leuschner U. Ursodeoxycholic acid and prednisolone versus ursodeoxycholic acid and placebo in the treatment of early stages of primary biliary cirrhosis. J Hepatol. 1996;25(1):49-57.
- Leuschner M, Maier KP, Schlichting J, Strahl S, Herrmann G, Dahm HH, et al. Oral budesonide and ursodeoxycholic acid for treatment of primary biliary cirrhosis: results of a prospective double-blind trial. Gastroenterology. 1999;117(4):918-25.
- Hempfling W, Grunhage F, Dilger K, Reichel C, Beuers U, Sauerbruch T. Pharmacokinetics and pharmacodynamic action of budesonide in early- and late-stage primary biliary cirrhosis.

- Hepatology. 2003;38(1):196-202.
23. Christensen E, Neuberger J, Crowe J, Altman DG, Popper H, Portmann B, et al. Beneficial effect of azathioprine and prediction of prognosis in primary biliary cirrhosis. Final results of an international trial. *Gastroenterology*. 1985;89(5):1084-91.
 24. Lombard M, Portmann B, Neuberger J, Williams R, Tygstrup N, Ranek L, et al. Cyclosporin A treatment in primary biliary cirrhosis: results of a long-term placebo controlled trial. *Gastroenterology*. 1993;104(2):519-26.
 25. Combes B, Emerson SS, Flye NL, Munoz SJ, Luketic VA, Mayo MJ, et al. Methotrexate (MTX) plus ursodeoxycholic acid (UDCA) in the treatment of primary biliary cirrhosis. *Hepatology*. 2005;42(5):1184-93.
 26. Hoofnagle JH, Davis GL, Schafer DF, Peters M, Avigan M, Pappas SC, et al. Randomized trial of chlorambucil for primary biliary cirrhosis. *Gastroenterology*. 1986;91(6):1327-34.
 27. Talwalkar JA, Angulo P, Keach JC, Petz JL, Jorgensen RA, Lindor KD. Mycophenolate mofetil for the treatment of primary biliary cirrhosis in patients with an incomplete response to ursodeoxycholic acid. *J Clin Gastroenterol*. 2005;39(2):168-71.
 28. MacQuillan GC, Neuberger J. Liver transplantation for primary biliary cirrhosis. *Clinics in liver disease*. 2003;7(4):941-56.
 29. Milkiewicz P. Liver transplantation in primary biliary cirrhosis. *Clinics in liver disease*. 2008;12(2):461-72.
 30. Gautam M, Cheruvattath R, Balan V. Recurrence of autoimmune liver disease after liver transplantation: a systematic review. *Liver Transpl*. 2006;12(12):1813-24.
 31. Maggs JR, Chapman RW. An update on primary sclerosing cholangitis. *Curr Opin Gastroenterol*. 2008;24(3):377-83.
 32. Karlsen TH, Schrupf E, Boberg KM. Genetic epidemiology of primary sclerosing cholangitis. *World J Gastroenterol*. 2007;13(41):5421-31.
 33. Abdalian R, Heathcote EJ. Sclerosing cholangitis: a focus on secondary causes. *Hepatology*. 2006;44(5):1063-74.
 34. Broomé U, Olsson R, Lööf L, Bodemar G, Hultcrantz R, Danielsson A, et al. Natural history and prognostic factors in 305 Swedish patients with primary sclerosing cholangitis. *Gut*. 1996;38(4):610-5.
 35. Tischendorf JJ, Hecker H, Krüger M, Manns MP, Meier PN. Characterization, outcome, and prognosis in 273 patients with primary sclerosing cholangitis: A single center study. *Am J Gastroenterol*. 2007;102(1):107-14.
 36. Boberg KM, Fausa O, Haaland T, Holter E, Mellbye OJ, Spurkland A, et al. Features of autoimmune hepatitis in primary sclerosing cholangitis: an evaluation of 114 primary sclerosing cholangitis patients according to a scoring system for the diagnosis of autoimmune hepatitis. *Hepatology*. 1996;23(6):1369-76.
 37. Chapman RW, Arborgh BA, Rhodes JM, Summerfield JA, Dick R, Scheuer PJ, et al. Primary sclerosing cholangitis: a review of its clinical features, cholangiography, and hepatic histology. *Gut*. 1980;21(10):870-7.
 38. Ludwig J. Surgical pathology of the syndrome of primary sclerosing cholangitis. *Am J Surg Pathol*. 1989;13 Suppl 1:43-9.
 39. Lee YM, Kaplan MM. Primary sclerosing cholangitis. *N Engl J Med*. 1995;332(14):924-33.
 40. MacCarty RL, LaRusso NF, Wiesner RH, Ludwig J. Primary sclerosing cholangitis: findings on cholangiography and pancreatography. *Radiology*. 1983;149(1):39-44.
 41. Bangarulingam SY, Gossard AA, Petersen BT, Ott BJ, Lindor KD. Complications of endoscopic retrograde cholangiopancreatography in primary sclerosing cholangitis. *Am J Gastroenterol*. 2009;104(4):855-60.
 42. Berstad AE, Aabakken L, Smith HJ, Aasen S, Boberg KM, Schrupf E. Diagnostic accuracy of magnetic resonance and endoscopic retrograde cholangiography in primary sclerosing cholangitis. *Clin Gastroenterol Hepatol*. 2006;4(4):514-20.
 43. Angulo P, Pearce DH, Johnson CD, Henry JJ, LaRusso NF, Petersen BT, Lindor KD. Magnetic resonance cholangiography in patients with biliary disease: its role in primary sclerosing cholangitis. *J Hepatol*. 2000;33(4):520-7.
 44. Lazaridis KN, Gores GJ. Primary sclerosing cholangitis and cholangiocarcinoma. *Semin Liver Dis*. 2006;26(1):42-51.
 45. Said K, Glaumann H, Bergquist A. Gallbladder disease in patients with primary sclerosing cholangitis. *J Hepatol*. 2008;48(4):598-605. d
 46. Charatcharoenwitthaya P, Enders FB, Halling KC, Lindor KD. Utility of serum tumor markers, imaging, and biliary cytology for detecting cholangiocarcinoma in primary sclerosing cholangitis. *Hepatology*. 2008;48(4):1106-17.
 47. Bergquist A, Ekblom A, Olsson R, Kornfeldt D, Lööf L, Danielsson A, et al. Hepatic and extrahepatic malignancies in primary sclerosing cholangitis. *J Hepatol*. 2002;36(3):321-7.
 48. Chazouillères O, Poupon R, Capron JP, Metman EH, Dhumeaux D, Amouretti M, et al. Ursodeoxycholic acid for primary sclerosing cholangitis. *J Hepatol*. 1990;11(1):120-3.
 49. Beuers U, Spengler U, Kruis W, Aydemir U, Wiebecke B, Heldwein W, et al. Ursodeoxycholic acid for treatment of primary sclerosing cholangitis: a placebo-controlled trial. *Hepatology*. 1992;16:707-714.
 50. Stiehl A. Ursodeoxycholic acid therapy in treatment of primary sclerosing cholangitis. *Scand J Gastroenterol Suppl* 1994;204:59-61.
 51. Mitchell SA, Bansi DS, Hunt N, Von Bergmann K, Fleming KA, Chapman RW. A preliminary trial of high-dose ursodeoxycholic acid in primary sclerosing cholangitis. *Gastroenterology* 2001;121:900-907.
 52. Lindor KD, Enders FB, Schmoll JA, Hoskin TL, Jorgensen RA, Petz JL, et al. Randomized, double-blind controlled trial of highdose ursodeoxycholic acid for primary sclerosing cholangitis. *Hepatology* 2008;48:378A.
 53. Beuers U, Rust C. Overlap syndromes. *Semin Liver Dis* 2005;25:311-320.
 54. Gregorio GV, Portmann B, Karani J, Harrison P, Donaldson PT, Vergani D, et al. Autoimmune hepatitis/sclerosing cholangitis overlap syndrome in childhood: a 16-year prospective study. *Hepatology* 2001;33:544-553.
 55. Welsh FK, Wigmore SJ. Roux-en-Y choledochojejunostomy is the method of choice for biliary reconstruction in liver transplantation for primary sclerosing cholangitis. *Transplantation* 2004;77:602-604.
 56. Gordon F. Recurrent primary sclerosing cholangitis: clinical diagnosis and long-term management issues. *Liver Transpl* 2006;12:S73-S75.
 57. LaRusso NF, Shneider BL, Black D, Gores GJ, James SP, Doo E, et al. Primary sclerosing cholangitis: summary of a workshop. *Hepatology* 2006;44:746-764.
 58. Cholongitas E, Shusang V, Papatheodoridis GV, Marelli L, Manousou P, Rolando N, et al. Risk factors for recurrence of primary sclerosing cholangitis after liver transplantation. *Liver Transpl* 2008;14:138-143.