

بررسی مقایسه‌ای اثربخشی میکروپالس دیود لیزر در بیماران مبتلا به کوریوریتینوپاتی سرروز مرکزی حاد و گروه شاهد: یک مطالعه‌ی کارآزمایی بالینی

حشمت‌اله قنبری^۱، امید پیرحاجی^۲، محمدرضا اخلاقی^۱

مقاله پژوهشی

چکیده

مقدمه: این مطالعه، با هدف تعیین اثربخشی میکروپالس دیود لیزر در بهبود وضعیت بینایی در بیماران مبتلا به کوریوریتینوپاتی سرروز مرکزی انجام شد.

روش‌ها: در این مطالعه‌ی کارآزمایی بالینی، ۲۶ بیمار مبتلا به کوریوریتینوپاتی سرروز مرکزی در دو گروه ۱۳ نفره توزیع شدند. گروه اول تحت درمان با میکروپالس دیود لیزر قرار گرفتند و در گروه دوم، مداخله‌ای انجام نشد. بیماران دو گروه برای سه ماه پی‌گیری شدند و حدت بینایی و وضعیت بهبودی در دو گروه مقایسه شد.

یافته‌ها: لگاریتم حدت بینایی قبل از شروع درمان و در زمان‌های ۴ و ۱۲ هفته بعد از شروع درمان، اختلاف معنی‌داری را بین دو گروه نشان نداد، اما در بررسی درون گروهی، لگاریتم حدت بینایی در هر دو گروه تفاوت معنی‌داری داشته ($P < 0/001$)، اما در بررسی بین گروهی، تفاوت معنی‌داری بین دو گروه دیده نشد ($P = 0/820$).

نتیجه‌گیری: اگر چه نتایج مطالعه‌ی حاضر نشان می‌دهد که میکروپالس دیود لیزر به صورت بالینی و آناتومیک باعث بهبود در بیماران مبتلا به کوریوریتینوپاتی سرروز مرکزی حاد می‌گردد، اما از نظر آماری تفاوت معنی‌داری در مقایسه با بهبود خودبه‌خودی این بیماران ندارد.

واژگان کلیدی: کوریوریتینوپاتی سرروز مرکزی، لیزر، حدت بینایی

ارجاع: قنبری حشمت‌اله، پیرحاجی امید، اخلاقی محمدرضا. بررسی مقایسه‌ای اثربخشی میکروپالس دیود لیزر در بیماران مبتلا به کوریوریتینوپاتی سرروز مرکزی حاد و گروه شاهد: یک مطالعه‌ی کارآزمایی بالینی. مجله دانشکده پزشکی اصفهان ۱۳۹۸؛ ۳۷ (۵۲۴): ۴۱۸-۴۱۲

مقدمه

بیماری کوریوریتینوپاتی سرروز مرکزی (Central serous chorioretinopathy یا CSCRC) بیماری است که سبب جدانشدگی لایه‌ی نوروسنسوری شبکیه از سطح اپی‌تلیوم پیگماتته‌ی شبکیه به دلیل لیک از عروق کوریوکاپیلاری می‌شود. در تشخیص این بیماری، لازم است سایر عللی را که سبب لیک از عروق کوریوکاپیلاری می‌شوند، رد کرد. این علل عبارت از التهاب، تومورها و عروق جدید کوروئید (choroidal neovascularization یا CNV) می‌باشند. این بیماری با نوع (Type) شخصیتی A، فشار خون سیستمیک و آپته‌ی انسدادی خواب ارتباط دارد (۱) و چهارمین علت رتینوپاتی بعد از ماکولوپاتی ناشی از سن (Age-related macular degeneration یا AMD)، رتینوپاتی دیابتی و انسداد ورید شبکیه می‌باشد (۲). در مطالعه‌ی، میزان بروز این بیماری را به ترتیب ۹/۹ و ۱/۷ در

۱۰۰۰۰۰ مرد و زن، و بروز آن در مردان شش برابر زنان بوده است؛ همچنین، ۳۱ درصد بیماران در مدت حدود ۱/۳ سال دچار عود می‌شوند (۳). در مطالعه‌ی دیگری، بالاتر بودن سن (حدود ۵۱ سال) در زنان و موارد مزمن CSCRC نشان داده شد. اپیدمیولوژی این بیماری در افراد مسن‌تر، متفاوت است و احتمال دو طرفه بودن این بیماری و نیز ایجاد CNV بیشتر می‌باشد. درگیری دو طرفه، در ۴۰ درصد موارد گزارش شده است؛ اگر چه در زمان تشخیص کمتر از ۴ درصد دو طرفه می‌باشند (۴-۵). بیماری CSCRC در آسیا، نسبت به سفیدپوستان اروپایی شایع‌تر است و کمترین شیوع را در سیاه‌پوستان دارد (۶). شایع‌ترین تظاهر بالینی در بیماری CSCRC، مشاهده‌ی اسکوتوم مرکزی است که می‌تواند همراه با متامورفوزیسی باشد. بهترین دید اصلاح شده‌ی بیماران بین یک دهم تا ده دهم است. سایر تظاهرات بالینی عبارت از دیس‌کروماتوپسی (اغلب در محور تریپتان)،

۱- دانشیار، گروه چشم‌پزشکی، دانشکده‌ی پزشکی، دانشگاه علوم پزشکی اصفهان، اصفهان، ایران

۲- دستیار، گروه چشم‌پزشکی، دانشکده‌ی پزشکی، دانشگاه علوم پزشکی اصفهان، اصفهان، ایران

نویسنده‌ی مسؤو: امید پیرحاجی

Email: pirhaji.omid@yahoo.com

دیود لیزر، استفاده از پالس‌های کوچک و مکرر انرژی (۰/۳-۰/۱ میلی ثانیه) به جای انرژی ممتد در روش لیزر آرگون (۲۰۰-۱۰۰ میلی ثانیه) است که همین امر، سبب آسیب کمتر به لایه‌ی نوروسنسوری شبکیه و RPE می‌شود. این روش نیز همانند لیزر آرگون برای مواردی که محل لیک در آنژیوگرافی مشخص و موضعی است، کاربرد دارد، اما برای موارد منتشر، کارآمد نیست.

با توجه به شیوع بالای CSCR و جدید بودن روش میکروپالس دیود لیزر در درمان مرحله‌ی حاد این بیماری و امکان استفاده از این روش در ضایعات ساب فوآ و ژوکتافوآ و کم بودن مطالعات در استفاده از میکروپالس لیزر در CSCR حاد، مطالعه‌ی حاضر با هدف تعیین میزان تأثیر میکروپالس لیزر در مقایسه با درمان خودبه‌خودی انجام شد.

روش‌ها

این مطالعه به صورت کارآزمایی بالینی با کد ثبت IRCT20171030037087N1 در مراکز آموزشی-درمانی فیض و دیداوران اصفهان بر روی بیماران کوریوریتینوپاتی سرروز مرکزی حاد انجام شد.

معیارهای ورود به مطالعه، شامل سن بیشتر از ۱۸ سال، رضایت بیمار جهت شرکت در مطالعه، بروز بیماری برای اولین بار (عدم عود)، وجود محل Leakage در فلورسین آنژیوگرافی در فاصله‌ی بیش از ۵۰۰ میکرونی از فوآ، بروز کوریوریتینوپاتی سرروز مرکزی حاد کمتر از ۱ ماه از مراجعه، عدم وجود پاتولوژی چشمی مثل گلوکوم، بیماری شبکیه و Uveitis، عدم وجود تورم سر عصب و عدم وجود خونریزی شبکیه بودند.

در صورت تغییر تشخیص بیماری در مراحل بعدی مطالعه و عدم مراجعات منظم جهت پی‌گیری، بیماران از مطالعه کنار گذاشته شدند. شکل ۱، الگوریتم اجرای مطالعه را نشان می‌دهد.

بیماران با تشخیص بالینی کوریوریتینوپاتی سرروز مرکزی حاد تحت فوندوسکوپی، Optical coherence tomography (OCT) مرکز ماکولا و فلورسین آنژیوگرافی قرار گرفتند. تشخیص بیماری به صورت جداشدگی لایه‌ی نوروسنسوری شبکیه همراه با لیک موضعی در سطح RPE در فلورسین آنژیوگرافی به شرط وجود معیارهای ورود گذاشته شد. جهت تمام بیماران معاینات کامل چشم‌پزشکی نظیر حدت بینایی، معاینات سگمان قدامی، تونومتری Goldman و معاینه‌ی سگمان خلفی انجام شد.

چشم‌های واجد شرایط، با استفاده از روش تخصیص تصادفی (نرم‌افزار تصادفی‌سازی، محمود سقایی، ایران) در دو گروه ۱۳ نفره‌ی شاهد (تحت نظر) و مورد (میکروپالس دیود لیزر) توزیع شدند.

میکروپسی، هیپرمتری و کاهش حساسیت کتراست می‌باشند. دید اغلب بیماران با لنز هیپروپی اصلاح می‌شود (۲).

شایع‌ترین فرم بیماری، فرم حاد است که با جداشدگی لایه‌ی نوروسنسوری همراه با تجمع مایع بین اپی‌تلیوم پیگمانته‌ی شبکیه (Retinal pigment epithelium یا RPE) و سگمان خارجی گیرنده‌های نوری مشخص می‌شود. در معاینه‌ی فوندوسکوپی، یافته‌ی کلاسیک برای این بیماری وجود یک برآمدگی گرد یا بیضوی به نسبت تیره در ناحیه‌ی ماکولا منطبق بر جداشدگی سرروز نوروسنسوری می‌باشد. رفلکس فوآ ممکن است کاهش یافته یا وجود نداشته باشد. مایع تجمع یافته، اغلب شفاف است، اما در ۱۰ درصد موارد ممکن است مایعی غیر شفاف خاکستری-سفیدرنگ وجود داشته باشد که ممکن است با رتینیت یا نتوواسکولاریزاسیون کروئید اشتباه شود (۷). جداشدگی اپی‌تلیوم پیگمانته (Pigment epithelial detachment یا PED) در ۶۳-۵ درصد موارد می‌تواند با این بیماری همراهی داشته باشد (۸-۹).

بیشتر موارد CSCR حاد، طی ۳-۲ ماه به طور خودبه‌خودی بهبود پیدا می‌یابند و حدت بینایی (Visual acuity یا VA) آن‌ها اغلب نزدیک به سطح قبل از بیماری بر می‌گردد. در یک مطالعه، نشان داده شد که ۵۷ درصد بیماران طی سه سال بدون مداخله، VA حدود شش ششم به دست آوردند. میزان برگشت دید، بستگی شدیدی به میزان دید حین مراجعه (در زمان شروع بیماری) دارد (۱۰). در جریان بهبودی CSCR، اغلب مناطقی از آتروفی RPE و تغییرات پیگمانته دیده می‌شود که در بیش از ۹۰ درصد بیماران وجود دارد و نکته‌ی مهم این ضایعات، عدم پیشرفت اندازه و شدت آن‌ها در طول زمان است (۱۱-۱۲). با وجود این که دپرسیون فوآ از نظر آناتومیک به حالت طبیعی برمی‌گردد، اما بعد از جذب مایع سرروز، مشاهده شده است که مقداری از چگالی سلول‌های مخروطی فوآ کاهش می‌یابد و همین موضوع، می‌تواند مطرح‌کننده‌ی کاهش مختصر VA نسبت به قبل از بیماری باشد (۱۳). عوامل اندکی که در کاهش VA نهایی بیماران نقش دارند، شامل عود CSCR، وجود CNV، PEDهای پایدار و وجود مایع ساب رتینال می‌باشند (۱۲).

مطالعات نشان می‌دهد که بیشتر موارد حاد CSCR به صورت خودبه‌خودی طی زمان بهبود می‌یابد (۱). سرعت این بهبودی، با حذف یا کاهش دریافت کورتیکواستروئید و نیز کاهش استرس‌های روان‌شناختی می‌تواند افزایش یابد (۱۴). در مواردی که CSCR برای ۳-۴ ماه پایدار می‌شود، یکی از روش‌های درمانی قابل استفاده، لیزر آرگون موضعی (Focal argon laser) است. عیب این روش درمانی، خطر ایجاد CNV در ۱۰ درصد موارد درمان شده با لیزر آرگون و نیز احتمال عود در محل لیزر می‌باشد (۱۵). مزیت روش میکروپالس

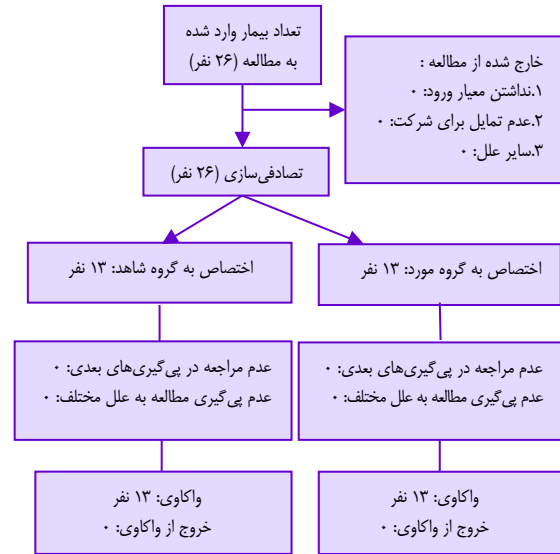
به صورت فراوانی (تعداد و درصد) گزارش شد. جهت تحلیل داده‌ها، از آزمون‌های Repeated measures ANOVA، Independent t، χ^2 و در صورت نیاز از آزمون ANCOVA استفاده شد.

یافته‌ها

در این مطالعه، ۲۶ بیمار مبتلا به CSCCR حاد به صورت تصادفی در دو گروه مورد و شاهد (درمان انتظاری) مورد بررسی قرار گرفتند. جدول ۱، اطلاعات دموگرافیک و ویژگی‌های بالینی اولیه‌ی افراد حاضر در مطالعه را نشان می‌دهد. همان‌گونه که مشخص است، تفاوت آماری معنی‌داری بین سن ($P = ۰/۸۶$)، جنس ($P = ۰/۵۴$)، درگیری چشم راست و چپ ($P = ۰/۸۴$) و ترشح در فلورسین ($P = ۰/۹۸$) در بین دو گروه وجود نداشت.

نتایج تغییرات حدت بینایی (LogMAR VA)، ضخامت مرکزی ماکولا (Central macular thickness یا CMT) و حجم ماکولا (macular volume یا MV) در قبل از مطالعه، ۴ و ۱۲ هفته بعد در جدول شماره ۲ آمده است. بر حسب این نتایج، لگاریتم حدت بینایی قبل از شروع درمان و در زمان‌های ۴ و ۱۲ هفته بعد از شروع درمان، اختلاف معنی‌داری را بین دو گروه نشان نداد. در بررسی درون گروهی، لگاریتم حدت بینایی در هر دو گروه تفاوت معنی‌داری نداشت ($P < ۰/۰۱$)، اما در بررسی بین گروهی، تفاوت معنی‌داری بین دو گروه دیده نشد ($P = ۰/۸۲$).

نتایج سایر شاخص‌های حجم ماکولا و ضخامت مرکزی ماکولا نیز نشان دهنده‌ی بهبود وضعیت آناتومیک در طول ۴ و ۱۲ هفته بعد می‌باشد و از این جهت، بین دو گروه تفاوت معنی‌داری وجود نداشت (جدول ۲).



شکل ۱. فلوجارت الگوریتم اجرای مطالعه

در گروه شاهد، بیماران بدون مصرف دارو برای سه ماه پی‌گیری شدند. در پایان یک و سه ماه، ضخامت مرکز ماکولا و نیز حدت بینایی اندازه‌گیری و ثبت شد. در گروه مورد، بعد از گرفتن رضایت‌نامه‌ی کتبی، میکروپالس دیود لیزر با پالس‌های ۸۱۰ نانومتری، ۹۵۰-۸۰۰ میلی‌وات و مدت ۰/۳-۰/۱ ثانیه در محل لیک اعمال شد. ضخامت مرکز ماکولا و نیز حدت بینایی اندازه‌گیری و ثبت گردید. قابل ذکر است تمامی لیزرها توسط یک متخصص ماهر و با تجربه‌ی چشم‌پزشکی انجام گرفت.

داده‌های به دست آمده، وارد نرم‌افزار SPSS نسخه‌ی ۱۸ (version 18, SPSS Inc., Chicago, IL) شد و واکاوی گردید. داده‌های کمی پیوسته به صورت میانگین و انحراف معیار و داده‌های کیفی

جدول ۱. ویژگی‌های دموگرافیک و بالینی بیماران وارد شده به مطالعه در دو گروه مورد و شاهد

| مقدار P | گروه | | متغیر |
|---------|----------------------------|----------------------------|--------------|
| | شاهد | مورد | |
| | میانگین \pm انحراف معیار | میانگین \pm انحراف معیار | |
| ۰/۸۷ | ۳۴/۵ \pm ۶/۰ | ۳۴/۹ \pm ۴/۲ | سن (سال) |
| | تعداد (درصد) | تعداد (درصد) | |
| ۰/۵۵ | ۷ (۵۳/۸) | ۵ (۳۸/۵) | فراوانی جنس |
| | ۶ (۴۶/۲) | ۸ (۶۱/۵) | زن |
| | | | مرد |
| ۰/۸۴ | ۷ (۵۰/۰) | ۷ (۵۳/۸) | چشم درگیر |
| | ۷ (۵۰/۰) | ۶ (۴۶/۲) | راست |
| | | | چپ |
| ۰/۱ | ۱۰ (۷۱/۴) | ۱۳ (۱۰۰) | ترشح فلورسین |
| | ۳ (۲۹/۶) | ۰ (۰) | بلی |
| | | | خیر |

جدول ۲. میانگین و انحراف معیار تغییرات شاخص‌های بالینی در دو گروه مورد و شاهد در قبل، ۴ هفته و ۱۲ هفته بعد از شروع درمان

| متغیر | زمان | گروه مورد | گروه شاهد | مقدار *P |
|-------------------|---------------|---------------|--------------|----------|
| حدت بینایی | قبل از مداخله | ۰/۳۵ ± ۰/۱۳ | ۰/۳۱ ± ۰/۱۱ | ۰/۳۵ |
| | ۴ هفته بعد | ۰/۱۴ ± ۰/۰۸ | ۰/۱۵ ± ۰/۰۷ | ۰/۷۴ |
| | ۱۲ هفته بعد | ۰/۰۵ ± ۰/۰۴ | ۰/۰۷ ± ۰/۰۴ | ۰/۲۷ |
| حجم ماکولا | قبل از مداخله | ۱۱/۳ ± ۰/۵۸ | ۱۱/۰۸ ± ۰/۵۷ | ***۰/۸۲ |
| | ۴ هفته بعد | ۹/۶۱ ± ۰/۲۲ | ۹/۸ ± ۰/۳۷ | ۰/۱۱ |
| | ۱۲ هفته بعد | ۹/۱۸ ± ۰/۱۵ | ۹/۱۶ ± ۰/۲۸ | ۰/۷۹ |
| ضخامت مرکز ماکولا | قبل از مداخله | ۵۶۹/۵ ± ۴۴/۲۴ | ۵۴۷/۴ ± ۵۰/۱ | ***۰/۹۹ |
| | ۴ هفته بعد | ۳۵۵/۱ ± ۳۴/۶ | ۳۸۸/۱ ± ۵۵/۷ | ۰/۰۸ |
| | ۱۲ هفته بعد | ۲۷۵/۱ ± ۲۶/۲ | ۲۷۴/۹ ± ۴۵/۲ | ۰/۹۹ |
| | مقدار **P | < ۰/۰۰۱ | < ۰/۰۰۱ | ***۰/۷۰ |

*اختلاف میانگین بین دو گروه در هر مقطع زمانی بر حسب آزمون t؛ **روند تغییرات درون گروهی بر حسب آزمون Repeated measures ANOVA؛ ***روند تغییرات بین گروهی بر حسب آزمون Repeated measures ANOVA

مابع سرروز، مقداری از چگالی سلول‌های مخروطی فوّه آ کاهش می‌یابد و همین امر می‌تواند دلیل کاهش مختصر حدت بینایی بیماران نسبت به قبل از بیماری باشد (۱۳). سرعت این بهبودی با حذف یا کاهش دریافت کورتیکواستروئید و نیز کاهش استرس‌های روانی می‌تواند افزایش یابد (۱۴). در یک مطالعه‌ی مشاهده‌ای آینده‌نگر از ۱۷ بیماری که CSCR شدید داشتند، ۸۸ درصد آن‌ها با قطع کورتیکواستروئید بهبودی داشتند (۱۷). در مطالعه‌ی گذشته‌نگر دیگری که بر روی ۲۸ بیمار پیوند کلیوی مبتلا به CSCR حاد انجام شد، مشاهده گردید که با کاهش ۵۰ درصدی در دز کورتیکواستروئید، میزان CSCR آن‌ها کاهش یافت (۱۸).

در مواردی که CSCR برای ۴-۳ ماه پایدار می‌شود، می‌توان از لیزر آرگون موضعی استفاده کرد. در مطالعه‌ی کارآزمایی بالینی تصادفی در ۴۲ بیمار مبتلا به CSCR که در فلورسین آنژیوگرافی محل لیک خارج از فوّه آ بود، از لیزر آرگون در محل لیک استفاده شد و مشاهده گردید که مدت بیماری نسبت به گروه شاهد حدود دو ماه کاهش یافت (۱۹). در مطالعه‌ی دیگری که بر روی ۶۷ بیمار مبتلا به CSCR با VA بهتر از شش دوازدهم انجام شد، نشان داده شد که مدت بیماری حدود ۱۰ هفته کاهش یافت (۲۰).

عیب این روش درمانی، خطر ایجاد CNV در ۱۰ درصد موارد درمان شده با لیزر آرگون و نیز احتمال عود در محل لیزر می‌باشد (۲۱). عود CSCR در این روش به این دلیل است که پاتولوژی اصلی این بیماری در عروق کرونید است، اما محل اثر لیزر، در سطح RPE می‌باشد. همچنین، این دوش سبب تخریب گیرنده‌های نوری می‌شود و از آن نمی‌توان در ضایعات ساب فوّه آ یا ژوکستافوّه آ

بحث

مهم‌ترین نتایج مطالعه‌ی حاضر، نشان می‌دهد که هر دو روش میکروپالس دیود لیزر و درمان انتظاری در حدت بینایی بیماران، ضخامت مرکزی ماکولا و حجم ماکولا به صورت معنی‌داری موجب بهبود در ۴ هفته و ۳ ماه بعد می‌شوند.

استفاده از میکروپالس دیود لیزر در درمان CSCR حاد، بسیار محدود مورد ارزیابی و مطالعه قرار گرفته است. تا زمان انجام این مطالعه، تنها یک مطالعه‌ی کارآزمایی بالینی در مورد مقایسه‌ی میکروپالس دیود لیزر در مقایسه با لیزر آرگون در CSCR حاد انجام شده است که نشان می‌دهد در هر دو گروه، در ۱۲ هفته پس از درمان جذب کامل مایع ساب رتینال وجود دارد و حساسیت وضوح (Contrast sensitivity) در گروه میکروپالس بهتر بوده است (۱۶). نتایج مطالعه‌ی حاضر نیز تأیید کننده‌ی اثر میکروپالس در متغیرهای آناتومیک و بالینی مبتلایان به CSCR حاد می‌باشد که البته در مقایسه با گروه شاهد (روش انتظاری) تفاوت معنی‌داری نداشته است که این نتایج، با یافته‌های مطالعه‌ی بهنیا و همکاران (۱۶) تفاوت دارد و این اختلاف، می‌تواند مربوط به شدت بیماری، دوره‌های درمان و همچنین، حجم نمونه‌ی متفاوت در دو گروه باشد.

اغلب موارد CSCR حاد در بازه‌ی زمانی ۳ ماه به طور خودبه‌خودی بهبود می‌یابند و حدت بینایی بیماران به حالت اولیه بر می‌گردد (۱۳)، اما در جریان بهبودی CSCR، اغلب مناطقی از آتروفی RPE و تغییرات پیگمانته دیده می‌شود که در بیش از ۹۰ درصد بیماران وجود دارد (۴، ۲). در این بیماران، اگرچه از نظر آناتومی، دپرسیون فوّه آ به حالت طبیعی باز می‌گردد، اما پس از جذب

استفاده کرد (۲۵-۲۲).

در حال حاضر، استفاده از میکروپالس دیود لیزر در حال جایگزینی لیزر آرگون می‌باشد و در مقایسه با آن، نفوذپذیری بیشتری در عمق دارد و می‌تواند به کروئید برسد (۱۵). در مطالعه‌ای که بر روی بیماران مبتلا به CSCR حاد انجام شد، میکروپالس دیود لیزر سبب بهبودی در VA طی ۴ هفته شد (۲۶). مطالعه‌ی دیگری نشان داد که این روش در CSCR حاد، سبب بهبود کتراست بینایی می‌شود (۱۶). مزیت استفاده از این روش، استفاده از پالس‌های کوچک و مکرر انرژی (۰/۱-۰/۳ میلی‌ثانیه) به جای انرژی ممتد در روش لیزر آرگون (۲۰۰-۱۰۰ میلی‌ثانیه) می‌باشد که همین امر، سبب آسیب کمتر به لایه‌ی نوروسنسوری شبکیه و RPE می‌گردد. این روش نیز همانند لیزر آرگون برای مواردی که محل لیک در آنژیوگرافی مشخص و موضعی است، کاربرد دارد و برای موارد

ممتد کارآمد نیست.

اگر چه نتایج مطالعه‌ی حاضر نشان می‌دهد که میکروپالس دیود لیزر به صورت بالینی و آناتومیک باعث بهبود در بیماران مبتلا به CSCR حاد می‌گردد، اما از نظر آماری تفاوت معنی‌داری در مقایسه با بهبود خودبه‌خودی این بیماران ندارد. ارزیابی دراز مدت و سایر شاخص‌های کیفیت دید بیماران توصیه می‌گردد.

تشکر و قدردانی

مقاله‌ی حاضر، برگرفته از پایان‌نامه‌ی دکتری تخصصی در رشته‌ی چشم‌پزشکی است که با شماره‌ی ۳۹۶۵۵۵ در حوزه‌ی معاونت پژوهشی دانشکده‌ی پزشکی تصویب و با حمایت‌های این معاونت انجام شد. از این رو، نویسندگان مقاله از زحمات ایشان تقدیر و تشکر می‌نمایند.

References

1. Brodie FL, Charlson ES, Aleman TS, Salvo RT, Gewaily DY, Lau MK, et al. Obstructive sleep apnea and central serous chorioretinopathy. *Retina* 2015; 35(2): 238-43.
2. Schellevis RL, Breukink MB, Gilissen C, Boon CJF, Hoyng CB, de Jong EK, et al. Exome sequencing in patients with chronic central serous chorioretinopathy. *Sci Rep* 2019; 9(1): 6598.
3. Kitzmann AS, Pulido JS, Diehl NN, Hodge DO, Burke JP. The incidence of central serous chorioretinopathy in Olmsted County, Minnesota, 1980-2002. *Ophthalmology* 2008; 115(1): 169-73.
4. Zhou M, Bakri SJ, Pershing S. Risk factors for incident central serous retinopathy: case-control analysis of a US national managed care population. *Br J Ophthalmol* 2019. [Epub ahead of print].
5. Ersoz MG, Arf S, Hocaoglu M, Sayman Muslubas I, Karacorlu M. Patient characteristics and risk factors for central serous chorioretinopathy: an analysis of 811 patients. *Br J Ophthalmol* 2019; 103(6): 725-9.
6. Lin J, Chen RWS. Central serous chorioretinopathy. In: Medina CA, Townsend JH, Singh AD, editors. *Manual of retinal diseases: A guide to diagnosis and management*. Cham, Switzerland: Springer International Publishing; 2016. p. 421-6.
7. Bae K, Nam SW, Kang SW, Kim ES, Yu SY, Kim KT, et al. Central serous chorioretinopathy in elderly subjects: Angiographic and tomographic characteristics. *Graefes Arch Clin Exp Ophthalmol* 2019; 257(2): 279-88.
8. Quaranta-El Maftouhi M, El Maftouhi A, Eandi CM. Chronic central serous chorioretinopathy imaged by optical coherence tomographic angiography. *Am J Ophthalmol* 2015; 160(3): 581-7.
9. Ferrara D, Mohler KJ, Waheed N, Adhi M, Liu JJ, Grulkowski I, et al. En face enhanced-depth swept-source optical coherence tomography features of chronic central serous chorioretinopathy. *Ophthalmology* 2014; 121(3): 719-26.
10. Breukink MB, Dingemans AJ, den Hollander AI, Keunen JE, MacLaren RE, Fauser S, et al. Chronic central serous chorioretinopathy: long-term follow-up and vision-related quality of life. *Clin Ophthalmol* 2017; 11: 39-46.
11. Bujarborua D. Long-term follow-up of idiopathic central serous chorioretinopathy without laser. *Acta Ophthalmol Scand* 2001; 79(4): 417-21.
12. Loo RH, Scott IU, Flynn HW, Jr., Gass JD, Murray TG, Lewis ML, et al. Factors associated with reduced visual acuity during long-term follow-up of patients with idiopathic central serous chorioretinopathy. *Retina* 2002; 22(1): 19-24.
13. Ooto S, Hangai M, Sakamoto A, Tsujikawa A, Yamashiro K, Ojima Y, et al. High-resolution imaging of resolved central serous chorioretinopathy using adaptive optics scanning laser ophthalmoscopy. *Ophthalmology* 2010; 117(9): 1800-9, 1809.
14. Quin G, Liew G, Ho IV, Gillies M, Fraser-Bell S. Diagnosis and interventions for central serous chorioretinopathy: review and update. *Clin Exp Ophthalmol* 2013; 41(2): 187-200.
15. Gallego-Pinazo R, Dolz-Marco R, Yzer S, Martinez-Ciriano J. Conventional Laser Treatment in CSC. In: Chhablani J, editor. *Central Serous Chorioretinopathy*. Cambridge, MA: Academic Press; 2019. p. 251-8.
16. Behnia M, Khabazkhoob M, Aliakbari S, Abadi AE, Hashemi H, Pourvahidi P. Improvement in visual acuity and contrast sensitivity in patients with central serous chorioretinopathy after macular subthreshold laser therapy. *Retina* 2013; 33(2): 324-8.
17. Sharma T, Shah N, Rao M, Gopal L, Shanmugam MP, Gopalakrishnan M, et al. Visual outcome after discontinuation of corticosteroids in atypical severe

- central serous chorioretinopathy. *Ophthalmology* 2004; 111(9): 1708-14.
18. Lee CS, Kang EC, Lee KS, Byeon SH, Koh HJ, Lee SC. Central serous chorioretinopathy after renal transplantation. *Retina* 2011; 31(9): 1896-903.
 19. Robertson DM, Ilstrup D. Direct, indirect, and sham laser photocoagulation in the management of central serous chorioretinopathy. *Am J Ophthalmol* 1983; 95(4): 457-66.
 20. Sahoo P, Sahu A. Management of central serous chorioretinopathy (CSR) in Ayurveda-a case study. *World J Pharm Res* 2019; 8(6): 1424-33.
 21. Zhou L, Chong V, Lai K, Huang C, Xu F, Gong Y, et al. A pilot prospective study of 577-nm yellow subthreshold micropulse laser treatment with two different power settings for acute central serous chorioretinopathy. *Lasers Med Sci* 2019. [Epub ahead of print].
 22. Putnam CM, Vang SS. Modified photodynamic therapy treatment of central serous chorioretinopathy. *Optom Vis Sci* 2016; 93(7): 760-71.
 23. Cardillo PF, Eandi CM, Ventre L, Rigault de la Longrais RC, Grignolo FM. Photodynamic therapy for chronic central serous chorioretinopathy. *Retina* 2003; 23(6): 752-63.
 24. Chan WM, Lai TY, Lai RY, Liu DT, Lam DS. Half-dose verteporfin photodynamic therapy for acute central serous chorioretinopathy: one-year results of a randomized controlled trial. *Ophthalmology* 2008; 115(10): 1756-65.
 25. Inoue R, Sawa M, Tsujikawa M, Gomi F. Association between the efficacy of photodynamic therapy and indocyanine green angiography findings for central serous chorioretinopathy. *Am J Ophthalmol* 2010; 149(3): 441-6.
 26. Verma L, Sinha R, Venkatesh P, Tewari HK. Comparative evaluation of diode laser versus argon laser photocoagulation in patients with central serous retinopathy: a pilot, randomized controlled trial [ISRCTN84128484]. *BMC Ophthalmol* 2004; 4: 15.

The Effect of Laser Diode MicroPulse Laser in Patients with Acute Central Serous Retinopathy in Comparison with Control Group: A Clinical Trial Study

Heshmatollah Ghanbari¹, Omid Pirhaji², Mohamadreza Akhlaghi¹

Original Article

Abstract

Background: The aim of this study was to determine the effectiveness of diode MicroPulse laser for improving visual acuity in patients with acute central serous retinopathy.

Methods: In this clinical trial study, 26 patients with acute central serous retinopathy were selected and divided into two groups of 13; the first group was treated with diode MicroPulse laser; and in the second group, no intervention was performed. Patients in both groups were followed for three months, and visual acuity and recovery were compared between the two groups.

Findings: The visual acuity (logMAR) before the start of treatment and at the 4th and 12th week of treatment did not show a significant difference between the two groups. In intragroup examination, visual acuity (logMAR) in both groups was significantly different ($P < 0.01$), but there was no significant difference between the two groups in the intergroup analysis ($P = 0.82$).

Conclusion: Although the results of this study indicate that diode MicroPulse laser improves clinical and anatomical results in patients with acute central serous retinopathy, there is no statistically significant difference compared with spontaneous improvement of these patients.

Keywords: Central Serous Chorioretinopathy, Lasers, Visual acuity

Citation: Ghanbari H, Pirhaji O, Akhlaghi M. The Effect of Laser Diode MicroPulse Laser in Patients with Acute Central Serous Retinopathy in Comparison with Control Group: A Clinical Trial Study. J Isfahan Med Sch 2019; 37(524): 412-8.

1- Associate Professor, Department of Ophthalmology, School of Medicine, Isfahan University of Medical Sciences, Isfahan, Iran

2- Resident, Department of Ophthalmology, School of Medicine, Isfahan University of Medical Sciences, Isfahan, Iran

Corresponding Author: Omid Pirhaji, Email: pirhaji.omid@yahoo.com