

شناسایی و تفکیک بیماری‌های بدخیم و خوش خیم پستان توسط ضریب دیفیوژن به وسیله تصویربرداری دیفیوژن در ضایعات توده‌ای و غیر توده‌ای

چکیده

دریافت: ۱۳۹۷/۰۷/۱۷ ویرایش: ۱۳۹۷/۰۷/۲۴ پذیرش: ۱۳۹۸/۰۱/۲۰ آنلاین: ۱۳۹۸/۰۱/۳۰

زمینه و هدف: تصویربرداری دیفیوژن (DWI) یکی از روش‌های تشخیص توده‌های سرطان پستان می‌باشد. هدف از این مطالعه بررسی سودمندی روش تصویربرداری دیفیوژن و ارزیابی قابلیت عدد ضریب پخش ظاهری (ADC) در تمایز توده‌های خوش خیم و بدخیم پستان می‌باشد.

روش بررسی: در این مطالعه توصیفی-مقطعی، ۷۲ بیمار با ۸۸ توده سرطان پستان به مدت دو سال از سال ۱۳۹۴ تا ۱۳۹۶، در مرکز تصویربرداری دکتر اطهری شهر تهران، با دستگاه ۱/۵ تسلا بررسی شدند. بیشتر بیماران تحت بررسی پاتولوژی قرار گرفتند و ۹ بیمار بر اساس پیگیری دو ساله در گروه خوش خیم وارد شدند. عدد ADC در بافت نرمال و همچنین در ضایعات توده‌ای و غیر توده‌ای در قسمتی از توده که بیشترین ریستریکشن را نشان داد اندازه‌گیری و مقایسه شد.

یافته‌ها: نتایج نشان داد مقدار عدد ADC در بافت نرمال بالاتر از بافت توده می‌باشد ($P \leq 0/01$). عدد ADC توده‌های خوش خیم $1/4 \times 10^{-3} \text{ mm}^2/\text{s}$ و در توده‌های بدخیم $1/08 \times 10^{-3} \text{ mm}^2/\text{s}$ اندازه‌گیری گردید. تعیین نقطه برش مناسب در ضایعات غیر توده‌ای فاقد اعتبار بود و در توده‌ها $1/19 \times 10^{-3} \text{ mm}^2/\text{s}$ تعیین گردید. ارزش اخباری مثبت، ارزش اخباری منفی، حساسیت، ویژگی و صحت به ترتیب $87/50$ ، $86/67$ ، $89/74$ ، $83/87$ و $87/14$ بود.

نتیجه‌گیری: در تصویربرداری دیفیوژن با توجه به عدد ADC می‌توان ضایعات توده‌ای خوش خیم و بدخیم را مشخص کرد و این روش با حساسیت و ویژگی بالایی می‌تواند توده‌های خوش خیم و بدخیم را از هم افتراق دهد ولی در افتراق ضایعات غیر توده‌ای کمک‌کننده نیست.

کلمات کلیدی: ضریب پخش ظاهری، سرطان پستان، تصویربرداری دیفیوژن، منحنی راک.

معصومه گیتی^۱

بهناز مرادی^{۲*}

رسول آرامی^۳

علی عرب خردمند^۴

محمد علی کاظمی^۵

۱- گروه رادیولوژی، بیمارستان امام خمینی (ره)، دانشگاه علوم پزشکی تهران، تهران، ایران.

۲- گروه رادیولوژی، بیمارستان زنان یاس، دانشگاه علوم پزشکی تهران، تهران، ایران.

۳- گروه رادیولوژی، بیمارستان سینا، دانشگاه علوم پزشکی تهران، تهران، ایران.

۴- گروه جراحی، انستیتو کانسر، مرکز تحقیقات انستیتو کانسر، دانشگاه علوم پزشکی تهران، تهران، ایران.

۵- گروه رادیولوژی، بیمارستان امیراعلم، دانشگاه علوم پزشکی تهران، تهران، ایران.

* نویسنده مسئول: تهران، خیابان نجات‌الهی شمالی، دانشگاه علوم پزشکی تهران، بیمارستان زنان یاس.

تلفن: ۰۲۱-۶۶۵۸۱۵۷۷

E-mail: b.moradi80@gmail.com

مقدمه

تصویربرداری دیفیوژن یا به اختصار DWI یکی دیگر از روش‌های تشخیص توده‌های سرطان پستان بدون نیاز به مواد کنتراست می‌باشد.^۱ اولین بار از روش دیفیوژن اواسط ۱۹۹۰ در بررسی سکنه حاد استفاده شد و امروزه کاربردهای وسیعی در بررسی سایر ضایعات و ارگان‌ها دارد.^۲ تصویربرداری دیفیوژن روشی مفید در افتراق ضایعات خوش خیم و بدخیم پستان گزارش شده است.^۳ مبنای عملکرد در این روش، بررسی ضریب انتشار مولکول‌های آب در یک وکسل مشخص می‌باشد.^۴ تصویربرداری دیفیوژن تصاویری از بافت‌های بیولوژیک

ام‌آرای کنتراست پویا (DCE-MRI) یک روش تصویربرداری ضروری برای تشخیص ضایعات پستان است و دارای حساسیت بالا در تشخیص سرطان از طریق ارزیابی ویژگی‌های مورفولوژیک و کینتیک ضایعات می‌باشد.^۵ امروزه ام‌آرای کنتراست پویا، حساس‌ترین روش غربالگری پستان در زنانی که خطر ابتلا به سرطان پستان در آنان بالا است، می‌باشد.^۶

از ۷ mm)، از مطالعه خارج شدند. گزارش تصویربرداری بر اساس نظر رادیولوژیست، نتایج پاتولوژی و همچنین سایر داده‌ها از جمله سن بیمار، تعداد توده‌ها، نوع توده (خوش‌خیم، بدخیم، توده‌ای و غیرتوده‌ای) و سایز توده در فرمی که با توجه به اهداف طرح، طراحی گردیده بود، ثبت گردید.

نتایج گردآوری‌شده با استفاده از SPSS software, version 22 (IBM SPSS, Armonk, NY, USA) تجزیه و تحلیل شد. در توصیف داده‌ها از توزیع فراوانی، شاخص‌های تمایل مرکزی (میانگین) و شاخص‌های پراکندگی (انحراف معیار، ماکزیمم، مینیمم) استفاده شد. در تحلیل داده‌ها از آزمون تجزیه واریانس یک‌طرفه (One way ANOVA) و دانکن (Duncan) برای تعیین رابطه بین متغیرهای کمی در سطح معنادار ($P \leq 0/05$) استفاده گردید. همچنین برای ارزیابی قابلیت عدد ADC جهت افتراق توده‌های خوش‌خیم و بدخیم، از آزمون منحنی راک (ROC) استفاده گردید و پس از تعیین نقطه برش مناسب، ضرایب تشخیصی عدد ADC شامل حساسیت، ویژگی، ارزش اخباری مثبت، ارزش اخباری منفی و صحت تعیین گردید.

یافته‌ها

در این مطالعه، ۷۲ بیمار با ۸۸ توده پستانی، مورد بررسی قرار گرفتند. محدوده سنی افراد مورد مطالعه ۶۸-۱۷ سال با میانگین سنی $43/35 \pm 9/97$ سال بود. بیشتر بیماران در گروه سنی ۴۹-۲۸ سال ($70/9\%$) قرار داشتند (جدول ۱). $82/3\%$ از بیماران، دارای یک توده، $12/7\%$ نفر آنان دارای دو توده و $5/1\%$ آنان دارای سه توده بودند که $48/98\%$ توده‌ها از نوع خوش‌خیم و $51/02\%$ از نوع بدخیم بودند. تعداد ضایعات توده‌ای ($71/4\%$) حدود $2/5$ برابر بیشتر از توده‌های غیر توده‌ای ($28/6\%$) بود.

میانگین اندازه‌ی توده‌های خوش‌خیم و بدخیم به ترتیب $26/08 \pm 20/21$ و $35/01 \pm 20/41$ mm در ضایعات توده‌ای و غیر توده‌ای به ترتیب $23/53 \pm 10/696$ و $46/48 \pm 28/596$ اندازه‌گیری گردید. عدد ADC در بافت نرمال $1/71$ توده‌های خوش‌خیم و بدخیم به ترتیب $1/40$ و $1/08$ بود که مقدار آن در توده‌های خوش‌خیم بالاتر بود (جدول ۲).

در ۷۲ بیمار مورد بررسی، بیشترین نتیجه پاتولوژی کانسر مهاجم ایتراکتال بود که در $37/5\%$ از بیماران گزارش شد. تعداد ۹ بیمار

داخل بدن موجود زنده با ویژگی‌های ریزساختاری از انتشار آب را نشان می‌دهد.^۹ در تصویربرداری دیفیوژن، ضریب پخش ظاهری (Apparent diffusion coefficient, ADC) اندازه‌گیری می‌شود که این عدد وابسته به موئلیته مولکول‌های آب می‌باشد و مطالعاتی که در این زمینه انجام شده است نشان داده است که عدد ADC به‌طور معناداری در ضایعات بدخیم پستان پایین‌تر از ضایعات خوش‌خیم آن می‌باشد که به‌علت افزایش سلولاریتی سلول‌های بدخیم نسبت به سلول‌های خوش‌خیم و نرمال می‌باشد.^{۷۵} هدف از انجام این مطالعه، بررسی نقش و دقت تصویربرداری دیفیوژنی در افتراق ضایعات خوش‌خیم و بدخیم پستان و بررسی نقش آن در ضایعات توده‌ای و غیرتوده‌ای می‌باشد.

روش بررسی

پژوهش کنونی توصیفی-مقطعی و همچنین از نظر هدف جزو پژوهش‌های کاربردی است. در این مطالعه از فروردین ۱۳۹۴ تا اسفند ۱۳۹۶ تعداد ۷۲ بیمار زن با تشخیص توده پستانی که بیشتر آنان تحت بررسی پاتولوژی قرار گرفته بودند، وارد مطالعه شدند. تمامی بیماران، آگاهانه در مطالعه کنونی شرکت کردند و اطمینان داده شد که داده‌های بالینی آنان به‌طور کامل محرمانه و محفوظ خواهد ماند. از ضایعه‌ی پستانی همه بیماران، به‌روش بیوپسی سوزنی و یا اکتسیویونال نمونه‌برداری شد. همچنین ضایعات خوش‌خیمی که Breast imaging-reporting and data system (BI-RADS) II بودند یا حداقل به‌مدت دو سال سایز ثابتی داشتند، نیز بررسی شدند. توده پستانی در همه بیماران توسط ام‌آر‌آی با تزریق دینامیک با روش تصویربرداری دیفیوژن توسط دستگاه (General electric (GE) Healthcare, Waukesha, WI, USA) در مقدار $b \text{ Value} = 0-800 \text{ s/mm}^2$ در مرکز تصویربرداری دکتر اطهری در شهر تهران ارزیابی شد و عدد ADC در تمامی ضایعات توده‌ای و غیرتوده‌ای اندازه‌گیری و مقایسه گردید که شامل قرار دادن Region of interest (ROI) روی قسمتی از ضایعه که بیشترین ریستریکشن را نشان می‌دهد، به‌جز نواحی مشکوک به نکروز یا خونریزی، بود. همچنین عدد ADC در بافت نرمال که توده در آنجا وجود نداشت، نیز اندازه‌گیری گردید. کیست‌ها، ضایعات BI-RADS VI، کموتراپی نئوآجودانت و ضایعات کوچکی که به‌علت سایز توسط تصویربرداری دیفیوژن قابل بررسی نبودند (ضایعات مساوی یا کمتر

درصد صحت برای پیش بینی توده های بدخیم (PPV) و درصد صحت برای پیش بینی توده های خوش خیم (NPV) با اندازه گیری عدد ADC با توجه به نقطه برش $1/19 \times 10^{-3} \text{ mm}^2/\text{s}$ به ترتیب ۸۷/۵۰ و ۸۶/۶۷٪ می باشد. همچنین در نقطه برش تعیین شده، میزان حساسیت ۸۹/۷۴٪ و ویژگی ۸۳/۸۷٪ تعیین گردید.

جدول ۱: تعداد و درصد متغیرهای گروه های سنی، تعداد توده و نوع توده در بیماران

متغیر	تعداد	درصد
گروه های سنی (سال)		
کوچک تر از ۲۷	۲	۲/۵
۲۸-۳۸	۲۵	۳۴/۲
۳۹-۴۹	۲۶	۳۶/۷
۵۰-۶۰	۱۵	۲۱/۵
بزرگ تر از ۶۱	۴	۵/۱
تعداد توده		
۱	۵۹	۸۲/۳
۲	۹	۱۲/۷
۳	۴	۵/۱
نوع توده		
خوش خیم	۴۳	۴۸/۹۸
بدخیم	۴۵	۵۱/۰۲
توده ای	۶۲	۷۱/۴
غیر توده ای	۲۵	۲۸/۶

جدول ۲: میانگین، انحراف معیار، ماکزیمم، مینیمم در اندازه و عدد ضریب

متغیر	میانگین	انحراف معیار	ماکزیمم	مینیمم
اندازه توده (mm)				
خوش خیم	۲۶/۰۸	۲۰/۲۱	۱۰۰	۸
بدخیم	۳۵/۰۱	۲۰/۴۱	۹۷	۱۲
عدد ADC (mm^2/s) $\times 10^{-3}$				
خوش خیم	۱/۴۰	۰/۳۰	۲/۳۲	۰/۶۸
بدخیم	۱/۰۸	۰/۲۶	۲/۱۰	۰/۶۶

نیز، فالوآپ شدند. بیشترین عدد ADC به مقدار $1/68 \times 10^{-3} \text{ mm}^2/\text{s}$ و در کانسر غیر مهاجم ایتراکتال (DCIS) اندازه گیری گردید. کمترین آن $0/90 \times 10^{-3} \text{ mm}^2/\text{s}$ و مربوط به توده های آدنوزیس بود.

نتایج آزمون تجزیه واریانس یک طرفه و آزمون دانکن در بررسی عدد ADC و مقایسه آن با بافت نرمال (بدون توده) در توده های خوش خیم و بدخیم، نشان داد که اختلاف معناداری در عدد ADC اندازه گیری شده وجود دارد ($P \leq 0/05$). عدد ADC بافت نرمال به طور معناداری بیشتر از عدد ADC اندازه گیری شده در توده های خوش خیم و بدخیم بود.

در جدول ۳ نتایج آزمون ROC و نقاط برش تعیین شده در ضایعات توده ای و غیر توده ای ارایه شده است. سطح زیر منحنی، کیفیت کلی آزمون تشخیصی (دقت) را نشان می دهد. این مساحت بیانگر احتمال تشخیص درست نوع تومور (خوش خیم و بدخیم) در بیمار با توجه به عدد ADC می باشد و هرچه این مساحت بیشتر باشد، قابلیت اطمینان روش مورد بررسی بیشتر است. سطح زیر منحنی ROC در ضایعات غیر توده ای و سطح معناداری ($P \geq 0/05$) نشان می دهد، توان تمایز گذاری نقطه برش جهت افتراق ضایعات خوش خیم و بدخیم پستان با توجه به عدد ADC در ضایعات غیر توده ای فاقد ارزش می باشد. سطح معناداری ($P \leq 0/05$) در توده ها نشان می دهد که با توجه به عدد ADC می توان یک نقطه برش مشخص برای تعیین نوع توده (خوش خیم و بدخیم) مشخص کرد. این نتیجه در نمودار ۱ نیز قابل مشاهده است. در نمودار ترسیم شده، هر چه میزان انحراف از خط مبنا بیشتر باشد، کارایی روش جهت افتراق ضایعات خوش خیم و بدخیم با توجه به عدد ADC بیشتر است. همان طور که نشان داده شده است بیشترین فاصله از خط مبنا در اندازه گیری عدد ADC در ضایعات توده ای می باشد.

در نتایج تصویربرداری دیفیوژن، عدد ADC کسانی که کمتر از نقطه برش باشد، احتمال بدخیم بودن توده بالاتر است و عدد ADC کسانی که برابر و بالاتر از نقطه برش باشد، احتمال خوش خیم بودن توده بیشتر است. در جدول ۴ شاخص های ارزیابی ضایعات توده ای شامل توده های خوش خیمی به درستی تشخیص داده شده اند، توده های بدخیمی که به درستی تشخیص داده شده اند، توده های خوش خیمی که به نادرست بدخیم تشخیص داده شده اند و توده های بدخیمی که به نادرست خوش خیم تشخیص داده شده اند، ارایه شده است.

جدول ۴: نتایج آنالیز ROC در پارامترهای عدد ضریب دیفیوژن بیماران در ضایعات توده‌ای

نتایج آزمون ADC	تشخیص آزمون پاتولوژی	
	بدخیم	خوش خیم
	تعداد (%)	تعداد (%)
پایین تر از نقطه برش (بدخیم)	۳۶ (۵۰٪)	۵ (۱۴٪)
بالتر از نقطه برش (خوش خیم)	۴ (۷۱٪)	۲۷ (۳۷٪)
جمع	۴۰ (۵۵/۷۱٪)	۳۲ (۴۴/۲۹٪)
	تعداد (%)	تعداد (%)
	۴۱ (۵۷/۱۴٪)	۳۱ (۴۲/۸۶٪)
	۷۲ (۱۰۰٪)	۷۲ (۱۰۰٪)

در توده‌های خوش خیم بیشتر از توده‌های بدخیم بود. نتایج به دست آمده با نتایج پژوهش‌های Imamura, Partridge, Ramirez-Galván و همکارانشان همسو می‌باشد.^{۱۲-۱۱} در مرحله بعد، با تعیین نقطه برش مناسب در آنالیز ROC به ارزیابی قابلیت عدد ADC در تعیین نوع توده (خوش خیم و بدخیم) پرداخته شد و ضرایب تشخیصی نیز تعیین گردید. با توجه به نتایج آزمون ROC تعیین نقطه برش در توده‌های Non-mass فاقد اعتبار بود ($P \leq 0/05$). نقطه برش مناسب در اندازه‌گیری عدد ADC $1/19 \times 10^{-3} \text{ mm}^2/\text{s}$ تعیین گردید. ارزش اخباری مثبت، ارزش اخباری منفی، حساسیت، ویژگی و صحت در ضایعات غیرتوده‌ای به ترتیب ۸۷/۵۰، ۸۶/۶۷، ۸۹/۷۴، ۸۳/۸۷ و ۸۷/۱۴ تعیین گردید.

بنابراین با توجه به نتایج پژوهش کنونی، تصویربرداری DWI روشی مفید در تشخیص توده‌های خوش خیم و بدخیم پستان می‌باشد. همچنین قابلیت عدد ADC در ضایعات توده‌ای در هر دو روش ROI گذاری، جهت افتراق ضایعات خوش خیم و بدخیم پستان تایید گردید ولی در افتراق ضایعات غیرتوده‌ای کمک‌کننده نیست.

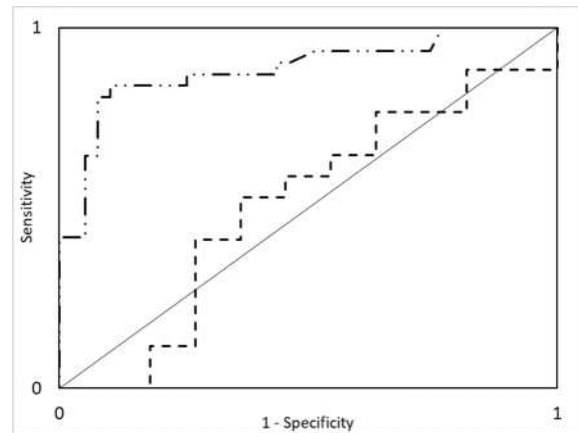
در تصویربرداری دیفیوژن با توجه به عدد ADC می‌توان ضایعات توده‌ای خوش خیم و بدخیم را مشخص کرد و این روش با حساسیت و ویژگی بالایی می‌تواند توده‌های خوش خیم و بدخیم را از هم افتراق دهد، ولی در افتراق ضایعات غیرتوده‌ای کمک‌کننده نیست.

سپاسگزاری: این مقاله حاصل بخشی از پایان‌نامه با عنوان "مقایسه عدد ADC در بررسی Diffusion-weighted imaging (DWI) با دو روش مختلف ضایعات خوش خیم و بدخیم پستان و تعیین حساسیت و ویژگی DWI در این خصوص" در مقطع دکتری تخصصی در سال ۹۷-۱۳۹۶ با کد ۹۳۱۱۲۸۲۰۲۱ می‌باشد که با حمایت دانشگاه علوم پزشکی و خدمات بهداشتی درمانی تهران اجرا شده است.

جدول ۳: سطح زیرمنحنی راک و نقاط برش مناسب در دو روش ROI در ضایعات توده‌ای و غیرتوده‌ای

نوع توده	نقطه برش $\times 10^{-3} (\text{mm}^2/\text{s})$	سطح زیرمنحنی	P
توده	۱/۱۹	۰/۸۸۶	۰/۰۰۰
غیرتوده	۱/۲۳۰	۰/۵۰۸	۰/۵۰۸

نوع آزمون: ROC، سطح معناداری ($P \geq 0/05$)



نمودار ۱: منحنی راک مربوط به عدد ADC در ضایعات توده‌ای و ضایعات غیرتوده‌ای

بحث

تصویربرداری MRI، به دلیل حساسیت بالا، یک اقدام مؤثر جهت غربالگری توده‌های پستانی خوش خیم، بدخیم، ضایعات توده‌ای و غیرتوده‌ای می‌باشد. در مطالعات مختلف گذشته، حساسیت بالای تصویربرداری MRI گزارش شده است، اما هنوز در اندازه‌گیری عدد ADC اتفاق نظر وجود ندارد. نتایج نشان داد میانگین عدد ADC در بافت نرمال پستان $1/71 \times 10^{-3} \text{ mm}^2/\text{s}$ بوده و به طور معناداری بیشتر از عدد ADC در بافت توده، بود ($P \leq 0/01$). در مطالعات Woodhams, Park و همکارانشان نیز عدد ADC در بافت نرمال، بیشتر از بافت توده گزارش گردید.^{۹۸} عدد ADC اندازه‌گیری شده در توده‌های خوش خیم و بدخیم نیز تفاوت معنادار داشت ($P \leq 0/05$). در توده‌های خوش خیم میانگین عدد ADC $1/363 \times 10^{-3} \text{ mm}^2/\text{s}$ و در توده‌های بدخیم $1/068 \times 10^{-3} \text{ mm}^2/\text{s}$ تعیین شد که به طور کلی مقدار عدد ADC

References

1. Warren RM, Pointon L, Thompson D, Hoff R, Gilbert FJ, Padhani A, et al; UK Magnetic Resonance Imaging in Breast Screening (MARIBS) Study Group. Reading protocol for dynamic contrast-enhanced MR images of the breast: sensitivity and specificity analysis. *Radiology* 2005;236(3):779-88.
2. Kinkel K, Helbich TH, Esserman LJ, Barclay J, Schwerin EH, Sickles EA, et al. Dynamic high-spatial-resolution MR imaging of suspicious breast lesions: diagnostic criteria and interobserver variability. *AJR Am J Roentgenol* 2000;175(1):35-43.
3. Kriege M, Brekelmans CT, Boetes C, Besnard PE, Zonderland HM, Obdeijn IM, et al; Magnetic Resonance Imaging Screening Study Group. Efficacy of MRI and mammography for breast-cancer screening in women with a familial or genetic predisposition. *N Engl J Med* 2004;351(5):427-37.
4. Lehman CD, Isaacs C, Schnall MD, Pisano ED, Ascher SM, Weatherall PT, et al. Cancer yield of mammography, MR, and US in high-risk women: prospective multi-institution breast cancer screening study. *Radiology* 2007;244(2):381-8.
5. Hirano M, Satake H, Ishigaki S, Ikeda M, Kawai H, Naganawa S. Diffusion-weighted imaging of breast masses: comparison of diagnostic performance using various apparent diffusion coefficient parameters. *AJR Am J Roentgenol* 2012;198(3):717-22.
6. Partridge SC, Mullins CD, Kurland BF, Allain MD, DeMartini WB, Eby PR, et al. Apparent diffusion coefficient values for discriminating benign and malignant breast MRI lesions: effects of lesion type and size. *AJR Am J Roentgenol* 2010;194(6):1664-73.
7. Hatakenaka M, Soeda H, Yabuuchi H, Matsuo Y, Kamitani T, Oda Y, et al. Apparent diffusion coefficients of breast tumors: clinical application. *Magn Reson Med Sci* 2008;7(1):23-9.
8. Woodhams R, Matsunaga K, Kan S, Hata H, Ozaki M, Iwabuchi K, et al. ADC mapping of benign and malignant breast tumors. *Magn Reson Med Sci* 2005;4(1):35-42.
9. Park MJ, Cha ES, Kang BJ, Ihn YK, Baik JH. The role of diffusion-weighted imaging and the apparent diffusion coefficient (ADC) values for breast tumors. *Korean J Radiol* 2007;8(5):390-6.
10. Ramírez-Galván YA, Cardona-Huerta S, Ibarra-Fombona E, Elizondo-Riojas G. Apparent diffusion coefficient (ADC) value to evaluate BI-RADS 4 breast lesions: correlation with pathological findings. *Clin Imaging* 2015;39(1):51-5.
11. Partridge SC, DeMartini WB, Kurland BF, Eby PR, White SW, Lehman CD. Quantitative diffusion-weighted imaging as an adjunct to conventional breast MRI for improved positive predictive value. *AJR Am J Roentgenol* 2009;193(6):1716-22.
12. Imamura T, Isomoto I, Sueyoshi E, Yano H, Uga T, Abe K, et al. Diagnostic performance of ADC for Non-mass-like breast lesions on MR imaging. *Magn Reson Med Sci* 2010;9(4):217-25.

Differentiation of benign and malignant breast lesions by apparent diffusion coefficient value in mass and non-mass lesions

Masoumeh Gity M.D.¹
Behnaz Moradi M.D.^{2*}
Rasool Arami M.D.³
Ali Arabkheradmand M.D.⁴
Mohamad Ali Kazemi M.D.⁵

1- Department of Radiology, Imam Khomeini Hospital, Tehran University of Medical Sciences, Tehran, Iran.

2- Department of Radiology, Women's Yas Hospital, Tehran University of Medical Sciences, Tehran, Iran.

3- Department of Radiology, Sina Hospital, Tehran University of Medical Sciences, Tehran, Iran.

4- Department of Surgery, Cancer Institute, Cancer Institute Research Center, Tehran University of Medical Sciences, Tehran, Iran.

5- Department of Radiology, Amiralam Hospital, Tehran University of Medical Sciences, Tehran, Iran.

* Corresponding author: Women's Yas Hospital, Tehran University of Medical Sciences, North Nejatollahi St., Tehran, Iran.
Tel: +98 21 66581577
E-mail: b.moradi80@gmail.com

Abstract

Received: 09 Oct. 2018 Revised: 16 Oct. 2018 Accepted: 09 Apr. 2019 Available online: 19 Apr. 2019

Background: Diffusion-weighted imaging (DWI) is one of methods in evaluation of breast lesions. We aimed to investigate the apparent diffusion coefficient (ADC) values in breast tumors and their accuracy in differentiating benign versus malignant lesions.

Methods: In this cross-sectional study, 72 patients with 88 breast lesions were investigated by 1.5-T breast MRI from 2015 to 2017 in Athari Imaging Center in Tehran, Iran. Nearly all patients has undergone histopathology evaluation. One small region of interest (ROI) were placed on the most restricted region inside the solid part on the ADC map. Care was taken to avoid cystic or necrotic, fatty regions and hematoma inside the mass. A large round ROIs were placed in healthy fibroglandular tissue of contralateral breast ADC values were measured and compared in normal breast tissue and in most restricted parts of breast lesions (mass and non-mass). After determining cut-off for differentiation of benign and malignant lesions, sensitivity, specificity, accuracy, positive predictive value and negative predictive value were calculated.

Results: Mean age of patients was 43.3 years. The average tumor size of benign and malignant lesions were calculated 26.0 mm, 35.3 mm respectively and 23 mm and 46 mm in mass and non-mass respectively. Invasive ductal carcinoma include the majority of pathology result (in 37.5% of the patients). Our results revealed that the measured ADC values in normal breast tissue were higher than breast lesions ($P \leq 0.01$). Mean ADC value in benign lesions was 1.40×10^{-3} mm²/s and for malignant lesion was 1.08×10^{-3} mm²/s. ADC value in the normal breast tissue was 1.79×10^{-3} mm²/s and was significantly higher than ADC value of breast lesions (benign and malignant). Cut-off value in non-mass was not valid, but in mass was 1.19×10^{-3} mm²/s with sensitivity, specificity, positive predictive value, negative predictive and accuracy of 89.7%, 83.8%, 87.5%, 86.6%, and 87.1% respectively.

Conclusion: In DWI imaging, ADC value can differentiate benign and malignant masses with high sensitivity and specificity but not helpful in non-mass lesions.

Keywords: apparent diffusion coefficient, breast neoplasms, diffusion-weighted imaging, ROC curve.