

## انسفالیت هرپسی براساس قضاوت بالینی در بارداری: گزارش موردی

## چکیده

دریافت: ۱۳۹۸/۰۵/۱۶ ویرایش: ۱۳۹۸/۰۵/۲۳ پذیرش: ۱۳۹۸/۱۰/۲۳ آنلاین: ۱۳۹۸/۱۰/۳۰

**زمینه و هدف:** عفونت هرپس سیمپلکس در زن باردار به ندرت منجر به انسفالیت می‌گردد. در این عفونت بروز تظاهرات نورولوژیک ناشایع است. این گزارش موردی به معرفی یک زن باردار با تشخیص انسفالیت هرپسی به دنبال تشنج پرداخته است که بررسی‌های تشخیصی اولیه منفی بود.

**معرفی بیمار:** بیمار زن ۲۳ ساله با سن حاملگی ۲۹ هفته بود که از سه روز پیش دچار ضعف، سردرد، تب و ضعف شناختی شده و به دنبال تشنج به بیمارستان مراجعه نموده بود. در واکنش زنجیره‌ای پلیمرز (PCR)، مایع مغزی-نخاعی از نظر هرپس منفی بود. با توجه به علائم بیمار با شک قوی به انسفالیت هرپسی، بیمار تحت درمان با آسیکلوویر قرار گرفت که با بهبود علائم بالینی همراه بود و در هفته ۳۶ بارداری نوزاد سالم به دنبال زایمان طبیعی متولد شد.

**نتیجه‌گیری:** انسفالیت هرپسی یک بیماری نادر و خطرناک می‌باشد، از این رو حتی در بیمار حامله با علائم آتپیک اقدامات تشخیصی و درمانی مناسب انجام می‌شود.

**کلمات کلیدی:** گزارش موردی، تشخیص زودرس، انسفالیت، هرپس سیمپلکس، بارداری.

سمیه معین‌درباری<sup>۱\*</sup>، راحله ابراهیمی<sup>۱</sup>، پروانه لایق<sup>۲</sup>، آسیه ملکی<sup>۱</sup>، علی پزشکیان<sup>۳</sup>

۱- گروه زنان، مرکز تحقیقات سلامت زنان، دانشکده پزشکی، دانشگاه علوم پزشکی مشهد، مشهد، ایران.

۲- گروه رادیولوژی، دانشکده پزشکی، دانشگاه علوم پزشکی مشهد، مشهد، ایران.

۳- گروه داروسازی، دانشکده داروسازی، دانشگاه علوم پزشکی مشهد، مشهد، ایران.

\* نویسنده مسئول: مشهد، خیابان آیت‌الله بهجت، بیمارستان ام‌البنین، دانشگاه علوم پزشکی مشهد، دانشکده پزشکی، گروه زنان.

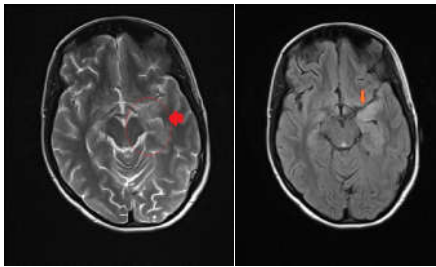
تلفن: ۰۵۱-۳۲۲۳۱۰۶۱

E-mail: mocins@mums.ac.ir

## مقدمه

(Herpes simplex virus 1, HSV-1) منجر به انسفالیت می‌شود. بررسی‌های اولیه و درمان به موقع حایز اهمیت است، زیرا مورتالتی از ۷۰٪ به ۲۰ تا ۳۰٪ کاهش می‌یابد.<sup>۱</sup> انسفالیت هرپسی در حاملگی در موارد کمی شناخته شده است، زیرا علائم بالینی و نتایج آن بین گروه‌های حامله و غیرحامله متفاوت می‌باشد.<sup>۲</sup> شایعترین علائم در ابتلای زن باردار به عفونت هرپس سیمپلکس، علائم سرماخوردگی و وزیکول‌های پوستی می‌باشد. به صورت ناشایع این عفونت ممکن است با علائمی مانند تب و تظاهرات نورولوژیک مانند تشنج بروز کند.<sup>۳</sup> با وجود اینکه واکنش زنجیره‌ای پلیمرز مایع مغزی-نخاعی می‌تواند ویروس هرپس سیمپلکس را آشکار کند، انسفالیت هرپسی یک علت قابل توجه نقص نورولوژیک در زنان باردار است.<sup>۴</sup>

انسفالیت ویروس هرپس سیمپلکس شایعترین علت اسپورادیک انسفالیت، با عوارض و مرگ‌ومیر قابل توجه می‌باشد که با درمان آنتی‌ویرال به طور موثر کاهش می‌یابند.<sup>۱</sup> در طی حاملگی، زنان در ریسک بالاتر عفونت و در صورت بروز در ریسک تظاهرات شدیدتری از بیماری قرار می‌گیرند.<sup>۲</sup> همچنین عفونت هرپس سیمپلکس در زن باردار به ندرت منجر به انسفالیت می‌گردد.<sup>۳</sup> انسفالیت هرپسی در صورت بروز در بارداری، در ۶۰٪ موارد در تریمستر سوم و با شیوع کمتر در تریمستر دوم رخ می‌دهند.<sup>۱</sup> در بین انواع ویروس هرپس سیمپلکس بیشتر ویروس هرپس نوع ۱



A

B

شکل ۱: در تصاویر آگزینال T2W و FLAIR شواهد افزایش سیگنال در مدیال لوب تمپورال سمت چپ در زمینه تغییرات التهابی ناشی از انسفالیت هرپسی مشهود است. (نشانگر قرمز)

زایمانی بستری شد و به‌دنبال زایمان طبیعی، نوزاد پسر با وزن ۳۰۹۵ g و آپگار ۹ تا ۱۰ متولد شد که در بررسی‌های بعدی از نظر نورولوژیک به‌طور کامل نرمال بود.

## بحث

هرپس سیمپلکس یک علت شایع انسفالیت ویروسی اسپورادیک می‌باشد که در ۹۰٪ موارد از HSV-1 ناشی می‌شود.<sup>۱</sup> معمولاً با تب و علائم کوریزا همراه با سردرد، نقص شناختی، کاهش هوشیاری، تغییر شخصیت و رفتار و تشنج بروز می‌کند.<sup>۱</sup> در طی حاملگی تطابق ایمنولوژیک پیچیده‌ای رخ می‌دهد تا از رد کردن آلوگرافت جنین (که آنتی‌ژن‌های پدری را دربردارد) جلوگیری کند که می‌تواند از علل بروز ویروس هرپس سیمپلکس در حاملگی باشد.<sup>۲</sup> زمانی که زن حامله با تشنج برای اولین بار، سردرد، گیجی یا تغییر رفتار ناگهانی مراجعه می‌کند باید بررسی‌های لازم جهت رد کردن تشخیص افتراقی‌ها انجام شود. از جمله تشخیص افتراقی‌ها اکلامپسی، ترومبوز سینوس ویریدی، هپاتیت حاد، مالاریا، پورفیری متناوب حاد و اختلالات متابولیک می‌باشند.<sup>۱</sup> با وجود این، انسفالیت ویروسی یک علت کاملاً قابل درمان است که اگر به فراموشی سپرده شود منجر به عوارض خطرناک برای مادر و جنین می‌گردد. در این موارد اگر سطح هوشیاری بیمار نرمال باشد، تب نداشته باشد یا اگر تعداد

این گزارش موردی، به معرفی یک مورد انسفالیت هرپسی در زن باردار که تحت درمان به‌موقع قرار گرفته و سیر بهبود یابنده داشت پرداخته شد.

## معرفی بیمار

بیمار زن ۲۳ ساله دارای یک فرزند زنده حاصل زایمان طبیعی با سن حاملگی ۲۹ هفته براساس سونوگرافی ۱۲ هفته بود. وی مبتلا به دیابت بارداری از هفته ۲۸ بارداری و تحت کنترل به‌وسیله رژیم غذایی بود. بیمار از سه روز پیش از مراجعه به‌دنبال استرس دچار ضعف، سردرد، کاهش ارتباط با دیگران و گیجی شده که این علائم از صبح روز مراجعه تشدید شده بود و به‌دنبال تشدید علائم یک نوبت عدم هوشیاری به مدت پنج دقیقه و علائم مشکوک به تشنج در منزل داشت. همچنین سابقه‌ی تب و هذیان از روز پیش از مراجعه و سردرد شدید و نقص شناختی از شب پیش از مراجعه را بیان می‌کرد. با توجه به علائم موجود، جهت بیمار تصویربرداری مغز با رزونانس مغناطیسی انجام شد که افزایش سیگنال کورتکس در مدیال لوب تمپورال چپ و اینسولا رویت گردید که دارای رستریکشن بود (شکل ۱).

در ونوگرافی با رزونانس مغناطیسی نیز افزایش سیگنال در سینوس ماگزیلاری دوطرف اتموئید و فرونتال چپ رویت شد که در تشخیص افتراقی آن، انسفالیت هرپسی قرار داشت. نمونه مایع نخاع گرفته شد که میزان قند و پروتئین مشابه درگیری ویروسی بود. با توجه به علائم بیمار و یافته‌های حاصل از تصویربرداری با شک قوی به انسفالیت هرپسی، بیمار تحت درمان با آسیکلوویر، سفتریاکسون و وانکومایسین قرار گرفت. نمونه مایع مغزی-نخاعی از لحاظ واکنش زنجیره‌ای پلیمرز هرپس ارسال شد که جواب آن منفی بود. براساس مشورت عفونی، احتمال منفی بودن در ۷۲ ساعت اول وجود داشت. پس با توجه به پاسخ‌دهی خوب بیمار به آسیکلوویر و بهبود علائم بالینی درمان ادامه یافت. در تصویربرداری با رزونانس مغناطیسی مجدد، درگیری ماده سفید مشکوک به انسفالیت ویروسی مشهود بود. بیمار دوره‌ی درمان ۱۴ روزه آسیکلوویر را دریافت نمود و سپس با حال عمومی خوب و بهبود علائم، بیمارستان را ترک نمود. در نهایت بیمار در سن حاملگی ۳۶ هفته به‌دلیل شروع زودرس دردهای

جدول مقایسه‌ای با مطالعات مشابه

نویسندگان	سال انتشار	مجله	عنوان
Dodd KC و همکاران <sup>۱</sup>	۲۰۱۵	BMC Res Notes	زن ۳۷ ساله حامله ۳۳ هفته که با تشنج ناشی از انسفالیت هرپسی مراجعه نموده بود را گزارش کردند. با توجه به شروع به موقع آسیکلوویر با توجه به علائم، درمان موفقیت‌آمیز بود و به دنبال زایمان طبیعی نوزاد سالم متولد شد.
Pascal J و همکاران <sup>۱۲</sup>	۲۰۱۲	Int J Obstet Anesth	زن ۳۱ ساله با سن حاملگی ۳۰ هفته مبتلا به انسفالیت هرپسی که به صورت اورژانس با تب، استفراغ و سردرد و سفتی گردن همراه با فتوفوبی و فنوفوبی و علائم بینایی و شنوایی پذیرش شده بود را گزارش کردند. به دنبال شروع آسیکلوویر علائم بالینی بیمار بهبود یافت. در هفته ۳۹ نوزاد سالم متولد شد.
Illia R و همکاران <sup>۱۳</sup>	۲۰۱۶	MedCrave Online J Women's Health	زن ۳۰ ساله، ۳۲ هفته مبتلا به انسفالیت هرپسی با تشنج همراه با تب از چهار روز پیش را گزارش نمودند که تاخیر در تشخیص و شروع درمان دارویی سبب فراموشی پایدار در بیمار گردید.

بین سال‌های ۱۹۷۲ تا ۲۰۱۳ انجام شد (۱۸ مورد) بیماران تحت درمان با آسیکلوویر قرار گرفتند و همه بهبودی کامل داشتند و نوزادان آن‌ها بدون هیچگونه عارضه‌ای مرخص شدند.<sup>۱</sup> Pascal و همکاران در سال ۲۰۱۲ مطالعه‌ی موردی روی یک زن ۳۱ ساله با بارداری دوم و سن حاملگی ۳۰ هفته که به صورت اورژانس با تب ۳۹ درجه، استفراغ و سردرد و سفتی گردن همراه با فتوفوبی و فنوفوبی و علائم بینایی و شنوایی پذیرش شده بود را گزارش کردند، در این بیمار علائم اکلامپسی وجود نداشت. واکنش زنجیره‌ای پلیمرز و آزمایش مایع نخاعی از نظر ویروس هرپس، منگوانسفالیت هرپسی نوع ۱ را نشان داد. به دنبال شروع آسیکلوویر علائم بالینی بهبود یافت و زایمان واژینال خودبه‌خودی در ۳۹ هفته با آنالژزی اپیدورال انجام شد و زن باردار و نوزاد از نظر نورولوژیک، حین تولد و در ویزیت ۱۵ ماه بعد سالم بودند.<sup>۱۲</sup> در مطالعه‌ی ما برخلاف مطالعه‌ی فوق، واکنش زنجیره‌ای پلیمرز از نظر هرپس در نوبت اول منفی شد که با توجه به این که احتمال منفی شدن آن در ۷۲ ساعت اول وجود دارد، توجیه‌پذیر می‌باشد و با شروع درمان علائم بهبود یافت. در برخی گزارشات موردی به دلیل تاخیر در تشخیص و شروع درمان پیامد برگشت‌ناپذیری برای زن باردار ایجاد شده است. به عنوان مثال در مطالعه‌ای که توسط Illia و همکاران در سال ۲۰۱۶ انجام شد یک زن ۳۰ ساله، با بارداری ۳۲ هفته با تشنج همراه با تب از چهار روز پیش، مراجعه نموده و مایع مغزی-نخاعی انسفالیت ویروسی را نشان می‌داد. نوار مغز بیمار ابرنرمال بود و واکنش زنجیره‌ای پلیمرز مثبت بود. آسیکلوویر برای بیمار شروع شد، بتامتازون تجویز شد و به دلیل بدتر شدن حال عمومی زن باردار، ختم حاملگی به سرعت

گلوبول‌های سفید مایع نخاعی مختصر افزایش یافته باشد نباید بیماری از نظر دور قرار گیرد، زیرا این ویژگی‌ها در انسفالیت ویروسی کاملاً تشخیصی هستند.<sup>۶</sup> شواهد گردآوری شده نشان می‌دهد، آسیکلوویر یک داروی مناسب در دوران بارداری است و با افزایش نقایص نوزادی همراه نیست و همچنین درمان با آسیکلوویر مورتالیتی را از ۷۰٪ به ۲۰٪ تا ۳۰٪ کاهش می‌دهد و تاخیر در شروع درمان با نتایج بدتری همراه است. در نتیجه درمان باید در همه‌ی بیماران مشکوک به انسفالیت شروع شود.<sup>۸،۹</sup> در بیماران حامله توصیه می‌شود، کمترین دوز موثر داروهای آنتی‌ای‌لپتیک استفاده شود و از درمان چند دارویی و داروهای تراژون پرهیز گردد.<sup>۹</sup> باید هدف نداشتن تشنج به دلیل خطرات جنینی در طی تشنجات تونیک-کلونیک باشد. با این حال شواهدی که نشان دهد استفاده از داروهای آنتی‌ای‌لپتیک به عنوان پروفیلاکسی اولیه و ثانویه انسفالیت ویروسی به‌کار می‌روند، وجود ندارد.<sup>۱۱،۱۰</sup> Dodd و همکاران در سال ۲۰۱۵ به معرفی یک زن ۳۷ ساله با حاملگی ۳۳ هفته که با تشنج ناشی از انسفالیت هرپسی مراجعه نموده بود، پرداختند. تصویربرداری رزونانس مغناطیسی نوبت اول نرمال بود ولی در تکرار آن افزایش سیگنال در لوب تمپورال چپ و ادم سیتوتوکسیک گزارش شد که با توجه به شروع به موقع آسیکلوویر با توجه به علائم، درمان موفقیت‌آمیز بود و به دنبال زایمان طبیعی نوزاد سالم متولد شد.<sup>۱</sup> در مطالعه‌ی ما نیز تصویربرداری رزونانس مغناطیسی در نوبت اول تشخیصی نبود ولی نوبت دوم شواهد دال بر انسفالیت ویروسی را داشت و با شروع به‌موقع درمان از مورتالیتی و موربیدیتی مادری جلوگیری شد و به زایمان واژینال با نوزاد سالم منجر شد. همچنین در گزارشات موردی که در انگلستان

مطالعه‌ی ما به تاخیر افتاده و منجر به موربیدیته‌ی های جبران‌ناپذیر گردیده بود. انسفالیت هرپسی یک بیماری نادر و بالقوه خطرناک و عارضه‌دار در بارداری می‌باشد. عدم درمان به موقع این بیماری در نتیجه تشخیص نادرست، می‌تواند منجر به پیامدهای مادری و نوزادی جبران‌ناپذیر گردد.

انجام شد. جفت تغییرات مربوط به هیپوکسی بافتی را نشان می‌داد و کشت آن منفی بود. بیمار ۲۱ روز تحت درمان قرار گرفت و آمیزی به‌عنوان عارضه مزمن باقی ماند.<sup>۱۳</sup> با توجه به عدم در نظر گرفتن تشخیص افتراقی‌های تشنج در زن حامله و مراجعه‌ی دیرهنگام بیمار، درمان در این مورد برخلاف

## References

- Dodd KC, Michael BD, Ziso B, Williams B, Borrow R, Krishnan A, et al. Herpes simplex virus encephalitis in pregnancy: a case report and review of reported patients in the literature. *BMC Res Notes* 2015;8:118.
- Chen SJ, Liu YL, Sytwu HK. Immunologic regulation in pregnancy: from mechanism to therapeutic strategy for immunomodulation. *Clin Dev Immunol* 2012;2012:258391.
- Kneen R, Michael BD, Menson E, Mehta B, Easton A, Hemingway C, et al; National Encephalitis Guidelines Development and Stakeholder Groups. Management of suspected viral encephalitis in children - Association of British Neurologists and British Paediatric Allergy, Immunology and Infection Group national guidelines. *J Infect* 2012;64(5):449-77.
- Solomon T, Michael BD, Smith PE, Sanderson F, Davies NW, Hart IJ, et al; National Encephalitis Guidelines Development and Stakeholder Groups. Management of suspected viral encephalitis in adults: Association of British Neurologists and British Infection Association National Guidelines. *J Infect* 2012;64(4):347-73.
- Lee R, Nair M. Diagnosis and treatment of herpes simplex 1 virus infection in pregnancy. *Obstet Med* 2017;10(2):58-60.
- Whitley RJ, Gnann JW. Viral encephalitis: familiar infections and emerging pathogens. *Lancet* 2002;359(9305):507-13.
- Robinson DP, Klein SL. Pregnancy and pregnancy-associated hormones alter immune responses and disease pathogenesis. *Horm Behav* 2012;62(3):263-71.
- Tunkel AR, Glaser CA, Bloch KC, Sejvar JJ, Marra CM, Roos KL, et al; Infectious Diseases Society of America. The management of encephalitis: clinical practice guidelines by the Infectious Diseases Society of America. *Clin Infect Dis* 2008;47(3):303-27.
- National Institute for Health and Clinical Excellence. The epilepsies: the diagnosis and management of the epilepsies in adults and children in primary and secondary care. Clinical guidelines, CG137. London: National Institute for Health and Clinical Excellence; 2012.
- Michael BD, Solomon T. Seizures and encephalitis: clinical features, management, and potential pathophysiologic mechanisms. *Epilepsia* 2012;53 Suppl 4:63-71.
- Pandey S, Rathore C, Michael BD. Antiepileptic drugs for the primary and secondary prevention of seizures in viral encephalitis. *Cochrane Database Syst Rev* 2014;(10):CD010247.
- Pascal J, Perbet S, Bourdel N, Da Ines D, Tran X, Chartier C, et al. Management of HSV-1 encephalitis due to reactivation of HSV-1 during late pregnancy. *Int J Obstet Anesth* 2012;21(4):364-7.
- Illia R, Ceretti S, Codoni MJ, Sanchez AV, Fiameni F, Uranga Imaz MJ. Herpetic encephalitis during pregnancy: case report. *MOJWH* 2017;4(1):8-9.

**Herpetic encephalitis based on clinical judgment in pregnancy: case report****Abstract**

Received: 07 Aug. 2019 Revised: 14 Aug. 2019 Accepted: 13 Jan. 2020 Available online: 20 Jan. 2020

Somayeh Moeindarbary M.D.<sup>1\*</sup>  
 Raheleh Ebrahimi M.D.<sup>1</sup>  
 Parvaneh Layegh M.D.<sup>2</sup>  
 Aseyeh Maleki M.D.<sup>1</sup>  
 Ali Pezeshkian M.D.<sup>3</sup>

1- Department of Obstetrics and Gynecology, Neonatal and Maternal Research Center, Faculty of Medicine, Mashhad University of Medical Sciences, Mashhad, Iran.

2- Department of Radiology, School of Medicine, Mashhad University of Medical Sciences, Mashhad, Iran.

3- Student Research Committee, Department of Clinical Pharmacy, School of Pharmacy, Mashhad University of Medical Sciences, Mashhad, Iran.

**Background:** Herpes simplex virus (HSV) encephalitis is the most common cause of sporadic encephalitis, with significant morbidity and mortality that are effectively reduced by antiviral treatment. Herpes simplex infection in pregnant women rarely results in encephalitis. The most common symptoms of a pregnant woman with herpes simplex infection are colds and skin vesicles. Herpetic encephalitis occurs during pregnancy in the third trimester in 60% of cases and with less prevalence in the second trimester. Among HSVs most, HSV-1 causes encephalitis. Early diagnosis and timely treatment are important as mortality decreases from 70% to 20-30%. This case report, reviews a pregnant woman with a diagnosis of herpes encephalitis due to seizure and consciousness disorder, which was negative in polymerase chain reaction (PCR) assay and diagnostic studies.

**Case Presentation:** The patient was a 23-year-old woman with a gestational age of 29 weeks who presented with fever, headache, delirium, and cognitive impairment three days prior to admission following seizure. Early magnetic resonance imaging (MRI) showed an increase in the cortical signal in the temporal lobe and PCR assay for the detection of herpes virus was negative. Magnetic resonance venography also showed an increase in the left maxillary sinus with differential diagnosis of herpetic encephalitis. Considering the symptoms of the patient with a strong suspicion of herpes simplex encephalitis, the patient was treated with acyclovir, which was associated with improvement of clinical symptoms. Finally, normal delivery was performed after 36 weeks of gestation.

**Conclusion:** Given that herpes simplex virus encephalitis is a rare and potentially dangerous and complicated disease, it is imperative for a pregnant patient with atypical symptoms to be identified with an appropriate diagnostic and therapeutic measures.

**Keywords:** case reports, early diagnosis, encephalitis, herpes simplex, pregnancy.

\* Corresponding author: Department of Obstetrics and Gynecology, Faculty of Medicine, Mashhad University of Medical Sciences, Omolbin Hospital, Ayatollah Behjat Ave., Mashhad, Iran.  
 Tel: +98-51-32231061  
 E-mail: moeins@mums.ac.ir