

## بررسی نتایج بالینی اکتور تانومی و جانندازی بسته در درمان دیسپلازی تکامل مفصل هیپ کودکان

### خلاصه

پیش‌زمینه: دیسپلازی تکاملی مفصل هیپ (DDH) (Developmental dysplasia of the hip) طیف گسترده‌ای از اختلالات ناشی از تکامل غیرطبیعی هیپ را شامل می‌شود که می‌تواند در هر زمان از جمله دوره جنینی، شیرخوارگی و یا کودکی آشکار شود. هدف از این مطالعه بررسی نتایج بالینی و رادیوگرافی بیماران مبتلا به دیسپلازی تکاملی هیپ است که تحت درمان با اکتور تانومی و جانندازی بسته قرار گرفته بودند

**مواد و روش‌ها:** مطالعه به صورت گذشته‌نگر روی ۳۰ کودک (۳۳ مفصل) مبتلا به دیسپلازی تکاملی هیپ، در بیمارستان رازی اهواز، بین سال‌های ۹۴ تا ۹۶ انجام شد. معیارهای ورود ابتلا به DDH در محدوده سنی زیر ۲ سال بوده است. معیارهای خروج بیماری‌های بافت هم‌بند، دررفتگی ثانویه ناشی از عفونت پیشین و دیسپلازی استابولوم در زمینه سندرم خاص بودند. بیماران پس از عمل به لحاظ بالینی، میزان دررفتگی کامل یا نیمه دررفتگی مفصل هیپ، همواری مفصل هیپ و یافته‌های رادیوگرافی، به ترتیب براساس معیارهای McKay, Tonnis grading, Severin و شاخص استابولار مورد ارزیابی قرار گرفتند.

**یافته‌ها:** میانگین ایندکس استابولار پس از جراحی (۲/۱۵ ± ۲۷/۰۶ درجه) در مقایسه با میزان آن قبل از جراحی (۳/۲۷ ± ۳۶/۵۴ درجه) به‌طور قابل توجهی کاهش یافت. براساس معیار McKay پس از جراحی در ۹/۹۰٪ بیماران نتایج درمانی عالی و خوب گزارش شد. بر اساس معیار Tonnis، پس از جراحی ۹/۹۳٪ از بیماران در طبقه‌بندی II & I قرار داشتند. در ارزیابی‌های رادیوگرافیک پس از جراحی، براساس معیار Severin، ۹/۹۶٪ از بیماران در Class Ia & Ib قرار گرفتند. در یک بیمار (۳/۳٪ نکروز استخوانی) (استئونکروزیس) در سر، در دو بیمار (۶/۰۶٪) لنگش و نقص در راه رفتن، و در سه بیمار (۹/۰۹٪) نقص در نشست مشاهده شد. همه بیماران بررسی شده در این مطالعه زن بودند.

**نتیجه‌گیری:** براساس نتایج درمانی و ارزیابی‌های بالینی انجام شده در این مطالعه، روش جانندازی بسته به همراه اکتور تانومی می‌تواند در اولین اقدام درمانی به عنوان یک تکنیک مناسب جهت درمان بیماران مبتلا به دیسپلازی تکاملی هیپ در سنین پایین استفاده شود.

**واژه‌های کلیدی:** دیسپلازی تکاملی هیپ، اکتور تانومی، جانندازی بسته

دریافت مقاله: ۸ ماه قبل از چاپ؛ مراحل اصلاح و بازنگری: ۱ بار؛ پذیرش مقاله: ۱ ماه قبل از چاپ

دکتر حنون سعدونی\*، دکتر سید سعید طباطبائی\*\*، دکتر حمید رضا آرتی\*، دکتر شهاب یوسفی فر\*\*\*

### مقدمه

دیسپلازی تکاملی مفصل هیپ (DDH) طیفی از اختلالات وابسته به تکامل غیرطبیعی هیپ است که ممکن است در دوره جنینی، شیرخوارگی و یا کودکی ظاهر شود. عمدتاً به‌صورت استابولوم کم‌عمق و سطحی، نیمه‌دررفتگی یا دررفتگی کامل ظاهر می‌شود. علل اصلی بروز دیسپلازی تکاملی هیپ ناشناخته است؛ اما از عوامل شناخته‌شده مؤثر در ایجاد دیسپلازی تکامل ران می‌توان به جنس، ترتیب تولد، تاریخچه خانوادگی، وضعیت قرارگیری درون‌رحمی، نوع زایمان، سستی مفصل و وضعیت قرارگیری پس از تولد اشاره کرد. دیسپلازی تکاملی مفصل هیپ از شایع‌ترین علل جایگزینی مفصل ران در بیماران با سن کمتر از ۶۰ سال است<sup>(۱)</sup>. درمان برحسب سن و وسعت دیسپلازی متفاوت است و این اختلال در سمت چپ سه برابر شایع‌تر از سمت راست گزارش شده است<sup>(۲)</sup>. اولتراسوند نقش مهمی در تشخیص و درمان این بیماری‌دارد و در مانیتورینگ روش‌های جانندازی بسته مفید است<sup>(۳)</sup>. تشخیص دیر هنگام دیسپلازی تکاملی مفصل هیپ می‌تواند منجر به لنگش و راه رفتن روی انگشت پا شود<sup>(۴)</sup>. در مراحل اولیه تشخیص و درمان به روش غیرجراحی به‌منظور کاهش خطر نکروز آوسکلار، مدت زمان بستری، استئوآرتریت مفصل هیپ و هزینه‌های درمان مهم است<sup>(۵)</sup>. روش جانندازی بسته با اکتور تانومی یا بدون آن، همراه با گچ اسپایکا روش درمانی پذیرفته‌شده‌ای در درمان کودکان دارای دیسپلازی مادرزادی مفصل هیپ است. اکتور تانومی روش استاندارد جراحی بدون قطع کردن عصب اوبتراتور است که چندین سال است استفاده می‌شود<sup>(۶)</sup>. مطالعات اخیر پیامدهای متعددی از جانندازی بسته با استفاده از تکنیک‌های مختلف ارائه داده‌اند ولی مطالعات کمی درباره استفاده از آزادسازی بافت نرم به یک روش جانندازی پذیرفته شده یا درباره مدت زمان ثابت نگه‌داشتن روی عضو بعد از عمل جراحی بحث کرده‌اند. هدف از انجام این مطالعه ارزیابی نتایج بالینی اکتور تانومی و جانندازی بسته در درمان شدن دیسپلازی تکاملی مفصل هیپ کودکان در مرکز درمانی ایران و مقایسه آن با سایر مطالعات انجام شده است.

\* استادیار گروه ارتوپدی دانشگاه علوم پزشکی جندی شاپور اهواز، اهواز، ایران  
\*\* دانشیار گروه ارتوپدی دانشگاه علوم پزشکی جندی شاپور اهواز، اهواز، ایران  
\*\*\* رزیدنت گروه ارتوپدی دانشگاه علوم پزشکی جندی شاپور اهواز، اهواز، ایران

نویسنده مسئول:

شهاب یوسفی فر

Email:

Sh.yusefiar@gmail.com

## مواد و روش‌ها

این مطالعه پس از کسب اجازه از کمیته اخلاق معاونت پژوهشی دانشگاه جندی شاپور اهواز (کد اخلاق: IR.AJUMS.REC.1396.918) به صورت یک مطالعه گذشته‌نگر کودکان زیر ۲ سال مبتلا به دیسپلازی تکاملی مفصل هیپ که بین سال‌های ۹۴ تا ۹۶ در بیمارستان رازی اهواز تحت درمان به روش جاناندازی بسته و اداکتورتانومی قرار گرفته بودند، انجام شد. تشخیص دیسپلازی مفصل هیپ بیماران توسط مجری طرح تأیید شد بیماران تحت ارزیابی بالینی قرار گرفتند و اطلاعات دموگرافیک بیماران ثبت شد. در همه بیماران تحت بیهوشی عمومی و در شرایط استریل اداکتورتانومی از طریق پوست صورت گرفت. همه بیماران یک روش استاندارد جراحی دریافت کرده بودند. یک برش ۱/۵ سانتی‌متری از سمت مدیال ران به کشاله ران برای پیدا کردن منشأ اداکتور لانگوس زده شده بود. زیر دید باز هر دو تاندون عضله اداکتور لانگوس پیدا شد و از طریق یک برش ۰/۵ تا ۱ سانتی‌متری از منشأ خود آزاد شده بودند. سپس جاناندازی بسته در این بیماران صورت گرفت. در صورت نیاز در موارد ناپایدار از پین جهت ثابت کردن استفاده شد. همچنین safezone در ناحیه مطلوب تعیین شد. جهت پایدار شدن بیمار، مفصل هیپ ۹۵ درجه فلکشن و ۴۰-۴۵ درجه ابداکشن با گچ اسپایکا ثابت شد. سپس جهت بررسی نتایج بالینی جاناندازی بسته همراه اداکتورتانومی، این بیماران در هفته اول، هفته دوم و ماه اول و سپس تا ۶ ماه به صورت ماهیانه و در ادامه تا ۲ سال هر ۶ ماه یکبار مورد ارزیابی بالینی قرار گرفتند و نتایج حاصل از این ارزیابی‌ها ثبت شد. گچ را بین ۸ تا ۱۲ هفته نگهداری و سپس باز کردند.

افرادی که در این مطالعه بررسی شده‌اند این شرایط را نداشته‌اند: سن بیش از دو سال، سابقه بافت‌مردگی بی‌خونی (آواسکولار نکرور) در سر استخوان ران، نشانه‌ای از بیماری بافت همبند (connective tissue diseases)، نشانه‌ای از عفونت مفصل ران، نشانه‌ای از سی‌پی و دیسپلازی کاسه مفصل ران با زمینه بیماری خاص.

ارزیابی کلینکی بیماران از طریق معیار «مک کیز»<sup>(۸)</sup> انجام شد (بسیار خوب (مفصل پایدار، بدون درد، بدون لنگش، علامت ترندلنبرگ منفی و حرکات مفصلی کامل)، خوب (مفصل پایدار، بدون درد، لنگش کم و کاهش مختصر حرکات مفصلی)، متوسط (مفصل پایدار، بدون درد، علامت ترندلنبرگ مثبت و حرکات مفصلی محدود)، ضعیف (مفصل ناپایدار با درد یا درد و علامت ترندلنبرگ مثبت).

ارزیابی رادیوگرافی بیماران از طریق طبقه بندی «سورین»<sup>(۲)</sup> صورت گرفت.

گرافی پیش از عمل برای تمام بیماران مورد مطالعه در دسترس بود و میزان index Acetabular(AI)، میزان دررفتگی کامل یا نیمه دررفتگی مفصل هیپ براساس سیستم رتبه‌بندی «تونیس»<sup>(۹)۳</sup> همواری مفصل هیپ براساس تقسیم بندی «سورین» برای هر بیمار ثبت شد. جهت تعیین AI و میزان دررفتگی مفصل هیپ براساس سیستم ارزیابی رتبه‌بندی «تونیس»، از گرافی تهیه شده بعد از عمل استفاده شد. بررسی نتایج رادیوگرافی درمان براساس تقسیم‌بندی «سورین» نیز با توجه به آخرین گرافی پیگیری بیماران انجام گرفت. برای بررسی وجود استئونکروز سر فمور براساس معیار تقسیم‌بندی «مک ون»<sup>(۴)</sup> و «کلمچی»<sup>(۵) (۱۰)</sup> چنانچه بیماران مورد بررسی مشکلات دیگری داشته‌اند، این مشکلات گزارش و ثبت شده‌اند.

همواری مفصل هیپ براساس تقسیم‌بندی «سورین» برای هر بیمار ثبت شد. جهت تعیین AI و میزان دررفتگی مفصل هیپ براساس سیستم ارزیابی رتبه‌بندی «تونیس» (جدول ۱) از گرافی تهیه شده بعد از عمل بیماران استفاده شد. نتایج رادیوگرافی درمان براساس معیارهای «مک کی» ارزیابی شد.

جدول ۱. سیستم رتبه‌بندی Tonnis

Grade	Criteria
I	Capital femoral epiphysis medial to Perkins line
II	Capital femoral epiphysis medial to Perkins line, but below the level of the superior acetabular rim
III	Capital femoral epiphysis at the level of the superior acetabular rim
IV	Capital femoral epiphysis above the level of the superior acetabular rim

شرایط خروج از مطالعه شامل سن بالای ۲ سال، ابتلا به آواسکولار سر فمور، وجود بیماری‌های بافت همبند، وجود عفونت در مفصل هیپ، وجود CP و در رفتگی‌های تتراتولوژیک، دیسپلازی استابولوم در زمینه سندرم خاص بودند.

شرایط ورود به مطالعه بیماران رده سنی شش ماه تا دوسال، تشخیص بیماری دیسپلازی تکاملی مفصل هیپ، وجود safe zone مناسب (ابدکشن ۲۰-۴۵ درجه) و امکان جاناندازی هیپ نیمه دررفتگی یا دررفتگی کامل بوده است.

نهایتاً تفاوت پارامترهای مذکور (تفاوت‌های بالینی و رادیوگرافی) مورد بررسی و تحلیل آماری قرار گرفتند. جهت تجزیه و تحلیل داده‌ها از میانگین و انحراف استاندارد در متغیرهای کمی و از فراوانی و درصد در متغیرهای کیفی استفاده شده بود. کلیه آنالیزها با SPSS نسخه ۲۲ انجام شد. سطح معناداری کمتر از ۰/۰۵ تعریف شد.

3 Tonnis  
4 Macewen  
5 Kalamchi

1 McKay's  
2 Severin

## یافته‌ها

Grade	درصد بیماران پس از آخرین پیگیری	درصد بیماران قبل از عمل جراحی
عالی	18 (54.54%)	-
خوب	12 (36.36%)	-
متوسط	2 (6.06%)	19 (57.57%)
ضعیف	1 (3.03%)	14 (42.42%)

میزان دررفتگی مفصل هیپ و لترال ساب لاکسیشن پیش از درمان براساس رتبه بندی «تونیس» (جدول ۴) در ۳۳ مورد هیپ ارزیابی شد نتایج به دست آمده از لحاظ آماری و بالینی بهبود قابل ملاحظه‌ای را نسبت به پیش از عمل نشان دادند (جدول ۴).

Grade	درصد بیماران در آخرین پیگیری	درصد بیماران پیش از عمل جراحی
Class I	24 (72.73%)	-
Class II	7 (21.21%)	-
Class III	1 (3.03%)	12 (36.36%)
Class IV	1 (3.03%)	21 (63.64%)

نتایج رادیوگرافیک براساس معیار تقسیم‌بندی «سروین» و مشاهدات قبل و بعد از عمل ۳۳ هیپ با یکدیگر مقایسه شدند و براساس این مقایسه بهبود قابل ملاحظه‌ای از لحاظ آماری و بالینی گزارش شد (جدول ۵).

Grade	درصد بیماران در آخرین پیگیری	درصد بیماران پیش از عمل جراحی
Class Ia	22 (66.67%)	-
Class Ib	9 (27.27%)	-
Class II	1 (3.03%)	-
Class IVa	1 (3.03%)	-
Class IVb	-	22 (66.67%)
Class V	-	11 (33.33%)

در این تحقیق که به صورت یک مطالعه گذشته‌نگر انجام شد، نتایج بالینی و رادیوگرافی درمان به روش جاناندازی بسته همراه با اکتورتانومی در بیماران مبتلا به دیسپلازی تکاملی مفصل هیپ بر روی نمونه های انسانی مورد ارزیابی قرار گرفت. بیماران واجد شرایط که در بیمارستان رازی اهواز از سال ۱۳۹۴ تا ۱۳۹۶ تحت عمل جاناندازی بسته و اکتورتانومی قرار گرفته بودند شامل ۳۰ بیمار و ۳۳ مفصل هیپ بودند. پارامترهای مورد ارزیابی در این مطالعه ایندکس استابولوم قبل و بعد از جاناندازی، بررسی بالینی بر اساس معیار ارزیابی «مک کی»، میزان دررفتگی مفصل هیپ براساس امتیازدهی تونیس، نتایج رادیوگرافی بر اساس معیار تقسیم‌بندی و استئو نکرور سرفمور بودند. همچنین اختلال راه رفتن و لنگش هنگام راه رفتن و نیز اشکال در نشستن در بیماران نیز بررسی شد. در این مطالعه نتایج درمانی ۳۰ بیمار (۳۳ هیپ) مبتلا به دیسپلازی تکاملی مفصل هیپ بودند، شامل ۴ بیمار (۱۳/۳۳٪) پسر و ۲۶ بیمار (۸۶/۶۷٪) دختر که تحت جاناندازی بسته همراه قرار گرفتند. متوسط سن بیماران در زمان جراحی  $16/05 \pm 3/06$  ماه (۱۰-۲۲ ماه) و در زمان ارزیابی نتایج درمان  $12/2 \pm 42/62$  ماه بود. میزان شیوع سمت درگیر بیماران در جدول ۲ نشان داده شده است. در نهایت ۳۰ بیمار (۳۳ مفصل هیپ) درمان شده به روش جاناندازی بسته مورد مطالعه قرار گرفتند (شکل های ۱ و ۲).

تعداد بیماران (%)	سمت درگیر
8 (26.67%)	درگیری سمت راست
15 (50%)	درگیری سمت چپ
3 (23.33%)	هر دو هیپ به روش CR
4	یک هیپ به روش CR

میانگین ایندکس استابولوم پیش از عمل  $36/54 \pm 3/27$  درجه بود. براساس رادیوگرافی پس از عمل، میانگین ایندکس استابولوم در بیمارانی که یک سال از جراحی آنها گذشته بود به  $28/4 \pm 2/14$  درجه و در بیمارانی که دو سال از جراحی آنها گذشته بود به  $25/3 \pm 1/32$  درجه کاهش یافت. به طور کلی، ایندکس استابولوم در بیماران به طور میانگین به  $27/06 \pm 2/15$  درجه (۱ تا ۳۰ درجه) کاهش یافته بود. در بررسی بالینی براساس معیار ارزیابی «مک کی» (جدول ۳) با توجه به اطلاعات مندرج در پرونده و آخرین معاینه بالینی بیماران، از لحاظ بالینی پیشرفت قابل قبولی در بهبود بیماران گزارش شد.

در ۱ هیپ (۳/۰۳٪) استئونکروز سرفمور، در ۲ بیمار (۶/۰۶٪) اختلال راه رفتن و لنگش هنگام راه رفتن و در ۳ بیمار (۹/۰۹٪) مشکل در نشستن گزارش شد. همه بیماران دچار عارضه در این مطالعه دختر بودند.

در ۱ هیپ (۳/۰۳٪) استئونکروز سرفمور، در ۲ بیمار (۶/۰۶٪) اختلال راه رفتن و لنگش هنگام راه رفتن و در ۳ بیمار (۹/۰۹٪) مشکل در نشستن گزارش شد. همه بیماران دچار عارضه در این مطالعه دختر بودند.

در این مطالعه نتایج در ۱ مورد در Class IV بودند و پس از جراحی ۱ مورد در Class IV بود. نتایج مطالعه حاضر با نتایج به دست آمده از مطالعه تنات و همکاران (۲۰۱۶) که در آن گزارش شده بود همخوانی نداشت. بر اساس این مطالعه، عمده جابه‌جایی‌های «تونیس»، Class IV با جاناندازی بسته بهبود پیدا نکردند و درمان آنها با شکست مواجهه شد. علت این تفاوت در استابولار ایندکس تعداد نمونه‌های بیشتر در مطالعات آنها بود<sup>(۱۲)</sup>.

نتایج رادیوگرافی پس از درمان براساس معیار سروین شامل ۲۲ هیپ در Class Ia، ۹ مورد در Class Ib، ۱ مورد در Class II و ۱ مورد در Class Iva بود. نتایج مطالعه حاضر با مطالعه تنات و همکاران (۲۰۱۶) که در آن ۸۷ درصد از مفصل‌های هیپ با جاناندازی بسته موفقیت‌آمیز در Class I قرار گرفتند، همخوانی داشت<sup>(۱۲)</sup>.

در این مطالعه ۱ مورد استئونکروز سرفمور گزارش شده بود. این نتیجه با نتایج مطالعه باراکات و همکاران (۲۰۱۷) با ۱۳/۷۹٪، سانکارو همکاران (۲۰۱۶) با ۲۵٪، و تنات و همکاران (۲۰۱۶) با ۲۴/۰۶٪ استئونکروز سرفمور گزارش شده همخوانی نداشت<sup>(۱۳-۱۱)</sup> میزان استئونکروز سرفمور در مطالعه حاضر، احتمالاً به علت کم‌تر بودن تعداد نمونه آماری، از مطالعات مشابه کمتر بود.

### محدودیت‌های مطالعه

یکی از محدودیت‌های مهم این مطالعه عدم دسترسی به همه بیماران جراحی‌شده در مرکز درمانی مورد نظر در زمان ارزیابی نتایج درمان بود. این مشکل موجب کم‌شدن تعداد بیماران مورد مطالعه شد. همچنین عدم تمایل و همکاری بیماران در شرکت در این مطالعه نیز از دیگر محدودیت‌های این مطالعه بود.

یکی دیگر از محدودیت‌ها نبود گرافی‌های اولیه قبل و بعد از عمل بیماران در زمان جراحی بود که باعث شد تعداد زیادی از بیماران از مطالعه خارج شوند.

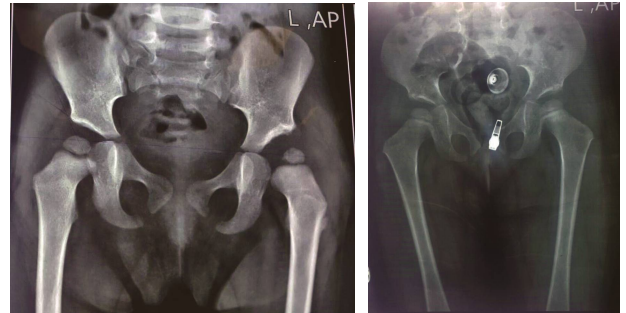
### نتیجه‌گیری

از آنجا که بیماران در در سن کمتر از ۲ سال تحت عمل جاناندازی بسته قرار گرفته بودند، فرم‌گیری سر فمور و استابولوم به‌درستی انجام شده بود و نتایج درمانی پس از جراحی به‌طرز قابل‌توجهی خوب نشان داده شد. همچنین با توجه به اینکه سن بیماران مورد مطالعه ما کم بود، عوارض پس از جراحی نظیر نکروز نیز در مطالعه ما کمتر گزارش شد.

### منابع

1. Stein-Zamir C, Volovik I, Rishpon S, Sabi R. Developmental dysplasia of the hip: risk markers, clinical screening and outcome. *Pediatr Int*. 2008;50:341-5.

در ۱ هیپ (۳/۰۳٪) استئونکروز سرفمور، در ۲ بیمار (۶/۰۶٪) اختلال راه رفتن و لنگش هنگام راه رفتن و در ۳ بیمار (۹/۰۹٪) مشکل در نشستن گزارش شد. همه بیماران دچار عارضه در این مطالعه دختر بودند.



شکل ۱. عکس پیگیری بعد از ۱۰ ماه عمل دختر ۲۱ ماهه  
 شکل ۲. عکس پیگیری بعد از ۸ ماه عمل دختر ۱۶ ماهه

### بحث

در این مطالعه نتایج درمانی ۳۰ بیمار (۳۳ هیپ) مبتلا به دیسپلازی تکاملی مفصل هیپ شامل ۴ بیمار (۱۳/۳۳٪) پسر و ۲۶ بیمار (۸۶/۶۷٪) دختر که تحت جاناندازی بسته همراه با اکتورتانومی قرار گرفته بودند، ارزیابی شدند.

ایندکس استابولوم پیش از عمل به طور میانگین  $3/27 \pm 36/54$  درجه و یکسال بعد از عمل به  $2/14 + 28/4$  درجه (۲۱ تا ۳۰ درجه) کاهش یافته بود. همچنین این مقدار به تفکیک در بیمارانی که یک سال از جراحی آنها گذشته بود به طور میانگین به  $2/14 + 28/4$  درجه و در بیمارانی که دو سال از جراحی آنها گذشته بود به طور میانگین به  $1/32 \pm 25/3$  درجه رسید. نتایج مطالعه حاضر به با نتایج مطالعه سانکارو و همکاران (۲۰۱۶) که در آن میانگین ایندکس استابولوم بیماران یک سال پس از جاناندازی ۲۵ درجه گزارش شده بود، تقریباً همخوانی داشت و این اختلاف اندک ناشی از تعداد بیشتر نمونه‌های آماری در مطالعه ذکر شده است<sup>(۱۱)</sup>.

در بررسی بالینی براساس معیار ارزیابی «مک‌کی» و در آخرین معاینه بالینی به عمل آمده در آخرین ویزیت پس از عمل، ۱۸ هیپ در گروه عالی و ۱۲ هیپ در گروه خوب قرار داشتند. در نتیجه نسبت به قبل از عمل و از لحاظ بالینی در بهبود بیماران پیشرفت گزارش شد. از لحاظ میزان دررفتگی مفصل هیپ و لترال ساب لاکسیشن، براساس رتبه بندی تونیس، از مجموع ۳۳ هیپ، پیش از درمان ۲۱ مورد در

2. Clinical practice guideline: early detection of developmental dysplasia of the hip. Committee on Quality Improvement, Subcommittee on Developmental Dysplasia of the Hip. American Academy of Pediatrics. *Pediatrics*. 2000;105:896-905.

- 3.Gray A, Elbourne D, Dezateux C, King A, Quinn A, Gardner F. Economic evaluation of ultrasonography in the diagnosis and management of developmental hip dysplasia in the United Kingdom and Ireland. *J Bone Joint Surg Am.* 2005;87:2472-9.
- 4.Elbourne D, Dezateux C, Arthur R, Clarke NM, Gray A, King A, et al. Ultrasonography in the diagnosis and management of developmental hip dysplasia (UK Hip Trial): clinical and economic results of a multicentre randomised controlled trial. *Lancet.* 2002;360:2009-17.
5. Studer K, Williams N, Antoniou G, Gibson C, Scott H, Scheil WK, et al. Increase in late diagnosed developmental dysplasia of the hip in South Australia: risk factors, proposed solutions. *Med J Aust.* 2016;204:240.
- 6.Thallinger C, Pospischill R, Ganger R, Radler C, Krall C, Grill F. Long-term results of a nationwide general ultrasound screening system for developmental disorders of the hip: the Austrian hip screening program. *J Child Orthop.* 2014;8:3-10.
- 7.El Hage S, Rachkidi R, Noun Z, Haidar R, Dagher F, Kharrat K, et al. Is percutaneous adductor tenotomy as effective and safe as the open procedure? *J Pediatr Orthop.* 2010;30:485-8.
- 8.Tonnis D. An evaluation of conservative and operative methods in the treatment of congenital hip dislocation. *Clin Orthop Relat Res.* 1976:76-88.
9. Schramm M, Hohmann D, Radespiel-Troger M, Pitto RP. The Wagner spherical osteotomy of the acetabulum. Surgical technique. *J Bone Joint Surg Am.* 2004;86-A Suppl 1:73-80.
10. Kalamchi A, MacEwen GD. Avascular necrosis following treatment of congenital dislocation of the hip. *J Bone Joint Surg Am.* 1980;62:876-88.
- 11.Sankar WN, Gornitzky AL, Clarke NMP, Herrera-Soto JA, Kelley SP, Matheney T, et al. Closed Reduction for Developmental Dysplasia of the Hip: Early-term Results From a Prospective, Multicenter Cohort. *J Pediatr Orthop.* 2019;39:111-8.
12. Tennant SJ, Eastwood DM, Calder P, Hashemi-Nejad A, Catterall A. A protocol for the use of closed reduction in children with developmental dysplasia of the hip incorporating open psoas and adductor releases and a short-leg cast. *Bone Joint J.* 2016;98-B:1548-53.
13. Barakat AS, Zein AB, Arafa AS, Azab MA, Reda W, Hegazy MM, et al. Closed reduction with or without adductor tenotomy for developmental dysplasia of the hip presenting at walking age. *Curr Orthop Pract.* 2017;28:195-9.