

## بررسی نتایج درمان تومور با سلول ژایانت استخوانی

### خلاصه

**مقدمه:** تومور سلول ژایانت یک تومور خوش خیم استخوانی است که ممکن است در برخی موارد با تهاجم و حتی متاستاز تظاهر کند. اگرچه روش‌های مختلف درمان جراحی برای رفع این تومور مطرح شده، اما عود تومور پس از جراحی از چالش‌های پیش روی جراحان است. هدف از انجام این مطالعه بررسی میزان عود و نتایج درمان تومور با سلول ژایانت استخوانی با استفاده از روش کورتاژ، Burr و الکل به همراه سیمان استخوانی است.

**روش کار:** مطالعه حاضر به صورت مقطعی در شهر شیراز طی سال‌های ۱۳۸۰ تا ۱۳۹۷ صورت گرفت. شرکت‌کننده‌ها از بین افراد مبتلا به تومور سلول ژایانت مراجعه‌کننده به بیمارستان شهید چمران و نمازی انتخاب شدند و با استفاده از کورتاژ، Burr و الکل به همراه سیمان استخوانی تحت جراحی قرار گرفتند. معاینات منظم به صورت هر ۳ ماه یکبار در سال اول، هر ۶ ماه یکبار در سال دوم و از سال سوم به بعد به صورت سالیانه صورت گرفت. شانس عدم عود تومور به روش آنالیز بقاء کاپلان مایر انجام پذیرفت.

**نتایج:** در این مطالعه ۲۸ بیمار تحت جراحی قرار گرفتند. از این تعداد ۱۹ نفر زن و ۹ نفر مرد بودند. شایع‌ترین مکان درگیری در افراد شرکت‌کننده، انتهای استخوان ران بود. شایع‌ترین شکایت قبل از جراحی، درد و پس از جراحی محدودیت حرکات مفصل بود. پس از انجام مطالعه و پیگیری، تنها ۴ نفر دچار عود، و یک نفر دچار متاستاز ریوی شدند. شانس عدم عود تومور که به روش آنالیز بقاء کاپلان مایر محاسبه شد، برای ۲۱ ماه ۹۱/۷٪ و برای ۱۰۸ ماه در حدود ۷۶٪ بود.

**بحث و نتیجه‌گیری:** اگرچه روش مذکور در مقایسه با سایر روش‌ها می‌تواند سبب کاهش عود تومور در بیماران مبتلا شود اما به نظر می‌رسد امکان تخلیه کامل بافت تومورال از ناحیه درگیر از عوامل اثرگذار بر میزان عود تومور باشد.

**واژه‌های کلیدی:** تومور سلول ژایانت، کورتاژ، سیمان استخوانی، الکل.

دریافت مقاله: ۶ ماه قبل از چاپ؛ مراحل اصلاح و بازنگری: ۱ بار؛ پذیرش مقاله: ۱/۵ ماه قبل از چاپ

\*دکتر سعید سلوکی، \*\*دکتر بابک پورعباس، \*\*دکتر نرگس قمری، \*\*\*دکتر محمد احمدی جعفری

### مقدمه

تومور سلول ژایانت<sup>۱</sup> یک تومور ناشایع و خوش خیم استخوانی<sup>۲</sup> است که ۰.۵٪ نفوپلاسم‌های استخوانی<sup>۳</sup> را تشکیل می‌دهد. این تومور عموماً جزء تومورهای خوش خیم استخوان طبقه‌بندی می‌شود؛ هرچند رفتار آن می‌تواند نسبت به سایر تومورهای خوش خیم، تهاجمی‌تر باشد<sup>(۱)</sup>. اگرچه این تومور با بروز علائم در بافت استخوانی شروع می‌شود؛ اما بروز آن در بافت نرم نیز گزارش شده است<sup>(۲)</sup>. در ۰.۵٪ موارد ممکن است تومورهای سلول ژایانت بدخیم باشند. نوع بدخیم به دو دسته اولیه و ثانویه تقسیم می‌شود. دسته اولیه، در واقع سارکوم‌هایی هستند که داخل تومور سلول ژایانتی که ماهیت خوش خیم دارد، توسعه می‌یابند. دسته ثانویه به دنبال درمان و کنترل تومور سلول ژایانت به وسیله پرتودرمانی مشاهده شده است<sup>(۳)</sup>. تومور سلول ژایانت می‌تواند مکان‌های استخوانی مختلفی را درگیر کند. شایع‌ترین مکان درگیر (حدود ۵۰٪)، در اطراف زانو و به ویژه انتهای استخوان ران است. انتهای رادیوس<sup>۴</sup> و ابتدای بازو نیز مکان شایعی برای این تومور محسوب می‌شود. در صورت درگیری انتهای استخوان رادیوس رفتار آن تهاجمی‌تر است<sup>(۴)</sup>. بروز آن معمولاً به صورت منفرد است اما در ۱ تا ۲٪ موارد ممکن است به صورت متعدد بروز کند. اگرچه تومور خوش خیم است اما ممکن است متاستاز در ۳٪ افراد دیده شود. در بسیاری از افراد ممکن است

\* دانشیار، مرکز تحقیقات

بیماری‌های استخوان و مفاصل،  
گروه ارتوپدی، دانشگاه علوم پزشکی  
شیراز - شیراز، تهران

\*\* استادیار، مرکز تحقیقات

بیماری‌های استخوان و مفاصل،  
گروه ارتوپدی، دانشگاه علوم پزشکی  
شیراز - شیراز، تهران

\* مرکز تحقیقات بیماری‌های

استخوان و مفاصل، گروه ارتوپدی،  
دانشگاه علوم پزشکی شیراز -  
شیراز، تهران

نویسنده رابط: دکتر بابک پورعباس

Email:  
pourabbas@gmail.com

1. Giant cell tumors (GCT)
2. Benign bone tumor
3. Neoplasm
4. Radius

که باقیمانده است از بین برود و حفره باقیمانده با پیوند استخوان یا سیمان (متیل متاکریلیت) پر گردد<sup>(۱۳)</sup>. با توجه به نتایج مطالعات گذشته و مطالعات اندک در خصوص استفاده از الکل همراه با سایر درمان‌های جراحی رایج، مطالعه حاضر به بررسی میزان عود<sup>۱۰</sup> و نتایج درمان جراحی تومور سلول ژایانت با استفاده از کورتاژ، Burr، الکل و سیمان‌گذاری می‌پردازد.

### روش اجرا:

مطالعه حاضر با کد اخلاقی IR.SUMS.REC.1391.3977 به صورت مقطعی، بر روی بیماران مبتلا به تومور سلول ژایانت مراجعه‌کننده به بیمارستان شهید چمران و بیمارستان نمازی شهر شیراز، طی سال‌های ۱۳۸۰ تا ۱۳۹۲ انجام گرفت. تمامی بیماران مراجعه‌کننده مشکوک به تومور سلول ژایانت پس از اخذ شرح حال، انجام معاینات بالینی و بررسی میزان درد با مقیاس آنالوگ چشمی، جهت بررسی دقیق تر و تشخیص نهایی مورد آزمایش‌های پاراکلینیک شامل کلسیم (Ca)، فسفر (P)، و آلکالین فسفاتاز و شمارش کامل گلبولی (CBC)، سدیمان گلبولی (ESR)، لاکتات دهیدروژناز (LDH)، پروتئین واکنش سی (CRP) و همچنین رادیوگرافی، اسکن استخوانی (جهت بررسی چندمرکزی بودن)، عکس ریه (جهت بررسی متاستاز) و ام‌آر‌آی (MRI) قرار گرفتند. بررسی‌های تشخیصی همه بیماران توسط یک متخصص صورت گرفت. پس از تشخیص اولیه، بیماران دارای توده مشکوک به تومور سلول ژایانت، با استفاده از بیوپسی، تشخیص قطعی داده شدند. شرط ورود به مطالعه و انجام جراحی، قطعی شدن تشخیص توسط بیوپسی بود. در صورت قطعی نشدن تشخیص، یا عدم تمایل به شرکت در مطالعه، بیمار از مطالعه خارج می‌شد. به بیماران تحت مطالعه توسط محقق اطلاعات کافی در خصوص شیوه جراحی و نحوه پیگیری درمان داده شد. پس از کسب رضایت‌نامه کتبی، افراد تحت عمل جراحی خارج‌سازی توده قرار گرفتند. برای برداشتن تومور سلول ژایانت از روش کورتاژ، کشیدن Burr، استفاده از الکل و پر کردن حفره با سیمان (PMMA) بهره گرفته شد. نخست، پنجره استخوانی حداقل به اندازه تومور باز شد و تمام بافت‌های تومورال به وسیله کورت (Curette) خارج شد. سپس تمام دیواره‌های تومور (غیر از مواردی که سطح مفصلی بسیار نازک بود) به وسیله Burr کورتاژ وسیع انجام شد. بعد از

متاستاز به ریه نامشخص باشد و یا سال‌ها بدون علامت بماند، اما در برخی ممکن است پیشرفت کند و حتی منجر به مرگ بیمار شود<sup>(۵)</sup>.

در عکس رادیوگرافی، تومور سلول ژایانت در محل‌های نزدیک به مفصل جای می‌گیرد و به صورت تیپیک اپیفیز را به صورت خارج از مرکز درگیر می‌کند. سوراخ کردن کورتکس و درگیر کردن بافت نرم نیز ناشایع نیست<sup>(۶)</sup>. در ام‌آر‌آی، ضایعه در T1 تیره و در T2 روشن دیده می‌شود. همچنین سطح مایع - مایع که نشانگر ABC است را در ۲۰٪ بیماران نمایان می‌سازد. به لحاظ میکروسکوپی، تومور سلول ژایانت منشأ گرفته از تعداد زیادی سلول ژایانت چند هسته‌ای است (۶۰-۴۰ هسته در سلول) که در دریایی از سلول‌های استرومای تک‌هسته‌ای غوطه‌ورند. هسته سلول‌های تک‌هسته‌ای با هسته سلول‌های ژایانت برابر است که توسط این ویژگی می‌توان این تومور را از سایر تومورهایی که سلول‌های ژایانت دارند تشخیص داد<sup>(۷)</sup>. این تومور به طور خاص جوانان ۲۰ تا ۴۰ ساله را مبتلا می‌کند<sup>(۸)</sup>. علائم بیماران معمولاً شامل درد و تورم است<sup>(۹)</sup>.

درمان آن در گذشته بر اساس کورتاژ<sup>۵</sup> و یا کورتاژ و پیوند استخوان بوده است اما به علت عود موضعی بالا در بیماران تحت درمان در طی مطالعات بعدی شیوه‌های مختلفی جهت کاهش میزان عود مورد مطالعه و بررسی قرار گرفته است. بعلاوه در مطالعات اخیر که در مورد نحوه درمان تومور ژایانت به چاپ رسیده است، گزارش شده است که درمان با کورتاژ تنها و پیوند استخوان از استانداردهای درمان این دسته از بیماران تبعیت نمی‌کند و در حقیقت برای درمان آن‌ها کافی محسوب نمی‌شود<sup>(۱۰)</sup>. به همین سبب برخی محققین روش‌های دیگری را مورد آزمون قرار داده‌اند که برخی از آن‌ها شامل اضافه نمودن فنل به دیواره تومور، اضافه نمودن متیل متاکریلیت (سیمان) در حفره ایجاد شده پس از کورتاژ، رزکسیون<sup>۶</sup> و دیسترکشن استئوژنزیس<sup>۷</sup> به دنبال آن، اضافه نمودن هیدروکسی آپاتیت، رزکسیون و ترمیم با آلوگرافت و یا نوسازی با پروتز می‌باشد<sup>(۱۱)</sup>. رزکسیون وسیع اگرچه ممکن است مؤثر باشد اما می‌تواند با موربیدیتی<sup>۸</sup> بالایی همراه باشد<sup>(۱۲)</sup>. هم‌اکنون برای درمان این تومور توصیه می‌شود علاوه بر کورتاژ از یکی از درمان‌های ادجوانت<sup>۹</sup> مانند فنل و یا نیتروژن مایع استفاده شود تا هر سلولی

5. Curettage
6. Resection
7. Distraction osteogenesis
8. Morbidity
9. Adjuvant

10. Recurrence

اولنا (۱ بیمار)، ابتدای استخوان بازو (۱ بیمار) و انتهای استخوان بازو (۱ بیمار) بود.

شایع‌ترین شکایت بیماران پس از جراحی، محدودیت حرکات مفصل بود (۱۲ بیمار). از این تعداد در ۴ بیمار نسبت به پیش از عمل، بهبودی مشاهده شد، ۶ بیمار با محدودیت کمتر از ۲۰ درجه در حرکات و ۲ بیمار با محدودیت خفیف کمتر از ۵ درجه مواجه شدند. در بیمارانی که بهبودی مشاهده شد، تومور اولیه در اطراف زانو بود. ۴ بیمار محدودیت شدید حرکات زانو به دلایل غیر از جراحی حاضر داشتند. بیمار اول خانم ۶۰ ساله‌ای بود با درد شدید زانو، که در حدود ۱۲ سال قبل با تومور بالای استخوان ساق تحت جراحی قرار گرفته بود. او دچار محدودیت شدید در خم و صاف کردن هر دو زانو بود و در گرافی‌های تهیه شده، ساییدگی شدید دوطرفه گزارش شد. بیمار دوم آقای ۴۰ ساله با شکستگی پاتولوژیک اولیه انتهای استخوان ران بود که در حدود ۹ سال قبل، جراحی شده بود. حرکات وی در مقایسه با سمت مقابل در حدود ۳۰٪ کاهش نشان می‌داد. بیمار سوم خانم ۵۰ ساله با تومور انتهای استخوان ران بود که در حدود ۹ سال قبل، تحت جراحی قرار گرفته بود. باوجود کاهش شدید حرکات مفصلی، در مقایسه با طرف مقابل، تنها ۱۰٪ اختلاف مشاهده می‌شد. در تصاویر رادیولوژی علائم ساییدگی شدید مفصل در هر دو زانو وجود داشت که علت عمده کاهش حرکات بود و به نظر رسید روند سایشی مفصل وابسته به سن باشد. بیمار چهارم خانم ۴۱ ساله‌ای با شکستگی پاتولوژیک داخل مفصلی در بالای استخوان ساق بود که در حدود ۱۱ سال قبل، تحت جراحی قرار گرفته بود. وی نیز دچار محدودیت شدید حرکات بود اما زانوی سمت مقابل این بیمار مشکل خاصی نداشت.

۱۱ بیمار، پس از عمل جراحی، از درد در ناحیه مذکور شکایت داشتند، این درد نسبت به پیش از عمل در حدود ۶۰٪ کاهش یافته بود (p.value:0.12). از این تعداد ۵ نفر، تنها در هنگام شب احساس درد می‌کردند، اما درد چندانی در هنگام فعالیت‌های روزانه نداشتند. ۶ نفر، درد در هنگام فعالیت‌های روزانه نیز داشتند که برای کاهش آن از مسکن‌های غیراستروئیدی استفاده شد. از ۶ بیمار مذکور، تنها ۲ بیمار، درد خود را شدید و مخل و مانع فعالیت‌های روزانه می‌دانستند. لازم به ذکر است بیماران مذکور از جمله بیمارانی بودند که در مرحله تشخیص بیماری با شکستگی پاتولوژیک مراجعه کرده بودند.

از عوارض پس از عمل می‌توان به ۲ مورد عفونت سطحی ناحیه عمل (۱/۷٪) اشاره کرد که با درمان دارویی بهبود کامل حاصل

شستشوی حفره با نرمال سالین، دوباره، حفره با الکل ۹۶ درصد شستشو داده شد. هر بار، الکل به مدت ۱ الی ۲ دقیقه در داخل حفره باقی ماند و سپس شستشو با نرمال سالین صورت گرفت. پس از آن، حفره با سیمان استخوانی پر شد. در مواردی که فاصله تومور تا سطح مفصلی بسیار کم بود و سطح مفصلی قابل رؤیت بود، گرفت استخوانی از استخوان ایلیم به زیر سطح مفصلی گذاشته و سپس با سیمان استخوانی پر شد. در نهایت، نمونه‌ها با حفظ شرایط استاندارد برای دریافت نتیجه نهایی به آزمایشگاه پاتولوژی ارسال شد.

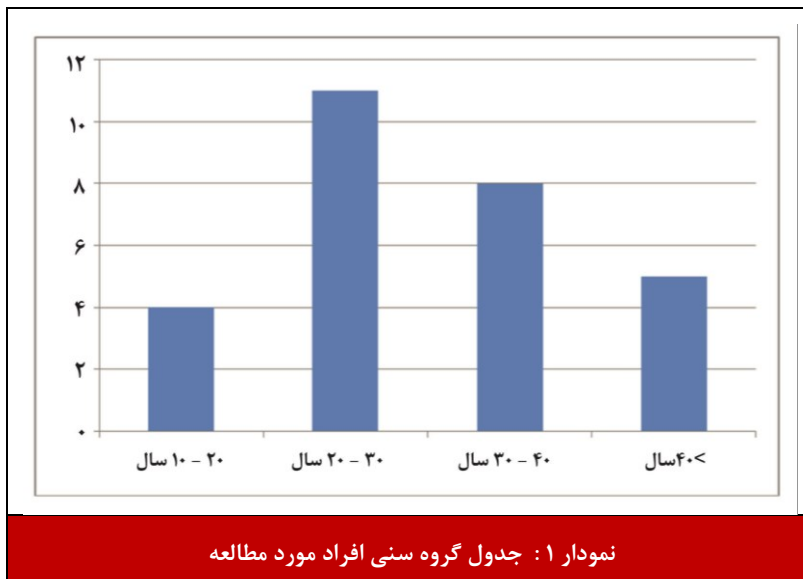
بیماران با روش استاندارد پیگیری تومور سلول ژایانت پیگیری شدند. بدین ترتیب که پیش و پس از جراحی، عکس رادیوگرافی از تمام بیماران فراهم شد و به‌منظور مقایسه با عکس‌های رادیوگرافی بعدی حفظ گردید. در صورتی که در رادیوگرافی پس از جراحی، لوسنسی در اطراف سیمان مشاهده می‌شد، میزان آن ثبت می‌شد تا با عود اشتباه نشود. سپس، در سال اول، هر ۳ ماه و در دو سال بعدی، هر ۶ ماه و پس از آن، به‌طور سالانه معاینات بالینی و رادیوگرافی از محل عمل جراحی و قفسه سینه، از حیث عود یا عوارض عمل صورت گرفت. در صورتی که در حین مراجعات لوسنسی در اطراف سیمان به میزان بیش از ۲ میلی‌متر مشاهده می‌شد، از بیمار سی‌تی‌اسکن به عمل می‌آمد تا وجود یا عدم وجود عود بررسی شود. در مجموع ۴۵ بیمار با تشخیص اولیه تومور سلول ژایانت تحت مطالعه قرار گرفتند.

## نتایج

در این بررسی ۴۵ بیمار تحت مطالعه قرار گرفتند. از این تعداد ۱۷ بیمار به دلیل قطعی نشدن تشخیص، یا عدم تمایل به شرکت در بررسی، از مطالعه خارج شدند و ۲۸ بیمار تحت جراحی و مطالعه قرار گرفتند. این ۲۸ بیمار شامل ۱۹ زن (۶۷/۹٪) و ۹ مرد (۳۲/۱٪) بودند. میانگین سنی بیماران ۲۸/۳ سال بود. کم‌سن‌ترین و مسن‌ترین بیماران، به ترتیب دو خانم ۱۴ و ۴۸ ساله بودند (نمودار ۱).

درد، کاهش حرکات، تب و لرز، توده قابل لمس و شکستگی از جمله علت‌های مراجعه بیماران شرکت‌کننده در مطالعه بود. شایع‌ترین شکایت پیش از جراحی، درد در محل ضایعه با ۵۷/۱۴٪ و توده قابل لمس با ۳۵/۷٪ بود.

شایع‌ترین محل درگیری بیماران به ترتیب انتهای ران (۱۲ بیمار)، ابتدای ساق (۹ بیمار)، ابتدای استخوان ران (۳ بیمار) و در هر یک از مناطق انتهای استخوان ساق (۱ بیمار)، انتهای



شد. از ۲۸ بیمار مورد مطالعه، ۴ مورد عود (۱۴/۲۸٪) مشاهده شد. مورد اول آقای ۳۲ ساله‌ای بود که با تشخیص تومور سلول ژایانت انتهایی ساق، تحت جراحی کورتاژ و سیمان‌گذاری قرار گرفته و پس از ۳ سال، با علائم عود مراجعه کرده بود. در بیوپسی انجام شده، تومور سلول ژایانت بدخیم گزارش شد. به‌علاوه، متاستاز به هر دو ریه نیز داشت که برای وی قطع اندام از زیر زانو انجام گرفت. مورد دوم، خانم ۲۵ ساله‌ای بود که در حدود ۳ سال قبل، با تومور انتهایی اولنا مراجعه کرده و این‌بار، پس از مشاهده علائم عود، برداشتن انتهایی استخوان اولنا برای وی انجام پذیرفت. مورد سوم، خانم ۳۲ ساله‌ای بود که در

سال ۱۳۸۳ با تشخیص تومور سلول ژایانت در دیستال فمور به همراه شکستگی پاتولوژیک مراجعه کرده و برای وی درمان معمول انجام شده بود. در حدود ۱ سال بعد، با تشخیص عود، برای وی درمان مجدد و فیکساسیون انجام شد. مورد چهارم، خانم ۲۹ ساله‌ای بود که با تومور پروگزیمال تیبیا تحت جراحی قرار گرفته بود و پس از ۲ سال، با علائم عود مراجعه کرد و مورد عمل جراحی مجدد قرار گرفت. شانس عدم عود تومور که به روش آنالیز بقاء کاپلان مایر محاسبه شد، برای ۲۱ ماه، ۹۱/۷٪ و برای ۱۰۸ ماه، در حدود ۷۶٪ بود.

## بحث

درمان تومور سلول ژایانت با کورتاژ و سیمان در سال ۱۹۶۹، توسط ویدال معرفی شد<sup>(۱۴)</sup>. با این حال، سؤال‌های زیادی از قبیل میزان عود پس از استفاده از این تکنیک، اثر سمی سیمان بر روی غضروف، و میزان استئوسنتز سیستمیک باقی مانده است<sup>(۱۵)</sup>. میزان بالای عود پس از درمان با کورتاژ و سیمان، بدون استفاده از ادجوانتها، کاملاً مورد قبول بسیاری از پژوهش‌ها است<sup>(۱۶)</sup>. در یک مطالعه گذشته‌نگر که از طریق بررسی پرونده‌های ۴۷۵ بیمار مبتلا به تومور سلول ژایانت در آمریکا صورت پذیرفت، در ۵۴٪ بیماران عود موضعی مشاهده شد. ۱۳ بیمار (۷ زن و ۶ مرد) دچار متاستاز ریوی شدند. وقوع متاستاز در بیماران ۲۵ تا ۳۰ ساله بیش از سایرین بود. بیشتر بیماران مبتلا به تومور ژایانت انتهایی استخوان رادیوس بودند (۳۸٪). متاستاز ریوی در این بیماران در ۵۴٪ موارد ظرف ۳ سال پس از تشخیص اولیه تومور، و در ۹۲٪ ظرف ۷/۵ سال رخ داده بود<sup>(۱۷)</sup>. در مطالعه‌ای که در سال ۱۹۹۹ در کانادا بر

روی ۵۹ بیمار مبتلا به تومور سلول ژایانت انجام شد، بیماران با استفاده از کورتاژ، استفاده از Burr و پیوند استخوانی درمان شدند. میانگین دوره پیگیری بیماران ۱۸ ماه بود (بین ۲۸ تا ۱۳۲ ماه). در ۷ بیمار (۱۲٪) عود موضعی مشاهده شد و یکی از بیماران نیز دچار متاستاز ریه شد. پژوهشگران در این مطالعه، در مقایسه بین استفاده از روش مذکور و روشی که در آن از سیمان بهره گرفته می‌شود، نتایج درمان چندان متفاوتی مشاهده نکردند<sup>(۱۱)</sup>. در مطالعه «دور و همکارانش»، که بین سال‌های ۱۹۸۱ تا ۱۹۹۷، در آلمان و بر روی ۲۶ بیمار (۱۳ مرد و ۱۳ زن) با میانگین سنی ۳۳/۵ سال و متوسط طول پیگیری ۶۱ ماه صورت گرفت، روش کورتاژ با استفاده از Burr، استفاده از فنل و پیوند استخوانی به کار گرفته شد. در این مطالعه نیز مانند بیشتر مطالعات، دهه سوم زندگی، شایع‌ترین دهه سنی بیماران مبتلا را نشان می‌داد. در مجموع، ۱۴ بیمار دارای تومور اطراف زانو بودند. در نتایج نهایی ۴ مورد متاستاز ریوی مشاهده شد که در ۳ تن از این افراد عود موضعی نیز وجود داشت. در مجموع ۲۶ بیمار، ۵ مورد عود موضعی وجود داشت (۱۹/۲۳٪) که در سه بیمار در ۲ سال اول پس از جراحی و در ۲ بیمار پس از ۴ سال مشاهده شد<sup>(۱۸)</sup>.

پژوهشگران مجارستانی بر روی گروهی از بیماران مبتلا به تومور سلول ژایانت (۶۹ بیمار)، طی سال‌های ۱۹۸۹-۱۹۷۵، تحقیقی انجام دادند و در آن، دو روش «کورتاژ و پیوند استخوانی» و «کورتاژ، فنل و سیمان» را با یکدیگر مقایسه کردند. پژوهشگران این مطالعه کاهش چشمگیر عود را در بیمارانی گزارش کردند که با استفاده از ترکیب «کورتاژ، فنل و سیمان» درمان شده بودند. در پایان بررسی، نتایج محسوس

ماه (بین ۹ تا ۶۰ ماه) و بر اساس منحنی کاپلان مایر، شانس بقاء ۳۰ ماهه بیماران، ۷۸٪ بود<sup>(۲۱)</sup>.

در مطالعه جمشیدی و همکاران که در دانشگاه علوم پزشکی ایران بر روی ۱۶۸ بیمار مبتلا به تومور سلول ژایانت انجام شد، نسبت زن به مرد ۱/۴ به ۱ و میانگین سنی بیماران ۳۴ سال بود. حداقل طول پیگیری بیماران ۲۴ ماه و میانگین آن ۷۵ ماه بود. ۱۳۵ بیمار تومور اطراف زانو داشتند (۸۰/۴٪). بیماران با ۲ روش استفاده از Burr و سیمان و یا پیوند استخوانی درمان شدند. میزان عود در این بررسی ۱۸/۲٪ گزارش شد. پژوهشگران در انتها به این نتیجه رسیدند که بیشتر از تأثیری که روش درمان و استفاده از ادجوانت‌تراپی در نتایج درمان دارد، استفاده از Burr و توانایی جراح برای خارج‌سازی کامل تومور، نتایج درمان را مشخص می‌کند<sup>(۲۲)</sup>.

در مطالعه دیگری که توسط فراکونت و همکاران طی سال‌های ۱۹۹۲ تا ۲۰۰۵ بر روی ۳۰ بیمار با تومور سلول ژایانت، به روش کورتاژ و استفاده از Burr و سیمان در فرانسه انجام شد. ۲۶ تن از بیماران تومور اطراف زانو داشتند. میانگین پیگیری بیماران ۷۶ ماه بود. در حدود ۳۰٪ عود در طی ۲ سال پیگیری بیماران مشاهده شد که بسیار بیشتر از مطالعات مشابه در ایران و سایر نقاط جهان است. همچنین در بیمارانی که تحت جراحی قرار گرفتند عوارضی از قبیل، یک مورد عفونت ناحیه عمل، و یک مورد هماتوم آن ناحیه مشاهده شد<sup>(۱۵)</sup>. بعلاوه، نشان داده شد که استفاده از نیتروژن مایع در درمان جراحی این بیماران، خطر عود را در حدود ۲ تا ۸ درصد کاهش می‌دهد؛ اما این، روشی مشکل، با عوارض بالا است<sup>(۱۹)</sup>. اثر حرارتی سیمان با از بین بردن سلول‌های تومور، می‌تواند سبب کاهش ۱۷ تا ۲۵ درصد عود شود<sup>(۲۳)</sup>؛ لذا در این مطالعه جهت کاهش میزان عود بیماری، تمام بقایای تومور تا حد امکان با استفاده از Burr تخلیه شد و از الکل به عنوان ادجوانت و سیمان جهت پر کردن حفره استفاده شد.

با استفاده از روش بکار گرفته شده در این مطالعه، میزان ۱۴،۲۸٪ عود گزارش شد. نتایج این مطالعه در مقایسه با مطالعه مرتضوی و همکارانش<sup>(۱۳)</sup> میزان عود بالاتر و همچنین در مقایسه با مطالعه استیون و همکارانش<sup>(۲۰)</sup>، میزان عود تقریباً یکسانی نشان داد. بعلاوه، مطالعه حاضر، در مقایسه با بررسی‌های فراکونت و همکاران<sup>(۱۵)</sup>، دکتر جمشیدی و همکاران<sup>(۲۲)</sup>، مطالعه مالک و همکارانش<sup>(۲۱)</sup> و مطالعه دور و همکارانش<sup>(۱۸)</sup>، میزان عود کمتری نشان داد. بسیاری از این مطالعات شامل درمان با کورتاژ و سیمان، بدون استفاده از ادجوانت‌ها است که در مطالعات گذشته نیز میزان عود بالاتر را نسبت به سایر روش‌های جراحی نشان داده‌اند<sup>(۲۴)</sup>.

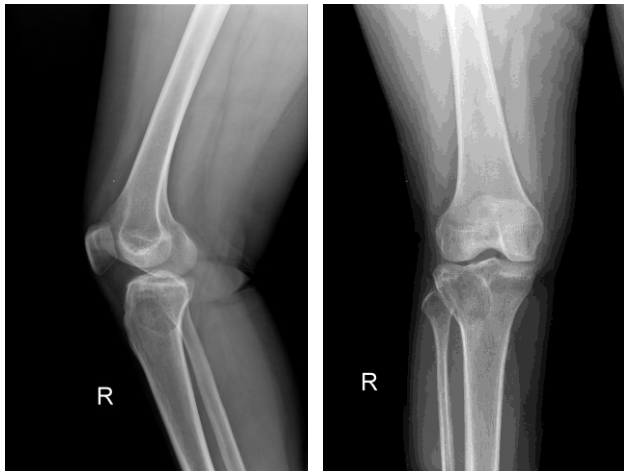کاهش عود و عوارض در گروه تحت درمان با کورتاژ، فنول و پیوند استخوان، مشخص شد<sup>(۱۹)</sup>.

در مطالعه مرتضوی و همکارانش که در طی سال‌های ۱۳۷۸ تا ۱۳۸۳، در بیمارستان امام خمینی تهران، بر روی ۲۰ بیمار مبتلا به تومور سلول ژایانت انجام پذیرفت؛ به منظور کورتاژ از high speed burr کمک گرفته شد و از کرایوسرجری (با استفاده از نیتروژن مایع) استفاده گردید. میانگین سنی بیماران ۲۹/۲ سال بود و بیشتر بیماران در رده سنی ۲۰ تا ۴۰ سال قرار داشتند. به لحاظ محل درگیری، ابتدای استخوان ساق با ۷ مورد درگیری، شایع‌ترین محل و انتهای استخوان ران با ۶ مورد، در رتبه دوم قرار داشت. طول دوره پیگیری بیماران به طور متوسط ۳۴ ماه بود. در این بررسی یک مورد (۵٪) عود با این روش درمان ذکر شد که مربوط به بیماری با تومور ابتدای استخوان ساق و در فاصله ۵، ۱۰ ماه پس از درمان بود. از سایر عوارض پس از درمان می‌توان کاهش حرکات مفصلی و آسیب عصبی را در ۵٪ بیماران نام برد. در این بررسی، بین ۲۰ بیمار مبتلا به تومور سلول ژایانت، تنها در نمونه پاتولوژی یک بیمار تومور ثانویه (ABC) مشاهده شد<sup>(۱۳)</sup>.

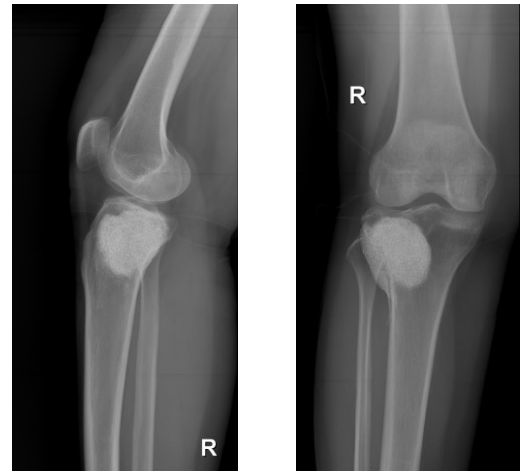
در مطالعه استیون و همکارانش بر روی ۱۳۷ بیمار مبتلا به تومور سلول ژایانت، میزان عود موضعی در روش کورتاژ و سیمان‌گذاری بررسی شد. میانگین پیگیری بیماران در این مطالعه ۶۰ ماه بود (۳ تا ۱۶۶ ماه). ۱۹ بیمار، دچار عود موضعی شدند (۱۴٪). زمان عود موضعی این بیماران به طور متوسط ۱۷ ماه (۳ تا ۲۹ ماه) بود. از این بیماران ۱۳ نفر مجدداً با کورتاژ و سیمان درمان شدند که در طول پیگیری عود مجدد مشاهده نشد<sup>(۲۰)</sup>.

در مطالعه مالک و همکارانش در دانشگاه تهران که به صورت گذشته‌نگر انجام شد، اثرات درمان با کورتاژ، استفاده از Burr و پیوند استخوان بدون استفاده از ادجوانت طی سال‌های ۱۹۹۷ تا ۲۰۰۲ بررسی شد. تعداد بیماران ۴۷ نفر بود که ۷ بیمار به دلیل عدم مراجعه منظم از مطالعه حذف شدند. میانگین پیگیری بیماران ۴۸ ماه بود (۱۸ تا ۷۸ ماه). بیماران ۲۱ زن و ۱۹ مرد بودند که متوسط سن آن‌ها ۴۳/۵ سال بود (۱۲ تا ۷۵ ساله). شایع‌ترین محل درگیری بیماران، انتهای استخوان فمور با ۱۳ مورد ابتلا بود و محل بعدی، ابتدای استخوان ساق بود. ۱۳ بیمار در این مطالعه دچار عود موضعی شدند (۳۲/۵٪). ۷ بیمار دیگر نیز دچار عوارض پس از عمل شدند که شامل ۲ مورد عدم جوش خوردگی، ۳ مورد کاهش حرکات مفصل، و ۲ مورد عفونت پس از عمل بود. میانگین زمان جراحی تا عود در بیماران، ۲۸





شکل ۲ - برخی از بیماران یک سال و نیم پس از عمل هیچ عود موضعی نداشتند.



شکل ۱ - تومور سلول ژیانته درشت نی پروگزیمال در یک زن ۳۲ ساله.

حاصل شد. در مطالعه دکتر ملک و همکاران نیز ۲ مورد (۵٪) عفونت ناحیه عمل مشاهده شده بود<sup>(۲۱)</sup>. عفونت ناحیه عمل می‌تواند به علت آلودگی ابزار جراحی یا محیط جراحی یا دست و پوشش جراح و همکاران وی در حین عمل باشد و یا بعد از عمل جراحی، به علت عدم مراقبت از زخم و انجام ندادن پانسمان‌های به‌موقع توسط بیمار، رخ دهد. دقت، آگاهی و همکاری مناسب کادر درمان و بیمار می‌تواند از عفونت‌های پس از جراحی تا حد امکان بکاهد.

### نتیجه‌گیری

در پایان، با توجه به بررسی‌های آماری و مقایسه نتایج این مطالعه با سایر مطالعات مشابه به نظر می‌رسد استفاده از روش کورتاژ، استفاده از Burr، الکل و سیمان‌گذاری، روشی مناسب با عود کم می‌باشد، اما در مقایسه با مطالعاتی که با سایر روش‌های جراحی انجام شده است، میزان عود متفاوت مشاهده شده که به نظر می‌رسد به دلیل تفاوت در تخلیه کامل بافت تومورال از ناحیه درگیر باشد.

### تشکر و قدردانی

این مقاله با حمایت مالی معاونت پژوهشی دانشگاه علوم پزشکی شیراز و کد پژوهشی ۳۹۷۷ و با همکاری مرکز تحقیقات بیماری‌های استخوان و مفاصل دانشگاه علوم پزشکی شیراز انجام شده است. ما از معاونت پژوهشی دانشگاه علوم پزشکی شیراز، مرکز تحقیقات بیماری‌های استخوان و مفاصل دانشگاه علوم پزشکی شیراز و همچنین از بیماران شرکت‌کننده در این مطالعه، سپاسگزاری می‌کنیم.

در مطالعه حاضر، شانس عدم عود تومور که به روش آنالیز بقاء کاپلان مایر انجام پذیرفت برای ۲۱ ماه ۹۱/۷٪ و برای ۱۰۸ ماه در حدود ۷۶٪ بود. در مقایسه با مطالعه مالک و همکارانش که شانس بقاء ۳۰ ماهه بیماران را ۷۸٪ گزارش کردند، شیوه به‌کارگرفته شده در مطالعه حاضر، شانس عدم عود تومور بیماران را افزایش داده است<sup>(۲۱)</sup>.

در خصوص میزان عملکرد مفصل پس از جراحی، در مطالعه حاضر، با وجود بهبود چشمگیر حرکات مفصل پس از جراحی (۴۶/۶٪ بدون مشکل عملکرد)، ممکن است اختلال باقی مانده در عملکرد مفصل سایر بیماران مربوط به استفاده از سیمان باشد. اثرات سمی سیمان بر روی غضروف مفصلی به علت آسیب سطح مفصلی می‌تواند منجر به کاهش عملکرد مفصل شود.

در خصوص شیوع سنی و جنسی، در این مطالعه نیز مانند سایر مطالعات<sup>(۲۲،۲۱،۱۳)</sup> اکثریت بیماران را خانم‌هایی در رده سنی ۲۰ تا ۳۰ سال تشکیل می‌دادند.

در مطالعه حاضر متاستاز به ریه تنها در یک بیمار ۳۲ ساله مرد مشاهده شد (۳/۶٪) که اندکی بیشتر از مطالعه‌ای بود که در آمریکا به صورت گذشته‌نگر صورت پذیرفت. در آن مطالعه، مشاهده شده بود که از ۴۷۵ بیمار مبتلا به تومور سلول ژیانته، تعداد ۱۳ بیمار دچار متاستاز ریوی شده‌اند (شیوع ۳٪)<sup>(۱۷)</sup>. با توجه به ماهیت تومور و این که در ۵ درصد موارد ممکن است تومور سلول ژیانته بدخیم باشد<sup>(۳)</sup>، متاستاز ریوی در اندکی از بیماران قابل انتظار است؛ لذا معاینات و آزمایش‌های منظم و دوره‌ای برای پیشگیری، تشخیص و درمان به‌موقع، ضروری به نظر می‌رسد.

در مطالعه حاضر، عوارض پس از عمل در ۲ بیمار (۷/۱٪) با عفونت ناحیه عمل مشاهده شد که با درم‌ژیانتان دارویی بهبود

## منابع

- Palmerini E, Picci P, Reichardt P, Downey G. Malignancy in giant cell tumor of bone: A review of the literature. *Technol Cancer Res Treat*. 2019;18:1533033819840000.
- Kishi S, Monma H, Hori H, Kinugasa S, Fujimoto M, Nakamura T. First case report of a huge giant cell tumor of soft tissue originating from the retroperitoneum. *Am J Case Rep*. 2018;19:642-50.
- Balke M, Schremper L, Gebert C, Ahrens H, Streitbueger A, Koehler G, et al. Giant cell tumor of bone: treatment and outcome of 214 cases. *J Cancer Res Clin Oncol*. 2008;134(9):969-78.
- Zou C, Lin T, Wang B, Zhao Z, Li B, Xie X, et al. Managements of giant cell tumor within the distal radius: A retrospective study of 58 cases from a single center. *J Bone Oncol*. 2019;14:100211.
- Saikia KC, Bhattacharyya TD, Bhuyan SK, Bordoloi B, Durgia B, Ahmed F. Local recurrences after curettage and cementing in long bone giant cell tumor. *Indian J Orthop*. 2011;45(2):168-73.
- Purohit S, Pardiwala DN. Imaging of giant cell tumor of bone. *Indian J Orthop*. 2007;41(2):91-6.
- Sobti A, Agrawal P, Agarwala S, Agarwal M. Giant cell tumor of bone - An overview. *Arch Bone Jt Surg*. 2016;4(1):2-9.
- Broehm CJ, Inwards CY, Al-Ibraheemi A, Wenger DE, Jenkins SM, Jin L, et al. Giant cell tumor of bone in patients 55 years and older: A study of 34 patients. *Am J Clin Pathol*. 2018;149(3):222-33.
- Montgomery C, Couch C, Emory CL, Nicholas R. Giant Cell Tumor of Bone: Review of Current Literature, Evaluation, and Treatment Options. *J Knee Surg*. 2019;32:331-6.
- Tsai PY, Tzeng WS, Chen CKH, Chang JM. Giant cell tumor in an immature skeleton. *J Radiol Sci*. 2011;36:173-6.
- Blackley HR, Wunder JS, Davis AM, White LM, Kandel R, Bell RS. Treatment of giant-cell tumors of long bones with curettage and bone-grafting. *J Bone Joint Surg Am*. 1999;81(6):811-20.
- Liede A, Hernandez RK, Tang ET, Li C, Bennett B, Wong SS, et al. Epidemiology of benign giant cell tumor of bone in the Chinese population. *J Bone Oncol*. 2018;12:96-100.
- Mortazavi SMJ, Moatamedi M, Moghtadaei M, Farzan M. Giant cell tumor of the long bones: Results with combination of cryosurgery, curettage, and cementation. *Tehran Univ Med J*. 2005;63(4):289-96. (Article in Persian)
- Cenni E, Savarino L, Perut F, Fotia C, Avnet S, Sabbioni G. Background and rationale of platelet gel in orthopaedic surgery. *Musculoskelet Surg*. 2010;94(1):1-8.
- Fraquet N, Faizon G, Rosset P, Phillippeau J, Waast D, Gouin F. Long bones giant cells tumors: treatment by curettage and cavity filling cementation. *Orthop Traumatol Surg Res*. 2009;95(6):402-6.
- Georgiev GP, Slavchev S, Dimitrova IN, Landzhov B. Giant cell tumor of bone: current review of morphological, clinical, radiological, and therapeutic characteristics. *Journal of Clinical and Experimental Investiatins*. 2014;5(3):475-85.
- Tubbs WS, Brown LR, Beabout JW, Rock MG, Unni KK. Benign giant-cell tumor of bone with pulmonary metastases: clinical findings and radiologic appearance of metastases in 13 cases. *AJR Am J Roentgenol*. 1992;158(2):331-4.
- Durr HR, Maier M, Jansson V, Baur A, Refior HJ. Phenol as an adjuvant for local control in the treatment of giant cell tumour of the bone. *Eur J Surg Oncol*. 1999;25(6):610-8.
- Szendroi M. Giant-cell tumour of bone. *J Bone Joint Surg Br*. 2004;86(1):5-12.
- Vult von Steyern F, Bauer HC, Trovik C, Kivioja A, Bergh P, Holmberg Jorgensen P, et al. Treatment of local recurrences of giant cell tumour in long bones after curettage and cementing. A Scandinavian Sarcoma Group study. *J Bone Joint Surg Br*. 2006;88(4):531-5.
- Malek F, Krueger P, Hatmi ZN, Malayeri AA, Faezipour H, O'Donnell RJ. Local control of long bone giant cell tumour using curettage, burring and bone grafting without adjuvant therapy. *Int Orthop*. 2006;30(6):495-8.
- Jamshidi K, Sami S, Modares-Nejad H R, Jahansoz A. Local recurrence in giant cell tumor of bone: Comparative study of two methods of surgical approach. *Journal of Research in Medical Sciences*. 2008;13(5):223-9.
- Cho HH, Jang S, Lee SC, Jeong HS, Park JS, Han JY, et al. Effect of neural-induced mesenchymal stem cells and platelet-rich plasma on facial nerve regeneration in an acute nerve injury model. *Laryngoscope*. 2010;120(5):907-13.
- Turcotte RE, Isler M, Doyon J. Tumeur à cellules géantes. In: *Encyclopédie médicochirurgicale : appareil locomoteur*. Paris: Elsevier SAS; 2001.