

ارتباط نوروپاتی محیطی و پارگی گسترده روتاتور کاف قبل و بعد از عمل

چکیده

پیش زمینه: در مطالعات گذشته بیان شده که ممکن است بین پارگی وسیع روتاتور کاف «Rotator Cuff Tear» (RCT) و نوروپاتی محیطی ارتباط و همبستگی وجود داشته باشد. در هر حال، یافته‌های مطالعات قبلی به حدی متناقض و گیج کننده است که انجام مطالعات بیشتر در این زمینه را ضروری می‌کند. در مطالعه آینده‌نگر حاضر، ما فراوانی نوروپاتی محیطی در بیماران دچار پارگی وسیع روتاتور کاف و تأثیر ترمیم جراحی این پارگی بر بهبودی نوروپاتی را بررسی و ارزیابی کردیم.

مواد و روش‌ها: در این مطالعه ۵۸ بیمار با پارگی روتاتور وسیع کاف وارد بررسی شدند. تمام بیماران تحت ترمیم باز با استفاده از Anchor Suture قرار گرفتند. قبل از جراحی، الکترومیوگرافی و سرعت انتقال عصب (EMG-NCV) برای بررسی وجود نوروپاتی انجام شد. بعلاوه، قبل و پس از جراحی، نمره‌دهی ناتوانی تحرک دست - بازو - شانه «quick DASH Score» برای تمام بیماران تکمیل شد و شدت درد با استفاده از نمره‌دهی مصاحبه حضوری «Visual Analogue Scale» (VAS) اندازه‌گیری شد. بیماران ۶ ماه پی‌گیری شدند. در ویزیت نهایی، مجدداً EMG-NCV برای افراد دچار نوروپاتی انجام شد.

یافته‌ها: در مجموع ۸ بیمار دچار نوروپاتی مشاهده شدند (۱۳٪) که از این تعداد ۵ مورد نوروپاتی سوپراسکاپولار، ۲ مورد نوروپاتی Upper Trunk و یک مورد نوروپاتی آگزیلاری بود. در معاینه و ویزیت نهایی مشاهده شد که همه موارد به جز یک مورد نوروپاتی سوپراسکاپولار و یک مورد نوروپاتی Upper Trunk بهبود یافتند. همچنین در ویزیت نهایی مشاهده شد که میانگین Quick DASH score از ۷۲/۶ به ۱۹/۷ و شدت درد از ۵/۳ به ۱/۱ کاهش یافته است که این کاهش معناداری را نشان می‌داد ($P < 0.001$). در ویزیت نهایی، مهم‌ترین شکایت بیماران، محدودیت دامنه حرکت اندام بود که در ۱۱ نفر دیده شد (۱۹٪).

همچنین سه بیمار از احساس درد شکایت داشتند که دو نفر از آنها افرادی بودند که نوروپاتی آنها بهبود نیافته بود. نتیجه‌گیری: بررسی‌های همه‌جانبه و دقیق از نظر آسیب‌های اعصاب محیطی اطراف شانه‌در تمام بیماران دچار RCT گسترده و بررسی‌های الکترومیوگرافی در افراد مشکوک به نوروپاتی قبل از جراحی ترمیم روتاتور کاف توصیه می‌شود.

واژگان کلیدی: پارگی روتاتور کاف، ترمیم آرتروسکوپیک، نوروپاتی، عصب سوپراسکاپولار

دریافت مقاله: ۹ ماه قبل از چاپ؛ مراحل اصلاح و بازنگری: ۲ بار؛ پذیرش مقاله: ۲ ماه قبل از چاپ

*دکتر فریور ع. لاهیجی، **دکتر علی معظمی‌پور، ***دکتر سهیل مهدی‌پور، ****دکتر فرشاد صفدری

مقدمه

مفصل شانه به دلیل دامنه حرکتی وسیع به عنوان مفصل اصلی اندام فوقانی محسوب می‌شود. در بدن انسان، مفصل شانه بیشترین تحرک را دارد^(۱). تاندون روتاتور کاف مهم‌ترین تاندون این مفصل برای انجام بعضی حرکات به‌ویژه ابداکشن است و پارگی آن به دلیل ایجاد درد و اختلال حرکتی با اشکالات فراوان در عملکرد شانه همراه است. اختلالات روتاتور کاف که معمولاً با عنوان گیرافتادگی شانه (impingement) شناخته می‌شوند، مهم‌ترین عوامل بروز دردهای شانه هستند^(۲).

گزارش شده است که درد شانه پس از کمر درد، دومین مشکل معمول و شایع در سیستم عضلانی - استخوانی است^(۳). در حدود ۱۰٪ دردهای شانه به اختلالات روتاتور کاف مربوط می‌شود که تنها در ایالات متحده، سالانه میلیون‌ها دلار برای درمان آن هزینه می‌شود^(۴). تاندون روتاتور کاف با ایجاد یک مکانیسم concavity-compression در مفصل شانه سبب می‌شود تا این مفصل در عین تحرک بسیار بالا و عدم وجود مورفولوژی پایدار، از ثبات کافی برخوردار باشد^(۵).

* دانشیار ارتوپدی - فلوشیپ

جراحی دست

** استادیار ارتوپدی دانشگاه علوم

پزشکی شهید بهشتی

*** یورد تخصصی ارتوپدی و

فلوشیپ اسپورت مدیسین

**** فوق تخصص ارتوسیس و

پروستیس

نویسندگان مسئول:

علی معظمی‌پور

دکتر فریور ع. لاهیجی

Email:

Alimoazampur434@

gmail.com

farivar.lahiji@gmail.com

www.SID.ir

SSN، ما در این مطالعه به بررسی شیوع نوروپاتی و انواع آن در بیماران دچار RCT پرداختیم. بعلاوه، در این مطالعه تأثیر ترمیم روتاتور کاف بر بهبودی نوروپاتی بررسی شد.

مواد و روش‌ها

این مطالعه مقطعی (cross sectional) دربرگیرنده بیمارانی بود که در سال ۱۳۹۴ و ۶ ماهه اول ۱۳۹۵ با RCT گسترده به درمانگاه بیمارستان اختر وابسته به دانشگاه علوم پزشکی شهید بهشتی در شهر تهران مراجعه کردند. این بیماران در صورت امضای رضایتنامه کتبی و آگاهانه و احراز شرایط مورد نظر، بررسی شدند. در این مطالعه از جامعه در دسترس برای نمونه‌گیری استفاده شد.

شرایط ورود به مطالعه عبارت بود از سن بین ۲۰ تا ۷۰ سال، بروز پارگی در ۶ هفته گذشته، سابقه درمان محافظه‌کارانه ناموفق و عدم ابتلا به بیماری موسکولواسکلتال زمینه‌ای مانند دیابت که با آتروفی عضلانی یا نوروپاتی محیطی همراه باشد. با این شرایط ۵۸ بیمار وارد این مطالعه شدند.

تشخیص RCT وسیع با معاینه دامنه حرکتی و ام‌آر‌آی انجام شد. برای تعیین وسعت پارگی از دو معیار تدوین شده توسط «Gerber و همکاران» و «Cofield و همکاران» استفاده شد^(۱۸و۱۷). بر اساس مطالعه Gerber و همکاران، RCT وسیع در مواردی است که تاندون سوپرا اسپیناتوس و اینفرا اسپیناتوس آسیب دیده، اما تاندون‌های ترس مینور و ساب اسکاپولاریس سالم باشند^(۱۷). بر اساس طبقه‌بندی Cofield و همکاران، پارگی بین ۳ تا ۵ سانتی‌متر، وسیع (Large) و بین ۱ تا ۳ سانتی‌متر، میانه (medium) در نظر گرفته شد^(۱۸و۱۹).

پس از آن، بیماران تحت بررسی‌های الکتروفیزیولوژیک قرار گرفتند تا وجود هر گونه نوروپاتی بررسی شود. همچنین وضعیت عملکردی بیماران با استفاده از quick DASH score بررسی شد. دامنه‌های حرکتی شامل «abduction»، «external rotation» و «internal rotation» با گونیومتر اندازه‌گیری شد. همچنین شدت درد بیماران با استفاده از VAS اندازه‌گیری شد. سپس بیماران تحت جراحی باز ترمیم تاندون با استفاده از anchor suture قرار گرفتند. پس از جراحی برنامه توانبخشی به صورت روتین انجام شد.

بیماران ۶ ماه پس از جراحی، مجدداً مورد ارزیابی‌های بالینی و EMG-NCV قرار گرفتند تا وضعیت نوروپاتی‌های احتمالی

در برخی مطالعات بیان شده است که پارگی وسیع روتاتور کاف می‌تواند همراه با بروز نوروپاتی‌های مختلفی از جمله سوپراسکاپولار نوروپاتی (SSN)^۱ باشد. در گزارش‌های مختلف میزان این نوروپاتی همراه بین ۱۰٪ تا ۵۴٪ بیان شده است^(۱۲تا۹). در هر حال، اطلاعات به دست آمده در این بررسی‌ها بسیار متناقض هستند. به عنوان مثال در برخی از آنها SSN به عنوان نوروپاتی اصلی معرفی شده است^(۱۳و۱۴). در حالی که در برخی دیگر، انواع دیگری از نوروپاتی‌های محیطی مانند upper trunk فراوانی اصلی را داشته‌اند^(۱۵و۱۶). علاوه بر این، همراهی بین پس‌کشی (retraction) روتاتور کاف و SSN همچنان نامشخص باقی مانده است. به عبارت دیگر، این مسئله هنوز مورد شک و سوال است که نوروپاتی به علت پارگی تاندون روتاتور کاف و پس‌کشی ایجاد شده روی عصب سوپراسکاپولار، ایجاد شده است؛ یا این که به علت آسیب و پارگی عصب سوپراسکاپولار، ضعف عضلات روتاتور کاف و در نتیجه پارگی تاندون آن ایجاد شده است^(۹و۱۱). در حال حاضر، هنوز ما اطلاعات بسیار محدود و گیج‌کننده‌ای در رابطه با سیر طبیعی RCT و نیز درمان آن در اختیار داریم^(۱۵). در یک مطالعه روی جسد میزان بروز پارگی کامل تاندون روتاتور کاف، «rotator cuff Tear» (RCT) برابر ۱۱/۷۵٪ و پارگی partial برابر ۱۸/۴۹٪ گزارش شده است^(۱۳).

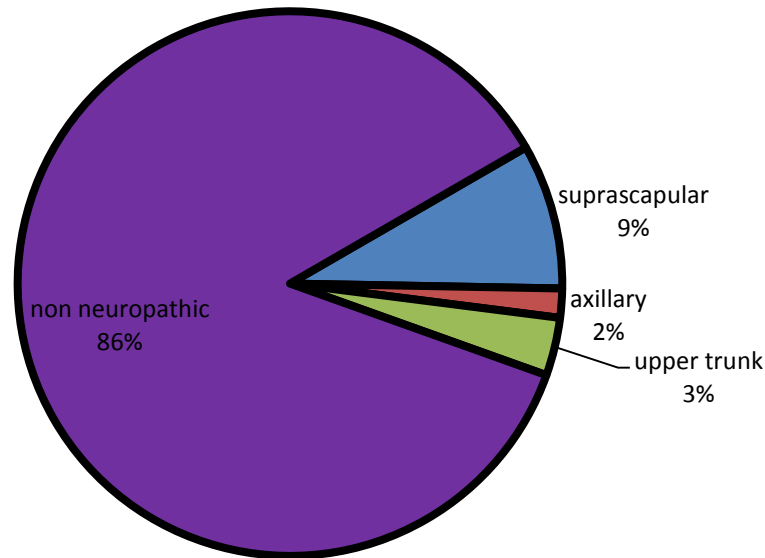
تشخیص نوروپاتی در بیماران دچار پارگی تاندون روتاتور کاف با سختی روبرو است، چراکه تنها علامت و شکایت این نوروپاتی درد است که این درد در سایه درد ناشی از پارگی تاندون روتاتور کاف مخفی می‌شود. به علت تنوع تظاهرات ناشی از این نوروپاتی، تشخیص آن چالش‌برانگیز است. در این نوروپاتی و آسیب عصبی، نقص حسی و یا حرکتی و یا رفلکسی واضحی ایجاد نمی‌شود و محدودیت حرکت بیمار به طور مشخص ناشی از نقص عصبی نیست. لذا برای تشخیص باید از الکترومیوگرافی و سرعت انتقال عصب (EMG-NCV) استفاده شود.

در برخی مطالعات به بهبود نوروپاتی بعد از ترمیم تاندون روتاتور کاف اشاره شده است که علاوه بر بهبود محدوده حرکتی (ROM)^۲ و بهبود عملکردی و کاهش درد بیمار بعد از ترمیم برای تأیید بهبود نوروپاتی، از EMG-NCV استفاده شده است^(۱۷).

براساس مطالب ارائه شده و باتوجه به خلأ اطلاعاتی موجود در رابطه با روند تأثیر متقابل RCT و نوروپاتی‌های همراه به‌ویژه

1. Suprascapular Neuropathy
2. Range of Motion

figure1- patients EMG-NCV results before surgery



نمودار ۱: نتایج EMG-NCV به دست آمده از بیماران قبل از جراحی

بیمار دچار نوروپاتی آگزیلاری (۱/۱۷٪) بودند. در معاینات ویزیت نهایی مشاهده شد که همه موارد به جز یک نوروپاتی سوپراسکاپولار و یک نوروپاتی upper trunk بهبود یافتند. همچنین میانگین quick DASH score نیز کاهش یافته بود. شدت درد، با ضریب پیرسون برابر با ۰/۴۴ کاهش یافته بود. بنابراین، ارتباط میان درد قبل و بعد از عمل در حد متوسط ارزیابی شد و از آنجایی که سطح معناداری آزمون برابر ۰/۰۰۰ و کمتر از ۰/۰۵ تعریف شده بود، این نتیجه به دست آمد که میزان درد به طور معناداری کاهش پیدا کرده است ($p < 0.001$).

در ویزیت نهایی مهم‌ترین شکایت بیماران، محدودیت دامنه حرکتی بود که در ۱۱ نفر دیده شد (۱۹٪). همچنین سه بیمار از احساس درد شکایت داشتند که دو نفر از آنها افرادی بودند که نوروپاتی آنها بهبود نیافته بود.

بحث

مهم‌ترین یافته مطالعه حاضر این بود که به‌رغم مطالعاتی که شیوع بالایی برای نوروپاتی محیطی در بیماران دچار پارگی وسیع روتاتور کاف گزارش کرده‌اند، شیوع نوروپاتی بالا نیست و به ندرت در این بیماران دیده می‌شود.

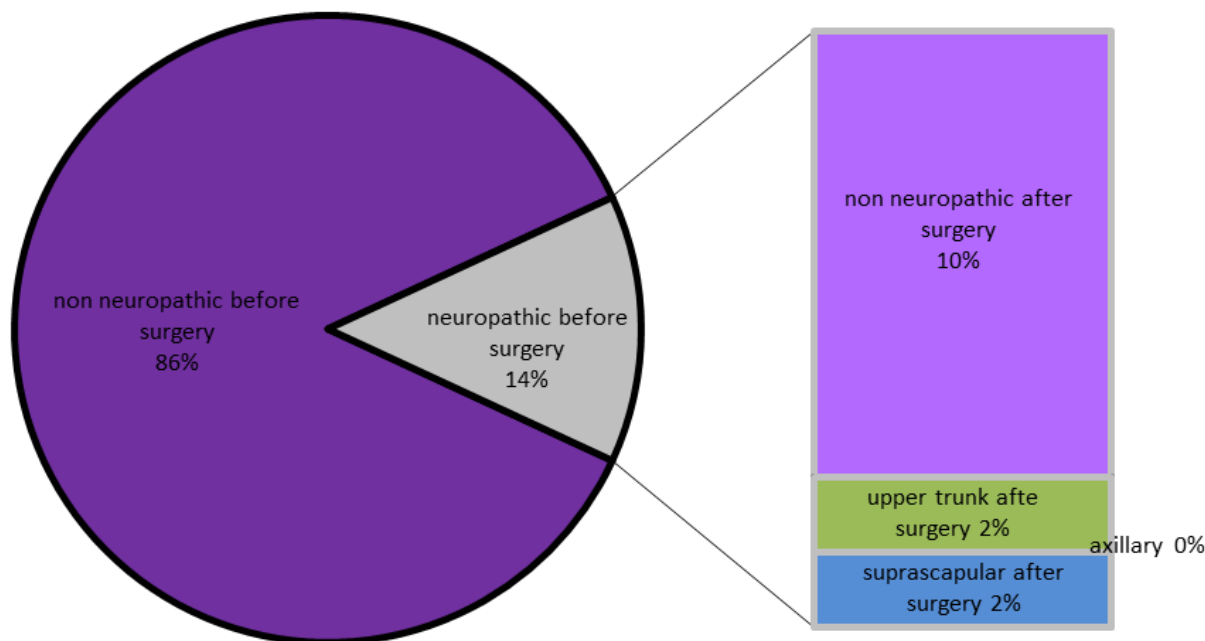
دوباره بررسی شود. همچنین در ویزیت نهایی مجدداً quick DASH score تکمیل شد و شدت درد بیماران با استفاده از VAS تعیین شد. در نهایت اطلاعات به دست آمده مورد تجزیه و تحلیل آماری قرار گرفت. داده‌های کمی به صورت $mean \pm SD$ و داده‌های کیفی به صورت تعداد و درصد ارائه شد. برای مقایسه quick DASH score قبل و پس از جراحی از نرم‌افزار paired t-test استفاده شد. همچنین برای مقایسه VAS، قبل و پس از جراحی، از تست Wilcoxon استفاده شد. در این مطالعه نرم‌افزار آماری SPSS (نسخه ۱۶) به کار رفت و $p < 0.05$ به عنوان سطح معناداری در نظر گرفته شد.

یافته‌ها

در مجموع برای ۵۸ بیمار شرایط ورود به مطالعه احراز شد و آنها مورد بررسی قرار گرفتند. از این تعداد، ۳۲ نفر مرد و ۲۶ نفر زن بودند. میانگین سنی بیماران برابر $36/2 \pm 17/1$ سال (دامنه ۲۰ تا ۷۰ سال) بود.

در بررسی‌ها مشاهده شد که ۸ بیمار دارای نوروپاتی محیطی هستند (۱۳/۸٪) از این تعداد ۵ نفر دچار نوروپاتی سوپراسکاپولار (۸/۶٪)، ۲ بیمار دچار نوروپاتی upper trunk (۳/۵٪) و یک

figure2- patients' EMG-NCV results after surgery



نمودار ۲: نتایج EMG-NCV به دست آمده از بیماران بعد از جراحی

دچار RCT وسیع بررسی شدند. از این تعداد ۱۴ نفر (۵۴٪) بر اساس معاینات الکترومایوگرافیک دچار آسیب اعصاب محیطی بودند که شامل ۷ مورد آسیب ایزوله سوپراسکاپولار (۳۸٪)، سه مورد آسیب عصب آگزیلاری، سه مورد آسیب upper trunk شبکه بازویی و یک مورد یکی از ریشه‌های گردنی بود^(۱۱).

«Vad و همکارانش» نیز در بررسی ۲۵ بیمار، ۷ مورد نوروپاتی یافتند (۲۸٪). از این تعداد، ۴ نفر دچار آسیب upper trunk بودند که ضمن آن عصب آگزیلاری درگیر شده بود. در دو نفر، SSN مشاهده شد. یک بیمار نیز دچار cervical radiculopathy بود. همچنین Vad و همکارانش بیان کردند که درصد آتروفی بیشتر با بروز نوروپاتی ارتباط داشت^(۱۵).

بر خلاف این مطالعات، برخی محققان شیوع کمتری برای نوروپاتی محیطی در RCT وسیع گزارش کرده‌اند. «Collin و همکارانش» در سال ۲۰۱۴، در یک مطالعه آینده‌نگر به بررسی ارتباط بین RCT وسیع و SSN پرداختند. در این مطالعه که ۵۰ بیمار مورد بررسی قرار گرفتند شدت RCT با CT arthrography و نیز میزان fatty infiltration

تاکنون مطالعات متعددی برای بررسی میزان بروز نوروپاتی محیطی در بیماران دچار پارگی وسیع روتاتور کاف انجام شده است که هر کدام به بررسی موضوعی خاص در این رابطه پرداخته‌اند. برخی از مطالعات که شیوع نوروپاتی را ارزیابی کرده‌اند درصدهای بسیار بالایی گزارش کرده‌اند. به عنوان مثال «Shi و همکارانش» در مطالعه خود در سال ۲۰۱۴، به بررسی نوروپاتی همراه با RCT پرداختند. بررسی‌های الکتروفیزیولوژیک نشان داد که ۳۲ بیمار دچار SSN هستند. در ام‌آر‌آی مشاهده شد که میزان fatty degeneration سوپرا اسپیناتوس در ۲۸ بیمار قابل توجه بود. بررسی‌ها نشان داد که شدت پارگی تاندون با fatty degeneration همبستگی مستقیم دارد. نکته جالب این بود که Shi و همکارانش مشاهده کردند پارگی تاندون اینفرا اسپیناتوس با بروز SSN همبستگی دارد در حالی که هیچ گونه همبستگی بین SSN و fatty infiltration دو عضله وجود ندارد^(۱۲).

در یک مطالعه دیگر، «Costouros و همکارانش» در سال ۲۰۰۷، به بررسی ارتباط بین ترمیم آرتروسکوپی RCT وسیع و بهبود نوروپاتی همراه آن پرداختند. در این مطالعه ۲۶ بیمار

الکتروفیزیولوژیک نشان داد که در تمام این افراد بهبود نسبی یا کامل به دست آمده است که با کاهش قابل توجه شدت درد و بهبود عملکرد همراه بود^(۱۱). در مطالعه ما نیز با ترمیم تاندون، بهبود نوروپاتی و به دنبال آن بهبود عملکرد و تسکین درد در ۷۵٪ بیماران دارای نوروپاتی مشاهده شد. نکته قابل توجه دیگر این که عدم بهبودی نوروپاتی متأسفانه می‌تواند با درد مزمن و آزاردهنده همراه باشد که بر روی کیفیت زندگی و عملکرد بیمار تأثیر خواهد گذاشت.

در مطالعه حاضر هم محدودیت‌هایی وجود داشت. در این مطالعه فقط از EMG-NCV برای screening استفاده شد که خود می‌تواند محدودیت‌های قابل توجهی داشته باشد و در برخی موارد این امکان وجود داشت که وجود نوروپاتی به ویژه SSN تشخیص داده نشود یا اشتباه گزارش شود.

همچنین به نظر می‌رسد اگر تعداد بیماران مورد بررسی افزایش یابد، نتایج مطمئن‌تری به دست آید.

نکته دیگر این که بررسی مقدار fatty infiltration با استفاده از ام آر آی می‌تواند در تشخیص وجود نوروپاتی و شدت آن مؤثر باشد؛ در حالی که ما در این مطالعه به بررسی این متغیر نپرداختیم.

اندازه‌گیری شد. به طور کلی، در ۶ بیمار (۱۰٪) وجود نوروپاتی با استفاده از EMG-NCV تأیید شد که در یک مورد به دلیل سابقه CVA و در بقیه شامل SSN در یک مورد، آسیب رادیکولار C5 در یک مورد و فلج partial عصب آگزیلاری و سابقه دررفتگی در سه مورد بود. در نهایت این محققان نوشتند که نمی‌توان ارتباطی بین RCT گسترده و SSN مشاهده کرد^(۱۰).

در مطالعه حاضر نیز شیوع کلی نوروپاتی محیطی در ۱۳/۸٪ بیماران موجود بود که مانند مطالعه «Costouros و همکارانش»^(۱۱) و «Shi و همکارانش»^(۱۲)، بیشترین فراوانی مربوط به SSN بود؛ در حالی که در مطالعه «Collin و همکارانش»^(۱۰) و «Vad و همکارانش»^(۱۵) بیشترین درگیری در عصب آگزیلاری بود.

یکی از مهم‌ترین پرسش‌های مطرح در رابطه با نوروپاتی در RCT وسیع این است که آیا ترمیم پارگی تاندون می‌تواند با بهبود نوروپاتی همراه باشد یا نه؟ در مطالعه‌ای که توسط «Mallon و همکارانش» در سال ۲۰۰۶، بر روی ۸ بیمار انجام شد مشاهده گردید که ترمیم روتاتور کاف با بهبود اعصاب محیطی و عملکرد بیمار همراه است^(۱۶). در مطالعه Costouros و همکارانش، در ۶ بیمار دچار RCT، ترمیم آرتروسکوپی انجام شد. پس از ۶ ماه، بررسی‌های

منابع

- Bahk M, Keyurapan E, Tasaki A, Sauers EL, McFarland EG. Laxity testing of the shoulder: a review. *Am J Sports Med* 2007;35:131-144.
- Makela M, Heliövaara M, Sainio P, Knekt P, Impivaara O, Aromaa A. Shoulder joint impairment among Finns aged 30 years or over: prevalence, risk factors and co-morbidity. *Rheumatology (Oxford, UK)* 1999;38(7):656-662.
- Picavet HS, Schouten JS. Musculoskeletal pain in the Netherlands: prevalences, consequences and risk groups, the DMC(3)-study. *Pain* 2003;102(1-2):167-178.
- Prevalence of shoulder pain in the community: the influence of case definition. *Ann Rheum Dis* 1997;56(5):308-312.
- Urwin M, Symmons D, Allison T, Brammah T, Busby H, Roxby M, Simmons A, Williams G. Estimating the burden of musculoskeletal disorders in the community: the comparative prevalence of symptoms at different anatomical sites, and the relation to social deprivation. *Ann Rheum Dis* 1997;57(11):649-655.
- Khan Y, Nagy MT, Malal J, Waseem M. The painful shoulder: shoulder impingement syndrome. *Open Orthop J* 2013;7:347-351.
- van der Windt DAWM, Koes BW, de Jong BA, Bouter LM. Shoulder disorders in general practice: incidence, patient characteristics, and management. *Ann Rheum Dis* 1995;54(12):959-964.

8. pain: epidemiology, pathophysiology, and diagnosis. *Am J Orthop* 2005;34(12 suppl):5-9.
9. Gill TJ, Mclrvin E, Kocher MS, Homa K, Mair SD, Hawkins RJ. The relative importance of acromial morphology and age with respect to rotator cuff pathology. *J Shoulder Elb Surg* 2002;11(4):327-330.
10. Chahal J, Mall N, MacDonald PB, Van Thiel G, Cole BJ, Romeo AA, Verma NN. The role of subacromial decompression in patients undergoing arthroscopic repair of full-thickness tears of the rotator cuff: a systematic review and meta-analysis. *Arthroscopy* 2012;28(5):720-727.
11. Reilly P, Macleod I, Macfarlane R, Windley J, Emery RJ. Dead men and radiologists don't lie: a review of cadaveric and radiological studies of rotator cuff tear prevalence. *Ann R Coll Surg Engl* 2006;88(2):116-21.
12. Abdul-Wahab TA, Betancourt JP, Hassan F, Thani SA, Choueiri H, Jain NB, et al. Initial treatment of complete rotator cuff tear and transition to surgical treatment: systematic review of the evidence. *Muscles Ligaments Tendons J* 2016;6(1):35-47.
13. Collin P, Treseder T, Lädermann A, Benkalfate T, Mourtada R, Courage O, et al. Neuropathy of the suprascapular nerve and massive rotator cuff tears: a prospective electromyographic study. *J Shoulder Elbow Surg* 2014;23(1):28-34.
14. Reversal of suprascapular neuropathy following arthroscopic repair of massive supraspinatus and infraspinatus rotator cuff tears. *Arthroscopy* 2007;23(11):1152-61.
15. suprascapular neuropathy with rotator cuff tendon tears and fatty degeneration. *J Shoulder Elbow Surg* 2014;23(3):339-46.
16. Vad VB, Southern D, Warren RF, Altchek DW, Dines D. Prevalence of peripheral neurologic injuries in rotator cuff tears with atrophy. *J Shoulder Elbow Surg* 2003;12(4):333-6.
17. Mallon WJ, Wilson RJ, Basamania CJ. The association of suprascapular neuropathy with massive rotator cuff tears: a preliminary report. *J Shoulder Elbow Surg* 2006;15(4):395-8.
18. Gerber C, Fuchs B, Hodler J. The results of repair of massive tears of the rotator cuff. *J Bone Joint Surg Am* 2000;82(4):505-15.
19. Cofield RH. Subscapular muscle transposition repair of chronic rotator cuff tears. *Surg GynecolObstet* 1982;154(5):667-72.