

گزارش یک مورد توده لگنی با تشخیص نهایی طحال فرعی خودبه خود کاشته شده در بیماری با سابقه اسپلنکتومی

دکتر صدیقه قاسمیان دیزج‌مهر^{۱*}، دکتر ستاره اخوان^۲، دکتر محمدرضا صالحی^۳، دکتر معصومه صفایی^۴، دکتر فرزانه رشیدی فکاری^۵، دکتر نرگس زمانی^۶

۱. استادیار گروه زنان و مامایی، دانشکده پزشکی، دانشگاه علوم پزشکی ارومیه، ارومیه، ایران.
۲. دانشیار گروه انکولوژی زنان، دانشکده پزشکی، دانشگاه علوم پزشکی تهران، تهران، ایران.
۳. استادیار گروه عفونی، دانشکده پزشکی، دانشگاه علوم پزشکی تهران، تهران، ایران.
۴. استادیار گروه پاتولوژی، انستیتو سرطان‌شناسی، دانشکده پزشکی، دانشگاه علوم پزشکی تهران، تهران، ایران.
۵. استادیار گروه مامایی و بهداشت باروری، دانشکده پزشکی، دانشگاه علوم پزشکی خراسان شمالی، بجنورد، ایران.
۶. استادیار گروه انکولوژی زنان، دانشکده پزشکی، دانشگاه علوم پزشکی تهران، تهران، ایران.

تاریخ دریافت: ۱۳۹۹/۰۵/۱۴ تاریخ پذیرش: ۱۳۹۹/۰۸/۰۷

خلاصه

مقدمه: طحال یک ارگان ایمنولوژیک و دارای نقش حیاتی در جلوگیری از عفونت میکروارگانیسم‌های کپسول‌دار است. این نقش ایمنولوژیک، وجود طحال‌های فرعی بعد از اسپلنکتومی را دارای اهمیت حیاتی می‌کند. از طرفی طحال‌های فرعی را باید همواره در تشخیص افتراقی توده‌های شکمی و لگنی مدنظر قرار داد. در این مطالعه، یک مورد نادر توده لگنی با تشخیص نهایی طحال فرعی خودبه‌خود کاشته شده در سرور مزوی رکتوم گزارش می‌شود.

معرفی بیمار: بیمار خانمی ۳۲ ساله نولی‌گراوید با سابقه نازایی اولیه و سابقه اسپلنکتومی در زمینه ترومای طحال در دوران کودکی، بدون سابقه بستری به‌علت عفونت در بیمارستان بود که با نتایج تصویربرداری مبنی بر توده سالیید پرعروق لگنی، طی اقدامات انجام شده برای IVF، با احتمال توده لگنی، در بخش انکولوژی جراحی زنان بیمارستان امام خمینی (ره) دانشگاه علوم پزشکی تهران بستری و تحت لاپاراتومی قرار گرفت که نتیجه پاتولوژی فروزن سکشن، طحال فرعی گزارش شد.

نتیجه‌گیری: توده‌های لگنی و شکمی (با تومور مارکرهای نرمال)، به‌ویژه در بیماران با سابقه تروما و اسپلنکتومی باید در تشخیص افتراقی با طحال‌های فرعی باشند و با ارزیابی‌های دقیق با اسکن هسته‌ای و یا لاپاراسکوپی مورد تأیید واقع شوند تا با رزکسیون تصادفی این توده‌ها، ایمنی بیمار در معرض خطر قرار نگیرد.

کلمات کلیدی: اسپلنکتومی، طحال، کاشت خودبه‌خودی بافت طحال، نئوپلاسم‌های لگنی

* نویسنده مسئول مکاتبات: دکتر صدیقه قاسمیان دیزج‌مهر؛ دانشکده پزشکی، دانشگاه علوم پزشکی ارومیه، ارومیه، ایران. تلفن: ۰۹۱۴۴۷۱۲۹۰۱؛ پست الکترونیک: dr.ghassemian@yahoo.com

مقدمه

طحال، یک ارگان ایمنولوژیک و دارای نقش حیاتی در جلوگیری از عفونت با میکروارگانیسم‌های کپسول‌دار است و نبود طحال فرد را مستعد سپتی سمی، با مورتالیتی بالا می‌کند (۱، ۲). طحال‌های فرعی کاشته شده بعد از اسپلنکتومی، دارای قابلیت حفظ ایمنی و کاهش میزان عفونت می‌باشند (۲، ۳). شیوع کلی طحال فرعی، ۱۴/۵٪ می‌باشد (۴). طحال‌های فرعی به‌طور تصادفی به‌صورت توده‌های در قسمت فوقانی شکم در اطراف طحال در سی تی اسکن گزارش می‌شوند (۵).

تاسکین و همکاران (۲۰۱۵)، یک مورد از طحال فرعی چسبنده به آدنکس چپ را در یک زن میانسال گزارش کردند (۶). هدف از این مطالعه، گزارش یک مورد طحال فرعی در بیماری با سابقه اسپلنکتومی که به‌طور خودبه‌خود در مزوی رکتوم در کلدوساک کاشته شده بود، می‌باشد که در تشخیص افتراقی با توده‌های لگنی، جایگاه نادری برای طحال فرعی می‌باشد و بر اساس شواهد بالینی دارای عملکرد بوده است.

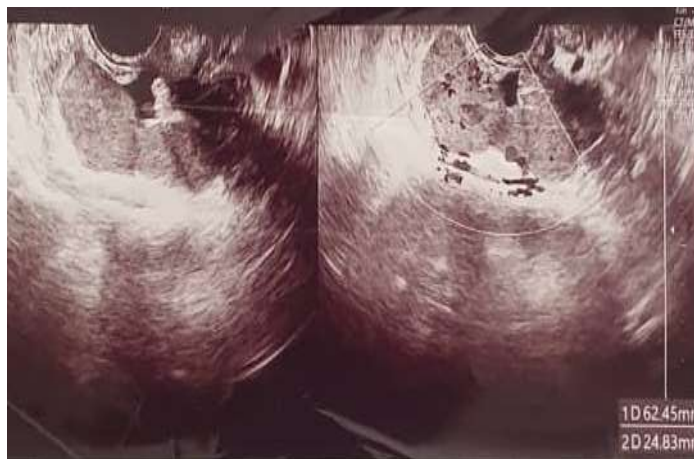
معرفی بیمار

بیمار خانمی ۳۲ ساله، نولی گراوید با سابقه تخمدان‌های پلی کیستیک، الیگومنوره و نازایی اولیه بود که در طی بررسی و انجام اقدامات لازم برای IVF، متوجه توده لگنی در گزارش سونوگرافی شده و با توجه به ویژگی‌های ظاهری توده، با احتمال بدخیمی به مرکز انکولوژی بیمارستان امام خمینی (ره) تهران ارجاع شده بود.

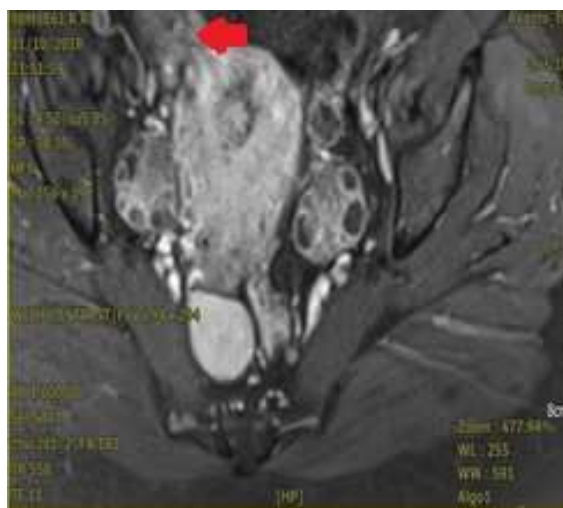
در ارزیابی اولیه، طی معاینه بیمار دارای اضافه وزن، هیرسوتیسم خفیف بود و در معاینه واژینال ارزیابی آدنکس‌ها و رحم به‌علت چاقی نسبی قابل قضاوت نبود. بیمار سابقه اسپلنکتومی در کودکی به‌علت تروما را داشت که فقط ۲-۱ بار واکسن پنوموکوک تزریق کرده، ولی در ۲۰ سال اخیر سابقه تزریق واکسن را نداشت و سابقه بستری به‌علت عفونت در بیمارستان را نداشت. در سونوگرافی همراه بیمار، رحم سایز نرمال داشت، تخمدان‌ها نمای PCO داشته و توده ۶۴×۲۴ میلی‌متر در کلدوساک خلفی که مجزا از تخمدان‌ها بود و دارای

واسکولاریته بالا و به‌نظر میوم پدانکوله برای بیمار مطرح شده بود. بیمار تحت MRI با و بدون تزریق کنتراست قرار گرفت که توده سالیید ۴۰×۴۰ میلی‌متری در کلدوساک خلفی، دارای کپسول، بای لبوله، هموژن و دارای اینهنسمنت در MRI بود، ولی منشأ احتمالی آن از مزوی رکتوم یا نسج نرم لیگامان پهن مطرح شده بود و تشخیص لنفوما یا لیومیوما را مطرح کرده بود. در بررسی آزمایشات، CA125=۲۰، LDH=۴۰۰، WBC=۱۲۸۰۰، Hb=۱۰/۵ و PLT=۳۶۱۰۰۰ بود (تصویر ۱، ۲، ۳).

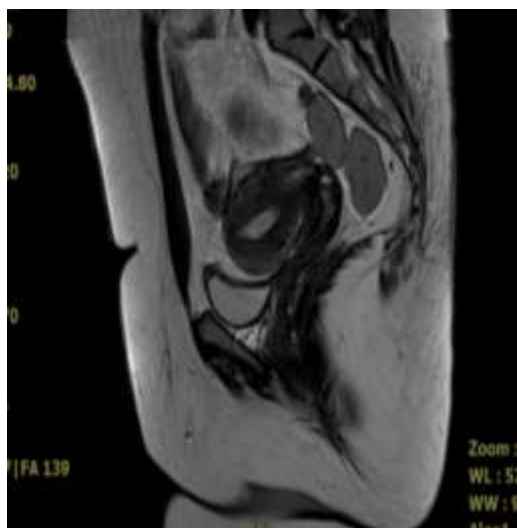بیمار با تشخیص توده لگنی با احتمال لیومیوما، تحت لاپاراتومی در مرکز انکولوژی بیمارستان امام خمینی (ره) تهران قرار گرفت. ابتدا برش پوستی میدلاین زیر ناف داده شد و بعد از باز کردن شکم و شستشوی شکم و ارسال مایع به سیتولوژی، احشاء اکسپلور شد که ضایعه پاتولوژیک در احشای شکمی مشاهده نشد و رحم و تخمدان‌ها نرمال بودند، ولی دو توده جداگانه به سایز ۳۰×۴۰ میلی‌متر و ۲۰×۲۰ میلی‌متر که جدا از هم ولی در مجاورت یکدیگر بودند و به سرور رکتوم در قسمت لترال راست لگن در کلدوساک خلفی چسبیده بودند، به‌نظر بنفش رنگ، پرعروق و دارای کپسول بودند. با توجه به اسپلنکتومی قبلی و با شک به طحال فرعی، با توجه به نمای ظاهری توده‌ها، یکی از توده‌ها به سایز ۲-۱ سانتی‌متر از اطراف دایسکت شد و به پاتولوژی جهت بررسی فروزن ارسال شد که پاتولوژی نسج طحال را تأیید کرد (تصویر ۴). با توجه به نداشتن طحال و امکان داشتن عملکرد این طحال‌های کاشته شده، بقیه توده‌ها دستکاری نشد و عمل جراحی خاتمه یافت و با توجه به نداشتن سابقه بستری به‌علت عفونت و با احتمال اینکه این طحال‌های فرعی کاشته شده در کلدوساک دارای عملکرد ایمنولوژیک هستند، بدون توصیه به تزریق واکسن، بیمار با حال عمومی خوب، بعد از بهبودی نسبی مرخص شد و به بخش نازایی جهت انجام اقدامات نازایی معرفی شد. مورد حاضر، پس از توضیح کافی در مورد اهداف پژوهش و کسب رضایت آگاهانه شفاهی و کتبی از بیمار، گزارش شد.



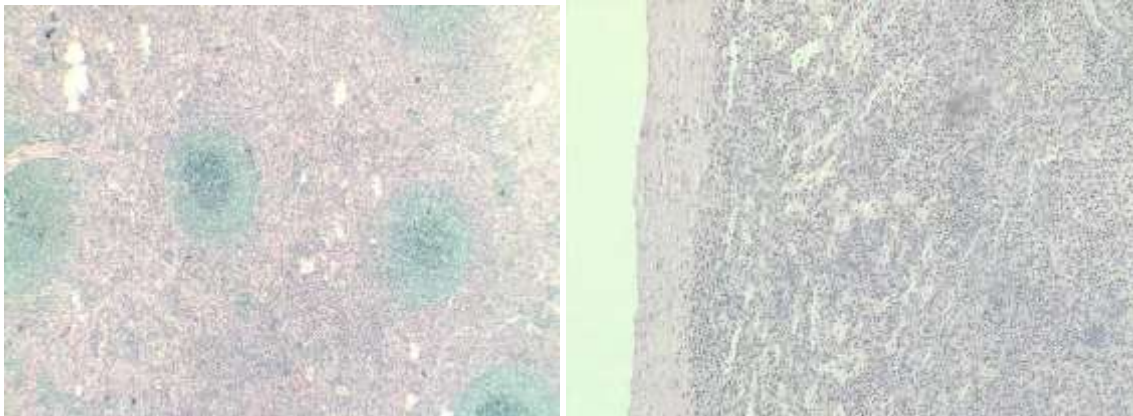
تصویر ۱- سونوگرافی ترانس واژینال با توده ۶۴×۲۴ میلی‌متر در کلدوساک خلفی که مجزا از تخمدان‌ها بوده و دارای واسکولاریته بالا بوده و به‌نظر میوم پدانکوله مطرح است.



تصویر ۲- تصویر آگزینال MRI بعد از تجویزی کنتراست در فاز T1، تخمدان‌ها نمای PCO و توده ۶۴ در ۲۴ میلی‌متر دارای واسکولاریته و با احتمال میوم پدانکوله و مجزا از تخمدان راست



تصویر ۳- تصویر ساژیتال MRI در فاز T2 توده ۴۰ در ۳۳ میلی‌متر در کلدوساک خلفی، دارای کپسول و دو لوب



تصویر ۴- بافت نرمال طحال که از پالپ قرمز و پالپ سفید تشکیل شده است.

بحث

در مطالعه حاضر یک مورد نادر از کاشت خودبه‌خود بافت طحال در کلدوساک خلفی در بیماری با سابقه اسپلنکتومی در زمینه تروما در دوران کودکی گزارش شد.

طحال حاصل نمو سیستم لنفوواسکولار است که در زیر دیافراگم در مجاورت دنده‌های ۱۰ و ۱۱ و در مجاورت انحنای بزرگ معده قرار گرفته است و توسط صفاق احشایی به‌جز در ناحیه ناف طحال پوشیده شده است و خون‌رسانی آن از طریق عروق طحالی از تنه عروق سلیاک می‌باشد که در ناحیه ناف طحال وارد آن می‌شوند. طحال دارای عملکرد فیزیولوژیک از قبیل پاک‌سازی میکروارگانیسم‌ها از گردش خون، تولید آنتی‌بادی‌ها و خارج کردن سلول‌های خونی قرمز فرسوده از گردش خون می‌باشد (۱).

طحال در موارد ترومای بلانت شکم مخصوصاً در ناحیه یک چهارم فوقانی چپ، مستعد آسیب است و به‌علت کپسول بسیار نازک، در حالی‌که احشای مجاور آن سالم مانده‌اند، ممکن است دچار پارگی شده و با توجه به واسکولاریته بالا با خونریزی شدید داخل شکم همراه خواهد بود. البته خونریزی تأخیری طحال تا چندین هفته بعد از تروما، ممکن است اتفاق بیافتد (۱، ۳). با توجه به نقش ایمونولوژیک طحال در زمینه باکتری‌های کپسول‌دار، استرپتوکوک پنومونی، هموفیلوس آنفولانزا و نایسریامننژیتس که مقاوم به آنتی‌بیوتیک می‌باشند (۷)، خطر سپسیس بعد از اسپلنکتومی در هر سنی ۵٪ است که مورتالیتی ناشی از آن بیش از ۵۰٪ گزارش

شده است (۲). لذا در بیمارانی که تحت اسپلنکتومی قرار می‌گیرند، پیشگیری از این عفونت‌ها از طریق واکسیناسیون که به‌طور ایده‌آل در طی ۱۴ روز اول اسپلنکتومی است، انجام می‌گیرد (۳). علی‌رغم اینکه طحال قابلیت رژنراسیون بعد از رزکسیون را ندارد، ولی طحال‌های فرعی می‌توانند با برداشتن طحال اصلی رشد کنند و دارای عملکرد شوند (۸).

تا سال ۱۹۷۰، اسپلنکتومی به‌عنوان تنها راه درمان در آسیب‌های حاصل از ترومای طحال، محسوب می‌شد، ولی با توجه به عملکرد ایمونولوژیک طحال، تلاش‌هایی در زمینه حفظ طحال در تروما انجام شد که با توجه به وضعیت آسیب طحال و پایدار بودن یا نبودن بیمار و وضعیت احشای مجاور طحال، بیماران تحت اسپلنکتومی کامل، نسبی و یا اسپلنورافی قرار می‌گرفتند. جهت حفظ قابلیت ایمنی، در بیماران جوان که آسیب روده‌ای همزمان ندارند، از کاشت بافت طحال به‌وسیله قرار دادن تکه‌های ۴۰×۴۰ میلی‌متری از پارانشیم طحال در داخل پیچ‌های ایجاد شده در انتوم بزرگ، استفاده می‌شود (۳، ۷).

کاشت طحال یک پروسیجر ساده است که آلترناتیو کاهش میزان عفونت و کاهش بستری در بیمارستان در بیماران اسپلنکتومی شده است و پزشکان باید با این آلترناتیو آشنا باشند تا در چنین بیمارانی بتوانند از آن استفاده کنند.

در مطالعه کاردوسو و همکاران (۲۰۱۸)، طحال‌های کاشته شده در انتوم بزرگ بعد از اسپلنکتومی، تقریباً ۱۶ هفته بعد از جراحی، دارای عملکرد بودند و داشتن

و نقش مهم شرح حال در تفسیر نتایج تصویربرداری می‌باشد.

در بیمار گزارش حاضر با وجود آگاهی از سابقه اسپلنکتومی، برای چنین توده لگنی، قبل از لاپاراتومی، تشخیص افتراقی احتمالی طحال فرعی کاشته شده مطرح نشده بود که احتمالاً ناشی از نادر بودن بیماری در نتیجه مواجهه کمتر پزشکان با این توده‌ها می‌باشد. در بیمار گزارش حاضر طبق توصیه متخصصان عفونی، با توجه به نداشتن سابقه عفونت و باقی گذاشتن طحال‌های فرعی کاشته شده، تزریق واکسیناسیون بعدی توصیه نشد.

نتیجه‌گیری

در گزارشات تصویربرداری مبنی بر توده‌های سالیید هموزن و دارای انهناسمنت که دارای تومور مارکرهای منفی نیز می‌باشند، در بیماران با سابقه تروما و اسپلنکتومی، باید وجود طحال‌های فرعی کاشته شده را در تشخیص افتراقی توده‌های دیگر، مدنظر قرار داد و جهت تأیید این ظن بالینی از اسکن هسته‌ای با تکنسیم ۹۹ که استاندارد طلایی در تشخیص بافت طحال فعال است، استفاده کرد و یا حتی با لاپاراسکوپی این تشخیص را تأیید کرد تا نیازی به تحمیل جراحی برای بیمار نباشد و با اطمینان بخشی بیشتر بیمار را پیگیری کرد. اینکه آیا در بیمارانی با تشخیص طحال فرعی، نیاز به ارزیابی وضعیت عملکردی ایمونولوژیک طحال می‌باشد، یا رجوع به سابقه تروما، جراحی و نداشتن سابقه بیماری‌های عفونی، دال بر کافی بودن عملکرد این طحال‌هاست و واکسیناسیون را منتفی می‌سازد، که این مسئله جای بحث و تأمل دارد.

تشکر و قدردانی

بدین‌وسیله از همکاری و مساعدت بیمار و خانواده ایشان، آزمایشگاه آسیب‌شناسی، واحد رادیولوژی بیمارستان امام خمینی (ره) تهران و سایر افرادی که ما را در امر نوشتن این مقاله همراهی کردند، تشکر و قدردانی می‌گردد.

فقط ۳۰٪ عملکرد منجر به کسب نتیجه عملکرد کامل طحال شده بود (۲). در مطالعه آلوارز و همکار (۱۹۸۰) در موش‌ها، با انجام کاشت طحال بعد از اسپلنکتومی، میزان بالایی از پاسخ‌دهی عملکردی طحال را اثبات کرده بود (۹). در مطالعه برانت و همکاران (۲۰۱۲) که در زمینه عملکرد کاشت طحال بعد از اسپلنکتومی انجام شده بود، مطالعات هسته‌ای با تکنسیم ۹۹ را استاندارد طلایی برای ارزیابی عملکرد طحال‌های کاشته شده معرفی کرده و نشان دادند که ۸۴/۲٪ افراد این مطالعه، دارای عملکرد فعال طحالی بودند و افزایش عفونت بعد از اسپلنکتومی را نداشته‌اند (۱۰، ۱۱). مطالعه پیسترس و همکار (۱۹۹۴) نشان داد که با توجه به کاشت طحال در امیتوم در آسیب‌های درجه ۴ و ۵ طحال که امکان حفظ طحال وجود ندارد، گزارشاتی مبنی بر درجاتی از عملکرد ایمونولوژیک گزارش شده است، ولی وسعت دامنه عملکرد ایمونولوژیک هنوز معلوم نشده است (۱۲).

در مطالعه مورتل و همکاران (۲۰۰۴)، وجود طحال‌های فرعی در ۱۶٪ از کسانی که تحت سی‌تی اسکن شکم با کنتراست قرار گرفته بودند، گزارش شد که اغلب به‌صورت توده‌هایی با حاشیه مشخص، هموزن و توده گرد کوچک‌تر از ۲ سانتی‌متر بوده و دارای انهناسمنت در تزریق ماده کنتراست بودند. اغلب این طحال‌های فرعی در قسمت خلفی طحال و قدامی جانبی کلیه چپ و در لترال دم پانکراس قرار دارند که با توجه به این ویژگی‌های رادیولوژیک، قابل اشتباه با دیگر پاتولوژی‌ها در قسمت فوقانی شکم می‌باشند (۵).

در بیمار گزارش حاضر با توجه به گذشت ۲۵ سال از اسپلنکتومی و فقط سابقه دو بار واکسیناسیون در دوران کودکی، هیچ سابقه‌ای از ابتلاء به عفونت شدید در او گزارش نشده بود که این امر می‌تواند دال بر نداشتن عملکرد در طحال‌هایی باشد که به‌طور خودبه‌خود در مزوی رکتوم کاشته شده بودند که در واقع ظن بالینی به احتمال طحال فرعی و ارسال نمونه به پاتولوژی و تأیید بافت طحال، شانس بزرگی در حفظ ایمنی بیمار بود.

در بیمار گزارش حاضر گزارشات سونوگرافی و MRI نتوانسته بودند تشخیص افتراقی طحال فرعی را مطرح کنند که در واقع این امر نتیجه ضعف در شرح‌حال‌گیری

منابع

1. Drake R, Vogl AW, Mitchell AW, Tibbitts R, Richardson P. Gray's Atlas of Anatomy E-Book. Elsevier Health Sciences; 2014.
2. Cardoso DL, Cardoso Filho FDA, Cardoso AL, Gonzaga ML, Grande AJ. Should splenic autotransplantation be considered after total splenectomy due to trauma? Revista do Colégio Brasileiro de Cirurgiões 2018; 45(3).
3. Brunnicardi F, Andersen D, Billiar T, Dunn D, Hunter J, Matthews J, et al. Schwartz's principles of surgery, 10e. McGraw-hill; 2014.
4. Vikse J, Sanna B, Henry BM, Tattera D, Sanna S, Pękala PA, et al. The prevalence and morphometry of an accessory spleen: A meta-analysis and systematic review of 22,487 patients. Int J Surg 2017; 45:18-28.
5. Mortelé KJ, Mortelé B, Silverman SG. CT features of the accessory spleen. AJR Am J Roentgenol 2004; 183(6):1653-7.
6. Taskin MI, Baser BG, Adali E, Bulbul E, Uzgoren E. Accessory spleen in the pelvis: A case report. Int J Surg Case Rep 2015; 12:23-5.
7. Kellum JM. Maingot's Abdominal Operations. Annals of Surgery 2008; 248(5):893-4.
8. Khan ZA, Dikki PE. Return of a normal functioning spleen after traumatic splenectomy. J R Soc Med 2004; 97(8):391-2.
9. Alvarez FE, Greco RS. Regeneration of the spleen after ectopic implantation and partial splenectomy. Arch Surg 1980; 115(6):772-5.
10. Brandt CT, Brandão SC, Domingues AL, Gondra LA, Viana RA. Splenosis after splenectomy and spleen tissue autoimplantation: Late followup study. J Indian Assoc Pediatr Surg 2012; 17(3):104-6.
11. Lannig Nielsen J, Sørensen FH, Saksø P, Hansen HH. Implantation of autologous splenic tissue after splenectomy for trauma. Br J Surg 1982; 69(9):529-30.
12. Pisters PW, Pachter HL. Autologous splenic transplantation for splenic trauma. Ann Surg 1994; 219(3):225-35.