

# بررسی اثرات پنتوکسی فیلین بر تغییرات استریولوژی بافت تخمدان منجمد شده موش سوری

الیاس کارگر ابرقویی<sup>۱</sup>، فاطمه کریمی<sup>۱</sup>، فرزانه دهقانی<sup>۲</sup>، ابراهیم رحمانی مقدم<sup>۳</sup>، مرضیه اورنگ<sup>۳</sup>، الهام علی آبادی<sup>۴\*</sup>

<sup>۱</sup>گروه علوم تشریحی، دانشگاه علوم پزشکی شیراز، شیراز، ایران، <sup>۲</sup>مرکز تحقیقات هیستومورفومتری و استریولوژی، دانشگاه علوم پزشکی شیراز، شیراز، ایران، <sup>۳</sup>آزمایشگاه تحقیقات دانشجویی، دانشگاه علوم پزشکی شیراز، شیراز، ایران.

تاریخ وصول: ۱۳۹۸/۱۲/۱۹ تاریخ پذیرش: ۱۳۹۹/۰۴/۱۴

## چکیده

**زمینه و هدف:** انجماد تخمدان یک تکنیک در روش‌های کمک باروری مصنوعی می‌باشد، درحالی که تخمدان نسبت به پروسه انجماد ذوب آسیب‌پذیر است. پنتوکسی فیلین به عنوان یک آنتی‌اکسیدان با کاهش رادیکال آزاد در محیط کشت اثر محافظتی دارد. هدف از این مطالعه تعیین و بررسی اثرات پنتوکسی فیلین بر تغییرات استریولوژی بافت تخمدان منجمد شده موش سوری بود.

**روش بررسی:** این مطالعه تجربی در سال ۱۳۹۸ در دانشگاه علوم پزشکی شیراز بر روی ۲۵ تخمدان موش ماده انجام شد، که به طور تصادفی به پنج گروه (هر گروه ۵ موش) تقسیم شدند؛ گروه ۱ (کنترل): در این گروه هیچ‌گونه درمانی صورت نگرفت. گروه‌های ۲ و ۳ (شاهد ۱ و ۲): در گروه ۲ پس از خارج شدن تخمدان‌ها، نیم ساعت در انکوباتور CO<sub>2</sub> در محیط بافر فسفات سالیین+آلبومین سرم گاوی (PB1+BSA) قرار داده و در گروه ۳ علاوه بر قرار دادن در انکوباتور، ۱/۸ میلی‌مولار پنتوکسی فیلین به محیط بافر اضافه گردید و گروه‌های ۴ و ۵ (آزمایش ۱ و ۲): در گروه ۴ پس از خارج شدن تخمدان‌ها از بدن حیوان، تخمدان‌ها به مدت دو هفته منجمد شده و پس از طی این زمان ذوب و در انکوباتور CO<sub>2</sub> در به مدت نیم ساعت در محیط بافر فسفات سالیین+آلبومین سرم گاوی (PB1+BSA) قرار داده و در گروه ۵ علاوه بر فریز، ذوب و انکوبه کردن، تخمدان‌ها در معرض بافر حاوی ۱/۸ میلی‌مولار پنتوکسی فیلین قرار گرفتند. پس از مراحل تهیه بافتی، مقاطع بافت تخمدان مورد ارزیابی استریولوژیک قرار گرفت. داده‌ها با استفاده از نرم‌افزار SPSS و آزمون آماری کروسکال والیس تجزیه و تحلیل شدند.

**یافته‌ها:** برآوردهای استریولوژی نشان داد که حجم کل تخمدان و کورتکس در گروه‌های شاهد ۲، آزمایش ۱ و آزمایش ۲ نسبت به گروه کنترل افزایش یافت، اما این افزایش معنی‌دار نبود ( $p > 0.05$ ). از سوی دیگر، حجم مدولا در گروه‌های شاهد ۲، آزمایش ۱ و آزمایش ۲ نسبت به گروه کنترل کاهش یافت، اما این کاهش معنی‌دار نبود ( $p > 0.05$ ).

**نتیجه‌گیری:** بر اساس نتایج این مطالعه پنتوکسی فیلین و انجماد سبب افزایش حجم بافت تخمدان می‌شوند و پنتوکسی فیلین با وجود خاصیت آنتی‌اکسیدانی، تأثیری بر روی محافظت از تخمدان در برابر اثرات منفی انجماد نخواهد داشت.

واژه‌های کلیدی: تخمدان، انجماد، پنتوکسی فیلین، موش سوری

\* نویسنده مسئول: الهام علی آبادی، شیراز، دانشگاه علوم پزشکی شیراز، گروه علوم تشریحی

Email: aliabade@sums.ac.ir



## مقدمه

فولیکول در مراحل مختلف تکوینی است که می‌تواند به دفعات در سیکل‌های متوالی از آن استفاده نمود که این امر در درمان ناباروری و یا در بیماران مبتلا به سرطان که تحت درمان با پرتودرمانی یا شیمی‌درمانی هستند و پس از درمان می‌خواهند به زندگی طبیعی خود برگردند دارای اهمیت بسزایی است (۸). در حین انجماد شیشه‌ای، مایعات بافت می‌توانند به وسیله کرایوپروتکتنت‌ها، برای جلوگیری از حرکت مولکول‌های آب جایگزین شوند (۹). آسیب و سمیت به وسیله انجماد شیشه‌ای ممکن است به دلیل شوک اسمزی، استرس اکسیداتیو و آسیب به علت سرمای شدید به بافت باشد (۱۰). از آنجا که بافت‌های منجمد شده قبل از هر گونه استفاده یابد ذوب شوند، گونه‌های فعال اکسیژن (ROS) در محیط ذوب می‌توانند باعث آسیب سلول‌های بافتی گردند (۱۱). آسیب استرس اکسیداتیو که ممکن است بعد از انجماد تخمدان رخ دهد، می‌تواند با استفاده از آنتی‌اکسیدان‌ها پیشگیری شود (۱۰). استرس اکسیداتیو می‌تواند بر اجزای سلولی مانند پروتئین‌ها، لیپیدها و کربوهیدرات‌ها تأثیر بگذارد و منجر به تجزیه غشای سلولی و قطعه قطعه شدن DNA شود (۱۱-۱۳). برخی از پژوهش‌ها نشان داده‌اند که انجماد شیشه‌ای و کرایوپروتکتنت‌ها می‌توانند به ارگانل‌های تخمک، زونا پلوسیدا و سلول‌های گرانولوزا آسیب وارد کنند که این آسیب می‌تواند به وسیله آنتی‌اکسیدان‌ها محافظت و کاهش پیدا کند (۱۴).

انجماد روشی جهت نگه‌داری طولانی مدت سلول، بافت و حتی عضو به شکل کامل است که امروزه جایگاه خود را در روش‌های کمک باروری آزمایشگاهی باز کرده و در نگه‌داری گامت‌ها، بافت‌های تولید مثلی و جنین نقش مهمی دارد (۱). انجماد تخمدان یک روش مفید برای زنانی است که در معرض خطر از دست دادن عملکرد تخمدان هستند که می‌تواند به علت یائسگی زودرس، سندرم تخمدان پلی‌کیستیک و استفاده از شیمی‌درمانی و پرتودرمانی باشد (۲ و ۳). در دهه اخیر از دو روش پایه برای انجماد تخمک، جنین و تخمدان استفاده شده است که عبارتند از: انجماد آهسته (freezing Slow) و انجماد شیشه‌ای (Vitrification). پژوهش‌ها نشان داده‌اند که انجماد شیشه‌ای به علت عدم تشکیل بلور یخ داخل و خارج سلولی و در نتیجه کاهش اثرات منفی فشار اسمزی محیط بر سلول و آسیب سلول، روش مناسب‌تری در مقایسه با روش انجماد آهسته است (۴). انجماد شیشه‌ای روندی است که در طی آن سلول‌های زنده، بدون تشکیل یخ داخل سلولی، در غلظت‌های بالایی از ضد یخ و دمای بسیار پایین منجمد می‌شوند (۵ و ۶). امروزه محققین به دنبال روش‌های مناسبی جهت نگه‌داری سلول‌های جنسی بالغ قابل تکثیر (Gamete) و جنین جانوران هستند. از جمله این روش‌ها انجماد بافت تخمدان است (۷). از مهم‌ترین دلایل به کارگیری انجماد تخمدان در مقایسه با انجماد تخمک، مربوط به وجود تعداد زیادی

علوم پزشکی شیراز تهیه و دستورالعمل‌های اخلاقی کمیته اخلاق دانشگاه علوم پزشکی شیراز در مورد حیوانات آزمایشگاهی به صورت کامل رعایت گردید. موش‌ها در قفس‌های جداگانه و در شرایط استاندارد (۱۲ ساعت تاریکی، ۱۲ ساعت روشنایی) و دمای  $22 \pm 2$  و رطوبت مناسب نگه‌داری شدند و دسترسی به آب و غذا برای آن‌ها آزاد بود. برای این که تمام حیوانات جهت انجام مطالعات در مرحله یکسانی از سیکل جنسی (فاز پرواستروس) باشند، تست پاپ اسمیر برای هر حیوان انجام شد.

تخمندان‌های موش‌ها به طور تصادفی به پنج گروه ۵ تایی تقسیم شدند؛ گروه ۱ (کنترل): در این گروه تخمدان‌ها از بدن حیوان خارج شدند و هیچ‌گونه درمانی صورت نگرفت.

گروه‌های ۳ و ۲ (شاهد ۲ و ۱): در گروه ۲ پس از خارج شدن تخمدان‌ها، نیم ساعت در انکوباتور CO<sub>2</sub> در محیط بافر فسفات سالین + آلبومین سرم گاوی (PB1+BSA) قرار داده و در گروه ۳ علاوه بر قرار دادن در انکوباتور، ۱/۸ میلی‌مولار پنتوکسی فیلین (۲۰) به محیط بافر اضافه گردید.

گروه‌های ۴ و ۵ (آزمایش ۲ و ۱): در گروه ۴ پس از خارج شدن تخمدان‌ها از بدن حیوان، تخمدان‌ها به مدت دو هفته منجمد شده و پس از طی این زمان ذوب و در انکوباتور CO<sub>2</sub> دار به مدت نیم ساعت در محیط بافر فسفات سالین + آلبومین سرم گاوی (PB1+BSA) قرار داده و در گروه ۵ علاوه بر فریز،

پنتوکسی فیلین دارویی با نام شیمیایی دهیدرو — ۳، ۷ — دی متیل — ۱- (۵-اکسوهگزیل) — ۱-اچ — پورین — ۶، ۲- دیون — ۳، ۷- و با فرمول شیمیایی C<sub>13</sub>H<sub>18</sub>N<sub>4</sub>O<sub>3</sub> که دارای خواص هم‌چون ضدالتهابی، اتساع عروق، افزایش انعطاف‌پذیری گلبول‌های قرمز و افزایش اکسیژن رسانی به بافت‌ها است (۱۵). پنتوکسی فیلین یک مشتق متیل گزانتین است که دارای خواص بیوشیمیایی و آنتی‌اکسیدانی متنوع است و می‌تواند رادیکال‌های آزاد سمی را مهار کند (۱۶ و ۱۷). پژوهش‌ها نشان داد که این دارو در مدل‌های موش صحرایی می‌تواند آتوزری فولیکولار ناشی از سندرم تخمدان پلی کیستیک را کاهش دهد (۱۸).

امروزه یکی از روش‌های ارزیابی روند بیماری یا میزان پیشرفت بهبودی، استفاده از روش‌های استریولوژی می‌باشد. با توجه به اثرات زیان‌آور رادیکال‌های آزاد بر روی ساختارهای سلول، هدف از این مطالعه تعیین اثر پنتوکسی فیلین بر بافت تخمدان منجمد شده موش سوری به روش استریولوژی بود.

### روش بررسی

در این مطالعه تجربی که در سال ۱۳۹۸ در دانشگاه علوم پزشکی شیراز بر روی ۲۵ سر موش سوری ماده نژاد بالبسی، در محدوده سن ۸ - ۶ هفته با وزن ۲۷-۳۵ گرم در نظر گرفته شد. حیوانات از مرکز تکثیر و پرورش حیوانات آزمایشگاهی دانشگاه

پارافینی، برش‌های ۵ میکرونی با استفاده از میکروتوم تهیه و به روش هماتوکسیلین - ائوزین رنگ‌آمیزی شد.

آنالیز میکروسکوپی با استفاده از یک میکروسکوپ ژاپنی مدل NikonE200 Eclipse که بر روی آن دوربین CCD سونی مدل Hyper HAD نصب و به مانیتور Platrun LG متصل می‌باشد انجام شد. به منظور برآورد حجم هر یک از ساختارهای تخمدان، از روش شمارش نقطه‌ای استفاده شده که در آن یک گرید نقطه‌ای (ابزار یا سیستم نقطه‌ای) با فاصله معین و مساوی به طور تصادفی بر روی ۱۵ میدان دید از هر اسلاید ۵ میکرونی قرار داده می‌شود و تعداد نقاطی که با ناحیه سطح برش برخورد می‌کنند شمارش می‌شوند (شکل ۱). دانسیته حجمی با استفاده از

فرمول‌های زیر محاسبه گردید؛

$$Vv(\text{structure/ovary}) = \frac{\sum P_{\text{structure}}}{\sum P_{\text{total}}}$$

$\sum P(\text{total})$  تعداد نقاط برخورد کننده از گرید با کل میدان دید انتخاب شده و  $\sum P(\text{structure})$  تعداد نقاط برخورد کننده از گرید با هر یک از ساختارهای تخمدان می‌باشد (۲۲ و ۲۱).

داده‌های جمع‌آوری شده با استفاده از نرم‌افزار SPSS و آزمون آماری کروسکال والیس تجزیه و تحلیل شدند.

#### یافته‌ها

نتایج مطالعه نشان داد که حجم کل تخمدان در گروه‌های شاهد ۲، آزمایش ۱ و ۲ نسبت به گروه

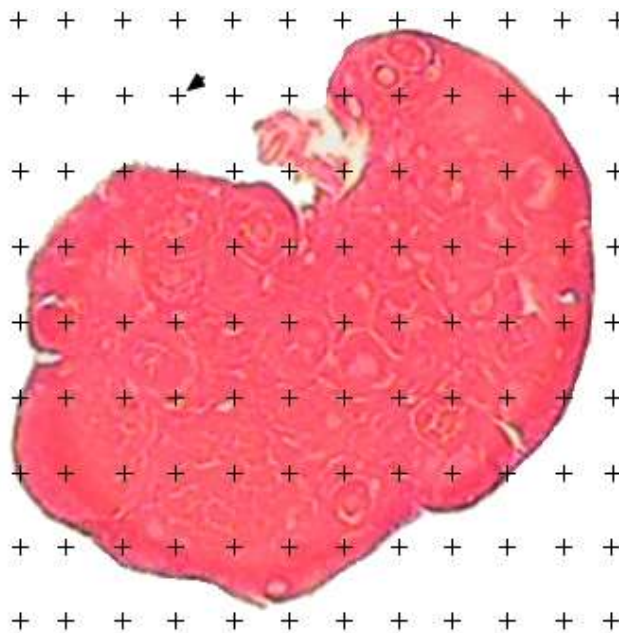
ذوب و انکوبه کردن، تخمدان‌ها در معرض بافر حاوی ۱/۸ میلی‌مولار پنتوکسی فیلین قرار گرفتند.

محلول انجمادی را به مدت ۳۰ دقیقه در دمای اتاق گذاشته تا گرم شود. بعد از گرم شدن، سه قطره به اندازه ۱۰۰ میکرولیتر از محلول انجمادی را درون پتری دیش گذاشته و بافت تخمدان وارد این قطرات شد. به صورتی که در دو قطره اول بافت تخمدان شسته شد و در قطره آخر به مدت ۵ دقیقه نگه داشته شد تا فرآیند آبگیری انجام شود. بعد از آبگیری، بافت تخمدان به کرایوتیوپ با حداقل محلول انجمادی (۰/۵ میلی‌لیتر) انتقال داده شد و بعد از آن کرایوتیوپ‌ها به تانک نیتروژن انتقال داده شد و به مدت دو هفته در تانک نیتروژن نگهداری شد. بعد از دو هفته بافت تخمدان از تانک نیتروژن خارج شد و مراحل ذوب انجام گرفت.

کرایوتیوپ‌ها بعد از خروج از تانک نیتروژن، درون مقداری نیتروژن مایع قرار گرفتند. سپس کرایوتیوپ‌ها به مدت چند ثانیه در بخار نیتروژن نگه داشته شدند و بعد به مدت چند ثانیه در هوای آزاد قرار داده شدند و سپس وارد آب ۲۵ درجه سانتی‌گراد کرده تا محلول انجمادی ذوب شود. پس از ذوب شدن محلول انجمادی بافت تخمدان را از کرایوتیوپ خارج کرده و به ترتیب زیر داخل غلظت‌های نزولی ساکارز (۱، ۰/۵، ۰/۲۵ مول) قرار داده شدند. بعد از اتمام مراحل ذوب، تخمدان‌ها در فیکساتیو فرمالین بافر قرار گرفته و پس از انجام مراحل پاساژ بافتی و تهیه بلوک

کاهش از نظر آماری معنی‌دار نبود ( $p > 0.05$ ). بین گروه کنترل و گروه شاهد ۱ تفاوت معنی‌داری مشاهده نشد ( $p > 0.05$ ) (نمودار ۳، جدول ۱). ارزیابی کیفی بافت تخمدان با استفاده از تصاویر بافتی نشان داد که در گروه کنترل و شاهد ۱ بافت تخمدان طبیعی و آسیبی در بافت مشاهده نگردید در حالی که در گروه‌های آزمایش ۱ و ۲ نشانه‌هایی از تخریب بافت تخمدان و ایجاد در بین سلول‌ها مشاهده گردید که این آسیب می‌تواند به علت عوارض انجماد شیشه‌ای باشد. همچنین ارزیابی تصاویر بافتی مربوط به گروه شاهد ۱ نشان دهنده وجود تخریب در بافت تخمدان بود (شکل ۲).

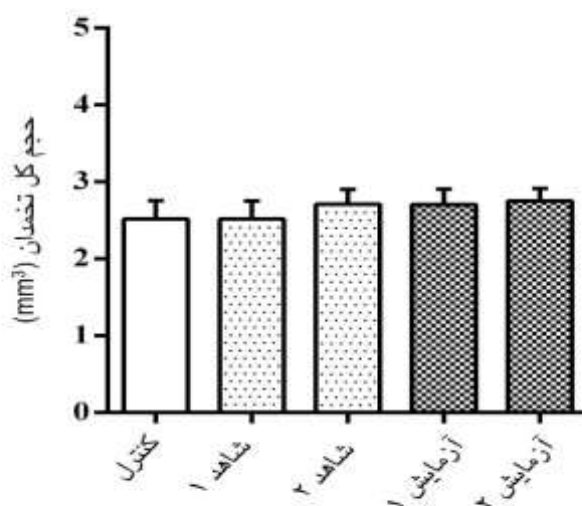
کنترل و گروه شاهد ۱ افزایش یافت، اما این افزایش از نظر آماری معنی‌دار نبود ( $p > 0.05$ ). بین گروه کنترل و گروه شاهد ۱ تفاوت معنی‌داری مشاهده نشد ( $p > 0.05$ ) (نمودار ۱، جدول ۱). همچنین حجم کورتکس تخمدان در گروه‌های شاهد ۲، آزمایش ۱ و ۲ نسبت به گروه کنترل و گروه شاهد ۱ افزایش یافت، اما این افزایش از نظر آماری معنی‌دار نبود ( $p > 0.05$ ). بین گروه کنترل و گروه شاهد ۱ تفاوت معنی‌داری مشاهده نشد ( $p > 0.05$ ) (نمودار ۲، جدول ۱). نتایج استریولوژی در مورد حجم مدولا تخمدان در گروه‌های شاهد ۲، آزمایش ۱ و ۲ نسبت به گروه کنترل و گروه شاهد ۱ کاهش افزایش یافت، اما این



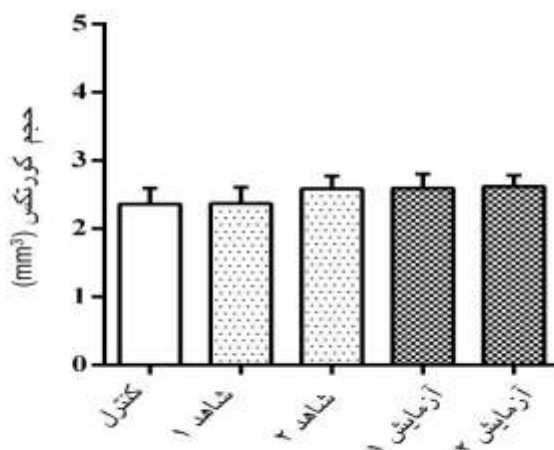
شکل ۱: برآورد حجم تخمدان، کورتکس و مدولا با استفاده از روش کاوالیه. یک گرید نقطه‌ای با فاصله معین و مساوی به طور تصادفی بر روی هر اسلاید قرار داده می‌شود و تعداد نقاطی که با ناحیه سطح برش برخورد می‌کنند شمارش می‌شوند

جدول ۱: میانگین و انحراف معیار حجم قسمت‌های مختلف تخمدان بین گروه‌های مختلف مورد آزمایش

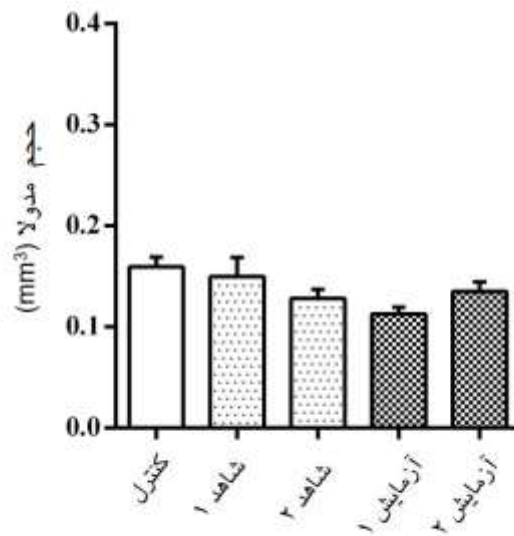
گروه‌ها	حجم کل تخمدان میانگین $\pm$ انحراف معیار	حجم کورتکس میانگین $\pm$ انحراف معیار	حجم مدولا میانگین $\pm$ انحراف معیار
کنترل	۲/۰ $\pm$ ۵۱/۵۲	۲/۰ $\pm$ ۳۵/۵۱	۰/۰ $\pm$ ۱۵/۰۲
شاهد ۱	۲/۰ $\pm$ ۵۲/۵۲	۲/۰ $\pm$ ۳۷/۵۲	۰/۰ $\pm$ ۱۴/۰۴
شاهد ۲	۲/۰ $\pm$ ۷۱/۴۲	۲/۰ $\pm$ ۵۸/۴۱	۰/۰ $\pm$ ۱۲/۰۲
آزمایش ۱	۲/۰ $\pm$ ۷۰/۴۵	۲/۰ $\pm$ ۵۹/۴۶	۰/۰ $\pm$ ۱۱/۰۱
آزمایش ۲	۲/۰ $\pm$ ۷۵/۳۵	۲/۰ $\pm$ ۶۱/۳۶	۰/۰ $\pm$ ۱۲/۰۲



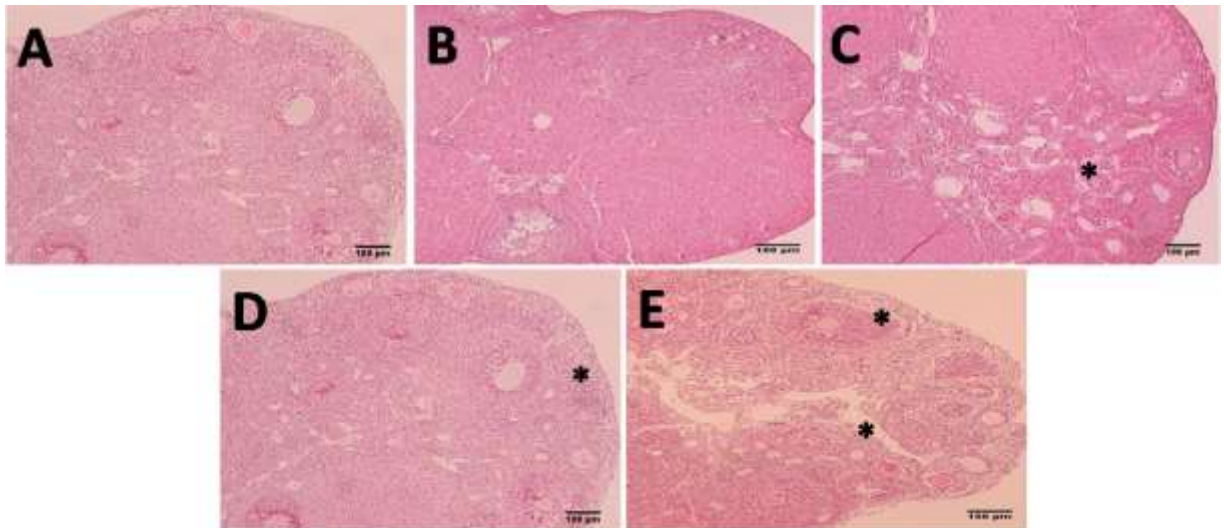
نمودار ۱: مقایسه حجم کل تخمدان در گروه‌های مختلف. تفاوت معنی‌داری بین گروه‌ها مشاهده نشد ( $p > 0.05$ ).



نمودار ۲: مقایسه حجم کورتکس تخمدان در گروه‌های مختلف. تفاوت معنی‌داری بین گروه‌ها مشاهده نشد ( $p > 0.05$ ).



نمودار ۳: مقایسه حجم مدولای تخمدان در گروه‌های مختلف. تفاوت معنی‌داری بین گروه‌ها مشاهده نشد ( $p > 0.05$ ).



شکل ۲: تصاویر (A, B) از گروه کنترل و شاهد ۱ نشان دهنده طبیعی بودن بافت تخمدان می‌باشد. تصاویر (C, D, E) به ترتیب از گروه شاهد ۲، آزمایش ۱ و آزمایش ۲ نشان دهنده تخریب بافت تخمدان و ایجاد فضا در بین سلول‌ها (\*) می‌باشد.



## بحث

انجماد تخمدان یک تکنیک در روش‌های کمک باروری مصنوعی می‌باشد. از آنجا که بافت‌های منجمد شده قبل از هر گونه استفاده ذوب می‌شوند، گونه‌های فعال اکسیژن در محیط ذوب می‌توانند باعث آسیب سلول‌ها و بافت تخمدان گردند. پنتوکسی فیلین به عنوان یک آنتی‌اکسیدان با کاهش رادیکال آزاد در محیط کشت می‌تواند اثر محافظتی داشته باشد (۱۱ و ۱). لذا هدف از این مطالعه تعیین اثر پنتوکسی فیلین بر بافت تخمدان منجمد شده موش سوری به روش استریولوژی بود.

نتایج این مطالعه نشان داد که حجم کل تخمدان و کورتکس در اثر پنتوکسی فیلین و انجماد افزایش می‌یابد و پنتوکسی فیلین نمی‌تواند سبب محافظت بافت تخمدان در برابر انجماد گردد. اینر و همکاران در مطالعه خود نشان دادند که انجماد بر ایجاد تغییرات فراساختاری از جمله واکوئل در اوپلاسم، آسیب به میتوکندری، پارگی اوولما و کاهش میکروویلی نقش دارد. این تغییرات بر اثر شوک اسمزی و تشکیل کریستال یخ در طی انجماد به وجود می‌آید و تغییر در هرکدام از این ساختارها بر نتایج باروری تأثیر بسزایی دارد (۲۳). پژوهش‌های کمی در مورد اثرات استریولوژی بر آسیب بافت تخمدان صورت گرفته در حالی که در پژوهش‌های میکروسکوپ الکترونی که به عنوان یک گلد استاندارد مطرح است، گزارش‌هایی مبنی بر آترزی و مرگ سلولی تعدادی از فولیکول‌های ثانویه و آنترال پس از

گذشت چندین روز بعد از انجماد و ذوب بافت تخمدان وجود دارد (۲۶-۲۴). مازوچی و همکاران در بررسی فرا ساختار تخمک پس از انجماد با استفاده از میکروسکوپ الکترونی مشاهده کرده‌اند که پس از انجماد به هم ریختگی شدید در غشای سلول، سیتوپلاسمی، تغییر شکل میتوکندری‌ها، جا به جایی ارگانل‌ها و واکوئل‌های فراوان در سیتوپلاسم دیده می‌شود (۲۷). مطالعه علی‌آبادی و همکاران نشان داد که انجماد شیشه‌ای بافت تخمدان با استفاده از اتیلین گلیکول و فایکول تغییرات مورفولوژیکی را در بافت تخمدان و فولیکول‌ها ایجاد می‌کند. یک سری عوامل در تغییرات مورفولوژی فولیکول‌های آنترال و پره آنترال می‌توانند دخیل باشد که این عوامل شامل؛ ناتوانی نفوذ ضد یخ به مرکز بافت و تشکیل کریستال یخ، بروز آسیب در طی مراحل گرم شدن و تعداد لایه‌های سلول‌های فولیکولر است. هر چه تعداد سلول‌های فولیکولر بیشتر باشد می‌تواند در برابر نفوذ یا خروج ضدیخ ممانعت بیشتری ایجاد کند (۱۹). علاوه بر آن ضخامت لایه شفاف در بعضی از تخمک‌ها یکسان نبوده و لایه شفاف به هم ریخته بود و نامنظم بوده که به علت اثر انجماد بر لایه شفاف و آزاد شدن گرانول‌های قشری و ایجاد کریستال‌های یخ باعث تغییر در ساختار لایه شفاف می‌باشد، این مسئله می‌تواند بر نتایج باروری اثر منفی داشته باشد. پژوهش‌هایی نیز وجود دارد که حاکی از آن است که انجماد بر غشاهای سیتوپلاسمی و اندامک‌های داخل سلولی تأثیر می‌گذارد (۲۸). از این رو می‌توان نتیجه

محافظتی سایر آنتی اکسیدان‌ها بر روی آسیب بافتی تخمدان ناشی از انجماد بررسی گردد.

### نتیجه گیری

بر اساس نتایج این مطالعه پنتوکسی فیلین و انجماد سبب افزایش حجم بافت تخمدان می‌شوند و پنتوکسی فیلین با وجود خاصیت آنتی‌اکسیدانی، تأثیری بر روی محافظت از تخمدان در برابر اثرات منفی انجماد نخواهد داشت.

### تقدیر و تشکر

این مقاله برگرفته از پایان‌نامه دوره کارشناسی ارشد رشته علوم تشریحی با کد اخلاق IR.SUMS.RES.1391.S6072 دانشگاه علوم پزشکی شیراز می‌باشد که با حمایت‌های معنوی و مادی معاونت محترم پژوهشی دانشگاه انجام شد. بدین وسیله از زحمات این عزیزان تقدیر و تشکر به عمل می‌آوریم. همچنین نویسندگان بر خود لازم می‌دانند که از کمک‌های کارشناسان مرکز تحقیقات هیستومورفومتری و استریولوژی تشکر و سپاسگزاری نمایند.

گرفت که در تحقیق حاضر، انجماد به علت آسیب‌های وارد شده به بافت تخمدان می‌تواند باعث افزایش حجم تخمدان نسبت به گروه کنترل شود. از طرف دیگر، مشاهده شده است آنتی‌اکسیدان‌ها به طور عمده باعث کاهش ROS می‌شوند. آنتی‌اکسیدان‌ها با اضافه شدن به محیط کشت‌های انجمادی و یا غیرانجمادی می‌توانند باعث بهبود کیفیت اجزای سلولی شوند (۲۸). بررسی‌های انجام شده با میکروسکوپ نوری و الکترونی نشان داده‌اند، ۳۰ دقیقه پس از قرار گرفتن تخمدان در محیط کشت پنتوکسی فیلین، غشای سلول‌های تکا، گرانولوزا و تخمک پس از انجماد تخریب می‌شوند (۱۹). در واقع پنتوکسی فیلین نتوانسته است نقش محافظتی خود را مانند دیگر آنتی‌اکسیدان‌ها در برابر تخریب شدن غشای سلولی ایفا کند و در نتیجه بعد از انجماد به غشای سلولی آسیب وارد شده است که این امر می‌تواند به علت عوارض جانبی پنتوکسی فیلین باشد، که باعث می‌شود پنتوکسی فیلین نتواند اثر تخریبی شوک اسمزی را در طی فرآیند انجماد کم کند و در نتیجه باعث پارگی و تخریب بیشتر غشای سلولی شود (۳۰). همچنین گزارش شده که پنتوکسی فیلین باعث القای میتوز می‌شود و قبل از این که DNA بازسازی شود وارد تقسیم سلولی می‌شود و این باعث القای آپوپتوز و تخریب سلولی می‌شود (۳۱).

در این مطالعه به نظر اندازه گیری رادیکال‌های آزاد به عنوان یک پارامتر کمی می‌توانست مفید باشد. همچنین پیشنهاد می‌گردد در مطالعات آینده تاثیر

## REFERENCES

1. Dhali A, Anchamparathy V, Butler S, Pearson R, Mullarky I, Gwazdauskas F. Gene expression and development of mouse zygotes following droplet vitrification. *Theriogenology* 2007; 68(9): 1292-8.
2. Huang JY, Chen HY, Park JYS, Tan SL, Chian RC. Comparison of spindle and chromosome configuration in in vitro-and in vivo-matured mouse oocytes after vitrification. *Fertility and Sterility* 2008; 90(4): 1424-32.
3. Trounson A. Development of in vitro fertilization in Australia. *Fertility and Sterility* 2018; 110(1): 19-24.
4. Kasai M, Mukaida T. Cryopreservation of animal and human embryos by vitrification. *Reproductive BioMedicine Online* 2004; 9(2): 164-70.
5. Gook DA, Edgar DH. Human oocyte cryopreservation. *Human Reproduction Update* 2007; 13(6): 591-605.
6. Chrenek P, Makarevich A, Popelková M, Schlarmannová J, Toporcerová S, Ostró A, et al. Ultrastructure of vitrified rabbit transgenic embryos. *Zygote* 2014; 22(4): 558.
7. Kim S, Lee Y, Lee S, Kim T. Ovarian tissue cryopreservation and transplantation in patients with cancer. *Obstet Gynecol Sci* 2018; 61(4): 431-42.
8. Roux C, Amiot C, Agnani G, Aubard Y, Rohrlisch PS, Piver P. Live birth after ovarian tissue autograft in a patient with sickle cell disease treated by allogeneic bone marrow transplantation. *Fertility and Sterility* 2010; 93(7): e15- 9.
9. Campos ALM, de Souza Guedes J, Rodrigues JK, Pace WAP, Fontoura RR, Caetano JPJ, et al. Comparison between slow freezing and vitrification in terms of ovarian tissue viability in a bovine model. *Revista Brasileira de Ginecologia e Obstetrícia/RBGO Gynecology and Obstetrics* 2016; 38(07): 333-9.
10. Best BP. Cryoprotectant toxicity: facts, issues, and questions. *Rejuvenation Research* 2015; 18(5): 422-36.
11. Liu Q, Wang X, Wang W, Zhang X, Xu S, Ma D, et al. Effect of the addition of six antioxidants on sperm motility, membrane integrity and mitochondrial function in red seabream (*Pagrus major*) sperm cryopreservation. *Fish Physiology and Biochemistry* 2015; 41(2): 413-22.
12. Aliabadi E, Karimi F, Talaei-Khozani T. Effects of L-Carnitine and pentoxifylline on carbohydrate distribution of mouse testicular sperm membrane. *Iranian Journal of Medical Sciences* 2013; 38(2): 107.
13. Suzuki N, Mittler R. Reactive oxygen species and temperature stresses: a delicate balance between signaling and destruction. *Physiologia Plantarum* 2006; 126(1): 45-51.
14. Khalili MA, Maione M, Palmerini MG, Bianchi S, Macchiarelli G, Nottola SA. Ultrastructure of human mature oocytes after vitrification. *European Journal of Histochemistry: EJH* 2012; 56(3): 236-42.
15. Fan H, Kim SM, Cho YJ, Eo MY, Lee SK, Woo KM. New approach for the treatment of osteoradionecrosis with pentoxifylline and tocopherol. *Biomaterials Research* 2014; 18(1): 13.
16. Ranjbar A, Ghahremani MH, Sharifzadeh M, Golestani A, Ghazi-Khansari M, Baeeri M, et al. Protection by pentoxifylline of malathion-induced toxic stress and mitochondrial damage in rat brain. *Human & Experimental Toxicology* 2010; 29(10): 851-64.
17. Rizzi Sanchez E, Bonacio G, Batista RIM, Garcia VT, Gonçalves BR, Victorino TR, et al. Abstract P3022: Pentoxifylline exerts antiinflammatory and antioxidant effects, inhibits mmp-2 activity and attenuates renovascular hypertension-induced vascular alterations. *Hypertension* 2019; 74(1): AP3022.
18. Rezvanfar MA, Saadat S, Saadi HAS, Mansoori P, Saedi S, Gooshe M, et al. Cellular and molecular mechanisms of pentoxifylline's beneficial effects in experimental polycystic ovary. *Theriogenology* 2015; 83(6): 968-77.
19. Aliabadi E, Mesbah F, Kargar-Abarghouei E, Zahiri S, Abdi S. Effects of pentoxifylline on the histological and ultra-structural features of vitrified mouse ovarian tissue: An experimental study. *International Journal of Reproductive BioMedicine* 2018; 16(6): 387.
20. Kovačić B, Vlasisavljević V, Reljić M. Clinical use of pentoxifylline for activation of immotile testicular sperm before ICSI in patients with azoospermia. *Journal of Andrology* 2006; 27(1): 45-52.
21. Mühlfeld C, Nyengaard JR, Mayhew TM. A review of state-of-the-art stereology for better quantitative 3D morphology in cardiac research. *Cardiovascular Pathology* 2010; 19(2): 65-82.
22. Hyde DM, Tyler NK, Plopper CG. Morphometry of the respiratory tract: avoiding the sampling, size, orientation, and reference traps. *Toxicologic Pathology* 2007; 35(1): 41-8.

23. Ebner T, Moser M, Sommergruber M, Gaiswinkler U, Shebl O, Jesacher K, et al. Occurrence and developmental consequences of vacuoles throughout preimplantation development. *Fertility and Sterility* 2005; 83(6): 1635-40.
24. Picton HM, Gosden RG. In vitro growth of human primordial follicles from frozen-banked ovarian tissue. *Molecular and Cellular Endocrinology* 2000; 166(1): 27-35.
25. Shaw J, Cox SL, Trounson A, Jenkin G. Evaluation of the long-term function of cryopreserved ovarian grafts in the mouse, implications for human applications. *Molecular and Cellular Endocrinology* 2000; 161(1-2): 103-10.
26. Sonmezer M, Oktay K. Orthotopic and heterotopic ovarian tissue transplantation. *Best Practice & Research Clinical Obstetrics & Gynaecology* 2010; 24(1): 113-26.
27. Mazoochi T, Salehnia M, Valojerdi MR, Mowla SJ. Morphologic, ultrastructural, and biochemical identification of apoptosis in vitrified-warmed mouse ovarian tissue. *Fertility and Sterility* 2008; 90(4): 1480-6.
28. Shiloh H, Baratz SL, Koifman M, Ishai D, Bidder D, Weiner-Meghanzi Z, et al. The impact of cigarette smoking on zona pellucida thickness of oocytes and embryos prior to transfer into the uterine cavity. *Human Reproduction* 2004; 19(1): 157-9.
29. Hosseini S, Forouzanfar M, Hajian M, Asgari V, Abedi P, Hosseini L, et al. Antioxidant supplementation of culture medium during embryo development and/or after vitrification-warming; which is the most important? *Journal of Assisted Reproduction and Genetics* 2009; 26(6): 355-64.
30. Stanic P, Sonicki Z, Suchanek E. Effect of pentoxifylline on motility and membrane integrity of cryopreserved human spermatozoa. *International Journal of Andrology* 2002; 25(3): 186-90.
31. Theron AB, Verheye-Dua L, Böhm T. The role of G2-block abrogation, DNA double-strand break repair and apoptosis in the radiosensitization of melanoma and squamous cell carcinoma cell lines by pentoxifylline. *International Journal of Radiation Biology* 2000; 76(9): 1197-208.

# Evaluation of the Effects of Pentoxifylline on Stereological Changes in Frozen Ovarian Tissue of Mice

Kargar Abarghoeei E<sup>1</sup>, Karimi F<sup>1,2</sup>, Dehghani F<sup>1,2</sup>, Rahmani Moghadam E<sup>1,3</sup>, Owrang M<sup>1,3</sup>, Aliabadi E<sup>1\*</sup>

<sup>1</sup>Department of Anatomical Sciences, School of Medicine, Shiraz University of Medical Sciences, Shiraz, Iran,

<sup>2</sup>Histomorphometry and Stereology Research Centers, Shiraz University of Medical Sciences, Shiraz, Iran,

<sup>3</sup>Student Research Committee, Shiraz University of Medical Sciences, Shiraz, Iran.

Received: 09 Mar 2020

Accepted: 09 July 2020

## Abstract

**Background & aim:** Ovarian cryopreservation is a technique in artificial insemination methods, while the ovary is vulnerable to the cryopreservation process. Pentoxifylline as an antioxidant takes a protective effect by reducing free radicals in culture medium. The aim of the present study was to determine and evaluate the antioxidant effects of pentoxifylline on stereological changes in frozen ovarian tissue of mice after freezing.

**Methods:** The present experimental study was conducted on 25 female ovaries at Shiraz University of Medical Sciences in 2019, which were randomly divided into five groups of five. Group 1 (control): No treatment was performed in this group. Groups 2 and 3 (sham 1,2): In Group 2, after the ovaries were removed, they were placed for half an hour in a CO<sub>2</sub> incubator in the saline phosphate buffer + bovine serum albumin (PB1 + BSA) environment, And in Group 3, in addition to being placed in the incubator, 1.8 mM of Pentoxifylline was added to the buffer environment. Groups 4 and 5 (Experimental 1, 2): In Group 4, after the ovaries were removed from the animal's body, the ovaries were vitrified for two weeks, after which time they were melted and placed in a CO<sub>2</sub> incubator for half an hour in the saline phosphate buffer + bovine serum albumin (PB1 + BSA) environment, and In Group 5, in addition to vitrified, melting, and incubation, the ovaries were exposed to buffers containing 1.8 mM pentoxifylline. After tissue processing, ovarian tissue sections were studied with stereological methods. Data were analyzed using SPSS software and Kruskal-Wallis statistical test.

**Results:** The stereological estimation indicated that the total volume of ovaries and cortex increased in control groups 2, experiment 1 and experiment 2 compared to the control group, but no significant increase was perceived ( $p < 0.05$ ). On the other hand, the volume of medulla in control groups 2, experiment 1 and experiment 2 decreased compared to the control group, but this decrease was not significant ( $p < 0.05$ ).

**Conclusions:** According to the results of the present study, pentoxifylline and cryopreservation increased the volume of ovarian tissue, but despite the antioxidant properties of pentoxifylline, no effect was observed on protecting the ovary from the negative effects of cryopreservation.

**Keywords:** Ovary, Vitrification, Pentoxifylline, Mouse

**Corresponding author:** Aliabadi E, Department of Anatomical Sciences, Shiraz University of Medical Sciences, Shiraz, Iran.

**Email:** aliabade@sums.ac.ir

**Please cite this article as follows:**

Kargar Abarghoeei E, Karimi F, Dehghani F, Rahmani Moghadam E, Owrang M, Aliabadi E. Evaluation of the Effects of Pentoxifylline on Stereological Changes in Frozen Ovarian Tissue of Mice. *Armaghane-danesh* 2020; 25(3): 306-317.