

Pulmonary Arteriovenous Malformation Surgery in a Pregnant Woman: A Case Report

Gholamali Godazandeh¹,
Seyed Mohammad Mehdi Ghaffari Hamedani²,
Alireza Sanei Motlagh³,
Mahtab Bonyadi⁴,
Amin Barati⁴

¹ Associate Professor, Department of Surgery, Faculty of Medicine, Mazandaran University of Medical Sciences, Sari, Iran

² Assistant Professor, Department of Surgery, Faculty of Medicine, Mazandaran University of Medical Sciences, Sari, Iran

³ Medical Student, Mazandaran University of Medical Sciences, Sari, Iran

⁴ Resident in General Surgery, Mazandaran University of Medical Sciences, Sari, Iran

(Received February 5, 2020 ; Accepted June 14, 2020)

Abstract

Background and purpose: Pulmonary arteriovenous malformations (PAVM) are lung lesions that affect most of the periphery of the lower lobes, and are manifested by dyspnea, hemoptysis, and hemothorax. Pregnancy is one of the conditions in which these malformations appear due to hemodynamic changes and hormonal factors such as increased levels of estrogen. This paper presents the case of a pregnant woman at 28 weeks of gestation who received first-aid treatment for symptoms of respiratory distress and hemothorax. Then, she was transferred to the operating room and thoracotomy was performed and the vascular lesion was resected. After that, the patient had stable hemodynamic conditions and was transferred to the ward. Our patient was eligible for thoracotomy due to pulmonary manifestations of the disease. In dealing with these situations, immediate counseling and collaboration of gynecologists with thoracic surgeons can save the lives of mother and her fetus.

Keywords: pulmonary arteriovenous malformation, pregnancy, thoracotomy, hemothorax

J Mazandaran Univ Med Sci 2020; 30 (187): 173-178 (Persian).

* Corresponding Author: Seyed Mohammad Mehdi Ghaffari Hamedani - Faculty of Medicine, Mazandaran University of Medical Sciences, Sari, Iran (E-mail: ghaffari99@yahoo.com)

جراحی مالفورماسیون شریانی-وریدی ریوی در یک خانم باردار: گزارش موردی

غلامعلی گدازنده^۱

سید محمد مهدی غفاری همدانی^۲

علیرضا صانعی مطلق^۳

مهتاب بنیادی^۴

امین براتی^۴

چکیده

مالفورماسیون شریانی-وریدی ریوی به عنوان ضایعاتی از ریه شناخته می‌شوند که بیش تر قسمت‌های محیطی لوب‌های تحتانی ریه را درگیر کرده و با علائمی مانند دیس پنه، هموپتزی و هموتوراکس تظاهر می‌یابند. بارداری یکی از شرایطی است که طی آن به دلیل تغییرات همودینامیک و همچنین عوامل هورمونال مثل افزایش سطوح استروژن، مالفورماسیون‌ها آشکار می‌شوند. در این گزارش به معرفی یک خانم باردار می‌پردازیم که با علائم دیسترس تنفسی و هموتوراکس، اقدامات درمانی اولیه برای وی صورت پذیرفت. برای بیمار، جراحی توراکوتومی انجام شده و ضایعه عروقی تحت رزکسیون قرار گرفت. پس از آن بیمار با شرایط همودینامیک پایدار به بخش انتقال یافت. جراحی توراکوتومی به دلیل خونریزی وسیع در این بیمار اندیکاسیون داشت. در برخورد با مالفورماسیون‌های عروقی در خانم‌های باردار، مشاوره سریع برای اقدام مناسب و همکاری تیم زنان با جراحی توراکس می‌تواند نجات دهنده جان مادر و جنین وی باشد.

واژه های کلیدی: مالفورماسیون شریانی-وریدی، بارداری، توراکوتومی، هموتوراکس

مقدمه

می‌باشد (۲،۱). از لحاظ آناتومیکال، یک ارتباط مستقیم بین سیستم شریانی و وریدی وجود دارد که گردش خون ریوی و سیستمیک را به هم مرتبط می‌سازد (شانت راست به چپ) که باعث بروز تظاهراتی مانند دیس پنه و هایپوکسمی بدون علامت می‌شود (۳).

خونریزی به عنوان یکی از عوارض PAVM می‌تواند با هموپتزی و هموتوراکس آشکار شود و شرایط مرگباری ایجاد کند. این عوارض به ندرت اتفاق می‌افتد، مگر در زمان بارداری و یا زمانی که پرفیوژن با فشار سیستمیک

مالفورماسیون شریانی-وریدی ریوی (PAVM: Pulmonary arteriovenous malformation) به عنوان توده‌هایی از ریه شناخته می‌شوند که توسط یک شریان تغذیه کننده خونرسانی شده و درناژ آن‌ها از یک ورید اتفاق می‌افتد. این توده‌ها تمایل دارند تا در قسمت‌های محیطی لوب‌های تحتانی ریه ظاهر شوند. میزان بروز این مالفورماسیون، ۲ تا ۳ مورد در ۱۰۰،۰۰۰ نفر است و تقریباً یک سوم موارد در ارتباط با سندروم تلانژکتازی همورائیک ارثی (Osler-Weber-Rendu syndrome)

مؤلف مسئول: سید محمد مهدی غفاری همدانی - ساری: کیلومتر ۱۷ جاده فرح آباد، مجتمع دانشگاهی پیامبر اعظم، دانشکده پزشکی E-mail: ghaffari99@yahoo.com

۱. دانشیار، جراحی توراکس، دانشگاه علوم پزشکی مازندران، ساری، ایران

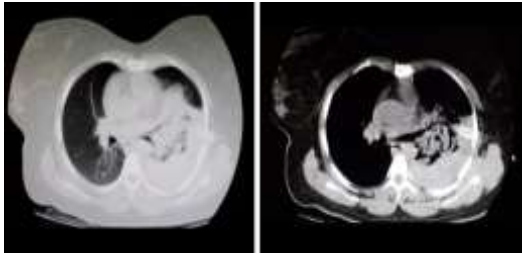
۲. استادیار، جراحی سرطان، دانشگاه علوم پزشکی مازندران، ساری، ایران

۳. دانشجوی پزشکی، دانشگاه علوم پزشکی مازندران، ساری، ایران

۴. رزیدنت جراحی عمومی، دانشگاه علوم پزشکی مازندران، ساری، ایران

تاریخ تصویب: ۱۳۹۹/۳/۲۵

تاریخ دریافت: ۱۳۹۸/۱۱/۱۶ تاریخ ارجاع جهت اصلاحات: ۱۳۹۸/۱۱/۱۹



تصویر شماره ۱: هموتوراکس به همراه کلاپس لوب تحتانی ریه
چپ در سی تی اسکن

علائم حیاتی جنین به وسیله سونوگرافی تحت بررسی قرار گرفت که حرکت جنین و ضربان قلب ۱۵۵ در دقیقه را نشان می داد. به دلیل خروجی خون بالا و ادامه دار از چست تیوب، مشاوره جراحی توراکس برای بیمار درخواست شد و بیمار کاندید انتقال به اتاق عمل برای بررسی های بیش تر شد. در اتاق عمل علائم حیاتی بیمار و جنین تحت کنترل بود و بیمار تحت بیهوشی عمومی قرار گرفت. در شرایط استریل، با دو برش ۱ سانتی متری، ۲ پورت توراکوسکوپی در همی توراکس سمت چپ بیمار تعبیه شد و به دلیل خونریزی و لخته فراوان، نمای واضحی از منشا خونریزی به دست نیامد. سپس حدود ۱ لیتر لخته به وسیله ساکشن خارج شد و قفسه سینه با برش توراکوتومی آنترولترال سمت چپ باز شد. پس از هموستاز و شستشو و بررسی پارانشیم ریه، یک ضایعه در قسمت محیطی سنگمان فوقانی لوب تحتانی ریه چپ مشاهده شد (تصویر شماره ۲)، که با شک به ضایعه عروقی، رزکسیون wedge بوسیله اشلون شماره ۴۵ صورت پذیرفت. ضایعه عروقی به طول ۲ سانتی متر و با پایه ۱ سانتی متر خارج شد (تصویر شماره ۳) و هموستاز ریه برقرار گردید.

سایر قسمت های توراکس بررسی شد که نرمال بوده و پاتولوژی دیگری وجود نداشت. پس از برقراری هموستاز توراکس، جدار به همراه پوست ترمیم شد و چست تیوب تعبیه گردید. بیمار از اتاق عمل با همودینامیک پایدار به بخش انتقال یافت. گزارش پاتولوژی مربوط به ضایعه، مطرح کننده بافت توبولار به همراه کانال های واسکولار با دیواره فیبروتیک و ضخیم محتوای لخته

رخ دهد. همچنین میزان بروز هموتوراکس حین بارداری به دلیل افزایش سطح استروژن خون، بیش تر است (۴-۶). در این جا به گزارش یک مورد خانم باردار با علائم دیس پنه و هموتوراکس خودبخودی خواهیم پرداخت که تحت جراحی توراکوتومی اورژانسی برای کنترل مالفورمسیون شریانی-وریدی ریه قرار گرفت.

معرفی بیمار

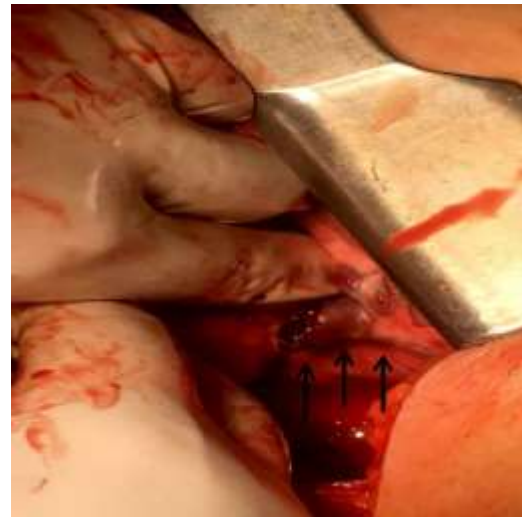
بیمار خانم ۳۴ ساله Gravid1 Para1 با سن حاملگی ۲۸ هفته بود که برای پیگیری های دوره ای به درمانگاه پره ناتال مراجعه کرد. بیمار حین مراجعه به درمانگاه دچار دیسترس تنفسی شده و سریعاً به اورژانس انتقال می یابد. علائم حیاتی بیمار در بدو ورود به اورژانس شامل فشارخون ۹۰/۶۰ میلی متر جیوه، ضربان قلب ۱۱۵ بار در دقیقه، تعداد تنفس ۲۲ بار در دقیقه و درجه حرارت آکزیلاری ۳۶/۹ درجه سانتی گراد بود. درصد اشباع اکسیژن در هوای اتاق ۹۰ درصد و با ماسک اکسیژن ۹۸ درصد بود. در شرح حال گرفته شده از همراه بیمار سابقه قبلی ابتلا به فشارخون، دیابت، علائم بیماری های ریوی و سندروم تلائزکتازی هموراژیک ارثی وجود نداشت. همچنین بیمار سابقه ای از تروما را ذکر نمی کرد. در معاینه کاهش صدا های ریوی در سمت چپ وجود داشت. برای بیمار رادیوگرافی قفسه سینه پرتابل درخواست شد که در رادیوگرافی نمای white lung در سمت چپ مشهود بود. بدین ترتیب برای بیمار چست تیوب (chest tube) تعبیه شد که میزان ۱۲۰۰ میلی لیتر خون بلافاصله خارج شده و علائم دیسترس بیمار بهبود یافت. برای بیمار سرم تراپی با نرمال سالین آغاز شد تا حجم از دست رفته جبران گردد و همچنین برای رزرو خون نیز اقدام شد. در سی تی اسکن به عمل آمده از قفسه سینه، سطح حداکثر مایع با دانسیته بالا (هموتوراکس) به همراه کلاپس لوب تحتانی ریه چپ و لینگولا مشخص بود. همچنین نواحی consolidation حاوی air bronchogram در نواحی سنترال لوب فوقانی و تحتانی ریه چپ مشهود بود (تصویر شماره ۱).

بحث

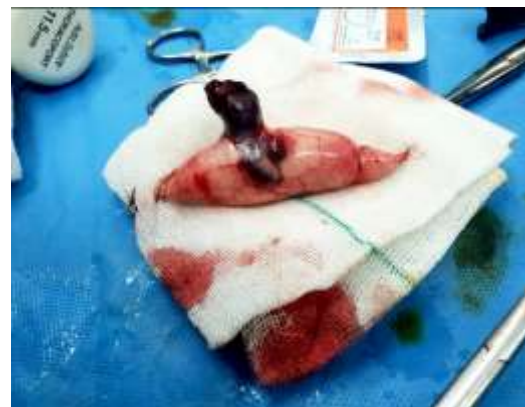مالفورماسیون‌های شریانی-وریدی ریوی ساختارهای واسکولاری هستند که بستر مویرگی ریه را بای پس می‌کنند و باعث ایجاد شانت راست به چپ می‌شوند و توجیه‌کننده علائمی مانند هایپوکسمی، هموتوراکس و یا امبولیسم پارادوکسیکال می‌باشند. PAVM‌ها می‌توانند منفرد یا چندگانه و یک طرفه یا دو طرفه باشند. استاندارد طلایی برای تشخیص PAVM، آنژیوگرافی ریوی می‌باشد. اکوکاردیوگرافی ترانس توراسیک از حساسیت بالایی در تشخیص شانت برخوردار است و CT-scan می‌تواند ساختار مالفورماسیون را نشان دهد (۸،۷). تشخیص‌های افتراقی این مالفورماسیون درنمای رادیوگرافی قفسه‌سینه یا CT-scan آگزیا شامل ندول ریوی منفرد، کارسینوم برونکوژنیک یا متاستاتیک، هامارتوما، توبرکولوما و یا کیست برونکوژنیک می‌باشد (۹).

Hepburn و همکاران در سال ۱۹۴۰ برای اولین بار مداخلات جراحی برای PAVM را معرفی کردند که در آن یک مالفورماسیون گسترده سنترال به وسیله پنومونکتومی کنترل شد (۱۰). در بحث درمان‌های جراحی برای کنترل PAVM، Puskas و همکاران روش‌هایی مانند لوبکتومی، سگمنتکتومی و اکسیزیون ساب سگمنتال را مطرح کردند که نتایج کار آن‌ها، بهبود علائم و افزایش تنشن اکسیژن شریانی بویژه در PAVM‌های بزرگ یا منفرد را نشان می‌داد. همچنین در موارد مالفورماسیون‌های متعدد (سندروم O-W-R) به کاربرد بالون به وسیله آنژیوگرافی و انسداد مالفورماسیون اشاره کردند (۱۱). توراکتومی و اکسیزیون مالفورماسیون در برخورد با موارد اورژانسی و احتمال بروز وقایع نورولوژیک به عنوان درمان انتخابی می‌باشد. از دیگر مدالیته‌های درمانی برای PAVM می‌توان به امبولوتراپی به وسیله coil و Amplatzer اشاره کرد. Shin و همکاران در یک مطالعه به بررسی ۲۳ بیمار با این مالفورماسیون بدون تانژکتازی هموراژیک ارثی پرداختند. در این مطالعه در مجموع ۳۵ مورد مالفورماسیون در ریه گزارش شد

خون درون بافت پارانشیم آلوئولار به همراه نواحی خونریزی و آتلکتازی بود که تشخیص PAVM را قطعی ساخت. دو روز پس از جراحی خروجی خون از چست تیوب قطع شد و تیوب خارج گردید. در مدت بستری در بخش، حال عمومی بیمار خوب بود و عارضه‌ای برای بیمار بوجود نیامد. پس از آن بیمار به بخش زنان منتقل شد که به دلیل تغییرات علائم حیاتی و دیسترس جنین، طی سزارین در هفته ۲۹ بارداری، نوزاد نارس به دنیا آمد و به کمک ونتیلاتور به ICU نوزادان منتقل شد. در بررسی‌های پاتولوژیک مربوط به جفت و بند ناف هیچ گونه ناهنجاری گزارش نشد.



تصویر شماره ۲: ضایعه عروقی در سگمان فوقانی لوب تحتانی ریه چپ (فلش‌های مشکی)



تصویر شماره ۳: رزکسیون wedge ضایعه عروقی

که بلافاصله پس از تعبیه چست تیوب، جراحی سزارین اورژانسی انجام شد. پس از آن طی جراحی تورا کوسکوپییک لخته‌ها تخلیه شدند و هموستاز با کلامپ ring برقرار گردید. شرایط همودینامیک بیمار بهبود یافت و پس از آن، رزکسیون wedge به وسیله اندواستپلر برای PAVM لوب تحتانی راست صورت گرفت (جدول شماره ۱) (۱۵).

جدول شماره ۱: مروری بر مطالعات مشابه

نویسندگان	سال انتشار	مجله	عنوان
Wong AS, et al. ¹³	۲۰۰۶	<i>Acta obstetrica et gynecologica Scandinavica</i>	گزارش یک مورد پارگی مالفورماسیون شریانی-وریدی در یک مادر باردار با سن حاملگی ۳۱ هفته که تحت رزکسیون تورا کوسکوپییک قرار گرفت و ۳ روز بعد بچه طی زایمان واژینال دنیا آمد.
Anin SR, et al. ¹⁴	۲۰۱۳	<i>Obstetric medicine</i>	گزارش ماسکه شدن PAVM ریه در هنگام شک به امبولیسم ریه در یک مادر باردار با سن حاملگی ۲۲ هفته که ابتدا درمان آنتی کواگولان شروع شد و پس از بررسی های تصویر برداری و شناسایی مالفورماسیون، امبولیزاسیون ضایعه بوسیله ی کویل صورت پذیرفت.
Wang HC, et al. ¹⁵	۲۰۱۸	<i>Journal of medical case reports</i>	یک مورد ختم باردار با سن حاملگی ۳۱ هفته با تظاهرات شوک هایپوولمیک و دیسترس تنفسی که ابتدا تحت سزارین اورژانسی قرار گرفت و پس از آن طی جراحی تورا کوسکوپییک، رزکسیون wedge برای مالفورماسیون عروقی ریه انجام گرفت.

در پایان می توان نتیجه گیری کرد که مطالعات متعددی در زمینه درمان های مالفورماسیون های عروقی ریوی انجام گرفته است و در دهه های اخیر، درمان های کم تهاجمی به وسیله بالون آنژیوگرافی و امبولوتراپی به وسیله coil و Amplatzer معرفی و در بعضی موارد جایگزین روش های جراحی تهاجمی شده است. در مادر باردار مطرح شده در این گزارش به دلیل افزایش فشار خون حین بارداری و عوامل هورموناتل که فاکتورهای مستعد کننده پارگی مالفورماسیون بوده و همچنین تظاهرات ریوی بیماری، جراحی تورا کوتومی برای بیمار اندیکاسیون داشت و PAVM به صورت یافته اتفاقی حین جراحی تحت کنترل قرار گرفت. در برخورد با این موارد، مشاوره سریع برای اقدام مناسب و همکاری تیم زنان با جراحی تورا کس می تواند نجات دهنده جان مادر و جنین وی باشد.

که ۹۴ درصد نرخ موفقیت درمان به وسیله امبولوتراپی برای آن ها گزارش شد. عوارض گزارش شده از این اعمال شامل جایگذاری اشتباه coil، جابه جایی coil پس از درمان و انفارکتوس ریوی دیستال به ناحیه امبولیزه بود. امبولوتراپی به عنوان یک روش ایمن و کم تهاجمی در برخورد با مالفورماسیون های عروقی ریوی می تواند کاربرد داشته باشد و این امر نیازمند تیم مداخله ای ماهر است. همچنین این روش این امکان را می دهد که هنگام تشخیص مالفورماسیون، درمان همزمان نیز در یک جلسه برای بیمار انجام پذیرد (۱۲). در گزارش Wong و همکاران، به پاره شدن مالفورماسیون عروقی ریه در یک مادر باردار با سن حاملگی ۳۱ هفته پرداخته شد که باعث خونریزی وسیع در ریه چپ و شیفت مדיاستن به سمت راست گردید. در این مورد به کمک جراحی تورا کوسکوپییک (VATS) لخته های خون تخلیه شد و ضایعه در حاشیه تحتانی لوب تحتانی ریه چپ شناسایی گردید و رزکسیون wedge به کمک استپلر اندوسکوپییک انجام پذیرفت (۱۳). همچنین در گزارش موردی دیگر، Anin و همکاران به یک مادر باردار در سن حاملگی ۲۲ هفته با دیسترس تنفسی اشاره کردند که ابتدا با شک به امبولی ریه، درمان آنتی کواگولان برای وی آغاز شد، اما در بررسی های سی تی اسکن به منشا PAVM پی بردند. مالفورماسیون در لوب تحتانی ریه چپ قرار داشت که توسط ۴ coil امبولیزه شد و بلافاصله درصد اشباع اکسیژن مادر افزایش یافت. مانیتورینگ مادر به صورت هفتگی تا زمان زایمان ترم ادامه یافت (۱۴).

Wang و همکاران طی یک گزارش به معرفی مادر باردار با سن حاملگی ۳۱ هفته پرداختند که با علایم دیس پنه، دیسترس تنفسی و شوک هایپوولمیک در اورژانس بستری شد. مانیتورینگ جنین نشان دهنده دیسترس و decelerations متغیر می شد. بررسی های سی تی آنژیوگرافی برای بیمار، نشان دهنده هموتوراکس وسیع در سمت راست و شیفت مדיاستن به چپ می شد

References

1. Shields TW, Locicero J, Reed CE, Feins RH. General thoracic surgery, 7th ed. Philadelphia: Elsevier, 2009. p. 1053-1066.
2. Hodgson CH, Kaye RL. Pulmonary arteriovenous fistula and hereditary hemorrhagic telangiectasia: a review and report of 35 cases of fistula. *Dis Chest* 1963; 43: 449-455.
3. Shovlin CL. Pulmonary arteriovenous malformations. *Am J Respir Criti Care Med* 2014; 190(11): 1217-1228.
4. Shovlin CL, Sodhi V, McCarthy A, Lasjaunias P, Jackson JE, Sheppard MN. Estimates of maternal risks of pregnancy for women with hereditary haemorrhagic telangiectasia (Osler-Weber-Rendu syndrome): suggested approach for obstetric services. *BJOG* 2008; 115(9): 1108-1115.
5. De Gussem EM, Lausman AY, Beder AJ, Edwards CP, Blanker MH, Terbrugge KG, Mager JJ, Faughnan ME. Outcomes of pregnancy in women with hereditary hemorrhagic telangiectasia. *Obstet Gynecol* 2014; 123(3): 514-520.
6. Khurshid I, Downie GH. Pulmonary arteriovenous malformation. *Postgraduate Medical Journal* 2002; 78(918): 191-197.
7. Cartin Ceba R, Swanson KL, Krowka MJ. Pulmonary arteriovenous malformations. *Chest* 2013; 144(3): 1033-1044.
8. Chowdhury UK, Kothari SS, Bishnoi AK, Gupta R, Mittal CM, Reddy S. Successful lobectomy for pulmonary arteriovenous malformation causing recurrent massive haemoptysis. *Heart Lung Circ* 2009; 18(2): 135-139.
9. Kjeldsen AD, Oxhøj H, Andersen PE, Elle B, Jacobsen JP, Vase P. Pulmonary arteriovenous malformations: screening procedures and pulmonary angiography in patients with hereditary hemorrhagic telangiectasia. *Chest* 1999; 116(2): 432-439.
10. Hepburn J, Dauphinee JA. Successful removal of hemangioma of the lung followed by the disappearance of polycythemia. *Am J Med Sci* 1942; 204: 681-685.
11. Puskas JD, Allen MS, Moncure AC, Wain Jr JC, Hilgenberg AD, Wright C, et al. Pulmonary arteriovenous malformations: therapeutic options. *Ann Thorac Surg* 1993; 56(2): 253-257; discussion 257-258.
12. Shin JH, Park SJ, Ko GY, Yoon HK, Gwon DI, Kim JH, et al. Embolotherapy for pulmonary arteriovenous malformations in patients without hereditary hemorrhagic telangiectasia. *Korean J Radiol* 2010; 11(3): 312-319.
13. Wong ASW, Cheung GWY, Manlulu AV, Wan I, Chu MC, Yu S, et al. Ruptured pulmonary arteriovenous malformation during pregnancy. *Acta Obstetrica Et Gynecologica Scandinavica* 2006; 85(10): 1273-1275.
14. Anin SR, Ogunnoiki W, Sabharwal T, Harrison Phipps K. Pulmonary arteriovenous malformation unmasked in pregnancy: A case report. *Obstet Med* 2013; 6(4): 179-181.
15. Wang HC, Zhang JH, How CH. Emergency video-assisted thoracic surgery for ruptured pulmonary arteriovenous malformation-related hemothorax in a pregnant woman: a case report. *J Medical Case Rep* 2018; 12(1): 75.