



Case Report

Brucellosis Spondylodiscitis: A case report

Nasrin Milani¹ , Reza Ahmadi² 

ABSTRACT

Brucellosis is an endemic disease in Iran that is transmitted from animal to human. The clinical manifestations of brucellosis are nonspecific and its complications involve bones and joints. Brucellosis osteomyelitis can mimic the manifestations of neoplasms; therefore, it cannot readily be diagnosed in some cases. Under such circumstances, high incidence can be a helpful factor.

We reported a 49-year-old man patient who presented with chronic musculoskeletal pain in the lower back. Initially, he was treated for osteoarthritis due to several negative serological tests for brucellosis. He was referred to a specialized clinic with no recovery achievement after 5 months treatment. The musculoskeletal pain together with the patient's occupation (animal husbandry), was resulted in a high clinical suspicion of brucellosis. Consequently, the patient underwent another serological test and Magnetic resonance imaging (MRI). He was diagnosed with brucellosis-induced spondylodiscitis by positive serology result and bone involvement on MRI. Regular treatment was then started, which led to clinical and radiological improvement at the end.

With regard to chronic symptoms of the disease and despite the negative results of serological tests, it is recommended that radiological diagnostic methods such as MRI should be adopted in cases where there is a clinical suspicion of brucellosis.

Keywords: Brucellosis, Osteomyelitis, Spondylitis



Citation: Milani N, Ahmadi R. [Brucellosis Spondylodiscitis: A case report] J Birjand Univ Med Sci. 2020; 27(3): 308-313. [Persian].

DOI <http://doi.org/10.32592/JBirjandUnivMedSci.2020.27.3.109>

Received: March 27, 2020

Accepted: May 19, 2020

¹ Department of Internal Medicine, Mashhad University of Medical Sciences, Mashhad, Iran.

² Department of Family Medicine, Mashhad University of Medical Sciences, Mashhad, Iran

Corresponding author; Department of Family Medicine, Mashhad University of Medical Sciences, Mashhad, Iran.
Tel: +985137684843 Fax: 985137684843 Email: Milanin@mums.ac.ir/ nasrinmilani@gmail.com

اسپوندیلودیسکیت بروسلائی: معرفی یک مورد

نسرین میلانی^۱، رضا احمدی^۲

چکیده

تب مالت یا بروسلوز (Brucellosis)، یک بیماری آندمیک در کشور ایران است که از حیوان به انسان منتقل می‌شود. تظاهرات بالینی بروسلوز، غیر اختصاصی است و از جمله عوارض آن، درگیری استخوان‌ها و مفاصل است. استئومیلیت بروسلوزی می‌تواند تظاهرات نئوپلاسم را تقلید کند؛ بنابراین تشخیص آن در برخی موارد مشکل است و ابتلای بالا در این موارد کمک‌کننده است. بیمار مرد ۴۹ ساله ای که با دردهای مزمن عضلانی-اسکلتی در کمر مراجعه کرده بود. در ابتدا با توجه به چند نوبت آزمایش سرولوژی منفی از نظر بروسلوز، بیمار تحت درمان استئوآرتریت قرار گرفت، اما پس از ۵ ماه با توجه به عدم بهبودی، به کلینیک تخصصی ارجاع داده شد. با توجه به وجود دردهای عضلانی-اسکلتی و شغل بیمار که دامپروری بود، با شک بالینی بالا به تب مالت، مجدد آزمایش سرولوژی مجدد و MRI انجام شد که با مثبت‌شدن سرولوژی و درگیری استخوانی در MRI، تشخیص اسپوندیلودیسکیت ناشی از بروسلوز برای وی مطرح و درمان شروع شد و در نهایت بهبود بالینی و رادیولوژیک حاصل گردید. با توجه به مدت طولانی علائم بیماری و علی‌رغم منفی شدن آزمایش‌های سرولوژی، در مواردی که ظن بالینی به بروسلوز وجود دارد، باید علاوه بر تکرار آزمایش‌های سرولوژی در صورت وجود علائم اسکلتی، از روش‌های تشخیصی رادیولوژی مانند MRI نیز استفاده شود.

واژه‌های کلیدی: بروسلوز، استئومیلیت، اسپوندیلیت

مجله علمی دانشگاه علوم پزشکی بیرجند. ۱۳۹۹؛ ۲۷ (۳): ۳۰۸-۳۱۳.

دریافت: ۱۳۹۹/۱/۸ پذیرش: ۱۳۹۹/۲/۳۰

^۱ گروه داخلی، دانشگاه علوم پزشکی مشهد، مشهد، ایران^۲ گروه پزشک خانواده، دانشگاه علوم پزشکی مشهد، مشهد، ایران

نویسنده مسؤول؛ گروه داخلی، دانشگاه علوم پزشکی مشهد، مشهد، ایران

آدرس: مشهد-میدان تقی آباد- بیمارستان قائم- گروه داخلی

تلفن: ۰۵۱۳۷۶۸۴۸۴۳؛ نمابر: ۰۵۱۳۷۶۸۴۸۴۳؛ پست الکترونیکی: Milanin@mums.ac.ir / nasrinmilani@gmail.com

مقدمه

تب مالت یا بروسلوز (Brucellosis)، بیماری باکتریایی مشترک بین انسان و دام است که در نتیجه آن، ارگان‌های مختلف بدن درگیر شده و باعث طیف وسیعی از تظاهرات بالینی می‌گردد. این بیماری، در تشخیص افتراقی بیماری‌های مختلف قرار گرفته و تشخیص آن در مواردی می‌تواند تأخیری باشد. شایع‌ترین تظاهرات بالینی آن شامل: تب، تعریق، لرز، خستگی، سردرد و دردهای عضلانی-اسکلتی و مفصلی است (۱، ۲)؛ همچنین درگیری استخوانی مفصلی در ۱۰ تا ۸۵ درصد بیماران، اتفاق می‌افتد که در این موارد، ساکروایللیک تا ۸۰ درصد و مفاصل مهره‌ای تا ۵۴ درصد، شایع‌ترین محل‌های درگیری است. اسپوندیلودیسکیت، شدیدترین فرم استئومیلیت می‌باشد که می‌تواند در یک نقطه از ستون فقرات و یا در مناطق جدا از هم بروز نماید (۱) در اغلب بیماران با درگیری مهره‌ای، اولین شکایت درد لوکالیزه و تندرُس^۱ در ستون مهره‌هاست. در کمتر از نیمی از موارد، تب وجود دارد و در ۱۵ درصد موارد، علائم عصبی به علت فشار به نخاع دیده می‌شود (۳). آبسه اپیدورال، عارضه‌ای نادر است که می‌تواند منجر به ضایعات دائم نورولوژیک شود و حتی در صورت عدم درمان، باعث مرگ گردد (۱).

گرچه استافیلوکوک طلایی، شایع‌ترین باکتری ایجادکننده عفونت اسپوندیلودیسکیت است اما در نواحی اندمیک مثل کشور ما، سل و تب مالت از علل مهم استئومیلیت مهره‌ای هستند. مطالعاتی در این زمینه در ایران انجام شده است؛ به عنوان مثال، در مطالعه‌ای در بیمارستان‌های فیروزگر و رسول اکرم تهران طی سال‌های ۱۳۷۶ تا ۱۳۸۲، تعداد ۵۰ مورد اسپوندیلودیسکیت گزارش شد که ۶ مورد آنها به علت بروسلوز بوده است (۴). موردی از اسپوندیلیت بروسلائی و پیدایش آبسه نیز در ایران گزارش شده است (۵). در مطالعه دیگری، یک مورد استئومیلیت

بروسلائی گزارش شد در ابتلا با تشخیص سرطان متاستاتیک تحت رادیوتراپی قرار گرفته بود (۶).

روش‌های متعددی برای شناخت ارگانیزم و تشخیص بیماری وجود دارد. این روش‌ها می‌تواند شامل جدا کردن میکروارگانیزم از خون، بافت، مایعات بدن و نمونه مغز استخوان باشد؛ آزمایش سرولوژیک نیز کمک‌کننده است. تیتراهای آنتی‌بادی سرم به‌طور ثابت در بروسلوز حاد، مثبت است، در حالی که در بروسلوز مزمن ممکن است تیترا آن پایین و یا منفی باشد که در این شرایط جداسازی باکتری از بافت برای تشخیص، ضروری است (۷، ۳).

با توجه به مبهم‌بودن علائم، به‌ویژه در موارد بدون تب، تشخیص این عفونت مشکل است. رادیوگرافی ساده اگرچه در تشخیص کمک می‌کند، اما روش انتخابی، MRI می‌باشد (۳). استئومیلیت بروسلوزی می‌تواند ضایعات لیتیک را که تقلیدکننده نئوپلاسم است، ایجاد کند. تشخیص این موارد در صورت نداشتن شک بالینی بالا بسیار مشکل است (۳).

به‌علت اهمیت تشخیص سریع استئومیلیت مهره‌ها به‌منظور پیشگیری از بروز عوارض مهم عصبی مانند تشکیل آبسه پاراورتبرال یا اپیدورال و اثرات فشاری روی نخاع، آشنایی پزشکان با بروسلوز اهمیت بالایی دارد.

شرح مورد

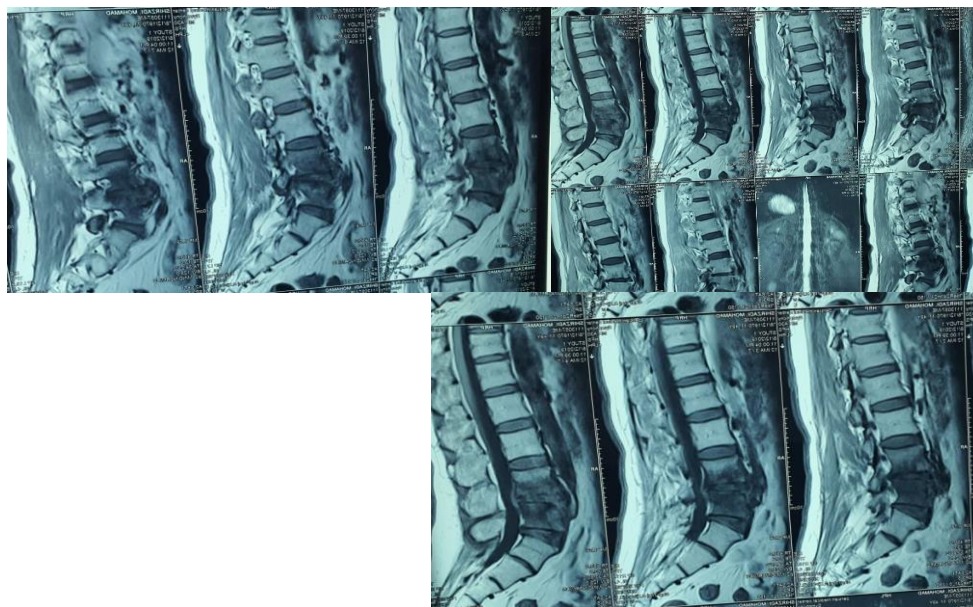
بیمار مردی ۴۹ ساله، دامدار، اهل و ساکن یکی از روستاهای مشهد است. وی از اوایل سال ۱۳۹۸ دچار دردهای عضلانی-اسکلتی به‌ویژه درد ناحیه پشت شده که همراه با تعریق مختصر، ضعف و بی‌اشتهایی بوده است. بیمار چند بار به صورت سرپایی به درمانگاه مراجعه کرده و چند نوبت آزمایش سرولوژی بروسلوز منفی داشته است. در نهایت تحت درمان نگاه‌دارنده استئو آرتريت قرار می‌گیرد ولی به‌علت عدم بهبود و تداوم علائم، به کلینیک تخصصی روماتولوژی^۲ ارجاع می‌شود.

² Osteoarticular

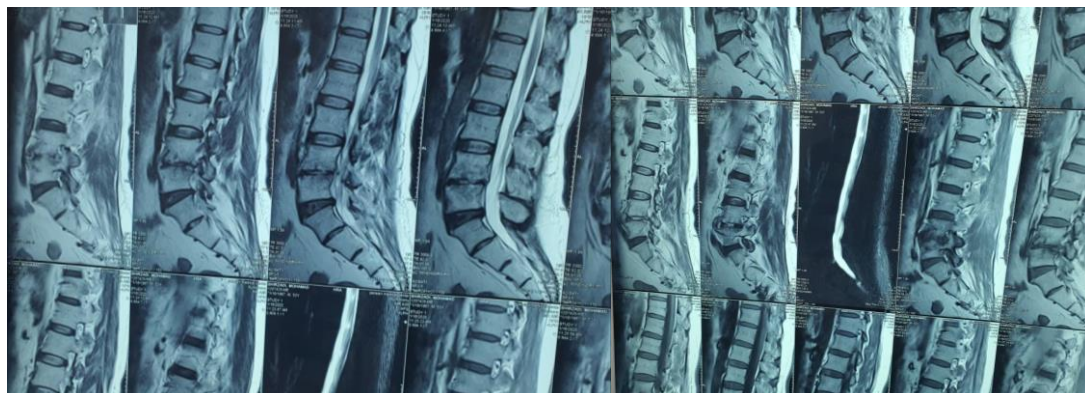
¹ Tenderness

آزمایش شد که در نهایت با فاصله ۸۰ روز از آزمایش نوبت اول در نهایت آزمایش سرولوژی بروسلوز، مثبت گردید. (Wright=۱/۳۲۰، 2ME=۱/۳۲۰، Coomswright=۱/۶۴۰) به منظور بررسی بیشتر، MRI لومبوساکرال برای بیمار انجام شد که تشخیص بروسلوز با درگیری مهره‌های کمری ثابت گردید.

در اولین ویزیت، بیمار بدحال نبوده و معاینه سیستمیک رادیوگرافی سینه (Chest x-Ray)، آزمایش‌های بیوشیمی در حد طبیعی بود. در بررسی تکمیلی، سدیمان خون ESR (Erythrocyte sedimentation rate) برابر با ۴۱ و آزمایش PPD (Purified protein derivative) برابر با ۸ بود. با توجه به شک بالینی به بروسلوز و پایدار ماندن علائم به‌ویژه درد کمری، بیمار مجدد از نظر سرولوژی بروسلوز



شکل ۱- تصاویر مقطع ساژیتال و پاراساژیتال لومبوساکرال مربوط به پیش از درمان



شکل ۲- تصاویر مقطع ساژیتال و پاراساژیتال لومبوساکرال مربوط به بعد از درمان

در رادیوگرافی قبل از درمان، اسپوندیلودیسکیت در سطح مهره ۴ و ۵ کمری به صورت کاهش سیگنال بدنه مهره‌ها و

افتراق اسپوندیلودیسکیت ناشی از توبرکلوز^۶ از اسپوندیلودیسکیت بروسلوز، بسیار مهم است؛ زیرا تظاهرات رادیولوژیک مشابه دارند که در این افراد تست سرولوژیک، بسیار کمک کننده است (۲). سابقه تماس با دام و محصولات آن، یک راهنمای تشخیصی برای بروسلوز می باشد؛ تشخیص بروسلوز به طور عمده بر اساس شک بالینی پزشک، سابقه بیمار و اپیدمیولوژی بیماری است (۱). با توجه به آندمیک بودن بروسلوز در کشور ما، پزشکان در بیماران با شکایت کمر درد، باید اسپوندیلودیسکیت بروسلاپی را به عنوان یکی از تشخیص افتراقی ها مد نظر داشته باشند؛ با تشخیص و درمان زودهنگام، درد و ناراحتی بیمار را برطرف نموده و از عوارض بیماری مثل آبسه پاراورتبرال و عوارض عصبی پیشگیری کرد.

از جمله روش های تشخیصی انتخابی درگیری ستون فقرات در تب مالت، تصویربرداری با MRI است که ویژگی پایین برای تشخیص قطعی ضایعات استئوآرتیکولار دارد؛ اما در مناطقی که این بیماری آندمیک می باشد، بهتر است برای افراد مشکوک به بروسلوز با تظاهرات نامعمول بیماری مانند مورد گزارش شده که شواهد استئومیلیت و آرتراژی دارند، MRI انجام شود (۴).

تقدیر و تشکر

نویسندگان، از خانم دکتر سمانه خواجه نصیری بابت همکاری در مطالعه تقدیر و تشکر می کنند.

تضاد منافع

نویسندگان تعارض منافع با مطالب درج شده در مقاله ندارند.

دیسک بین مهره ای همراه با کاهش ارتفاع دیسک و نامنظمی صفحه انتهایی (End plate) مهره های مجاور دیسک دیده شد. در همین سطح، درجاتی از بیرون زدگی^۱ خلفی دیسک مشاهده گردید و تغییر سیگنال مذکور در امتداد لیگامان طولی خلفی PLL^۲ نیز دیده شد که مطرح کننده التهاب یا تجمع اگزودای التهابی در فضای مذکور قدام به PLL بود (شکل ۱). بیمار تحت درمان سه دارویی با سفتریاکسون، داکسی سیکلین و ریفامپین به مدت سه ماه قرار گرفت. در رادیوگرافی MRI مجدد، (شکل ۲) بهبودی مشهود بود؛ به گونه ای که در تصاویر بعد از انجام درمان، تغییر سیگنال تنه مهره های ۴ و ۵ کمری دیده شد. کاهش ارتفاع دیسک بین مهره ای دیده شد، ولی التهاب و اگزودای التهابی از بین رفته و فشاری روی ریشه های عصبی مشاهده نشد. در پیگیری انجام شده، علاوه بر بهبود حال عمومی بیمار، دردهای کمری نیز کاهش قابل ملاحظه ای پیدا کرده بود. بیمار دچار لنگش و درد کمر نبود، رفلکس های اندام تحتانی وی نرمال بود و اختلال حس و حرکت مشهود نداشت (شکل ۲).

لازم به ذکر است تمام اطلاعات با توجه به رضایت نامه کسب شده از بیمار و دستورالعمل های کمیته اخلاق IR.MUMS.REC.1399.374 در مقاله ذکر شده است.

نتیجه گیری

سیستم اسکلتی شایع ترین ابتلا را در بیماری بروسلوز دارد؛ بنابراین تظاهراتی همچون دردهای عضلانی- اسکلتی، استئوآرتیکولار (به عنوان شایع ترین تظاهر)، ساکروایلیت و درگیری مفاصل بزرگ و اسپوندیلیت (به عنوان عارضه جدی) مورد انتظار است؛ همچنین آبسه پاراورتبرال^۳، اپیدورال^۴ و پسواس^۵ می تواند در شرایط اسپوندیلیت^۶ اتفاق بیفتد (۳).

¹ Protrusion

² Posterior longitudinal ligament

³ Paravertebral

⁴ Epidural

⁵ Psoas

⁶ Spondylitis

⁷ Tuberculosis

منابع:

- 1- Esmailnejad-Ganji SM, Esmailnejad-Ganji SMR. Osteoarticular manifestations of human brucellosis: A review. *World J Orthop.* 2019; 10(2): 54-62. doi: 10.5312/wjo.v10.i2.54.
- 2- Pourbagher A, Pourbagher MA, Savas L, Turunc T, Demiroglu YZ, Erol I, et al. Epidemiologic, clinical, and imaging findings in brucellosis patients with osteoarticular involvement. *AJR Am J Roentgenol.* 2006; 187(4): 873-80. doi: 10.2214/AJR.05.1088.
- 3- Bennett JE, Dolin R, Blaser MJ. Mandell, Douglas, and Bennett's Principles and Practice of Infectious Diseases. 8th ed. Elsevier; 2014.
- 4- Talebi Taher M, Mirzaei A. A Survey of 50 Cases of Spondylodiscitis: Clinical, Microbiological, Radiological Features and Treatment. *RJMS.* 2007; 14(55): 123-31. [Persian]
- 5- Vaziri S, Soleyman Meigouni S, Janbakhsh AR, Mansouri FA, Sayyad B, Afsharian M. Brucella spondylitis and paraspinal abscess (Case Report). *J Gorgan Univ Med Sci.* 2008; 10(3): 87-90. [Persian]
- 6- Ramezani Awal RiabiH, Ahmadi R. A Rare Osteoarticular Brucellosis in Gonabad City, Iran: A Case Report. *Razavi Int J Med.* 2015; 3(2): 1-3. doi: 10.5812/rijm.21183
- 7- Al Dahouk S, Tomaso H, Nockler K, Neubauer H, Frangoulidis D. Laboratory-based diagnosis of brucellosis--a review of the literature. Part II: serological tests for brucellosis. *Clin Lab.* 2003; 49(11-12): 577-89.