

مقایسه پیشگیری کوتاه مدت با استفاده از آنوکسپارین و ریواروکسابان، پس از جراحی تعویض کامل زانو

چکیده

زمینه و هدف: ترومبوآمبولی وریدی، (Venous thromboembolism) VTE، میزان مرگ و میر بیمار را پس از جراحی‌های ارتوپدی افزایش می‌دهد و به همین ترتیب، پیش‌درمانی به عنوان یک عمل مرسوم، پس از تعویض کامل مفصل انجام می‌شود. اگرچه عوامل پیشگیری‌کننده مؤثر و ایمن زیادی وجود دارند، اما نتایج بالینی به زیر حد مطلوب نمی‌رسند. هدف این مطالعه مقایسه نتایج بالینی و سونوگرافی برای استفاده از هپارین با وزن مولکولی کم، (low molecule weight heparin) LMWH، ریواروکسابان (Rivaroxaban) در بیمارانی است که تعویض کامل زانو انجام داده‌اند.

روش‌ها: در یک مطالعه مقطعی آینده‌نگر، ۳۲۵ بیمار برای دریافت آنوکسپارین (Enoxaparin) یا ریواروکسابان به عنوان ترومبوپروفیلاکسی در جراحی تعویض کل مفصل زانو، ثبت‌نام شدند. برای آنها قبل و بعد از عمل، برای تشخیص ترومبوآمبولی، سونوگرافی داپلر انجام شد. این بیماران حداقل برای دو سال مورد بررسی قرار گرفتند. وضعیت و وقوع VTE مورد بررسی قرار گرفت. بیماران از نظر جنسیت، شاخص توده بدنی، استعمال دخانیات، دیابت شیرین و سابقه قبلی VTE مقایسه شدند.

یافته‌ها: ۳۲۵ بیمار واجد شرایط، مجموعه‌ای از ۱۳۰ (۴۰٪) مرد و ۱۹۵ (۶۰٪) زن را فراهم کردند. میانگین سن بیماران و انحراف معیار به ترتیب ۶۳/۲ سال و ۱۴/۳ بود. در مجموع ۴۰ بیمار (۱۲/۳٪) شامل ۲۷ نفر LMWH و ۱۳ نفر ریواروکسابان، دارای DVT (deep venous thrombosis) در اندام تحتانی بودند. ۱۵ بیمار (۴/۶٪) شامل ۱۱ نفر از LMWH و ۴ نفر از ریواروکسابان دارای آمبولی ریوی، (pulmonary embolism) PE، بودند. ۵ بیمار (۱/۵٪) شامل ۴ نفر در LMWH و ۱ نفر در ریواروکسابان، دارای ترومبوآمبولی عروق مغزی بودند. شیوع ترومبوآمبولی در هر دو روند پیشگیری مشابه بود. از طرف دیگر، ۲ بیمار (۰/۶٪) از گروه LMWH دچار خونریزی خودبه‌خودی ریتروپریتونئال شدند. بیماران PE سابقه DVT داشتند. DVT در بیماران با عوامل خطر چاقی، دیابت یا سیگار کشیدن رخ داده بود.

نتیجه‌گیری: از نظر بروز ترومبوز وریدی و PE، بین استفاده از ریواروکسابان و آنوکسپارین، برای پروفیلاکسی ترومبوآمبولیک در تعویض کامل زانو تفاوتی وجود نداشت. پیشگیری از ترومبوآمبولیک طولانی‌مدت در مواردی مانند استعمال دخانیات، دیابت و چاقی ترجیح داده می‌شود. بیماران مبتلا به ترومبوآمبولی وریدی قبلی، در معرض خطر بالایی از آمبولی ریه و عروق مغزی هستند و از طرف دیگر، افت پیشرونده هماتوکریت، بعد از جراحی تعویض کامل زانو، باید جراح را نسبت به خونریزی خودبه‌خودی ریتروپریتونئال در بیمارانی که از آنوکسپارین برای ترومبوپروفیلاکسی استفاده می‌کنند، آگاه کند.

واژگان کلیدی: تعویض کامل زانو (TKR)، ترومبوز وریدی عمیق (DVT)، ریواروکسابان، هپارین با وزن مولکول پایین (LMWH)

دریافت مقاله: ۲ ماه قبل از چاپ؛ مراحل اصلاح و بازنگری: ۱ بار؛ پذیرش مقاله: ۱ ماه قبل از چاپ

*دکتر عمر اوزل، **دکتر دوگاج کاراگوون، *دکتر تومان بنلی

مقدمه

تعویض مفصل ران و زانو یکی از مداخلات جراحی است که کیفیت زندگی بیمار را افزایش می‌دهد. تعویض کامل زانو یکی از جراحی‌هایی است که در آمریکا به طور معمول انجام می‌شود. متأسفانه، بیماری‌های ترومبوآمبولیک وریدی، در این روش‌ها نیز دیده می‌شوند و افزایش میزان مرگ و میر را به دنبال دارند. شیوع ترومبوز وریدی عمیق بدون علامت (DVT)^۱، علی‌رغم عوامل دارویی و مکانیکی ۱۶ تا ۳۰ درصد است. اگرچه میزان آمبولی ریه کشنده کاهش یافته است، اما DVT علامت‌دار پس از تعویض کامل زانو و مفصل ران، به میزان ۱/۷ تا ۲/۳ درصد مشاهده می‌شود. سن بالا، ترومای متعدد، بدخیمی، سابقه بیماری ترومبوآمبولی وریدی و / یا بی‌حرکتی طولانی مدت از عوامل افزایش دهنده خطر DVT هستند.

*جراح ارتوپد، بخش جراحی ارتوپدی
دانشکده پزشکی دانشگاه باسکت،
استانبول، ترکیه.

**جراح ارتوپد، بخش جراحی
ارتوپدی دانشکده پزشکی دانشگاه
یوفوک، آنکارا، ترکیه.

نویسنده مسئول:
دکتر عمر اوزل

Email:
dromerozel@gmail.com

1. deep venous thrombosis

فشرده‌سازی پنوماتیک متناوب (IPCD)^۷ توصیه می‌شود. در حال حاضر، در مورد پروتکل درمان ضد ترومبوتیک که شواهد بالاتری در مورد اثربخشی و مدت زمان استفاده از آن موجود باشد، اتفاق نظری در سطح جهان وجود ندارد. در این مطالعه، نتایج بالینی و رادیولوژی LMWH و ریواروکسaban پس از تعویض کامل زانو (TKR)^۸ بررسی شد و در بیمارانی که عمل جراحی تعویض کامل زانو انجام دادند، عوامل خطر LMWH و ریواروکسaban مقایسه شد.

موارد و روش‌ها

این مطالعه به عنوان یک مطالعه مقطعی آینده‌نگر برنامه‌ریزی شد. تأیید کمیته اخلاقی^۹، قبل از انجام این مطالعه کسب شد. جزئیات مربوط به درمان و عوارض احتمالی به بیماران ارائه شد. فرم رضایت‌نامه آگاهانه امضا شد و از متقاضیان دریافت شد. ما به طور آینده‌نگر، برای بیمارانی که رباط صلیبی خلفی سیمان شده یک طرفه (PCL)^{۱۰} داشتند، جایگزینی کامل زانو را بین ژانویه ۲۰۱۰ و ژانویه ۲۰۱۸ انجام دادیم که حداقل دو سال مورد پی گیری بودند (جدول ۱). روند ترومبوپروفیلاکسی در پایان هر سال تغییر کرد و بیماران واجد شرایط به گروه مناسب منتقل می‌شدند.

بیماران مبتلا به غده بدخیمی، بیماری قلبی، اختلال انعقاد خون، سابقه استروژن درمانی داشتند، بیمارانی که نتوانستند در روز دوم بعد از عمل حرکت کنند و بیمارانی که طول استقرار تورنیکت در آنان بیش از دو ساعت بود، از مطالعه حذف شدند. ۳۲۵ بیمار واجد شرایط با توجه به نوع ترومبوپروفیلاکسی تجویز شده، به دو گروه LMWH و ریواروکسaban تقسیم شدند. در گروه بیماران LMWH، آنوکسپارین سدیم ۴۰۰۰ IU^{۱۱}؛ به مدت ۱۰ روز، زیر جلدی و ۱۲ ساعت قبل از جراحی تجویز شد. در گروه ریواروکسaban، فقط ریواروکسaban ۱۵ میلی‌گرم^{۱۲} به صورت خوراکی، یک بار در روز و به مدت ۱۰ روز و با شروع ۶ تا ۱۰ ساعت پس از جراحی، تجویز شد. بیماران از نظر وقوع DVT، آمبولی ریه (PE) و ترومبوآمبولی عروق مغزی (CVT)^{۱۳}

اختلالات انعقادی، سیگار کشیدن، چاقی، استفاده از تورنیکت، سیمان استخوان پلی متیل-متاکریلات (PMMA)^۲ و دستکاری اندام هنگام جراحی های ارتوپدی نیز خطر DVT را به دلیل آسیب عروقی و بیشتر شدن فعالیت ترومبوپلاستین افزایش می‌دهد.

ونوگرافی (venography) استاندارد طلائی برای تشخیص DVT است. با این حال، این اولین انتخاب نیست زیرا یک روش تهاجمی به حساب می‌آید. سونوگرافی داپلر (USG)^۳ یک روش ساده و غیرتهاجمی جایگزین برای کنترل جریان وریدی و تشخیص ترومبوس، به ویژه برای سیستم وریدی دیستال است. این متآنالیز نشان داد که حساسیت داپلر USG برای سیستم وریدی پروگزیمال و دیستال به ترتیب ۶۳/۵٪ و ۹۴/۲٪ بود. بر این اساس، این متداول‌ترین آزمایش غیرتهاجمی در عمل بالینی است. توموگرافی کامپیوتری (CT)^۴ و نوگرافی غیرتهاجمی، بسیار خاص و حساس به DVT است. همچنین بسته به تزریق ماده حاجب به عنوان نوگرافی معمول، اثرات سوئی دارد. این مسئله ممکن است بیشتر برای بیماران PE^۵ که مشکوک به DVT پروگزیمال هستند قابل اطمینان باشد.

پیشگیری از ترومبوآمبولی وریدی (VTE) یک عمل معمول پس از جراحی تعویض مفصل است. اگرچه عوامل پیشگیرانه مؤثر و ایمن زیادی وجود دارد، اما نتایج بالینی پایین‌تر از حد مطلوب قرار دارند. روند مناسب پیشگیری باید مؤثر، ارزان و ایمن باشد. کالج پزشکان سینه آمریکایی (ACCP)^۶ تعویض کامل زانو را توصیه می‌کنند. در صورت عدم منع مصرف، بیماران باید ۱۰ تا ۱۴ روز ترومبوپروفیلاکسی داشته باشند. هپارین با وزن مولکول پایین (LMWH) یک عامل زیر پوستی است که فاکتور Xa را به طور غیرمستقیم از طریق آنتی‌ترومبین مهار می‌کند. ریواروکسaban یک ماده دارویی نسبتاً جدید است که با مهار مستقیم فاکتور Xa فعالیت پروترومبین را مهار می‌کند. محبوبیت داروهای ضد انعقاد خوراکی به عنوان یک گزینه جایگزین و غیرتهاجمی برای LMWH در حال گسترش است. علاوه بر این، تجویز خوراکی یک بار در روز و عدم نیاز به نظارت برای بیمار از نظر انطباق و تحمل بیمار مطلوب است.

علاوه بر این عوامل، یا در مواردی که استفاده از عوامل ضدترومبوتیک خطرناک است، استفاده از یک دستگاه

7. intermittent pneumatic compression device

8. Total Knee Replacement

9. (2010/IIH-KAEK-0007)

10. Posterior cruciate ligament

11. (Clexane; Sanofi Corp., Paris, France)

12. (Xarelto; Bayer, Leverkusen, Germany)

13. Cerebrovascular Thromboembolism

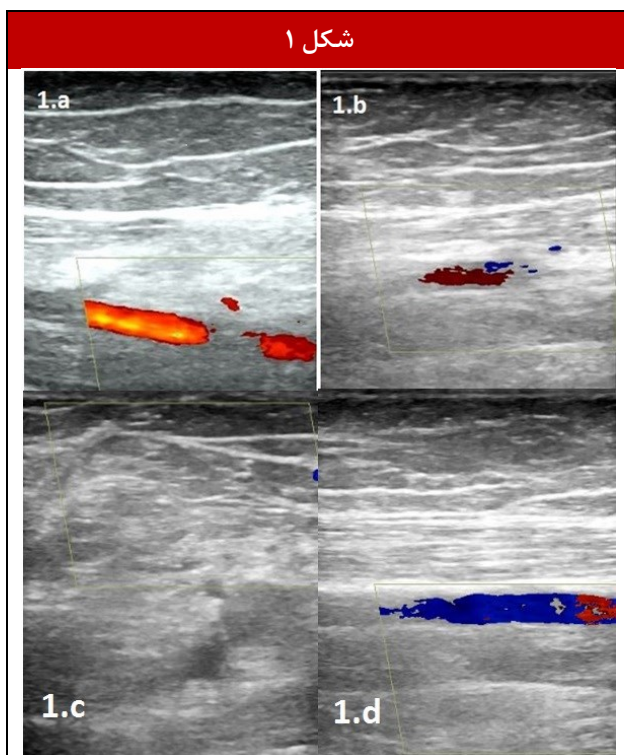
2. polymethyl-metacrylate

3. ultrasonography

4. Computed tomography

5. pulmonary embolism

6. American College of Chest Physicians



شکل ۱

زن ۶۲ ساله، که تحت درمان با آرتروپلاستی زانو بود. ترومبوآمبولی وریدی عمقی در تمام ساختارهای وریدی عمیق در a تا d، با اولتراسونوگرافی داپلر پای راست مشخص شده است. بیمار در روز ۲۲ بعد از عمل، برای پیشگیری از ترومبوآمبولی از آنوکسپارین استفاده می‌کرد.

۱۵ بیمار (۴/۶٪)، ۱۱ نفر از گروه LMWH و ۴ نفر از گروه ریواروکسابان، PE داشتند (شکل ۲).

به طور شگفت‌انگیزی ۵ نفر (۱/۵٪)، ۴ نفر در گروه LMWH و ۱ بیمار در گروه ریواروکسابان، آمبولی مغزی داشتند که در سطحی بود که باعث مرگ نمی‌شود (شکل ۳-۴).

بنابراین، ۶۰ بیمار (۱۶/۹٪) با وجود ترومبوپروفیلاکسی، بیماری ترومبوآمبولی داشتند. از طرف دیگر، ۲ بیمار در گروه LMWH خونریزی خودبه‌خودی ریتروپیتونئال داشتند.

گروه‌های LMWH و ریواروکسابان با هم مقایسه شدند که در هر گروه به ترتیب، میانگین سنی (۶۱/۴ سال و ۶۲/۴ سال)، نسبت تعداد زنان به مردان (۱/۵ و ۱/۵)، بروز چاقی با شرط $BMI > 30$ ^{۱۶} (۱۴۲ نفر و ۶۸ نفر)، دیابت (۱۲۵ نفر و ۵۵ نفر) و سابقه قبلی DVT (۱۵ نفر و ۵ نفر) بود. از نظر آماری تفاوت ناچیزی بین گروه‌ها وجود داشت ($p > 0.05$) (جدول ۱). استفاده از LMWH و ریواروکسابان در گروه به ترتیب برای DVT ۲۷ و ۱۳، PE ۱۱ و ۴، آمبولی عروق مغزی (CVT) ۱ و ۴،

و خونریزی کلی مقایسه شدند. علاوه بر این، اثر بخشی رژیم‌های ترومبوپروفیلاکسی ارزیابی شد. بیماران از نظر جنسیت، شاخص متابولیک پایه (BMI)^{۱۴}، سابقه استعمال دخانیات، دیابت شیرین و VTE قبلی مقایسه شدند. بیماران قبل از عمل از نظر وجود DVT توسط سونوگرافی داپلر مورد بررسی قرار گرفتند. بیماران از نظر بالینی و آزمایشگاهی برای تورم، درد شدید در پا، تنگی نفس، کاهش ناگهانی اشباع اکسیژن ریه و کاهش سطح هموگلوبین (Hb) - هماتوکریت (Htc) در خون تحت نظر قرار گرفتند. D-dimer در نمونه‌های خون، اولتراسونوگرافی داپلر، CT آنژیوگرافی ریوی، آنژیوگرافی MR مجمله برای بیماران مشکوک به DVT و PE انجام شد (شکل ۱).

بیماران بدون ظن بالینی، ۲۰ روز پس از جراحی، با داپلر USG بررسی شدند. تمام بیماران مبتلا به DVT و/یا آمبولیسم ریوی (PE)، ترومبوآمبولی عروقی مغزی (CVT) تحت درمان دارویی ضدترومبوتیک قرار گرفتند و طی این درمان، در بیمارستان بستری و پی‌گیری و پس از بهبودی مرخص شدند. اما در ۲ بیمار، کاهش Htc مشاهده شد، پس از سی‌تی اسکن شکم و ام‌آر‌آی بررسی خونریزی ریتروپیتونئال توسط جراح عمومی لازم شد.

این گروه‌ها از نظر سن، دیابت چاقی و سابقه قبلی DVT مقایسه شدند. میزان DVT، PE و CVT نیز مقایسه شد.

تحلیل آماری

برای تجزیه و تحلیل آماری از نرم افزار SPSS 23.0^{۱۵} استفاده شد. مقادیر پارامتری به عنوان میانگین، انحراف معیار (SD) و درصد مقایسه شدند. اختلاف بین گروه‌ها با آزمون مربع کای مقایسه شد و معنادار بودن با $p < 0.05$ مورد تأیید قرار گرفت.

یافته‌ها

میانگین سنی و انحراف معیار ۳۲۵ بیمار در این مطالعه $63/2 \pm 14/3$ و نسبت زن / مرد ۱/۵ برابر (۱۹۵ به ۱۳۰) بود. ۲۲۵ بیمار با LMWH و ۱۰۰ بیمار با ریواروکسابان تحت پی‌گیری در برابر ترومبوآمبولی وریدی قرار گرفتند. DVT در هیچ بیمار تحت داپلر USG، قبل از عمل تشخیص داده نشد. در مجموع ۴۰ بیمار (۱۲/۳٪)، ۲۷ نفر در گروه LMWH و ۱۳ نفر در گروه ریواروکسابان، مبتلا به DVT در اندام تحتانی بودند (جدول ۱).

14. Basal Metabolic Index

15. (IBM Corp., Armonk New York, USA)

16. Body Mass Index

جدول ۱- توزیع گروه LMWH و ریواروکسپابان و عوامل خطر

	Cohort (n=325)	LMWH group (n=225)	Riveroxaban group (n=100)
Age, mean (SD)	63.2 (14.3)	61.4 (16.3)	62.4 (15.3)
Female/Male (R)	195/130 (1.5)	140/90(1.5)	60/40 (1.5)
Obesity +/- (R)	210/115(1.8)	23/22 (1.73)	12/8 (1.5)
Diabetes Mellitus +/- (R)	180/145 (1.33)	125/100 (1.28)	55/45 (1.27)
Smoke +/- (R)	150/175 (0.82)	105/120 (0.86)	45/55 (0.79)
Dvt history +/- (R)	20/325 (6.15%)	15/210 (7.14 %)	5/95 (5.26%)

جدول ۲- مقایسه بین کارایی پیشگیری LMWH و ریواروکسپابان

	LMWH Group	Rivaroxaban Group	Total	X ²	p
DVT	27/225 (12,0 %)	13/100 (13,0 %)	40/325 (12,3 %)	0,06	0,943
PE	11/225 (4,9 %)	4/100 (4,0 %)	15/325 (4,6 %)	0,12	0,949
CVT	4/225 (1,8 %)	1/100 (1,0 %)	5/325 (1,5 %)	0,28	0,974
SRPB	2/225 (0,9 %)	0 (0,0 %)	2/325 (0,6 %)	0,89	0,860
Total	44/225 (13,5 %)	18/100 (18,0 %)	62/325 (19,1 %)	0,11	0,860

نیاز به جراحی دارد، رخ داد. اما این عارضه در گروه ریواروکسپابان دیده نشد.

بحث

با پیشرفت تکنیک‌های جراحی و علی‌رغم استفاده گسترده از داروهای ضد انعقاد، VTE و PE هنوز هم دلیل اصلی مرگ پس از جراحی‌های تعویض هستند. کاربرد عوامل مکانیکی و دارویی در برابر رخداد های ترومبوآمبولی پس از جراحی‌های بزرگ ارتوپدی توصیه می‌شود. برای جراحان ارتوپدی بسیار مهم است که در برابر DVT از داروهای ضد انعقاد، بدون ایجاد هیچ‌گونه عارضه خونریزی استفاده کنند. این بستگی به محدودیت‌های ایمنی داروی مورد استفاده در درمان پیشگیرانه دارد. در یک مطالعه در کانادا، مشخص شد که در جریان ترومبوپروفیلاکسی پس از جراحی‌های تعویض، هزینه داروی ریواروکسپابان به دلیل میزان بیشتری که باید مصرف شود از هزینه داروی آنوکسپارین بیشتر است. تأثیرات شده و ایمنی آنوکسپارین آن را به عنوان متداول‌ترین دارو پس از جراحی‌های تعویض و جایگذاری معرفی کرده‌است.

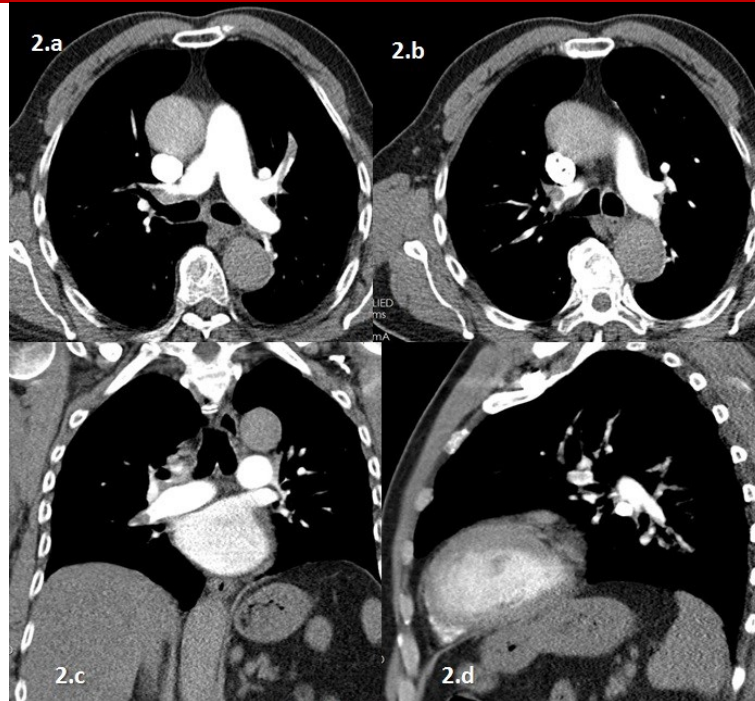
خونریزی خود به خود ریتروپریتونئال (SRPB)^{۱۷} و صفر بود. ترومبوپروفیلاکسی در هر دو رژیم پروفیلاکسی که تعویض کامل زانو انجام دادند ($p > 0.05$) مشابه بود (جدول ۲). DVT، PE و CVT در ماه اول دوره پس از جراحی ایجاد شدند.

سابقه ۱۵ بیمار مبتلا به PE بررسی و معلوم شد تمام بیماران مبتلا به PE در گذشته، DVT داشتند. ۵ بیمار مبتلا به ترومبوآمبولی عروق مغزی (CVT) نیز در دوره قبلی سابقه DVT داشتند. تمام بیماران PE با درمان پزشکی بهبود یافتند. در بیماران مبتلا به CVT، همه حملات کم‌رسانی خون به اندام و بافت‌ها به صورت گذرا بود و آنها در یک ماه بهبود یافتند. ۸ بیمار باقی‌مانده که DVT داشتند؛ چاق، دیابتی و سیگاری بودند. هنگامی که گروه‌ها با توجه به این معیارها مقایسه شدند، از نظر آماری اختلاف معناداری بین آنها وجود نداشت ($p < 0.05$) (جدول ۲).

با کمال تعجب، در ۲ بیمار (۰/۰۶٪) که از آنوکسپارین سدیم با رژیم طولانی‌مدت استفاده کردند، خونریزی رتروپریتونئال که

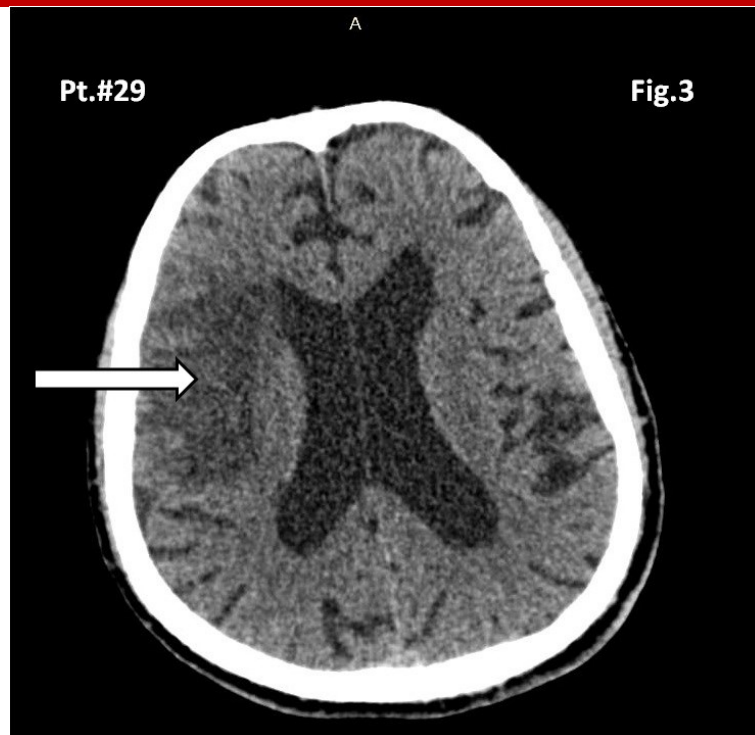
17. spontaneous retroperitoneal bleeding

شکل ۲



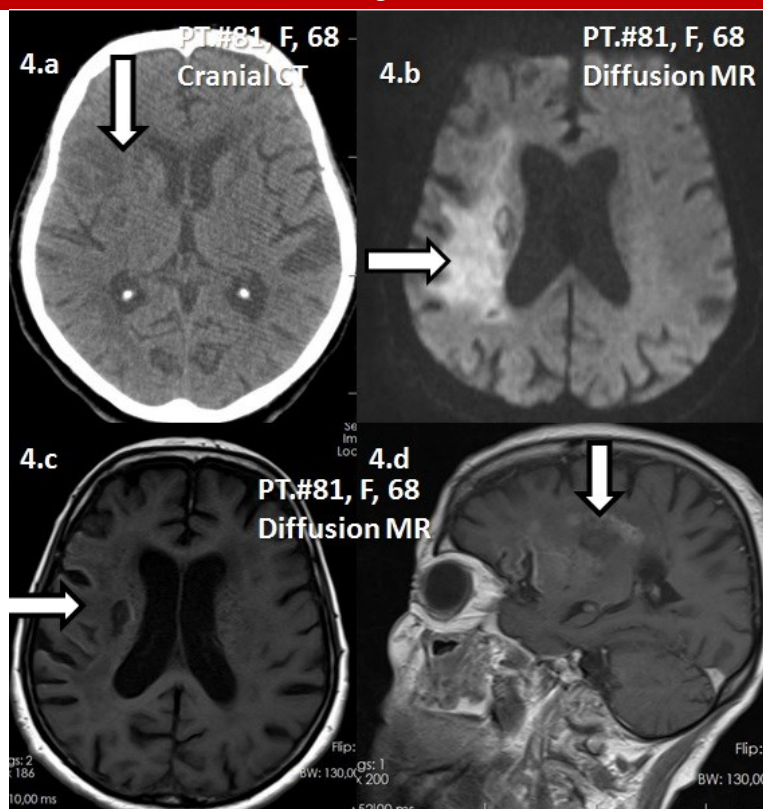
شکل ۲. بیمار شماره ۱۷۱، ۶۸ ساله، یک بیمار مرد تحت درمان با آرتروپلاستی زانو، آمبولی ریوی در شریان سگمنز ریه فوقانی سمت چپ و آمبولی زیرین هر دو طرف در سی تی آنژیوگرافی ریوی قرار گرفت. نمای سی تی اسکن محوری (a-b)، حلقوی (c) و ساژیتال (d) در شکل مشاهده شد.

شکل ۳



شکل ۳- بیمار شماره ۲۹، ۶۵ ساله، یک بیمار زن تحت درمان با آرتروپلاستی کامل زانو است، آمبولی عروق مغزی در شریان مغزی میانی راست در سی تی اسکن جمجمه است.

شکل ۴



شکل ۴- بیمار شماره ۸۱، ۶۸ ساله، یک بیمار زن تحت درمان با آرتروپلاستی کامل زانو،

(a) آمبولی عروق مغزی در شریان مغزی میانی راست در CT مجسمه و (b-d) پخش تصاویر MR.

خونریزی عمده DVT و PE نداشتند. بررسی ما، عوارض بعد از جراحی بیشتری را نشان داد که ممکن است مربوط به چاقی بالا، مصرف سیگار و میزان دیابت در بیماران باشد. همچنین، قومیت می‌تواند به این تفاوت‌ها مربوط باشد.

بر خلاف این مطالعات، یک مطالعه چند مرکزی شامل ۲۷۶۲ بیمار انگلیسی پس از تعویض مفصل زانو و مفصل ران، میزان DVT پایین، اما زخم با ریواروکسابان را بالا نشان داد.

خونریزی عمده ثانویه به ترومبوپروفیلاکسی با میزان ۴ تا ۷/۹ درصد مشاهده شده است. خونریزی خود به خود ریتروپریتونئال به خاطر ترومبوپروفیلاکسی در اثر برخی از بیماری‌های عروقی گزارش شده است. دالیاکوپولوس و همکاران^{۲۰}، لو و همکاران^{۲۱} و دابنی و باستانی و همکاران^{۲۲} نیز مواردی را با فشرده شدن کلیه و سندرم کمپارتمان شکمی در خونریزی ثانویه خودبه‌خود رتروپریتونئال تا ترومبوپروفیلاکسی گزارش کردند.

در یک مطالعه فاز ۳، بعد از عمل جراحی، آنوکسپارین، که معمولاً در اروپا استفاده می‌شود با ریواروکسابان مقایسه شد. ریواروکسابان از نظر پیشگیری از VTE مؤثرتر شناخته شد و از همان سطح ایمنی نیز برخوردار بود.

تورپی و همکارانش^{۱۸} در یک مطالعه تصادفی آینده‌نگر شامل ۳۰۳۴ بیمار، دریافتند که ریواروکسابان به طور قابل توجهی در جلوگیری از ترومبوآمبولی وریدی در مقایسه با روزانه دو دوز ۰/۳ میلی‌گرم آنوکسپارین، اثر برتری دارد، اگرچه عوارض خونریزی عمده و غیرعمده‌ای نیز وجود دارد. عوارض خونریزی از نظر آماری ناچیز بود.

همچنین تجزیه و تحلیل متاآنالیز ریواروکسابان و آنوکسپارین نشان داد که ریواروکسابان بعد از TKR برای پیشگیری از VTE مؤثر است و باعث افزایش خونریزی نمی‌شود.

شاهچراغی و همکارانش^{۱۹}، ۱۰۰ بیمار مبتلا به TKR را در جنوب ایران که پس از جراحی با آنوکسپارین و وارفارین درمان شده بودند مورد پی‌گیری قرار دادند. آن بیماران هیچ عارضه

20. Daliakopoulos et al

21. Lu et al.

22. Dabney and Bastani et al

18. Turpie et al

19. Shahcheraghi et al

منابع

1. Brown TS, Huo MH. New anticoagulants for thromboprophylaxis after total knee arthroplasty. *Am J Orthop* 2013; 42: 424-429.
2. Geerts WH, Heit JA, Clagett GP, Pineo GF, Colwell CW, Anderson FA Jr, Wheeler HB. Prevention of venous thromboembolism. *Chest* 2001; 119: 132-175.
3. Nicolaides AN, Breddin HK, Fareed J, Goldhaber S, Haas S, Hull R, Kalodiki E, Myers K, Samama M, Sasahara A; Cardiovascular Disease Educational and Research Trust and the International Union of Angiology. Prevention of venous thromboembolism. International Consensus Statement. Guidelines compiled in accordance with the scientific evidence. *Int Angiol* 2001; 20(3): 1-37.
4. Warwick D, Friedman RJ, Agnelli G, Gil-Garay E, Johnson K, FitzGerald G, Turibio FM. Insufficient duration of venous thromboembolism prophylaxis after total hip or knee replacement when compared with the time course of thromboembolic events: findings from the Global Orthopaedic Registry. *J Bone Joint Surg Br* 2007; 89: 799-807.
5. Selby R, Geerts WH. Venous thromboembolism: risk factors and prophylaxis. *Semin Respir Crit Care Med* 2000; 21: 493-501.
6. Beyer J, Schellong S. Deep vein thrombosis: Current diagnostic strategy. *Eur J Intern Med* 2005; 16: 238-246.
7. Goodacre S, Sampson F, Thomas S, van Beek E, Sutton A. Systematic review and meta-analysis of the diagnostic accuracy of ultrasonography for deep vein thrombosis. *BMC Med Imaging* 2005; 3: 2-13.
8. Thomas SM, Goodacre SW, Sampson FC, Van Beek EJ. Diagnostic value of CT for deep vein thrombosis: results of a systematic review and meta-analysis. *Clin Radiol* 2008; 63: 299-304.
9. Cohen AT, Tapson VF, Bergmann JF, Goldhaber SZ, Kakkar AK, Deslandes B, Huang W, Zayaruzny M, Emery L, Anderson FA, Endorse investigators. Venous thromboembolism risk and prophylaxis in the acute hospital care setting (ENDORSE study): a multinational cross-sectional study. *Lancet* 2008; 2: 387-394.
10. Lieberman JR, Hsu WK. Prevention of venous thromboembolic disease after total hip and knee arthroplasty. *J Bone Joint Surg Am* 2005; 87: 2097-2112.
11. Falck-Ytter Y, Francis CW, Johanson NA, Curley C, Dahl OE, Schulman S, Ortel TL, Pauker SG, Colwell CW Jr. Prevention of VTE in orthopedic surgery patients: Antithrombotic Therapy and Prevention of Thrombosis, 9th ed: American College of Chest Physicians Evidence-Based Clinical Practice Guidelines. *Chest* 2012; 141: 278-325.

بر خلاف برخی دیگر از مطالعات، ما تفاوت معناداری بین گروه‌ها در دوره بعد از عمل، برای خونریزی در محل زخم و کاهش مقادیر هموگلوبین خون - هماتوکریت پیدا نکردیم. این مسئله ممکن است به این دلیل باشد که ما خونریزی حاصل از زهکشی را در نمونه خود اندازه‌گیری نکردیم و از نظر بشورات پا و تورم تفاوت قابل توجهی در گروه‌های خود پیدا نکردیم. اما در عین حال که بیماران از آنوکسپارین سدیم با رژیم طولانی مدت استفاده می‌کردند، در ۲ بیمار (۰/۶٪) با خونریزی رتروپروتونئال مواجه شدیم. همه بیماران PE و CVE ما، در گذشته، از ترومبوآمبولی وریدی رنج برده بودند، متأسفانه، ما نتوانستیم به هیچ یک از داده‌های حمایت یا مخالفت در مقالات در این زمینه دست پیدا کنیم. تمام بیماران DVT تشخیص داده شده در گروه‌های ما یکی از عوامل خطر دیگر مانند دیابت شیرین، مصرف سیگار یا چاقی را داشتند. چندین مطالعه در مورد عوامل خطر DVT وجود دارد، اما با این حال، ما قادر به تعیین پروتکل‌های ترومبوپروفیلاکسی استفاده شده در میان این بیماران پرخطر نبودیم.

اگرچه مطالعه ما، یک مطالعه آینده‌نگر بود، اما محدودیت عمده در عدم تصادفی‌سازی بود. علاوه بر این، گروهی متشکل از کسانی که تعویض کامل زانو نداشتند و از ترومبوپروفیلاکسی استفاده نکردند، ایجاد نشد زیرا این کار غیراخلاقی است. یک مطالعه آینده‌نگر فقط توسط یک جراح، مسئله‌ای را روشن می‌کرد، بنابراین تصور می‌شد اهمیت دارد.

نتیجه‌گیری

از نظر وقوع ترومبوز وریدی و آمبولی ریوی، تفاوتی بین استفاده از ریواروکسابان و آنوکسپارین برای پیشگیری از ترومبوآمبولی در جراحی تعویض کامل زانو نبود. پروتکل‌های طولانی مدت ممکن است در موارد مصرف سیگار، دیابت و چاقی مفید باشند. بیماران با ترومبوآمبولی وریدی قبلی، در معرض خطر بالای آمبولی ریه و عروق مغزی هستند. از طرف دیگر، کاهش پیشرونده Htc، جراح را از خونریزی خودبه‌خود رتروپروتونئال در بیمارانی که از آنوکسپارین برای پیشگیری از ترومبوآمبولی در عمل جراحی تعویض مفصل زانو استفاده می‌کردند، آگاه می‌کند.

12. Fassiadis N. Rivaroxaban: direct factor Xa inhibition to treat acute deep vein thrombosis. *Br J Hosp Med*. 2011; 72: 486-487.
13. Chen T, Lam S. Rivaroxaban: an oral direct factor Xa inhibitor for the prevention of thromboembolism. *Cardiol Rev* 2009; 17: 192-197.
14. Lieberman JR, Pensak MJ. Prevention of venous thromboembolic disease after total hip and knee arthroplasty. *J Bone Joint Surg Am* 2013; 95: 1801-1811.
15. Mont MA, Jacobs JJ. AAOS clinical practice guideline: preventing venous thromboembolic disease in patients undergoing elective hip and knee arthroplasty. *J Am Acad Orthop Surg* 2011; 19: 777-778.
16. Diamantopoulos A, Lees M, Wells PS, Forster F, Ananthapavan J, McDonald H. Cost-effectiveness of rivaroxaban versus enoxaparin for the prevention of postsurgical venous thromboembolism in Canada. *Thromb Haemost* 2010; 104: 760-770.
17. Nieto JA, Espada NG, Merino, RG, Gonzalez TC. Dabigatran, rivaroxaban and apixaban versus enoxaparin for thromboprophylaxis after total knee or hip arthroplasty: pool-analysis of phase III randomized clinical trials. *Thromb Res* 2012; 130: 183-191.
18. Turpie AG, Lassen MR, Davidson BL, Bauer KA, Gent M, Kwong LM, Cushner FD, Lotke PA, Berkowitz SD, Bandel TJ, Benson A, Misselwitz F, Fisher WD; RECORD4 Investigators. Rivaroxaban versus enoxaparin for thromboprophylaxis after total knee arthroplasty (RECORD4): a randomised trial. *Lancet* 2009; 373: 1673-1680.
19. Huang HF, Li SS, Yang XT, Xie Q, Tian XB. Rivaroxaban versus enoxaparin for the prevention of venous thromboembolism after total knee arthroplasty: A meta-analysis. *Medicine* 2018; 97(48):1-9.
20. Shahcheraghi GH, Javid M, Arasteh MM. Thromboembolic disease after knee arthroplasty is rare in southern Iran. *J Orthop* 2014; 31(2):86-91.
21. Jameson SS, Rymaszewska M, Hui AC, James P, Serrano-Pedraza I, Muller SD. Wound complications following rivaroxaban administration: a multicenter comparison with low-molecular-weight heparins for thromboprophylaxis in lower limb arthroplasty. *J Bone Joint Surg Am* 2012; 94-A: 1554-1558.
22. Sachs RA, Smith JH, Kuney M, Paxton L. Does anticoagulation do more harm than good?: A comparison of patients treated without prophylaxis and patients treated with low-dose warfarin after total knee arthroplasty. *J Arthroplasty* 2003; 18: 389-395.
23. Sunga KL, Bellolio MF, Gilmore RM, Cabrera D. Spontaneous retroperitoneal hematoma: etiology, characteristics, management, and outcome. *J Emergency Med* 2012; 43(2): e157-e161.
24. Daliakopoulos SI, Bairaktaris A, Papadimitriou D, Pappas P. Gigantic retroperitoneal hematoma as a complication of anticoagulation therapy with heparin in therapeutic doses: a case report. *J Med Case Rep*. 2008, 2(1): 162. 10.1186/1752-1947-2-162.
25. Lu HY, Wei W, Chen QW, Meng QG, Hu GH, Yi XL, Bai XZ. A rare life-threatening disease: Unilateral kidney compressed by huge chronic spontaneous retroperitoneal hemorrhage. *Therapeutics Clin Risk Manag* 2018; 14: 489-492.
26. Dabney A and B. Bastani B. Enoxaparin- associated severe retroperitoneal bleeding and abdominal compartment syndrome: A report of two cases. *Inten Care Med* 2001; 27(12): 1954-1957.
27. Kunutsor SK, Beswick AD, Whitehouse MR, Blom AW. Systematic review of risk prediction scores for venous thromboembolism following joint replacement. *Thromb Res* 2018; 168: 148-155.