

The Effect of *Rosa canina* Extract Against Paraquat-induced Lung Injury

Amirshahrokhi K*

Department of Pharmacology, School of Pharmacy, Ardabil University of Medical Sciences, Ardabil, Iran
* *Corresponding author.* Tel: +984533522437, Fax: +984533522437, E-mail: amirshahrokhi@gmail.com

Received: Oct 22, 2019 Accepted: Dec 21, 2019

ABSTRACT

Background & objectives: Paraquat is a toxic herbicide that is widely used in many countries. Paraquat selectively accumulates in the lung tissue and leads to severe pulmonary injury through the oxidative and inflammatory processes. The plant *Rosa canina L.* has been used for long years as an herbal medicine throughout the world. *Rosa canina L.* is a member of *Rosacea* family and shows therapeutic effects against numerous disorders by its antioxidant and anti-inflammatory properties. The aim of this study was to evaluate the antioxidant effect of *Rosa canina* fruits on the paraquat induced lung injury in a mouse model.

Methods: Animal experiments were performed on male NMRI mice. Paraquat was injected at a single dose (20 mg/kg, ip) to induce pulmonary damage in mice. The extract of *Rosa canina* fruits (200 and 400 mg/kg/day, orally) administered by gavage for four days after the injection of paraquat. The treated mice were compared to normal mice as a control group. At the end of the experiment, lung tissue samples were collected for biochemical analysis.

Results: The results showed that administration of paraquat caused an oxidant-antioxidant imbalance in the lung tissue. However, treatment with *Rosa canina* increased the levels of glutathione (GSH) and catalase (CAT) antioxidants and decreased the levels of malondialdehyde (MDA) and myeloperoxidase (MPO) in the lung tissues compared with those in the paraquat group.

Conclusion: Treatment of paraquat-exposed mice with the extract of *Rosa canina* fruits improved oxidant-antioxidant balance in the lung tissue of mice. In other words, the present study demonstrated that *Rosa canina* has remarkable antioxidant effects against paraquat induced oxidative damage.

Keywords: *Rosa canina L.*; Paraquat; Lung Injury; Antioxidant Effects

اثر عصاره نسترن کوهی در برابر آسیب ریوی ناشی از پاراکوات

کیوان امیرشاهرخی*

گروه فارماکولوژی، دانشکده داروسازی، دانشگاه علوم پزشکی اردبیل، اردبیل، ایران
* نویسنده مسئول. تلفن: ۰۴۵۳۳۵۲۲۴۳۷ فاکس: ۰۴۵۳۳۵۲۲۴۳۷ پست الکترونیک: amirshahrokhi@gmail.com

چکیده

زمینه و هدف: پاراکوات یک علف کش سمی می باشد که در بسیاری از کشورها بطور وسیع استفاده می گردد. پاراکوات بطور اختصاصی در بافت ریه متمرکز شده و منجر به آسیب ریوی از طریق روندهای اکسیداتیو و التهابی می گردد. گیاه نسترن کوهی (*Rosa canina L.*) برای سالها به عنوان یک داروی گیاهی در سراسر دنیا استفاده شده است. نسترن کوهی عضوی از خانواده رزاسه بوده و در برابر اختلالات متعددی اثرات درمانی نشان می دهد که از طریق خواص آنتی اکسیدانی و ضد التهابی می باشد. هدف از این مطالعه بررسی اثر آنتی اکسیدانی میوه های نسترن کوهی بر روی آسیب ریوی ناشی از پاراکوات در مدل موشی می باشد.

روش کار: مطالعات حیوانی بر روی موش سوری نر جنس NMRI انجام گرفت. پاراکوات بصورت تک دوز (20 mg/kg) برای ایجاد آسیب ریوی در موش ها تزریق داخل صفاقی گردید. پس از تزریق پاراکوات، عصاره میوه های نسترن کوهی در دوزهای ۲۰۰ و ۴۰۰ mg/kg بصورت خوراکی به مدت چهار روز استفاده شد. موشهای تیمار شده، با موشهای نرمال بعنوان گروه کنترل مقایسه گردیدند. در انتهای مطالعه، نمونه های بافت ریه برای بررسیهای بیوشیمیایی جمع آوری شدند. **یافته ها:** نتایج نشان دادند که استفاده از پاراکوات باعث عدم تعادل اکسیدان-آنتی اکسیدان در بافت ریه گردید. درمان با نسترن کوهی سطوح آنتی اکسیدانی گلوتاتیون (GSH) و کاتالاز (CAT) را در بافت ریه در مقایسه با گروه پاراکوات افزایش و سطوح مالون دی آلدهید (MDA) و میلوپراکسیداز (MPO) را کاهش داد.

نتیجه گیری: درمان موشهای مواجه یافته با پاراکوات بوسیله عصاره میوه های نسترن کوهی تعادل اکسیدان-آنتی اکسیدان را در بافت ریه موش بهبود بخشید. به بیان دیگر مطالعه حاضر ثابت کرد که نسترن کوهی اثرات آنتی اکسیدانی قابل توجهی در برابر آسیب اکسیداتیو پاراکوات دارد.

واژه های کلیدی: نسترن کوهی؛ پاراکوات؛ آسیب ریوی؛ اثرات آنتی اکسیدانی

پذیرش: ۱۳۹۸/۹/۳۰

دریافت: ۱۳۹۸/۷/۳۰

مقدمه

خواص حشره کشی آن در سال ۱۹۵۰ شناخته شد. پاراکوات با نام شیمیایی 1,1'-dimethyl-4,4'-bipyridinium dichloride دارای سمیت بسیار بالایی بوده و بخاطر مسمومیت ویا سوء استفاده برای خودکشی یکی از مشکلات جدی بهداشتی در کشورها به ویژه کشورهای آسیایی می باشد. تخمین زده می شود هر ساله حدود ۲۰۰۰ مورد مسمومیت با

مسمومیت با علف کش ها و سایر مواد شیمیایی کشاورزی یک مشکل عمده بهداشت عمومی در سطح دنیا می باشد. از سال ۱۹۸۰ ریسک قرارگیری در معرض علف کش ها رو به افزایش بوده است. پاراکوات یک علف کش غیراختصاصی می باشد که برای اولین بار در سال ۱۸۸۲ به عنوان یک معرف احیاکننده ساخته و

پیشرفت التهاب و فیروز ریوی جلوگیری نمایند [۲-۴]. جهت یافتن درمانی موثر برای کاهش عوارض ناشی از مسمومیت با پاراکوات بویژه عوارض ریوی آن، مطالعات فراوانی انجام گرفته است. گیاهان دارویی بعنوان منبع مهم ترکیبات با خواص درمانی بیشترین مطالعات را در خصوص درمان مسمومیت با پاراکوات به خود اختصاص داده است [۵-۹]. با توجه به مکانیسم آسیب‌زایی سم پاراکوات می‌توان نتیجه گرفت که تمرکز اکثر مطالعات فوق بر روی یافتن ترکیباتی است که خواص آنتی‌اکسیدانی قوی داشته باشند.

نسترن کوهی (با نام علمی *Rosa canina L.*) گیاهی درختچه‌ای از خانواده رزاسه است که در بسیاری از مناطق دنیا از جمله در ایران رشد می‌کند. نسترن کوهی بعنوان یک گیاه دارویی در طب سنتی برای صدها سال در درمان بسیاری از بیماری‌ها استفاده شده است. طبق مطالعات انجام شده این گیاه برای پیشگیری و یا درمان بیماری‌هایی از قبیل عفونت‌ها، دیابت، اختلالات گوارشی مثل زخم معده، بیماری‌های التهابی مثل اوستئوآرتریت، دردهای مزمن، افزایش اوریک اسید، بیماری‌های پوستی مثل پسوریازیس، اختلالات تنفسی مثل آسم، برونشیت، سرفه و علایم سرماخوردگی موثر می‌باشد. مکانیسم‌هایی که برای اثرات درمانی نسترن کوهی در اختلالات فوق مطرح گردیده است عمدتاً دو خاصیت آنتی‌اکسیدانی و ضدالتهابی قوی آن می‌باشد. برای مصارف درمانی اکثر قسمت‌های گیاه نسترن کوهی از جمله برگ‌ها، گل‌ها و به‌ویژه میوه‌ها مورد استفاده قرار می‌گیرد [۱۰-۱۴]. نتایج یک مطالعه که اثر عصاره میوه نسترن کوهی بر روی نوتروفیل‌های ایزوله شده را بررسی کرده است، نشان داد که عصاره میوه نسترن کوهی که فاقد ویتامین C اما غنی از پروآنتوسیانیدین‌ها و فلاونوئیدها بود، توانست آنیون‌های سوپراکساید، هیپوکلریت سدیم و پراکسید هیدروژن ناشی از فعالیت بیش از حد نوتروفیل‌ها را کاهش دهد. این

پاراکوات اتفاق می‌افتد. میزان مرگ و میر ناشی از مسمومیت با پاراکوات بسیار بالا است و دوز تقریبی کشنده آن در یک فرد بزرگسال حدود ۳-۶ گرم می‌باشد. معمول‌ترین راه مسمومیت خوردن محلول غلیظ آن است که می‌تواند بطور تصادفی یا عمدی باشد. تماس پوستی نیز بخصوص اگر دارای زخم باشد می‌تواند باعث مسمومیت شدید گردد. برای جلوگیری از خوردن تصادفی، بسیاری از کارخانجات سازنده به آن مواد رنگی، مواد دارای بوی تند و مواد تهوع آور اضافه می‌کنند [۲۰۱].

پاراکوات در بافت‌هایی که دارای جریان خون بالایی هستند مثل ریه‌ها، کلیه‌ها و کبد توزیع می‌شود. غلظت پاراکوات در پارانیشیم ریه بدلیل جذب فعال آن ۳۰-۲۰ برابر غلظت پلاسما می‌باشد. ریه هدف عمده سم پاراکوات بوده و نارسایی تنفسی ناشی از آن متداول‌ترین علت مرگ می‌باشد. مکانیسم آسیب بافتی ناشی از پاراکوات بدین صورت می‌باشد که این سم در حضور NADPH به رادیکال‌های پاراکوات تبدیل می‌شود. سپس رادیکال‌های پاراکوات با اکسیژن واکنش داده و آنیون سوپراکساید (O_2^-) تولید می‌کنند. مقدار بیش از حد آنیون‌های سوپراکساید باعث تشکیل آنیون‌های آزاد هیدروکسیل (OH^-) شده و از طریق پراکسیداسیون لیپیدی و مهار آنزیم‌های ضروری سلول‌ها منجر به از بین رفتن سلول‌ها می‌گردد. تشخیص زودهنگام مسمومیت بسیار مهم بوده و اقدامات درمانی هرچه زودتر باید آغاز گردد. اولین اقدام درمانی در مسمومین با پاراکوات تجویز شارکول فعال (1-2g/kg) و سوربیتول ۷۰٪ می‌باشد. اقدامات حمایتی دیگر شامل کنترل مایع، الکترولیت‌ها و درد بیمار می‌باشد. برای سم پاراکوات هیچ آنتی‌دوت موثری وجود ندارد. متخصصین داروهای آنتی‌اکسیدان مختلفی برای این بیماران استفاده کرده‌اند از جمله: ویتامین E و C در دوزهای بالا، N-استیل سیستئین و کورتیکواستروئیدها. ترکیب سایکلو فسفامید و یک کورتیکواستروئید می‌تواند از

جمع آوری شده و از کاغذ صافی عبور داده شد. محلول بدست آمده در داخل یک بالن ریخته شده و به دستگاه روتاری جهت عصاره‌گیری^۱ متصل شد. پس از تنظیم دما و سرعت چرخش بالن حاوی حلال و عصاره، دستگاه روتاری به چیلر متصل گردید. پس از ۴ تا ۵ ساعت عصاره میوه نسترن کوهی به صورت شیرابه چسبناکی که حاوی ترکیبات شیمیایی و موثره این گیاه می‌باشد بدست آمد. عصاره حاصله که کاملاً محلول در آب می‌باشد جهت انجام آزمایشات بر روی موش سوری استفاده گردید.

طرح آزمایش

در این مطالعه آزمایشات بر روی موش‌های سوری جنس نر گونه NMRI انجام گرفت. تعداد ۲۰ عدد موش با وزن ۲۵-۳۰ گرم به چهار گروه به ترتیب زیر تقسیم شد (n=۵).

۱- گروه کنترل نرمال، دریافت کننده نرمال سالین.
 ۲- گروه پاراکوات، دریافت کننده پاراکوات (۲۰ mg/kg) تک دوز، تزریق داخل صفاقی).
 ۳- گروه درمانی اول، دریافت کننده پاراکوات (۲۰ mg/kg) تک دوز، تزریق داخل صفاقی) و عصاره گیاه (۲۰۰ mg/kg/day، خوراکی، بمدت ۴ روز).
 ۴- گروه درمانی دوم، دریافت کننده پاراکوات (۲۰ mg/kg) تک دوز، تزریق داخل صفاقی) و عصاره گیاه (۴۰۰ mg/kg/day، خوراکی، بمدت ۴ روز).

عصاره میوه نسترن کوهی در دو دوز مختلف (۲۰۰ و ۴۰۰ mg/kg) استفاده گردیدند که بر اساس مطالعه قبلی ما انتخاب شدند [۱۰]. دوز پاراکوات نیز بر اساس مطالعه قبلی (۲۰ mg/kg) انتخاب گردید [۴]. در روز اول پاراکوات بصورت تک دوز تزریق شد و عصاره گیاه بصورت خوراکی (محلول در آب) از روز اول تا چهارم هر روز یک نوبت استفاده گردید. پس از اتمام آزمایش، در روز پنجم موش‌ها در هر چهار گروه با کتامین (۱۰۰ mg/kg) و زایلازین (۱۰ mg/kg) بی‌هوش شده و بافت ریه آنها بطور کامل جدا گردید.

مطالعه تاییدکننده اثر ضدالتهابی غیرمستقیم عصاره میوه نسترن کوهی می‌باشد [۱۵]. مطالعه دیگری که اثر میوه نسترن کوهی را بر روی سلول‌های سرطانی کولون انسان بررسی کرده است، نشان داد که این گیاه می‌تواند سیکل سلولی سلول‌های سرطانی را دچار اختلال کرده و باعث مرگ آنها گردد. مکانیسم پیشنهاد شده برای این اثر داشتن خاصیت آنتی‌اکسیدانی، ضد تمایز سلولی و تحریک آپوپتوزیس در سلول‌های سرطانی می‌باشد. مطالعه مذکور خواص فوق را مدیون ویتامین C، فلاونوئیدها و پلی‌فنول‌های موجود در میوه نسترن کوهی دانسته است [۱۶].

با توجه به مطالب ارائه شده در مورد مکانیسم آسیب‌زایی مسمومیت با پاراکوات، هدف از مطالعه حاضر بررسی اثرات آنتی‌اکسیدانی عصاره میوه‌های نسترن کوهی برای کاهش عوارض ریوی سم پاراکوات در موش سوری می‌باشد. در این مطالعه فاکتورهای اکسیدان و آنتی‌اکسیدان در بافت ریه مورد بررسی قرار گرفت.

روش کار

کد اخلاق مطالعه IR.ARUMS.REC.1398.508 می‌باشد.

آماده سازی عصاره گیاه

ابتدا میوه‌های خشک شده گیاه نسترن کوهی بوسیله دستگاه خوردکن برقی کاملاً به شکل پودر درآورده شد. مقدار مشخصی از پودر میوه‌های گیاه در داخل حلال آبی الکلی ریخته و کاملاً مخلوط گردید. حلال هیدرو الکلی مذکور دارای ۷۰ درصد آب و ۳۰ درصد متانول می‌باشد. مخلوط پودر میوه گیاه با حلال آبی- متانولی در داخل قیف‌های مخروطی مخصوص جداسازی ریخته و به مدت یک شبانه روز در شرایط تاریک و خنک قرار داده شد. در این شرایط ترکیبات موثره موجود در گیاه وارد حلال می‌شود. با بازکردن شیر پایین قیف مخروطی، حلال حاوی عصاره گیاه

¹ Rotary Evaporator

طبق تعریف هر یک واحد MPO مقداری از آن می‌باشد که برای شکستن ۱ میکرومول پراکسید هیدروژن در مدت زمان ۱ دقیقه در دمای اتاق لازم است.

اندازه گیری GSH

در حدود ۵۰ میکرولیتر از نمونه با ۵۰ میکرولیتر تری کلورواستیک اسید (۱۰٪) مخلوط شده و سانتریفیوژ شدند تا پروتئین اضافی جدا گردد. نمونه حاصله با حدود ۱۵۰ میکرولیتر محلولی بنام ۵-۵-دی تیوبیس-۲-نیتروبنزوئیک اسید (DTNB) با غلظت ۱ میلی مول مخلوط گردید. گلوکاتیون موجود در نمونه با DTNB واکنش داده و دچار تغییر رنگ گردید. شدت رنگ حاصله در طول موج ۴۱۲ نانومتر بوسیله دستگاه Microplate Reader خوانده شد. مقدار GSH موجود در هر نمونه بر حسب $\mu\text{M}/\text{mg tissue}$ بیان گردید.

اندازه گیری CAT

اندازه گیری آنزیم کاتالاز به روش Aebi انجام گرفت [۱۷]. ابتدا ۰/۵ml بافر فسفات (۵۰ میلی مول با pH ۷) به یک کووت ریخته شد و سپس ۱۰ میکرولیتر از نمونه به آن اضافه گردید. واکنش با افزودن ۰/۵ml هیدروژن پراکساید (۳۰ میلی مول) شروع می‌شود. تغییر جذب در طول موج ۲۴۰ نانومتر بوسیله یک دستگاه اسپکتروفوتومتر اندازه گیری شد. یک واحد فعالیت آنزیم CAT معادل مقدار آنزیمی است که بتواند ۱ میلی مول هیدروژن پراکساید را در مدت یک دقیقه تجزیه نماید. نتایج بر اساس میلی واحد آنزیم CAT در یک دقیقه به ازای میلی گرم بافت ($\text{mU}/\text{min}/\text{mg tissue}$) بیان گردید.

تجزیه و تحلیل آماری

نتایج بصورت میانگین \pm خطای استاندارد^۱ بیان شدند. تجزیه و تحلیل آماری با استفاده از روش ANOVA یک طرفه و آزمون توکی^۲ انجام گرفت. تفاوت بین

بافت‌های ریه ابتدا در داخل نرمال سالین شستشو داده شده و سپس جهت بررسی‌های بیوشیمیایی در داخل فریزر با دمای منفی ۷۰ درجه سلسیوس نگهداری شدند.

آماده سازی نمونه‌های بافتی

بافت‌های ریه جدا شده از موش‌ها در حجم مشخصی از بافر Trizma-HCl (۲۰۰ mg در ۱ ml بافر) بوسیله یک هموژنایزر هموژن گردیدند. سپس نمونه‌ها در دمای ۴ درجه سلسیوس سانتریفیوژ شده و مایع رویی آنها جدا گردید. نمونه‌های سوپرناتانت جهت اندازه گیری فاکتورهای بیوشیمیایی مورد نظر مورد استفاده قرار گرفتند.

اندازه گیری MDA

در داخل یک میکروتیوب در حدود ۱۰۰ میکرولیتر از نمونه با ۱۰۰ میکرولیتر تری کلورواستیک اسید (۲۰٪) و ۱۰۰ میکرولیتر محلول تیوباربیتوریک اسید (TBA) با غلظت ۵۰ میلی مول مخلوط گردید. مخلوط حاصل در دمای ۹۵ درجه سلسیوس به مدت یک ساعت حرارت داده شد. به تدریج MDA موجود در نمونه با TBA ماده واکنش داده و محلول به رنگ صورتی و یا متمایل به قرمز در می‌آید. محصول واکنش به مدت ۵ دقیقه سانتریفیوژ شده و مایع رویی آن جدا و در میکروپلیت ریخته شد. شدت رنگ حاصله در طول موج ۵۳۲ نانومتر خوانده شد و مقدار MDA موجود در هر نمونه بر حسب $\text{nM}/\text{mg tissue}$ بیان گردید.

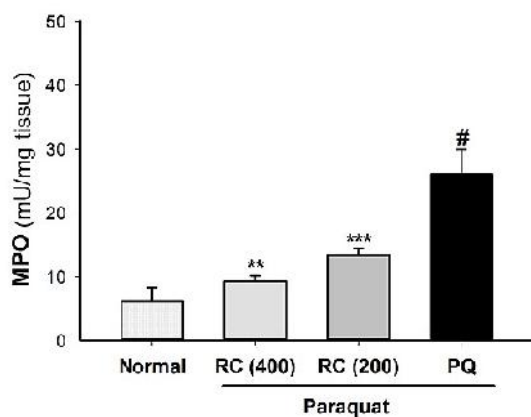
اندازه گیری MPO

در حدود ۵۰ میکرولیتر از نمونه با ۵۰ میکرولیتر محلول تترامتوکسی بنزیدین (TMB) با غلظت ۷/۵mM در حلال دی متیل سولفو کساید مخلوط گردید. واکنش با افزودن ۱۰۰ میکرولیتر محلول پراکسید هیدروژن (با غلظت ۱/۵Mm در بافر فسفات) آغاز گردید. در طی این واکنش یک رنگ متمایل آبی بدست می‌آید که شدت آن در طول موج ۳۷۰ نانومتر خوانده شد. میزان MPO موجود در هر نمونه بر حسب $\text{mU}/\text{mg tissue}$ بیان گردید.

^۱ Mean \pm Standard Error

^۲ Tukey

قابل توجهی در مقایسه با گروه کنترل نرمال افزایش دهد ($p < 0.001$) (شکل ۲). استفاده از عصاره نسترن کوهی به مدت چهار روز با دوز 400 mg/kg مانع از افزایش سطح MPO بافت ریه در مقایسه با گروه پاراکوات (PQ) شد ($p < 0.001$). همانطور که در شکل ۲ مشاهده می‌شود مشابه همین اثر در گروه دریافت‌کننده نسترن کوهی با دوز 200 mg/kg دیده می‌شود که دارای تفاوت معنی‌دار با گروه پاراکوات (PQ) می‌باشد ($p = 0.008$).



شکل ۲. میزان MPO موجود در بافت ریه در موش‌های گروه کنترل نرمال، پاراکوات (PQ)، نسترن کوهی با دوز 400 mg/kg (RC 400) و نسترن کوهی با دوز 200 mg/kg (RC 200). استفاده از سم پاراکوات باعث افزایش معنی‌دار سطح MPO بافت ریه گردید و درمان با عصاره میوه نسترن کوهی در هر دو گروه RC 200 و RC 400 توانست سطح MPO را کاهش دهد. $p < 0.001$ # در مقایسه با گروه نرمال. $p < 0.001$ *** و $p < 0.01$ ** گروه‌های RC 200 و RC 400 در مقایسه با گروه PQ.

اثر نسترن کوهی بر میزان گلوپتایون (GSH) بافت ریه

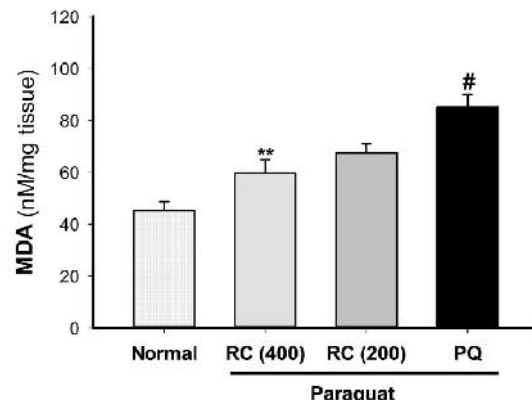
همانطور که در شکل ۳ مشاهده می‌شود تزریق پاراکوات (200 mg/kg) به موش‌ها توانست میزان GSH موجود در بافت ریه موش را به میزان قابل توجهی در مقایسه با گروه کنترل نرمال کاهش دهد ($p = 0.005$). در حالی که استفاده از عصاره نسترن کوهی به مدت چهار روز بصورت خوراکی با دوز 400 mg/kg مانع از کاهش سطح GSH بافت ریه در مقایسه با گروه پاراکوات (PQ) شد ($p = 0.001$).

گروه‌ها زمانی معنادار در نظر گرفته شدند که $p < 0.05$ بود.

یافته‌ها

اثر نسترن کوهی بر میزان مالون دی آلدهاید (MDA) بافت ریه

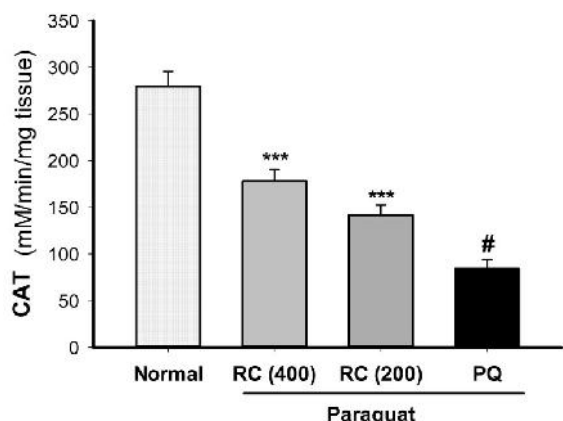
در گروه پاراکوات (PQ) تزریق سم پاراکوات (200 mg/kg) به موش‌ها توانست سطح MDA در بافت ریه را نسبت به گروه کنترل نرمال بطور معنی‌داری افزایش دهد ($p < 0.001$) (شکل ۱). مصرف عصاره گیاه نسترن کوهی در دوز 400 mg/kg به مدت چهار روز مانع از این افزایش در بافت ریه موش‌ها گردید ($p < 0.001$). اثر عصاره نسترن کوهی در دوز 200 mg/kg بر روی میزان MDA بافت ریه در مقایسه با گروه پاراکوات (PQ) از نظر آماری معنی‌دار نبود ($p = 0.092$).



شکل ۱. میزان MDA موجود در بافت ریه در موش‌های گروه کنترل نرمال، پاراکوات (PQ)، نسترن کوهی با دوز 400 mg/kg (RC 400) و نسترن کوهی با دوز 200 mg/kg (RC 200). استفاده از سم پاراکوات باعث افزایش معنی‌دار سطح MDA در بافت ریه گردید و درمان با عصاره میوه نسترن کوهی در گروه RC 400 توانست سطح MDA بافت ریه را کاهش دهد. $p < 0.001$ # در مقایسه با گروه نرمال. $p < 0.01$ ** گروه RC 400 در مقایسه با گروه PQ.

اثر نسترن کوهی بر میزان میلوپراکسیداز (MPO) بافت ریه

تزریق پاراکوات (200 mg/kg) به موش‌ها توانست میزان MPO موجود در بافت ریه موش را به میزان

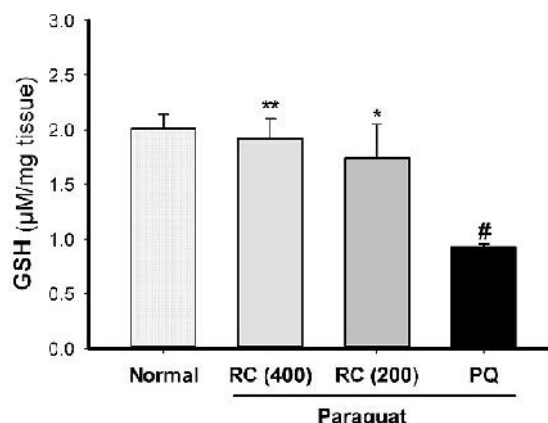


شکل ۴. میزان CAT موجود در بافت ریه در موش‌های گروه کنترل نرمال، پاراکوات (PQ)، نسترن کوهی با دوز ۴۰۰ mg/kg (RC 400) و نسترن کوهی با دوز ۲۰۰ mg/kg (RC 200)، تزریق سم پاراکوات با دوز ۲۰ mg/kg باعث کاهش معنی دار سطح CAT گردید و درمان با عصاره میوه نسترن کوهی در هر دو گروه RC 200 و RC 400 توانست سطح CAT را افزایش دهد. # $p < 0.001$ در مقایسه با گروه نرمال. *** $p < 0.01$ گروه‌های RC 200 و RC 400 در مقایسه با گروه PQ

بحث

آسیب ریوی جدی‌ترین عارضه مسمومیت با سم پاراکوات می‌باشد که در بسیاری از موارد می‌تواند منجر به مرگ بیمار گردد. پاراکوات اثرات سمی و خطرناک خود را از طریق واکنش‌های اکسیداسیون و متعاقب آن واکنش‌های التهابی بروز می‌دهد. پاراکوات از نظر ساختاری یک مولکول دارای آمونیوم چهار ظرفیتی می‌باشد که در داخل سلول‌ها با مولکول اکسیژن واکنش داده و باعث تولید رادیکال‌های آزاد اکسیژن (ROS)^۱ شامل آنیون سوپراکساید (O_2^-)، هیدروژن پراکساید (H_2O_2)، رادیکال آزاد هیدروکسیل (HO) و پراکسی نیتریت ($ONOO^-$) می‌شود. از نظر واکنش‌پذیری این رادیکال‌های سمی بسیار فعال بوده و می‌توانند با بسیاری از ترکیبات سلول واکنش داده و در نتیجه به قسمت‌های مختلف سلول آسیب بزنند [۱۸،۵]. رادیکال‌های آزاد می‌توانند با اسیدهای چرب غیر اشباع و لیپوپروتئین‌های موجود

موش‌های دریافت کننده نسترن کوهی با دوز ۲۰۰ mg/kg نیز دارای سطح GSH بالاتری نسبت به گروه پاراکوات (PQ) بودند که از نظر آماری معنادار بود ($p = 0.037$).



شکل ۳. میزان GSH موجود در بافت ریه در موش‌های گروه کنترل نرمال، پاراکوات (PQ)، نسترن کوهی با دوز ۴۰۰ mg/kg (RC 400) و نسترن کوهی با دوز ۲۰۰ mg/kg (RC 200)، تزریق سم پاراکوات با دوز ۲۰ mg/kg باعث کاهش معنی دار سطح GSH گردید و درمان با عصاره میوه نسترن کوهی در هر دو گروه RC 200 و RC 400 توانست سطح GSH را افزایش دهد. # $p < 0.01$ در مقایسه با گروه نرمال. ** $p < 0.01$ و * $p < 0.05$ گروه‌های RC 200 و RC 400 در مقایسه با گروه PQ.

اثر نسترن کوهی بر میزان کاتالاز (CAT) بافت ریه اندازه‌گیری فعالیت آنزیم CAT بافت ریه موش‌ها نشان داد که پاراکوات باعث کاهش بارز CAT نسبت به گروه کنترل نرمال می‌گردد ($p < 0.001$) (شکل ۴). درمان موش‌ها با عصاره نسترن کوهی در هر دو دوز ۴۰۰ و ۲۰۰ mg/kg به مدت چهار روز توانست سطح آنزیم CAT را در بافت ریه بطور کاملاً معناداری افزایش دهد ($p < 0.001$).

¹ Reactive Oxygen Radicals = ROS

آنزیم پراکسیداز است که در گرانول‌های نوتروفیل‌ها وجود دارد و به محض فعال‌شدن نوتروفیل‌ها در اثر محرک‌های التهابی، MPO آزاد می‌گردد. این آنزیم می‌تواند باعث تولید هیپوکلروس اسید (HOCl) شود که ماده اخیر یک اکسیدکننده قوی بوده و می‌تواند باعث آسیب بافتی در طی روند اکسیداتیو استرس و التهاب گردد. نتایج مطالعات نشان داده که میزان MPO در بافت‌های مختلف در طی مسمومیت با سم پاراکوات افزایش می‌یابد [۲۳، ۲۲، ۵]. در مطالعه حاضر نیز اندازه‌گیری سطح MPO در بافت ریه موش‌هایی که در معرض پاراکوات بوده اند نشان داد که میزان آن افزایش یافته است. درمان این موش‌ها با عصاره نسترن کوهی توانست باعث کاهش سطح MPO گردد. این یافته ثابت می‌نماید که گیاه نسترن کوهی دارای اثرات ضد اینفیلتراسیون نوتروفیلی بوده و به نوعی خاصیت ضد التهابی از خود نشان می‌دهد. همچنین می‌توان این یافته را با نتیجه یک مطالعه دیگر که بر روی نوتروفیل‌های ایزوله شده انجام گرفته است، مقایسه کرد. در این مطالعه ثابت شده است که میوه نسترن کوهی که غنی از پروآنتوسیانیدین‌ها و فلاونوئیدها می‌باشد، توانست محصول فعالیت بیش از حد نوتروفیل‌ها یعنی تولید بیش از حد رادیکال‌های واکنش پذیر اکسیژن را کاهش دهد [۱۵].

مهمترین سیستم دفاعی و آنتی‌اکسیدانی بدن برای حذف ROS و حمایت سلول‌ها در برابر آسیب ناشی آنها، عبارتند از گلوتاتیون احیا شده (GSH) و آنزیم کاتالاز (CAT). می‌توان میزان فعالیت GSH و CAT را به عنوان معیار تعادل اکسیدان- آنتی‌اکسیدان یک بافت در نظر گرفت. گلوتاتیون یک پپتید دارای گروه تیول در ساختار خود می‌باشد و مهمترین آنتی‌اکسیدان داخل سلولی محسوب می‌گردد. در طی فرایند اکسیداتیو، GSH تبدیل به فرم گلوتاتیون دی‌سولفاید GSSG شده و در اثر این تبدیل رادیکال‌های آزاد را خنثی می‌کند. گلوتاتیون نقش مهمی در حفاظت از DNA سلول‌ها، خنثی کردن

در غشای سلول‌های بدن واکنش داده و باعث واکنشی بنام Lipid Peroxidation گردند. اکسیداسیون لیپیدی سلول‌ها توسط پاراکوات مهمترین مرحله از سمیت پاراکوات در پستانداران محسوب می‌شود [۳]. مهمترین فاکتور بیوشیمیایی فرایند لیپید پراکسیداسیون، ترکیبی بنام مالون دی‌آلدهید (MDA) می‌باشد. ثابت شده است که پاراکوات می‌تواند باعث افزایش میزان MDA در بسیاری از بافت‌ها از جمله در ریه گردد [۱۹، ۵، ۴]. مطالعه حاضر نشان داد که پاراکوات باعث افزایش سطح MDA در بافت ریه شده است. درمان موش‌های در معرض پاراکوات بوسیله عصاره نسترن کوهی توانست میزان MDA ناشی از پاراکوات را بطور قابل توجهی کاهش دهد. با توجه به اینکه میزان MDA مبین میزان حمله ROS به سلول‌ها می‌باشد بنابراین این یافته نشان‌دهنده اثر آنتی‌اکسیدانی قوی گیاه نسترن کوهی می‌باشد. به عبارت دیگر این گیاه دارای این قابلیت است که غشای سلول‌های ریوی را در مقابل آسیب لیپید پراکسیداسیون ناشی از پاراکوات حفاظت نماید. نتیجه‌گیری فوق با یافته مطالعات دیگران که کاهش میزان MDA در اثر مصرف عصاره گیاه نسترن کوهی را نشان داده اند، هم‌هنگ می‌باشد. در این مطالعات ثابت شده است که این گیاه بطور قابل توجهی میزان آسیب لیپید پراکسیداسیون به سلول‌ها را کاهش می‌دهد [۲۱، ۲۰].

مطالعات نشان داده‌اند که فرایند التهاب در پیشرفت آسیب ریوی ناشی از پاراکوات دارای نقش مهمی می‌باشد. در طی التهاب بافت ریه، نوتروفیل‌های فعال‌شده از سیستم جریان خون ریه وارد فضای بین سلولی و آلوئول‌های ریوی شده^۱ و با آزادسازی مدیاتورهای التهابی و نیز ROS باعث تشدید آسیب ریوی بیمار می‌شوند. یکی از مهمترین مارکرهای بیوشیمیایی اینفیلتراسیون نوتروفیل‌ها، میلو پراکسیداز (MPO) می‌باشد. میلو پراکسیداز در واقع یک نوع

¹ Neutrophil Infiltration

عصاره گیاه نسترن کوهی را نشان داده اند، هماهنگ می‌باشد [۲۵،۲۱،۱۰].

نتیجه گیری

نتایج حاصل از مطالعه حاضر نشان می‌دهد که عصاره میوه نسترن کوهی می‌تواند آسیب ریوی ناشی از سم پاراکوات را کاهش دهد. به نظر می‌آید گیاه نسترن کوهی با افزایش آنتی اکسیدان‌های سلولی (GSH و CAT)، کاهش فرایند لیپید پراکسیداسیون (MDA) و اینفیلتراسیون نوتروفیل‌ها (MPO) توانست سلول‌های ریوی را در برابر پاراکوات حفاظت نماید. با توجه به محدودیت‌های مطالعه حاضر، پیشنهاد می‌گردد برای اثبات کامل مکانیسم اثر درمانی نسترن کوهی در مقابل آسیب ریوی پاراکوات، مطالعات پاتولوژیک بافت ریه و بررسی‌های فاکتورهای التهابی نیز در مطالعات آینده مد نظر قرار گیرد. در نهایت با توجه به مطالعات دیگران و پژوهش حاضر می‌توان توصیه نمود که میوه نسترن کوهی نه تنها به عنوان ماده غذایی بلکه به عنوان یک گیاه دارویی می‌تواند در اختلالات متعدد از جمله مسمومیت خفیف با سم پاراکوات استفاده گردد.

سموم و متابولیزه کردن داروها دارد. کاتالاز یک آنزیم درون سلولی مهم می‌باشد و هیدروژن پراکساید را که خاصیت اکسیدکنندگی بسیار قوی دارد شکسته و تبدیل به مولکول‌های آب و اکسیژن می‌نماید. بنابراین فعالیت GSH و CAT می‌تواند از فرایندهای تخریبی اکسیداتیو مثل لیپید پراکسیداسیون در بافت‌های مختلف جلوگیری نماید [۴]. گزارش شده است که میزان GSH و CAT در بافت‌ها در طی مسمومیت با پاراکوات کاهش و در طی درمان افزایش می‌یابد [۴،۵،۶،۱۹،۲۴]. در مطالعه حاضر نیز پاراکوات باعث کاهش سطوح GSH و CAT در بافت ریه گردید. علت کاهش آنها را می‌توان چنین توجیه نمود که آنتی اکسیدان‌های فوق برای خنثی سازی رادیکال‌های آزاد و ترکیبات سمی ناشی از پاراکوات مصرف شده اند. درمان موش‌ها با عصاره نسترن کوهی نشان داد که سطوح GSH و CAT بافت ریه نسبت به گروه پاراکوات افزایش یافته است. بنابراین می‌توان نتیجه گرفت که گیاه نسترن کوهی می‌تواند توانایی آنتی اکسیدانی سلول‌ها را افزایش داده و تعادل اکسیدان- آنتی اکسیدان را بهبود بخشد. نتیجه گیری فوق با یافته مطالعات دیگر که افزایش سطوح GSH و CAT در اثر مصرف

References

- 1- Yanling W, Duo G, Zuojun G, Zhongqiang S, Yankai W, Shan L, et al. Radiomics nomogram analyses for differentiating pneumonia and acute paraquat lung injury. *Sci Rep*. 2019 Oct;9(1):15029.
- 2- Sittipunt C. Paraquat poisoning. *Respir Care*. 2005 Mar;50(3):383-5.
- 3- Gawarammana IB, Buckley NA. Medical management of paraquat ingestion. *Br J Clin Pharmacol*. 2011 Nov;72(5):745-57.
- 4- Amirshahrokhi K, Khalili AR. Carvedilol attenuates paraquat-induced lung injury by inhibition of proinflammatory cytokines, chemokine MCP-1, NF- B activation and oxidative stress mediators. *Cytokine*. 2016 Dec;88:144-153.
- 5- Amirshahrokhi K, Bohlooli S. Effect of methylsulfonylmethane on paraquat-induced acute lung and liver injury in mice. *Inflammation*. 2013 Oct;36(5):1111-21.
- 6- Novaes RD, Gonçalves RV, Cupertino MC, Marques DC, Rosa DD, Peluzio Mdo C, et al. Bark extract of *Bathysa cuspidata* attenuates extra-pulmonary acute lung injury induced by paraquat and reduces mortality in rats. *Int J Exp Pathol*. 2012 Jun;93(3):225-33.
- 7- Schapochnik A, da Silva MR, Leal MP, Esteves J, Hebeda CB, Sandri S, et al. Vitamin D treatment abrogates the inflammatory response in paraquat-induced lung fibrosis. *Toxicol Appl Pharmacol*. 2018 Sep;355:60-67.

- 8- Jiang Y, Yang W, Gui S. Procyanidin B2 protects rats from paraquat-induced acute lung injury by inhibiting NLRP3 inflammasome activation. *Immunobiology*. 2018 Oct;223(10):555-561.
- 9- Li GP, Yang H, Zong SB, Liu Q, Li L, Xu ZL, et al. Diterpene ginkgolides meglumine injection protects against paraquat-induced lung injury and pulmonary fibrosis in rats. *Biomed Pharmacother*. 2018 Mar;99:746-754.
- 10- Amirshahrokhi K. Protective effect of *Rosa Canina* against gastric ulcer induced by NSAIDs. *Journal of Ardabil University of Medical Sciences*, 2019 Jun;19(2) 216-226. [Full text in Persian]
- 11- Gruenwald J, Uebelhack R, Moré MI. *Rosa canina* - Rose hip pharmacological ingredients and molecular mechanics counteracting osteoarthritis - A systematic review. *Phytomedicine*. 2019 Jul;60:152958.
- 12- Javanmard M, Asadi-Gharneh HA, Nikneshan P. Characterization of biochemical traits of dog rose (*Rosa canina* L.) ecotypes in the central part of Iran. *Nat Prod Res*. 2018 Jul;32(14):1738-1743.
- 13- Kikuchi H, Kogure S, Arai R, Saino K, Ohkubo A, Tsuda T, et al. Rosehip inhibits xanthine oxidase activity and reduces serum urate levels in a mouse model of hyperuricemia. *Biomed Rep*. 2017 May;6(5):539-544.
- 14- Taghizadeh M, Rashidi AA, Taherian AA, Vakili Z, Sajad Sajadian M, Ghardashi M. Antidiabetic and antihyperlipidemic effects of ethanol extract of *Rosa canina* L. fruit on diabetic rats: An experimental study with histopathological evaluations. *J Evid Based Complementary Altern Med*. 2016 Oct;21(4):NP25-30.
- 15- Daels-Rakotoarison DA, Gressier B, Trotin F, Brunet C, Luyckx M, Dine T, et al. Effects of *Rosa canina* fruit extract on neutrophil respiratory burst. *Phytother Res*. 2002 Mar;16(2):157-61.
- 16- Jiménez S, Gascón S, Luquin A, Laguna M, Ancin-Azpilicueta C, Rodríguez-Yoldi MJ. *Rosa canina* extracts have antiproliferative and antioxidant effects on Caco-2 human coloncancer. *PLoS One*. 2016 Jul 28;11(7):e0159136.
- 17- Aebi H. Catalase in vitro. *Methods Enzymol*. 1984 105: 121–126.
- 18- Morán, JM, Ortiz-Ortiz MA, Ruiz-Mesa LM, Fuentes JM. Nitric oxide in paraquat-mediated toxicity: a review. *J Biochem Mol Toxicol*. 2010;24: 402–409.
- 19- El-Aarag B, Magdy M, AlAjmi MF, Khalifa SAM, El-Seedi HR. Melittin exerts beneficial effects on paraquat-induced lung injuries in mice by modifying oxidative stress and apoptosis. *Molecules*. 2019 Apr 16;24(8). pii: E1498.
- 20- Sadeghi H, Hosseinzadeh S, Akbartabar Touri M, Ghavamzadeh M, Jafari Barmak M, Sayahi M, et al. Hepatoprotective effect of *Rosa canina* fruit extract against carbon tetrachloride induced hepatotoxicity in rat. *Avicenna J Phytomed*. 2016 Mar-Apr;6(2):181-8.
- 21- Sadigh-Eteghad S, Tayefi-Nasrabadi H, Aghdam Z, Zarredar H, Shanehbandi D, Khayyat L, et al. *Rosa canina* L. Fruit hydro-alcoholic extract effects on some immunological and biochemical parameters in rats. *Bioimpacts*. 2011;1(4):219-24.
- 22- Dinis-Oliveira RJ, Sousa C, Remião F, Duarte JA, Ferreira R, Sánchez Navarro A, et al. Sodium salicylate prevents paraquat-induced apoptosis in the rat lung. *Free Radic. Biol. Med*. 2007 Jul 1;43(1):48-61.
- 23- Zhi Q, Sun H, Qian X, Yang L. Edaravone, a novel antidote against lung injury and pulmonary fibrosis induced by paraquat? *International Immunopharmacology*. 2011 Jan;11(1): 96–102.
- 24- Rodrigues da Silva M, Schapochnik A, Peres Leal M, Esteves J, Bichels Hebeda C, Sandri S, et al. Beneficial effects of ascorbic acid to treat lung fibrosis induced by paraquat. *PLoS One*. 2018 Nov 5;13(11):e0205535.
- 25- Soualeh N, Stiévenard A, Baudelaire E, Soulimani R, Bouayed J. Improvement of cytoprotective and antioxidant activity of *Rosa canina* L. and *Salix alba* L. by controlled differential sieving process against H₂O₂-induced oxidative stress in mouse primary splenocytes. *Int J Vitam Nutr Res*. 2017 May;87(3-4):191-200.