

## Intestinal Tuberculosis or Crohn's Disease: A Diagnostic Challenge Case Report

Ali Najafpour<sup>1</sup>, Leila Hamzelou<sup>2</sup>, Babak Sayad<sup>3</sup>

1. Medical student, Student research Committee, Faculty of Medicine, Kermanshah University of Medical Sciences, Kermanshah, Iran. ORCID ID: 0000-0002-7677-0760.

2. General Practitioner, Infectious Diseases Research Center, Kermanshah University of Medical Sciences, Kermanshah, Iran. ORCID ID: 0000-0003-0329-7551.

3. Professor, Department of Infectious Disease, School of Medicine, Kermanshah University of Medical Sciences, Kermanshah, Iran., (Corresponding Author), Tel: 083-34274618. Email: Babaksayad@kums.ac.ir, ORCID ID: 0000-0001-8686-9986.

### ABSTRACT

**Background and Aim:** Crohn's disease is a chronic idiopathic disease in the category of gastrointestinal tract inflammation without any obvious reason. Clinical signs include abdominal pain, and diarrhea, which may be accompanied by a fistula or intestinal obstruction. Differential diagnosis of Crohn's disease and intestinal tuberculosis is a complex and difficult challenge.

**Case presentation:** The patient was a 70-year-old woman who had been hospitalized due to fistulas with 4 years of discharge in the left inguinal and gluteal area. The patient's vital signs were stable, and she did not report any fever, chills, or gastrointestinal symptoms. Diagnostic tuberculosis procedures were performed for this patient and despite the lack of evidence in favor of intestinal tuberculosis, experimental tuberculosis treatment was started for him. Despite 10 months of anti-tuberculosis treatment, the symptoms and fistulas of the patient did not recover in 2016. On spiral computed tomography scan of the lung and mediastinum without injection, the presence of cardiomegaly, evidence of ground-glass was seen along with an increased thickness of the interlobular septa in the middle lobe of the right lung and ground glass opacities at the base of both lungs. Since the patient had typical intestinal tuberculosis symptoms, discharge cultivation and smear were performed and it did not grow on Mycobacterium tuberculosis bacillus acid staining. The patient underwent biopsy with MR Enterography, and Crohn's diagnosis was confirmed. The patient was treated with Metronidazole, Ciprofloxacin, and a combination of Azathioprine and Infliximab.

**Conclusion:** According to the rare case reported, advanced diagnostic measures should be taken in dealing with patients with intestinal tuberculosis or Crohn's disease.

**Keywords:** Crohn's disease, Differential diagnosis, Intestinal tuberculosis

**Received:** July 21, 2020

**Accepted:** Dec 20, 2020

**How to cite the article:** Ali Najafpour, Leila Hamzelou, Babak Sayad. Intestinal Tuberculosis or Crohn's Disease: A Diagnostic Challenge Case Report. SJKU 2021;26(1):139-146.

Copyright © 2018 the Author (s). Published by Kurdistan University of Medical Sciences. This is an open access article distributed under the terms of the Creative Commons Attribution-Non Commercial License 4.0 (CCBYNC), where it is permissible to download, share, remix, transform, and buildup the work provided it is properly cited. The work cannot be used commercially without permission from the journal

## سل روده یا بیماری کرون، یک چالش تشخیصی: گزارش مورد

علی نجف پور<sup>۱</sup>، لیلا حمزه لو<sup>۲</sup>، بابک صیاد<sup>۳</sup>

۱. دانشجوی پزشکی، کمیته تحقیقات دانشجویی، دانشکده پزشکی، دانشگاه علوم پزشکی کرمانشاه. کرمانشاه، ایران. کد ارکید: ۰۰۰۰-۰۰۰۲-۷۶۷۷-۰۷۶۰

۲. دکتری حرفه‌ای، مرکز تحقیقات بیماریهای عفونی، دانشگاه علوم پزشکی کرمانشاه. کرمانشاه، ایران. کد ارکید: ۰۰۰۰-۰۰۰۳-۰۳۲۹-۷۵۵۱

۳. استاد، گروه بیماری‌های عفونی، دانشکده پزشکی، دانشگاه علوم پزشکی کرمانشاه، کرمانشاه، ایران. (نویسنده مسئول)، پست الکترونیک: Babaksayad@kums.ac.ir

تلفن: ۰۰۰۰-۰۰۰۱-۸۶۸۶-۹۹۸۶، کد ارکید: ۰۸۳-۳۴۲۷۴۶۱۸

### چکیده

**زمینه و هدف:** بیماری کرون یک بیماری مزمن ایدیوپاتیکی در دسته بیماری‌های التهابی دستگاه گوارش بدون علت مشخص است. علائم بالینی شامل درد شکم، اسهال که ممکن است همراه فیستول یا انسداد روده می‌باشد. تشخیص افتراقی بیماری کرون و سل روده‌ای چالشی پیچیده و دشوار است.

**گزارش مورد:** بیمار زنی ۷۰ ساله بود، که به علت فیستول‌های همراه با ترشح از ۴ سال پیش در ناحیه اینگوئینال و گلوتئال چپ بستری شده بود. علائم حیاتی بیمار پایدار بود و هیچ‌گونه تب، لرز و علائم گوارشی را ذکر نکرد. در سال ۹۵ برای این بیمار اقدامات تشخیصی سل انجام شده و علی‌رغم عدم وجود شواهد به نفع سل روده‌ای، درمان تجربی سل برای وی آغاز شده بود و با وجود درمان ۱۰ ماهه ضد سل، علائم و فیستول‌های بیمار بهبود پیدا نکرد. در سی تی اسکن اسپیرال ریه و مدیاستن بدون تزریق؛ وجود کاردیومگالی، شواهد شیشه مات همراه با افزایش ضخامت تیغه‌های بین لوبولی در لوب میانی ریه راست و کدورت‌های شیشه مات در قاعده هر دو ریه مشهود بود. از آنجا که بیمار دارای علائم تبیک سل روده‌ای بود، کشت و اسمیر ترشحات انجام گردید و در رنگ آمیزی اسیدفست باسیل مایکوباکتریوم تویرکلوزیس رشد نکرد. این بیمار با تایید تشخیصی ام آر انتروگرافی تحت بیوپسی قرار گرفت و تشخیص کرون تایید گردید. بیمار تحت درمان با مترونیدازول، سپیروفلوکساسین و درمان ترکیبی آزاتیوپرین و اینفلکسیماب قرار گرفت.

**نتیجه‌گیری:** با توجه به مورد نادر گزارش شده، در برخورد با بیماران سل روده‌ای یا کرون اقدامات تشخیصی تکمیلی انجام گردد.

**واژه‌های کلیدی:** بیماری کرون، تشخیص افتراقی، سل روده‌ای

وصول مقاله: ۹۹/۴/۳۱ اصلاحیه نهایی: ۹۹/۹/۲۹ پذیرش: ۹۹/۹/۳۰

می‌تواند هر قسمتی از دستگاه گوارش از جمله دهان، مری، روده باریک و کولون را درگیر کند اما بیشترین محل درگیری بخش انتهایی روده باریک و ابتدای کولون می‌باشد (۱۱، ۱۰). علائم بالینی شامل درد شکم، اسهال که ممکن است همراه فیستول یا انسداد روده را می‌توان نام برد (۱۳، ۱۲). فیستول و مجرای سینوس مشخصه بیماری کرون است که در یک سوم بیماران رخ می‌دهد (۱۳).

از علل نادر ایجاد ضایعات ایلئوسکال، اکتینومایکوزیس شکمی می‌باشد که یک بیماری گرانولوماتوز مزمن دارای علائم بالینی مشابه تومورهای کارسینوئید، کرون و سرطان کولون می‌باشد (۱۴). عامل ایجادکننده این ضایعه، اکتینومایسس اسرائیلی می‌باشد که از دسته باکتری‌های گرم مثبت، بی‌هوازی و دارای رشد آهسته است و بخشی از فلور نرمال حفره دهانی، دستگاه گوارش و واژن محسوب می‌شود (۱۵). اکثر موارد اکتینومایکوزیس خارج شکمی بوده و تنها ۲۰ درصد موارد آن از نوع شکمی است و به طور معمول آپاندیس و ناحیه ایلئوسکال را درگیر کرده و به صورت توده‌ی قابل لمس و فیستول بروز کند (۱۶).

تشخیص سل روده‌ای خصوصا در غیاب عفونت فعال ریوی، چالشی بزرگ محسوب می‌شود. زیرا ITB علائم بسیاری از بیماری‌های شکمی مانند تومورهای شکمی، آبسه‌های ضمیمه‌ای و کرون را تقلید می‌کند (۱۷). در مناطق اندمیک از نظر سل نظیر غرب ایران امکان بروز سل روده‌ای وجود دارد؛ فلذا در صورت عدم پاسخ به درمان ۴ دارویی ضد سل، باید بلافاصله بیمار را از نظر کرون مورد بررسی قرار داد. هدف از مطالعه‌ی حاضر، گزارش یک مورد چالش تشخیصی سل روده‌ای و کرون می‌باشد.

### گزارش مورد

بیمار زنی ۷۰ ساله اهل و ساکن سنندج در شمال غربی ایران، که به علت فیستول‌های همراه با ترشح از ۴ سال پیش، در ناحیه اینگوئینال و گلوئیتال چپ (تصویر ۱) به مرکز

### مقدمه

تقریباً یک سوم جمعیت جهان به مایکوباکتریوم توبرکلوزیس آلوده هستند و در خطر ابتلا به بیماری سل (*Tuberculosis, TB*) قرار دارند. هر ساله حدود ۹ میلیون نفر به سل فعال مبتلا می‌شوند و حدود ۱/۵ میلیون نفر در اثر این بیماری فوت می‌کنند (۱). سازمان جهانی بهداشت در سال ۲۰۱۷ سل را به عنوان نهمین عامل مرگ و میر در سراسر جهان معرفی نمود (۲). بررسی‌های مختلف نشان دهنده‌ی افزایش بروز این عفونت در کشورهای غربی است که از علل عمده‌ی آن می‌توان به نقص ایمنی، افزایش مهاجرت از کشورهای با شیوع بالا و ظهور مایکوباکتریوم توبرکلوزیس مقاوم به درمان چند دارویی؛ اشاره کرد (۳). ITB سل روده‌ای (*Intestinal Tuberculosis, ITB*) تا دهه ۱۹۶۰ میلادی از علل اصلی انسداد روده باریک در افراد مبتلا محسوب می‌شد (۴). سل روده‌ای در هر سنی ممکن است رخ دهد و ابتلای آن در زنان و مردان برابر است. بالاترین شیوع ITB در مسیر معده، روده، پریتونم و بعد از آن لنف نودهای مزانتر است. تظاهرات رادیولوژیک ITB، افزایش ضخامت جدار روده، ندولاریتی و افزایش ضخامت چین‌های مخاطی همراه با از بین رفتن تقارن الگوی مخاطی می‌باشد (۵، ۶).

بیماری‌های التهابی روده (*Inflammatory bowel disease, IBD*) دسته‌ای از بیماری‌های دستگاه گوارش است که شامل کولیت اولسراتیو و کرون می‌باشد (۷). بروز این بیماری‌ها در سال‌های اخیر افزایش یافته است، به طوری که میزان بروز کولیت اولسراتیو و کرون به ترتیب ۲۸۶-۲۱۴ و ۲۴۷-۱۷۴ مورد در ۱۰۰،۰۰۰ نفر جمعیت ارزیابی شده است (۸).

بیماری کرون (*Crohn Disease, CD*) یک بیماری مزمن ایدیوپاتیک در دسته بیماری‌های التهابی دستگاه گوارش بدون علت مشخص است (۹). کرون در گروه سنی بالا برخلاف بیماران جوان، در زنان شایع‌تر است. بیماری کرون

زنجیره پلیمرز انجام شده از ترشحات فیستول‌ها، مایکوباکتریوم توبرکلوزیس رد شد. در گرافی باریم انما انجام شده، تنگی خفیف با جدار منظم همراه با تراکسیون جدار در سگمان کوتاهی از کولون سیگموئید دیده شد (تصویر ۲). در کولونوسکوپی انجام شده با اسکوپ اطفال تا سکوم، تنها هموروئید داخلی مشاهده گردید. از آنجا که بیمار دارای علائم تیپیک ITB بود، کشت و اسمیر ترشحات انجام شد و در رنگ آمیزی اسیدفست باسیل مایکوباکتریوم توبرکلوزیس رشد نکرد. از سوی دیگر، آزمایشات خونی و بیوشیمی برای بیمار درخواست شد که نتایج آن به شرح زیر است:

$$W.B.C = 5/9 \times 10^3 / \text{mm}^3$$

$$R.B.C = 4/05 \times 10^6 / \text{mm}^3$$

$$Hb = 11/6 \text{ gm} / \text{mm}^3$$

$$Hct = 36/2 \%$$

$$M.C.V = 89/4 \text{ fL}$$

$$M.C.H = 28/6 \text{ Pgm}$$

$$PLT = 233 \times 10^3 / \text{mm}^3$$

$$ESR = 51 \text{ mm} / \text{hr}$$

$$\text{Urea} = 54 \text{ mg} / \text{dL}$$

$$\text{Creat} = 1/1 \text{ mg} / \text{dL}$$

$$\text{Na} = 141 \text{ mEq} / \text{L}$$

$$\text{K} = 4/5 \text{ mEq} / \text{L}$$

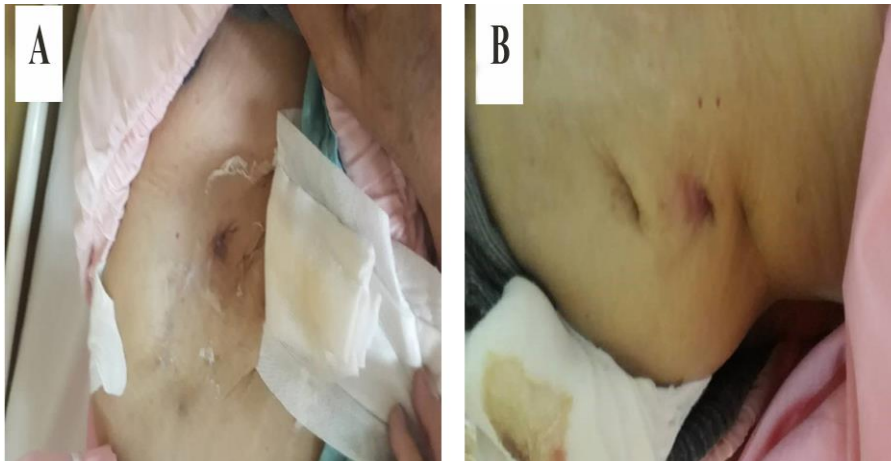
با مشاوره انجام شده با سرویس فوق تخصصی گوارش و کبد مرکز آموزشی درمانی امام رضا (ع) کرمانشاه، بیمار جهت انجام ام آر آنتروگرافی (MR Entrography) و تایید تشخیص کرون به مرکز آموزشی درمانی دکتر شریعتی تهران ارجاع و پس از انجام ام آر آنتروگرافی و برای بیمار ایلئوکولونوسکوپی انجام و بیوپسی از ترمینال ایلئوم جهت بررسی پاتولوژی تهیه و تشخیص قطعی کرون برای بیمار تایید شد. بیمار جهت اقدامات درمانی، مجدداً در

آموزشی درمانی امام رضا (ع) شهر کرمانشاه، مراجعه کرده بود. بیمار هیچ‌گونه تب، لرز و علائم گوارشی را ذکر نمی‌کرد و علائم حیاتی وی ثابت بود. بیمار سابقه قبلی فیستول در ناحیه ران داشته است که به همین منظور در سال ۱۳۹۴ در یک مرکز آموزشی درمانی بستری بوده است که در این مرکز اقدامات تشخیصی سل برای وی انجام شده و علی‌رغم عدم وجود شواهد به نفع ITB، درمان تجربی سل برای وی آغاز شده بود و با وجود دریافت یک دوره کامل درمان سل، علایم و فیستول‌های بیمار بهبود پیدا نکرد. مهم‌ترین تغییرات در بررسی‌های پاراکلینیکی در مراجعه سال ۱۳۹۴ عبارتند از: در سونوگرافی جدار قدامی شکم، درد در ناحیه ربع تحتانی چپ شکم، محل اتصال لترالترین در قسمت اتصال دیواره قدامی شکم به عضله ایلئوپسواس چپ، وجود ضایعه هیپو اکو به صورت توبولار همراه و شاخه شاخه به ابعاد ۱۳×۴۱ میلی‌متر که حاوی حباب‌های هوا بود، مشاهده گردید. در سی تی اسکن با تزریق ماده حاجب از طریق منفذ (orifice) پوستی در سمت چپ ناحیه لگن و ورود از طریق یک تراکت بزرگ به کولون سیگموئید، فیستول با ارتباط بین کولون سیگموئید و پوست مشاهده شد. در سی تی اسکن اسپیرال شکمی-لگن، تجمع مایع و حباب‌های هوای بدون شکل در سمت چپ لگن به صورت عمقی و در سمت چپ مهره‌های L5 و S1 مشهود بوده است.

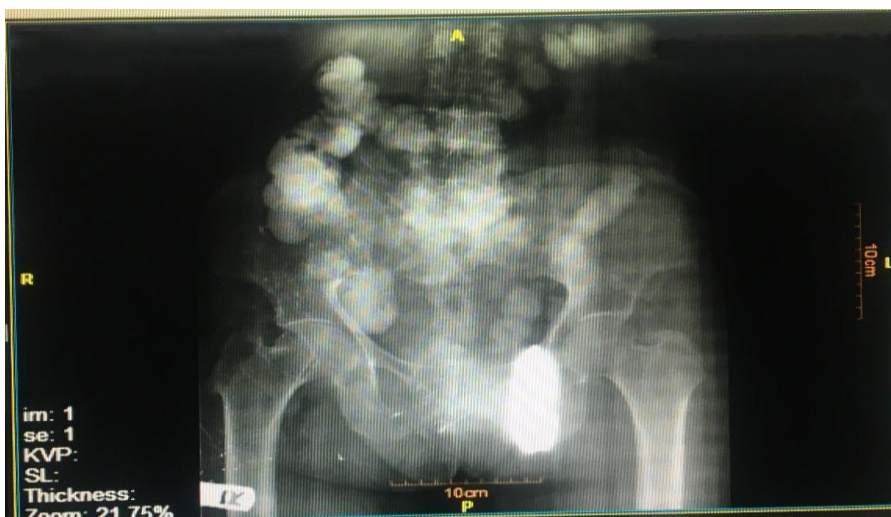
یافته‌های پاراکلینیکی در مراجعه اخیر بیمار در سال ۱۳۹۸ به این صورت است که، در سی تی اسکن اسپیرال ریه و مدیاستن بدون تزریق وجود کاردیومگالی، شواهد شیشه مات (ground glass) همراه با افزایش ضخامت سپتوم‌های اینترلوبولار در لوب میانی ریه راست و کدورت‌های ground glass در قاعده هر دو ریه مشهود بود. بیوپسی ضایعات مشکوک به سل انجام و مورد بررسی قرار گرفت که نتایج حاصل نشان دهنده رد تشخیص سل، اکتینومایکوزیس و عفونت‌های قارچی بود. در واکنش

کسب رضایت آگاهانه از بیمار و همچنین کسب اجازه انتشار بدون ذکر نام و مشخصات بیمار، از مرکز پژوهش بیمارستان امام رضا (ع) ارائه گردید.

مرکز آموزشی درمانی امام رضا (ع) کرمانشاه بستری و تحت درمان Ciprofloxacin، Metronidazole، Adalimumab، Infiximab و Azathioprine قرار گرفت. بیمار دو ماه بعد مجدداً مورد بررسی قرار گرفت و حال عمومی بیمار خوب و ترشح از فیستول‌ها به طور کامل متوقف شده بود. لازم به ذکر است که اطلاعات فوق با



شکل ۱. تصویر فیستول‌های بیمار. این تصویر نشان‌دهنده‌ی فیستول‌های ناحیه اینگوینال (A) و گلوئال چپ (B) بیمار است که همراه ترشحات می‌باشد.



شکل ۲. گرافی باریوم انمای بیمار. در این تصویر الگوی تنگی در کولون بیمار قابل مشاهده است. به این صورت که تنگی خفیف با جدار منظم همراه با رترآکسیون جدار در سگمان کوتاهی از کولون سیگموئید دیده می‌شود.

## بحث

تشخیص افتراقی ITB و CD چالشی بسیار پیچیده و دشوار است. Limsrivilai و همکاران در یک مطالعه متاآنالیز مدل Bayesian، حساسیت و اختصاصیت این مدل در تشخیص ITB را به ترتیب ۹۰/۲٪ و ۹۲/۶٪ پیش بینی کردند. یافته های کلیدی بالینی در مدل Bayesian به منظور تشخیص CD، عبارتند از بیماری پری آنال، هماتوشزی، انسداد روده ای و تظاهرات خارج روده ای می باشد. همچنین یافته های کلیدی بالینی در این مدل برای تشخیص ITB، تب، عرق شبانه، درگیری ریه و آسیت می باشد (۱۳).

مطالعات متعددی در رابطه با استفاده از روش ایمونوهیستوشیمی (Immunohistochemistry, IHC) در افتراق تشخیصی CD از ITB، انجام شده است. در رنگ آمیزی IHC گرانولوماتوز دارای حساسیت ۷۳٪ و اختصاصیت ۹۳٪ در تشخیص افتراقی ITB از CD می باشد. در این تست از آنتی بادی VP-M3660 که آنتی ژن مایکوباکتریوم توبرکلوزیس را هدف قرار می دهد، استفاده می شود (۱۸).

چالشی که در مدیریت کردن این بیماران پیش روی ما است، وابسته به درمان علائم گوارشی و چگونگی درمان سرکوبگر ایمنی برای بیماران CD دارد. به این صورت که درمان آنتی (Tumor necrosis factor alpha, TNF- $\alpha$ ) در بیمارانی که سل ریوی همزمان دارند، احتمال عود مجدد سل را افزایش می دهد (۱۹).

Castellotti و همکاران در سال ۲۰۲۰ در مطالعه ای خود زن بارداری را معرفی نمودند که با تشخیص کرون به صورت طولانی مدت تحت درمان با استروئیدها قرار گرفته بود اما در نهایت بیماری وی ITB تشخیص داده شد. پژوهشگران پس از انجام مطالعه به این نتیجه رسیدند که درمان طولانی مدت با استروئیدها، عدم تشخیص ITB، خصوصاً در الگوی بافت شناسی آن را به دنبال دارد (۲۰).

در مطالعه P. Abadir و همکاران که در سال ۲۰۱۹ انجام شده است، بیمار مبتلا به سل روده ای که با شک به کرون تحت درمان با داروی آنتی TNF قرار داشت؛ سپس با تشخیص شوک سپتیک پرفوریشن روده در بیمارستان بستری گردید. معرفی این کیس توسط پژوهشگران نشان دهنده اهمیت توجه به ITB است هنگامی که بیمار با ریسک فاکتورهای ITB به درمان کرون پاسخ نمی دهد (۲۱). سرانجام، Kurnick و همکاران در مطالعه ای خود که با هدف گزارش چالش تشخیصی سل روده ای و بیماری کرون انجام شد، به این نتیجه رسیدند که ITB از مهم ترین تشخیص افتراقی های CD است. اما نکته حائز اهمیت این است که آزمایشات تشخیصی عفونت پنهان سل به همراه ظن بالینی، تصویربرداری و یافته های آندوسکوپی و بافت شناسی می تواند در افتراق ITB از CD موثر باشد (۲۲).

بنابراین از آنجایی که عود پیشرونده سل در حالی که درمان سرکوب کننده ایمنی انجام شده، یک عارضه ویرانگر است؛ باید اقدامات پیشگیرانه قابل توجهی برای جلوگیری از آن انجام شود. به عنوان یک روش، قبل از شروع درمان آنتی TNF- $\alpha$ ، یک آزمایش غربالگری مانند ارزیابی گاما اینترفرون خون (Quantiferon-TB Gold Test) و ام آر آنتروگرافی انجام شود. همچنین لنفادنوپاتی همراه با نکروز در CT شکم و لگن می تواند به عنوان یک یافته بالینی مناسب در تشخیص افتراقی بیماری کرون از سل روده ای محسوب شود.

## نتیجه گیری

از مهم ترین تشخیص افتراقی های سل روده ای، بیمار کرون می باشد؛ لذا علاوه بر بررسی بیمار از نظر سل روده ای باید با انجام ایلئوکولونوسکوپی و بیوپسی ترمینال ایلئوم تشخیص کرون برای بیمار رد یا تایید گردد.

## تشکر و قدردانی

مجله علمی دانشگاه علوم پزشکی کردستان / دوره بیست و شش / فروردین و اردیبهشت ۱۴۰۰

داخلی و عفونی بیمارستان امام رضا(ع) کرمانشاه جهت راهنمایی و نگارش مقاله تشکر و قدردانی می گردد.

پشتیبانی مالی به طور انحصاری توسط کمیته تحقیقات دانشجویی دانشگاه علوم پزشکی کرمانشاه با کد طرح ۳۰۱۱۵۰۲ ارائه شده است. هیچ کدام از نویسندگان این مطالعه، افراد و یا دستگاهها تعارض منافی برای انتشار این مقاله ندارند. بدینوسیله از اساتید گروه‌های بیماری‌های

#### منابع

1. Fitzgerald DW, Sterling TR, Haas DW. *Mycobacterium tuberculosis* In: Mandell GL, Bennett JE, Dolin R, (eds). Principles and practice of infectious diseases. 7th ed. Philadelphia: Churchill Livingstone. 2010:3125-59.
2. World Health Organization. Global tuberculosis report. World Health Organization;2017.
3. Debi U, Ravisankar V, Prasad KK, Sinha SK, Sharma AK. Abdominal tuberculosis of the gastrointestinal tract: revisited. World J Gastroenterol. 2014;20(40):14831-40.
4. Horvath KD, Whelan RL. Intestinal tuberculosis: return of an old disease. Am J Gastroenterol. 1998;93(5):692-6.
5. Hussain T, Salamat A, Farooq MA, Hassan F, Hafeez M. Indications for endoscopic ultrasound and diagnosis on fine-needle aspiration and cytology. J Coll Physicians Surg Pak. 2009;19(4):223-7.
6. Özbülbul NI, Özdemir M, Turhan N. CT findings in fatal primary intestinal tuberculosis in a liver transplant recipient. Diagn Interv Radiol. 2008;14(4):221.
7. Shivashankar R, Tremaine WJ, Harmsen WS, Loftus Jr EV. Incidence and prevalence of Crohn's disease and ulcerative colitis in Olmsted County, Minnesota from 1970 through 2010. Clin Gastroenterol Hepatol. 2017;15(6):857-63.
8. Molodecky NA, Soon S, Rabi DM, Ghali WA, Ferris M, Chernoff G, et al. Increasing incidence and prevalence of the inflammatory bowel diseases with time, based on systematic review. Gastroenterology. 2012;142(1):46-54.
9. Zhou D, Ouyang Q, Xiong M, Zhang Y. Crohn's disease with positive Ziehl-Neelsen stain: Three case reports. Niger J Clin Pract. 2018;21(10):1387-90.
10. Lee SS, Kim AY, Yang SK, Chung JW, Kim SY, Park SH, et al. Crohn disease of the small bowel: comparison of CT enterography, MR enterography, and small-bowel follow-through as diagnostic techniques. Radiology. 2009;251(3):751-61.
11. Horton KM, Fishman EK. CT angiography of the GI tract. Gastrointestinal endoscopy. 2002;55(7):S37-41.
12. Jacene HA, Ginsburg P, Kwon J, Nguyen GC, Montgomery EA, Bayless TM, et al. Prediction of the need for surgical intervention in obstructive Crohn's disease by 18F-FDG PET/CT. J Nucl Med. 2009;50(11):1751-9.
13. Limsrivilai J, Shreiner AB, Pongpaibul A, Laohapand C, Boonauwat R, Pausawasdi N, et al. Meta-analytic bayesian model for differentiating intestinal tuberculosis from Crohn's disease. Am J Gastroenterol. 2017;112(3):415.
14. Karateke F, Özyazıcı S, Menekşe E, Daş K, Özdoğan M. Unusual presentations of actinomycosis; anterior abdominal wall and appendix: report of three cases. Balkan Med J. 2013;30(3):315.
15. Triantopoulou C, Van der Molen A, Van Es AC, Giannila M. Abdominopelvic actinomycosis: spectrum of imaging findings and common mimickers. Acta Radiol Short Rep. 2014;3(2):2047981614524570.
16. Ertas IE, Gungorduk K, Ozdemir A, Emirdar V, Gokcu M, Dogan A, et al. Pelvic tuberculosis, echinococcosis, and actinomycosis: great imitators of ovarian cancer. Aust N Z J Obstet Gynaecol. 2014;54(2):166-71.

17. Malinkowski T, Mahmood M, Smyrk T, Raffals L, Nehra V. Tuberculosis of the gastrointestinal tract and associated viscera. *J Clin Tuberc Other Mycobact Dis*. 2018;12:1-8.
18. İnce AT, Güneş P, Şenates E, Sezikli M, Tiftikçi A, Övünç O. Can an immunohistochemistry method differentiate intestinal tuberculosis from Crohn's disease in biopsy specimens?. *Digestive diseases and sciences*. 2011;56(4):1165-70.
19. Kim YJ, Kim YG, Shim TS, Koo BS, Hong S, Lee CK, et al. Safety of resuming tumour necrosis factor inhibitors in patients who developed tuberculosis as a complication of previous TNF inhibitors. *Rheumatology*. 2014;53(8):1477-81.
20. Castellotti P, Riccardi N, Ferrarese M, Canetti D, Fanti D, Forti E, et al. Intestinal tuberculosis versus Inflammatory Bowel Diseases: a never-ending challenge. *The new Microbiologica*. 2020;43(3).
21. Abadir AP, Han JY, Youssef FA. Intestinal Tuberculosis Masquerading as Crohn's Disease? A Case of Disseminated Tuberculosis after Anti-TNF Therapy for Suspected Crohn's Disease. *Case reports in gastrointestinal medicine*. 2019; 14;2019.
22. Kurnick A, Bar N, Maharshak N. Intestinal Tuberculosis and Crohn's Disease is Always a Diagnostic Challenge: A Case Report and Review of the Literature on the Importance of Fecal Mycobacterial Cultures and the Limitations of Latent Infection Testing. *Cureus*. 2019;11(9).