

Case Report

Osteoid osteoma of the talus neck: A Case report

***Saeed Kokly (M.D)**, **Corresponding Author**, Fellowship in Shoulder, Elbow and Sport Injuries, Assistant Professor, Bones - Joints and Connective Tissue Research Center, Department of Orthopedic Surgery, Golestan University of Medical Sciences, Gorgan, Iran.
E-mail: skokly@gmail.com ORCID ID: 0000-0002-0678-0920

Tahere Bakhshi, Surgical Technologist, Clinical Research Development Unit (CRDU), 5 Azar Hospital, Golestan University of Medical Sciences, Gorgan, Iran. ORCID ID: 0000-0003-4929-8760

Abstract

Osteoid osteoma is benign bone tumor, in which talus bone involvement is rare. This case was a 17 year old man with a right ankle pain and reduced range of motion since one year ago. Following clinical evaluation and radiological studies (X-ray, CT scan, and MRI), a bone tumor was detected in the talus with a possible diagnosis of Osteoid osteoma. The patient was operated with ankle anterior approach and the tumor was resected from the site. The patient was discharged after two days. The patient's pain was eliminated after surgery. Ankle movements are back after two months. Due to the rare nature of the disease and clinical diagnostic problems and its unusual radiographic manifestations, osteoid osteoma in chronic ankle pain in young patients, is included in the list of differential diagnosis.

Keywords: Osteoid osteoma, Talus, X-ray, Ankle

Received 21 Jan 2020

Revised 27 Apr 2020

Accepted 28 Apr 2020

Cite this article as: Kokly S, Bakhshi T. [Osteoid osteoma of the talus neck: A Case report]. J Gorgan Univ Med Sci. 2020 Summer; 22(2): 110-113. [Article in Persian]

استئوئید استئوما گردن تالوس: گزارش مورد

ORCID ID: 0000-0002-0678-0920

* دکتر سعید کوکلی، استادیار، گروه ارتوپدی، مرکز آموزشی درمانی ۵ آذر، دانشگاه علوم پزشکی گلستان، گرگان، ایران.

ORCID ID: 0000-0003-4929-8760

طاهره بخشی، تکنولوژیست جراحی، مرکز تحقیقات و توسعه بالینی مرکز آموزشی درمانی ۵ آذر گرگان، دانشگاه علوم پزشکی گلستان، گرگان، ایران.

چکیده

استئوئید استئوما از تومورهای خوش خیم استخوانی است که درگیری استخوان تالوس در آن نادر است. مورد گزارش شده پسری ۱۷ ساله بود که سابقه درد و کاهش حرکات مچ پای راست را از یکسال قبل داشت. بعد از انجام معاینات تخصصی، انجام رادیوگرافی، CT-Scan و MRI مچ پا و تشخیص اولیه استئوئید استئوما، با اپروچ قدامی مچ پا تحت عمل جراحی قرار گرفت. بیمار بعد از دو روز ترخیص گردید. درد بیمار بعد از عمل از بین رفت و حرکات طبیعی مچ پا بعد از دو ماه مانند پای مقابل سالم بود. تشخیص قطعی استئوئید استئوما با بیوپسی بود. به علت نادر بودن درگیری تالوس با استئوئید استئوما و مشکلات تشخیصی بالینی و تظاهرات غیرمعمول رادیوگرافیک آن، این مورد گزارش شد تا استئوئید استئوما تالوس در درد مزمن مچ پا در بیماران به خصوص جوان در لیست تشخیص‌های افتراقی مدنظر قرار گیرد.

کلید واژه‌ها: استئوئید استئوما، تالوس، رادیوگرافی، مچ پا

* نویسنده مسؤول: دکتر سعید کوکلی، پست الکترونیکی skokly@gmail.com

نشانی: گرگان، مرکز آموزشی درمانی پنجم آذر، بخش ارتوپدی، تلفن و نمابر: ۰۱۷-۳۲۳۴۴۱۹۸

وصول مقاله: ۱۳۹۸/۱۱/۱، اصلاح نهایی: ۱۳۹۹/۲/۸، پذیرش مقاله: ۱۳۹۹/۲/۹

مقدمه

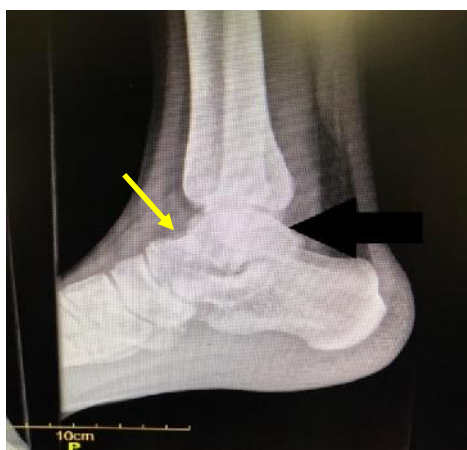استئوئید استئوما یک تومور استخوانی خوش خیم و از دسته نئوپلاسم‌های اسکلتی است که در رده استئوئیدها قرار می‌گیرد (۱). این ضایعه در مردان بیشتر از زنان (نسبت ۲ به ۱) دیده می‌شود و به‌طور معمول در سن ۵ تا ۲۵ سالگی رخ می‌دهد (۲). میزان ۲ تا ۳ درصد از کل تومورهای استخوانی و ۱۳/۵ درصد از تومورهای خوش خیم استخوانی را تشکیل می‌دهد (۳). میزان ۲ تا ۱۱ درصد از موارد بروز استئوئید استئوما در تالوس دیده می‌شود (۴). تشخیص این بیماری در مراحل اولیه آن دشوار است؛ زیرا در بعضی از موارد علائم بیماری و یافته‌های رادیوگرافی هردو غیر معمول (آتپیک) هستند (۵). سطح بالای پروستوگلاتدین‌ها در اطراف بافت تومور باعث می‌شوند که سالیسیلات‌ها و داروهای ضدالتهاب غیراستروئیدی در کاهش درد بیماران موثر باشند (۶).

به علت نادر بودن درگیری تالوس با استئوئید استئوما و مشکلات تشخیصی بالینی و تظاهرات غیرمعمول رادیوگرافیک آن، این مورد گزارش شد تا استئوئید استئوما تالوس در درد مزمن مچ پا در بیماران خصوصاً جوان در لیست تشخیص‌های افتراقی قرار گیرد.

معرفی بیمار

بیمار پسری ۱۷ ساله بود که درد مچ پای راست از یک سال قبل داشت و درد به تدریج شدت یافته بود. درد بیمار به جایی انتشار نداشت و سابقه ترومای قبلی نیز نداشت. بیمار حین راه رفتن و لنگیدن درد داشت و دچار درد شبانه نیز بود. بیمار سابقه بیماری

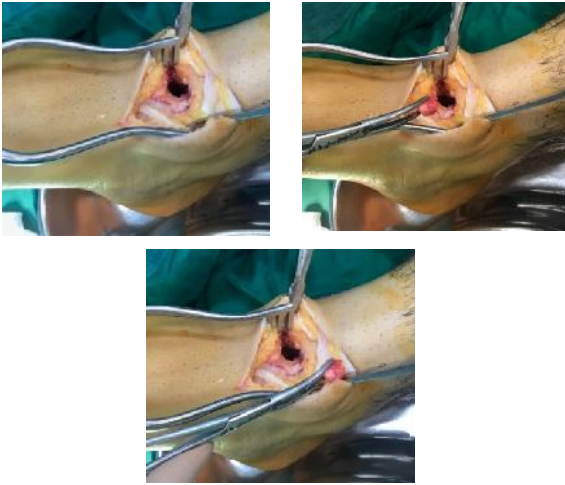
خاصی نداشت و در معاینات بالینی، دورسی فلکشن و پلانٹارفلکشن کاهش پیدا کرده بود. آزمایشات خون طبیعی بود. در رادیوگرافی در قدام گردن تالوس توده گرد لوسنت با حاشیه اسکلوئوتیک رویت شد (شکل یک). در گزارش MRI بیمار توده ۹ میلی‌متری با ماهیت اسکلوئوتیک در گردن تالوس با حاشیه نازک لوسنسی در اطراف آن مشاهده شد (شکل ۲). کلیشه CT-Scan و گزارش آن نیز چنین توده‌ای را تایید نمود (شکل ۳).



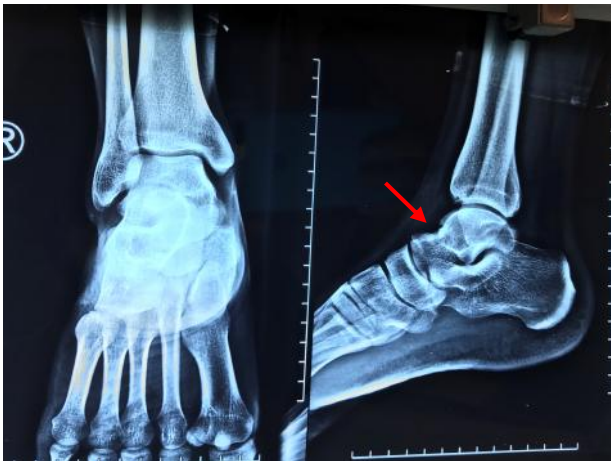شکل ۱: محل ضایعه قبل از عمل در رادیوگرافی

بیمار برای عمل جراحی آماده شد. بعد از پرپ و درپ با اپروچ قدامی مچ پای راست و مابین تاندون‌های تیبیالیس قدامی و اکستانسور انگشتان پا و کپسولوتومی طولی شستشو و

نشان داده شده است. تصاویر رویت ضایعه و حفره ناشی از آن حین عمل در شکل ۵ آمده است. رادیوگرافی بیمار بعد از عمل جراحی و بهبودی در شکل ۶ نشان داده شده است.



شکل ۵: رویت ضایعه و حفره ناشی از آن حین عمل



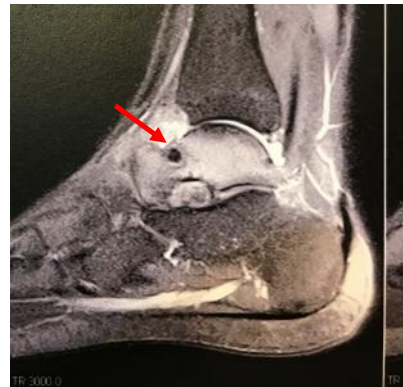شکل ۶: رادیوگرافی بیمار بعد از عمل جراحی و بهبودی

بحث

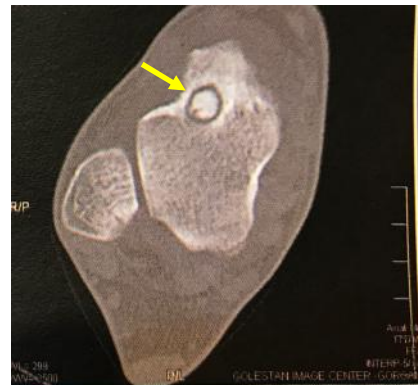میزان ۲ تا ۱۱ درصد از موارد بروز استئوئید استئوما در تالوس (۴) و در ۹۷ درصد موارد در گردن آن دیده می شود (۷). استئوئید استئوما به سه دسته دیده می شود که با واکنش های شدید ساب پریوستال همراه است. علائم بالینی تومور بستگی به محل ضایعه دارد. علائم شامل حساسیت شدید به لمس در ناحیه، ورم، سفتی محل و محدودیت فعالیت است (۵). بیمار مورد مطالعه نیز از درد حین راه رفتن و لنگش و درد شبانه شاکی بود. حرکات دورسی فلکشن و پلاتنارفلکشن با محدودیت همراه بود.

به طور معمول زمان بروز درد حدود ۲/۵ سال ولی در برخی بیماران تا ۱۰ سال نیز گزارش شده است (۴). در بیمار معرفی شده دردهای مزمن از یکسال قبل شروع شده بود.

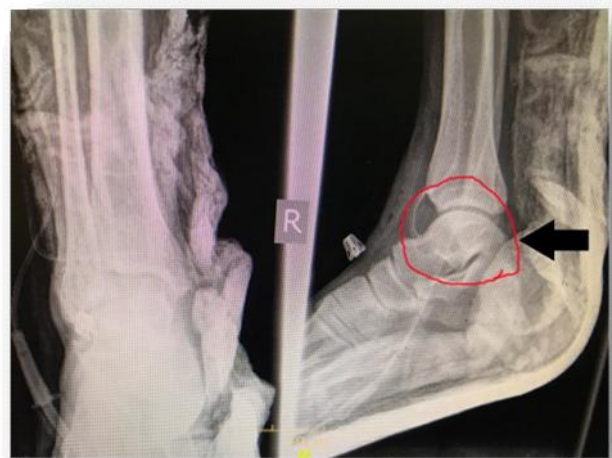دراکسپلوراسیون توده ساب کورتیکال در گردن تالوس مشخص گردید که اکسیژون و کورتاژ حفره و نمونه برای بخش پاتولوژی ارسال شد. بیمار پس از ریکاوری به بخش فرستاده شد و با حال عمومی خوب مرخص گردید. در پیگیری های بعدی بیمار از درد یا علائم دیگری شکایتی نداشت و به روند طبیعی راه رفتن خود برگشت نمود. جواب پاتولوژی نیز مؤید تشخیص استئوئید استئوما بود.



شکل ۲: محل ضایعه قبل از عمل در MRI



شکل ۳: محل ضایعه قبل از عمل در CT-Scan



شکل ۴: محل ضایعه بعد از عمل در رادیوگرافی

محل ضایعه در رادیوگرافی بعد از عمل جراحی در شکل ۴

آرتروسکوپی نیز خود نیازمند شرایط مناسب برای بیمار است. به طوری که الف) توده بزرگ نباشد و معمولاً کمتر از ۲ سانتی متر مربع باشد؛ ب) MRI قبل از عمل هیچگونه چسبندگی اطراف مفصل را نشان ندهد. زیرا هرگونه چسبندگی، فضای کافی برای کار را کاهش می دهد (۱۰).

البته برخی مطالعات استفاده از لیزر و کواگولاسیون را برای درمان این تومور پیشنهاد کرده اند و معتقدند روشی ایمن در درمان این بیماری است (۱۱ و ۱۲). بیمار پس از انجام تصویربرداری و معاینات فیزیکی برای عمل جراحی به صورت باز آماده شد. با ابروج قدامی تومور با کوتر و کواگولاسیون به طور کامل از محل خارج گردید.

نتیجه گیری

به علت نادر بودن درگیری تالوس با استئوئید استئوما و مشکلات تشخیصی بالینی و تظاهرات غیرمعمول رادیوگرافیک آن به خصوص در بیماران جوان، استئوئید استئوما تالوس در درد مزمن میچ پا به عنوان تشخیص افتراقی مدنظر قرار گیرد.

References

1. Winters KN, Jowett AJ, Taylor H. Osteoid Osteoma of the Talus Presenting as Posterior Ankle Impingement: Case Reports. *Foot Ankle Int.* 2011 Nov; 32(11): 1095-97. DOI: 10.3113/FAI.2011.1095
2. Jordan RW, Koç T, Chapman AW, Taylor HP. Osteoid osteoma of the foot and ankle—a systematic review. *Foot Ankle Surg.* 2015 Dec; 21(4): 228-34. DOI: 10.1016/j.fas.2015.04.005
3. Banerjee D, Eriksson K, Morris H. Arthroscopically treated intraarticular osteoid osteoma in the ankle—a report of 3 cases. *Acta Orthop.* 2005 Oct; 76(5): 721-24. DOI: 10.1080/17453670510041826
4. Daolagupu AK, Agarwala V, Khanted G. Osteoid Osteoma of the Talus Neck. *The Journal of Foot and Ankle Surgery (Asia-Pacific).* 2018; 5(1): 39-42. DOI: 10.5005/jp-journals-10040-1087
5. He H, Xu H, Lu H, Dang Y, Huang W, Zhang Q. A misdiagnosed case of osteoid osteoma of the talus: a case report and literature review. *BMC Musculoskelet Disord.* 2017; 18: 35. DOI: 10.1186/s12891-017-1413-8
6. Tsitskaris K, Illing R, House C, Oddy MJ. Case Report: Osteoid osteoma as a cause of anterior ankle pain in a runner. *BMJ Case Rep.* 2014; 2014: bcr2014204365. DOI: 10.1136/bcr-2014-204365
7. Pai V, Pai VS. Osteoid osteoma of the talus: a case report.

معمولاً در رادیوگرافی استئوئید استئوما اسکروز مدور مشاهده می گردد. معمولاً در CT-Scan، nidus دیده می شود. در نمای رادیوگرافیک به شکل یک nidus اسکروتیک کوچک با یک هاله روشن در اطراف آن دیده می شود که با یک منطقه اسکروتیک احاطه شده است. البته گاهی نیز ممکن است تغییرات رادیولوژیک دیده نشود و CT-Scan نیز طبیعی باشد. در موارد بزرگ تر از دو سانتی متر استئوبلاستوما در نظر گرفته می شود؛ ولی تشخیص افتراقی با بیوپسی انجام می گردد (۸). در بیمار معرفی شده نیز بعد از انجام رادیوگرافی و CT-Scan و MRI ضایعه مشخص شد.

با توجه به درد مزمن و آزاردهنده و کاهش حرکات میچ پا و اختلال در فعالیت و توانایی بیمار، جراحی باز و خارج کردن تومور بهترین و مناسب ترین گزینه برای درمان گزارش شده است (۹). آرتروسکوپی نیز روش دیگری است که به تازگی مورد استقبال قرار گرفته است و با حداقل تهاجم می تواند فوایدی برای بیمار از جمله کاهش مدت بستری در بیمارستان، کاهش خطر ابتلا به عفونت و نیاز کمتر به توانبخشی بعد از عمل را داشته باشد. انجام

Orthop Surg (Hong Kong). 2008 Aug; 16(2): 260-62. DOI: 10.1177/230949900801600228

8. Shukla S, Clarke AW, Saifuddin A. Imaging features of foot osteoid osteoma. *Skeletal Radiol.* 2010 Jul; 39(7): 683-89. DOI: 10.1007/s00256-009-0737-3

9. Daniilidis K, Martinelli N, Gosheger G, Hoell S, Henrichs M, Vogt B, et al. Percutaneous CT-guided radio-frequency ablation of osteoid osteoma of the foot and ankle. *Arch Orthop Trauma Surg.* 2012 Dec; 132(12): 1707-10. DOI: 10.1007/s00402-012-1614-4

10. Duan XJ, Yang L. Removal of osteoblastoma of the talar neck using standard anterior ankle Arthroscopy: A case report. *Int J Surg Case Rep.* 2016; 23: 52-55. DOI: 10.1016/j.ijscr.2016.03.013

11. Dubuc JE, Docquier PL, Schubert T, Galant C, Malghem J. Diagnosis failure led to the recurrence of an intra-articular osteoid osteoma at the talus neck after arthroscopic excision. *Foot Ankle Surg.* 2014 Sep; 20(3): e40-2. DOI: 10.1016/j.fas.2014.02.007

12. Liu H, Sang L, Xu S, Chen B. A Case Report of an Osteoid Osteoma on the Bearing Surface of the Talus Treated with Arthroscopic Resection Associated with Autologous Iliac Crest Graft. *J Am Podiatr Med Assoc.* 2016 Sep; 106(5): 375-78. DOI: 10.7547/15-014