

هماتوم ساب دورال داخل مغزی بعد از پانکچر دورا مروری بر منابع و مقالات پزشکی

دکتر یاسمین چائی بخش لنگرودی*، دکتر گلاره بی آزار*، دکتر زهرا میرموزن**، محدثه احمدی***
مهین طائفه****، فاطمه رشیدی مژدهی*****، بتول منتظری*****

چکیده:

بی حسی نخاعی و اپیدورال به صورت شایع در جراحی‌های مختلف انجام می‌شوند. ایمنی این روش‌ها به خوبی ثابت شده، اما گاهی بیماران دچار عوارض قابل توجه می‌شوند. بیش‌ترین عارضه این روش‌ها، سردرد به دنبال سوراخ کردن دورا می‌باشد که سردردی وابسته به تغییر وضعیت بیمار بوده و عموماً خودبخود بهبود می‌یابد. اما این نوع سردرد همچنین می‌تواند علامت اولیه‌ای از تشکیل هماتوم ساب‌دورال باشد و باید به عنوان یک علامت خطر در نظر گرفته شود. عدم پاسخ به درمان‌های طبی رایج و نیز تغییر در خصوصیات این سردرد با به همراه بودن سایر علائم مرتبط با سیستم عصبی، شک به هماتوم ساب دورال را برمی‌انگیزد. این عارضه اگرچه نادر است، ولی در صورت عدم تشخیص به موقع، همراه با نقایص عصبی و کشنده می‌باشد.

واژه‌های کلیدی: هماتوم ساب دورال، بی حسی نخاعی، بی حسی اپیدورال

زمینه و هدف

بی حسی نخاعی و اپیدورال به صورت شایع در بیهوشی هماتوم ساب دورال داخل جمجمه‌ای بعد از سوراخ کردن دورا عارضه‌ای بسیار نادر است.² تنها گزارشات موردی پراکنده و موردی اندکی این عارضه را توضیح داده‌اند.³⁻⁶ به کار می‌روند. بروز عوارض نادر اما شدید تقریباً 0/05 درصد است.¹

نویسنده پاسخگو: دکتر گلاره بی آزار

تلفن: 09111350987

E-mail: gelarehbiazar1386@gmail.com

* متخصص بیهوشی، دانشگاه علوم پزشکی گیلان، بیمارستان الزهرا(س)، مرکز تحقیقات بیهوشی

** دستیار گروه بیهوشی، دانشگاه علوم پزشکی گیلان، بیمارستان الزهرا(س)، مرکز تحقیقات بیهوشی

*** کارشناس پرستاری، دانشگاه علوم پزشکی گیلان، بیمارستان الزهرا(س)، مرکز تحقیقات بیهوشی

**** کارشناس ارشد نظارت بر امور دارو، دانشگاه علوم پزشکی گیلان، بیمارستان الزهرا(س)، مرکز تحقیقات بیهوشی

***** کارشناس بیهوشی، دانشگاه علوم پزشکی گیلان، بیمارستان الزهرا(س)، مرکز تحقیقات بیهوشی

تاریخ وصول: 1398/01/17

تاریخ پذیرش: 1398/05/03

که به طور مستقیم یا غیرمستقیم باعث تغییرات در اختلاف فشار بین مایع مغزی نخاعی و فضاهای بین عروقی می‌شود، اگرچه مکانیسم‌های قطعی کاملاً مشخص نیست.²⁶ سردرد بعد از سوراخ شدن دورا با سوزن‌های برنده نخاعی با اندازه بیش از 25 G و یا سوزن‌های اپیدورال بیش‌تر محتمل است.^{27 و 28} اگر سوراخ کردن دورا با سوزن اپیدورال Touhy اندازه 16 G انجام شود، به علت نشت مایع مغزی نخاعی در بیش از نیمی از موارد سردرد بعد از سوراخ کردن دورا اتفاق می‌افتد.²⁹ با این وجود، خونریزی داخل مغزی به دنبال بی‌حسی نخاعی و اپیدورال هم با سوزن‌های سایز بزرگ و هم سوزن‌های سایز کوچک گزارش شده است.³⁰

فشار پایین مایع مغزی نخاعی به صورت مداوم می‌تواند باعث کشش و پارگی دیواره عروق ساب دورا شده و منجر به تشکیل هماتوم بین دورامتر و ساب آراکنوئید شود.² خونریزی داخل مغزی ثانویه به پارگی آنوریسم مغزی یا ناهنجاری شریانی وریدی، اگرچه در خونریزی ساب دورال نادر می‌باشد، اما ممکن است در نتیجه فشار پایین مایع مغزی نخاعی، استرس ناشی از بیهوشی و جراحی و یا افزایش ناگهانی فشار خون ایجاد شود.²

پاتوفیزیولوژی

بر اساس تحقیقات حاضر، می‌توان مکانیسم مشابه‌ای برای ایجاد سردرد و هماتوم ساب دورال به دنبال سوراخ شدگی دورا در نظر گرفت.^{5 و 25 و 28} تقریباً در یک سوم بیمارانی که سوراخ شدگی دورا اتفاق می‌افتد، سردرد به دنبال آن دیده می‌شود.³¹ مکانیسم احتمالی برای ایجاد این عوارض، از دست رفتن مایع مغزی نخاعی و فشار پایین آن می‌باشد. نشت مایع مغزی نخاعی ثانویه به سوراخ شدن دورا بیش از 250 میلی لیتر در روز می‌تواند منجر به سردرد شود.^{2 و 3 و 32} نشت مایع مغزی نخاعی از محل سوراخ شدگی دورا ممکن است برای هفته‌ها ادامه یافته و منجر به کاهش حجم مایع مغزی نخاعی شود.³ افت فشارخون که احتمالاً نتیجه اثر ناخواسته مخدرهای اینترا تکال یا داروهای بیهوشی موضعی می‌باشد، می‌تواند باعث کاهش فشار خون ثانویه داخل جمجمه‌ای شود.

چه با بی‌حسی نخاعی و چه اپیدورال، سوراخ شدن دورا، به صورت عمدی و یا تصادفی می‌تواند باعث نشت مایع مغزی

هر فرایندی که منجر به سوراخ شدن دورا شود، از لحاظ تئوری می‌تواند زمینه‌ساز بروز هماتوم ساب‌دورال داخل جمجمه‌ای شود. این عارضه، به دنبال بی‌حسی نخاعی و اپیدورال و هم‌چنین سوراخ کردن لومبار، میلوگرافی و تزریق استروئید اپیدورال مشاهده شده است.⁷⁻¹¹

سوراخ شدن ناخواسته دورا، حین بی‌حسی اپیدورال غیر متداول نیست و شیوع آن حداکثر 3/6% تخمین زده می‌شود.¹² سوراخ کردن عمدی دورا در حین بی‌حسی نخاعی انجام می‌شود و ماده بی‌حسی به داخل فضای ساب آراکنوئید تزریق می‌شود. مقالاتی که فقط موارد مرتبط با هماتوم ساب دورال ثانویه به بیهوشی ناحیه‌ای (نخاعی و اپیدورال) را جمع‌آوری کرده‌اند، شیوع این عارضه را 1/500000 تا 1/1000000 تخمین زده‌اند.^{3 و 14}

بروز واقعی هماتوم ساب‌دورال به دنبال سوراخ شدن دورا نامشخص است، چون بسیاری از بیماران مبتلا بدون هیچ‌گونه اقدامات تشخیصی اضافه‌ای، درمان می‌شوند.¹⁵ تعداد بالای موارد سردرد بعد از بی‌حسی نخاعی، باعث تأخیر در تشخیص هماتوم ساب‌دورال می‌شود.

اتیولوژی

برخی فاکتورها به تکنیک پانکچر (سوراخ کردن) و خصوصیات مایع مغزی نخاعی مرتبط بوده و در این بیماران شیوع سردرد به دنبال سوراخ کردن دورا شایع‌تر است، هم‌چون: سایز، طرح و مسیر هدایت سطح اریب سوزن، چگالی مایع مغزی نخاعی، ضخامت و قابلیت ارتجاعی دورامتر/آراکنوئید.¹⁶⁻¹⁸ همچنین شرایط زمینه‌ای هم‌چون: جنس مؤنث، بارداری، سابقه سردرد به دنبال پانکچر دورا، تروما، کم آبی بدن، آتروفی مغزی و الکلیسم، دیس‌کرازی‌های خونی شامل استفاده از داروهای ضدتجمع پلاکتی و داروهای ضدانعقادی، اختلالات خونریزی دهنده، آنوریسم‌های مغزی، تومورهای مغزی، حوادث مغزی - عروقی، سیفیلیس مننژوواسکولار خطر هماتوم ساب دورال را افزایش می‌دهند.^{19 و 24} تغییرات هورمونی در بارداری می‌تواند منجر به احتقان وریدهای پل‌زننده و استعداد آن‌ها به پارگی شود.²⁵

روچی و همکارانش در مقاله‌ای یک مورد خونریزی داخل نخاعی و داخل جمجمه‌ای به دنبال بی‌حسی نخاعی را گزارش کردند. آن‌ها پیشنهاد کردند که تلاش‌های متعدد برای بی‌حسی نخاعی شایع‌ترین عامل پارگی عروق نخاعی است

خروج خون از عروق و تشکیل هماتوم ساب دورال شوند.^{12، 25 و 28} از طرف دیگر، هماتوم‌های ساب دورال مغزی در زنان باردار ممکن است به صورت خودبخودی و در غیاب سوراخ شدگی دورا و در نتیجه افت ناگهانی فشار داخل جمجمه‌ای بعد از یک مانور والسالوا، ایجاد شوند.³²

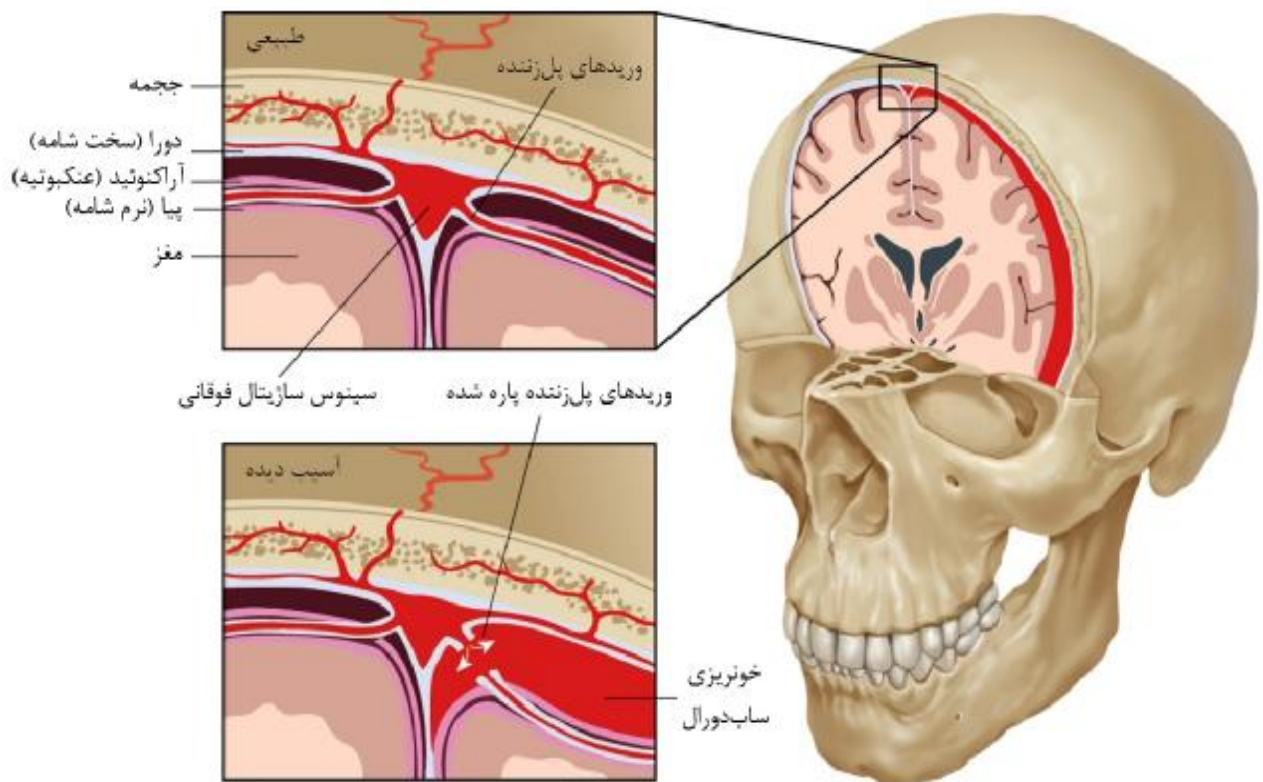
یافته‌های بالینی

سردرد که شایع‌ترین علامت به دنبال سوراخ شدن دورا است و در بیش از 40% موارد دیده می‌شود،²⁰ اصلی‌ترین تظاهر بالینی در هماتوم ساب دورال هم می‌باشد.^{3، 4 و 34 و 35} تقریباً 90% سردردهای تیپیک ناشی از سوراخ شدن دورا، در عرض 72 ساعت و 66% آنها در عرض 48 ساعت بعد از سوراخ شدن دورا ایجاد می‌شوند و در عرض چند روز، بعد از استراحت در بستر و مصرف مسکن بهبود می‌یابند.²⁹ سردرد پایدار و بدون ارتباط با وضعیت بیمار، تغییر در خصوصیات سردرد، وجود تهوع، استفراغ، تشنج و خواب آلودگی، همگی می‌توانند پیشگویی کننده شرایط پرخطر باشند.

نخاعی به فضای اپیدورال شود. این نشت هم‌چنین باعث افت فشار خون داخل جمجمه‌ای می‌شود.

بنابراین باعث جابه‌جایی مغز به سمت کودال و کشش عروق پل‌زننده مغزی (به ویژه وریدها و وریدچه‌های مغزی) می‌شود. وریدهای پل‌زننده، وریدهای کوتاهی هستند که از سطح کورتکس مستقیماً به سینوس‌های دورا می‌روند.^{25 و 28} کشش ساختارهای حساس به درد وریدهای پل‌زننده باعث ایجاد درد شده، هم‌چنین کاهش ناگهانی در حجم مایع مغزی نخاعی ممکن است با فعال شدن گیرنده‌های آدنوزین و بنابراین گشادشدگی شریانی و وریدی، سبب ایجاد علائم سردرد به دنبال سوراخ شدن دورا شود.¹

دیواره وریدهای پل‌زننده، اگرچه در فضای ساب آراکنوئید ضخامت بیشتری دارد، در مسیر فضای ساب دورال بسیار نازک است، بنابراین ممکن است چه افت فشار خون و چه نیروهای کششی، باعث جدا شدن کورتکس از دورای پوشاننده آن شود.^{28 و 31} پارگی‌های ابتدایی ایجاد شده ممکن است با یک سیستم انعقادی نرمال ترمیم و یا باعث



تصویر 1 - نتیجه پارگی وریدهای پل‌زننده در ایجاد هماتوم ساب دورال

نمی‌شود. بلکه، به صورت تأخیری با دیگر علائم هماتوم ساب‌دورال ظاهر می‌شود.^{37,34}

وجود هر کدام از این علائم و نشانه‌ها، به ویژه در بیمار مبتلا به سردرد ناشی از سوراخ شدن دورا، باید پزشک را به احتمال وجود هماتوم ساب‌دورال داخل جمجمه‌ای که به دنبال سوراخ شدن دورا، عارضه‌دار شده است، مشکوک کند.

تشخیص‌های افتراقی

در بیماران با سردرد به همراه سایر علائم، همواره باید سایر تشخیص‌های افتراقی‌ها را در نظر داشت. سردرد به دنبال سوراخ کردن دورا، سردرد پره اکلامپتیک و اکلامپتیک، سردرد عصبی ساده یا سردرد میگرنی، خونریزی ساب‌دورال / ساب آراکنوئید، سکتة مغزی، تومور، مننژیت، ترومبوز عروق مغزی، سردرد به دنبال مصرف داروها (آمفتامین، نیفیدپین، نیتروگلیسرین) همگی باید رد شوند.^{39,38,31,28,30}

پیش‌گیری

بر اساس دستورالعمل‌های استاندارد موجود، تجویز آسپرین که به صورت پیشگیرانه مصرف می‌شده است نباید قبل از انجام بی‌حسی ناحیه‌ای به تعویق بیفتد.⁴⁰ در مقالات نشان داده شده است که بعد از اطمینان از این که بیماری که تحت بی‌حسی نخاعی قرار گرفته، از سردرد ناشی از سوراخ شدن دورا شاکی نیست، درمان ضدانعقادی و ضد پلاکتی باید آغاز گردد. همچنین در صورتی که بهبود غیرقابل انتظار سردرد ناشی از سوراخ شدن دورا در بیمار مشاهده شد و بعد از این که هماتوم ساب‌دورال به دنبال سی تی اسکن رد شد نیز، این درمان‌ها باید آغاز شوند.³⁷

تشخیص

سردرد شایعترین علامت پارگی دورا و هماتوم ساب‌دورال می‌باشد. سردرد به دنبال تغییر وضعیت، خصوصیت شاخص سردرد به دنبال سوراخ شدن دورا می‌باشد. بر طبق علائم آغازین، افتراق این دو از یکدیگر دشوار است.¹ بر طبق معیارهای تشخیصی جامعه بین‌المللی سردرد (ICHD-II, 2004)،⁴¹ سردرد به دنبال سوراخ شدن دورا، به دنبال سر پا ایستادن و یا نشستن فرد طی 15 دقیقه بدتر شده و با دراز کشیدن به همین مدت زمانی بهبود می‌یابد.

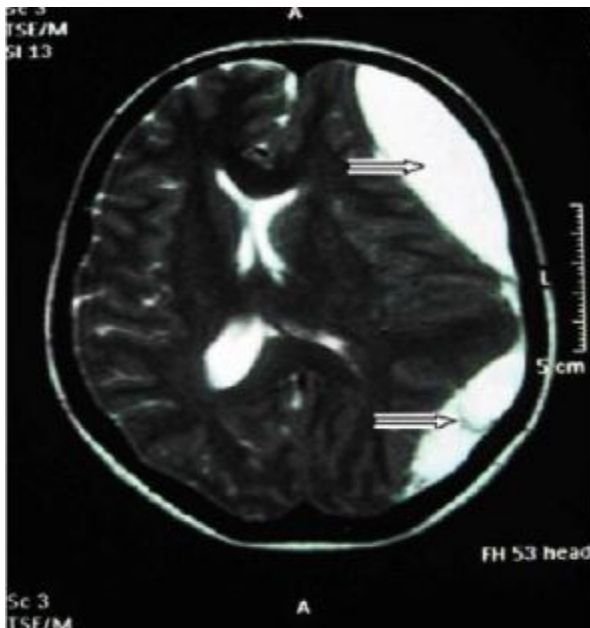
سایر نشانه‌های خطر شامل: تغییرات بینایی، دوبینی، افتالموبلژی، پاپیل‌دما، سایر نقایص اعصاب جمجمه‌ای، آفازی، دیس‌آرتری، سایکوز از دست دادن حافظه، گیجی و عدم آگاهی به زمان و مکان می‌باشند.^{3,4,28,35} در برخی موارد، خواب آلودگی، گیجی یا کما اولین علامت‌هایی هستند که منجر به تشخیص می‌شوند.¹⁹ در بعضی مقالات، تنها یک سردرد شدید مقاوم گزارش شده است.²⁹

تظاهرات بالینی هماتوم ساب‌دورال بستگی به سایز، محل، سرعت تجمع خون، فشار روی ساختمان‌های داخل جمجمه‌ای و شرایط بالینی بیمار دارد.³⁶ افتراق بین علائم سیستم عصبی در نتیجه فشار پایین مایع مغزی نخاعی و هماتوم ساب‌دورال می‌تواند دشوار باشد، که باعث به تأخیر انداختن تشخیص زودرس این عارضه می‌شود.¹

در هماتوم ساب‌دورال مزمن به دنبال سوراخ شدن دورا، نمای بالینی به وسیله دو فاز مشخص می‌شود: در فاز اول، بیمار سردرد وابسته به وضعیت دارد (که مربوط به افت فشارخون داخل جمجمه‌ای می‌باشد) که ممکن است این سردرد در همراهی با دیگر علائم سیستم عصبی، تعادلی، شنوایی و بینایی بوده یا در غیاب آن‌ها دیده شود. بهبود درد ممکن است با درمان‌های رایج بالینی دیده شود. برخلاف آنچه که در سردرد به دنبال سوراخ شدن دورا مشاهده می‌شود، پیچ‌خونی اپیدورال علائم را بهبود نمی‌دهد و حتی می‌تواند آن را بدتر کند.²⁷ در فاز دوم، افزایش تدریجی سردرد مشاهده می‌شود که دیگر ارتباطی به وضعیت بیمار ندارد، به درمان‌های معمول پاسخ نمی‌دهد، علائم و نشانه‌های مرتبط با سیستم عصبی ممکن است موجود باشند که در این دوره دیگر ارتباطی به فشار پایین مایع مغزی نخاعی ندارد، بلکه مربوط به افزایش فشار مایع مغزی نخاعی می‌باشد.^{25,13}

در مقاله‌ای که ناکانانو و همکارانش منتشر کرده‌اند، سردرد ناشی از سوراخ شدن دورا در ساب‌دورال هماتوما، بر اساس طول مدت سردرد به سه نوع تقسیم شده است: یک نوع سردرد که به صورت زودرس (در عرض 4 روز) بعد از سوراخ شدن دورا تظاهر یافته و تا ظهور علائم بعدی هماتوم ساب‌دورال باقی می‌ماند. یک نوع سردرد که به صورت سردرد زودرس بعد از سوراخ شدن دورا شروع شده و به صورت موقت بهبود یافته یا کم‌تر می‌شود، اما مجدداً ایجاد و یا بدتر می‌شود و با دیگر تظاهرات هماتوم ساب‌دورال بروز می‌کند. نوع سوم این سردرد، به صورت زودرس دیده

Burr-Hole واحد یا متعدد و کرایوتومی / کرایوتومی می باشد.¹



تصویر 2 - MRI سر 42 روز پس از بی حسی نخاعی، نشان دهنده یک هماتوم ساب دورال مزمن در سمت چپ با انحراف ساختار مغز از خط وسط می باشد.

با تشخیص زودرس هماتوم ساب دورال، ممکن است بیمار به درمان طبی پاسخ دهد و از جراحی و خارج سازی هماتوم اجتناب شود.²⁹

اندازه هماتوم و شرایط سیستم عصبی بیمار از عوامل مؤثر در انتخاب روش درمانی می باشند.²

هماتوم کم تر از 5 میلی متر اغلب خود بخود جذب می شود. اما هماتوم های ضخیم تر که با ادم مغزی واکنشی عارضه دار می شوند، اغلب باعث عوارض عصبی نیز شده و نیازمند خارج سازی جراحی هستند.²⁹

به طور معمول هماتوم های با ضخامت بیش از 10 میلی متر، تغییر مکان میدلاین به بیش از 5 میلی متر یا بدتر شدن علائم مرتبط با سیستم عصبی، نیازمند مداخلات جراحی هستند.^{31 و 47}

پیش آگهی

تشخیص و درمان زودرس در پیش آگهی بیماری مهم است. شرایط سیستم عصبی پیش از عمل با پی آمد بعد از

دکتر یاسمین چائی بخش - هماتوم ساب دورال داخل مغزی بعد از ...

این سردرد در طی 5 روز بعد از سوراخ شدن دورا تشدید یافته و به طور خود بخودی در عرض 1 هفته یا 48 ساعت بعد از پیچ خونی اپیدورال بهبود می یابد.^{13 و 41 و 42} زمانی که سردرد ادامه پیدا کند، تشخیص این علت باید مورد شک قرار گرفته و دیگر علل سردرد (اولیه یا ثانویه) که خصوصیات این سردرد را تقلید کرده و یا در همراهی با آن دیده می شوند، بررسی شوند.³ مطالعاتی که طول مدت سردرد به دنبال سوراخ شدن دورا را مورد ارزیابی قرار داده اند، بیان می کنند که تقریباً در 95% موارد، علائم در عرض 5 روز بهبود می یابد.⁴³ در موارد نادر، طول مدت سردرد ممکن است از آنچه در این شاخص ها بیان شده بیش تر شود، تصویربرداری از سیستم عصبی، فقدان ضایعات مغزی، فشار پایین و عفونت یا خونریزی را نشان دهد.

در موارد زیر تشخیص هماتوم ساب دورال مزمن داخل جمجمه ای را باید در نظر داشت:³

1. ادامه سردرد وابسته به تغییر وضعیت بیمار به مدت بیش از 1 هفته
2. سردردی که به دنبال درمان بالینی و یا بعد از یک پیچ خونی اپیدورال بهبود نیافته و یا بدتر شود
3. وجود سردرد مداوم بدون وابستگی به تغییر وضعیت بیمار
4. وجود علائم و نشانه های مرتبط سیستم عصبی دیگر به جز سردرد

وقتی شک بالینی به این تشخیص وجود دارد، باید سی تی اسکن یا MRI مغزی به صورت اورژانس انجام شود.^{13 و 29 و 44-46}

سی تی اسکن جمجمه، اغلب منجر به تشخیص صحیح می شود. گرچه هماتوم های مغزی 7 تا 21 روزه ممکن است چگالی رادیولوژیکی مشابه بافت مغز داشته باشند، در نتیجه تصویربرداری MRI و سی تی اسکن با ماده حاجب قابل اعتمادتر هستند. بنابراین، برای رد کردن هماتوم ساب دورال تا 21 امین روز بعد از عمل، MRI انتخاب می شود (تصویر 2).¹

درمان

درمان هماتوم ساب دورال شامل درمان های محافظتی (نظارت طبی، داروهای ضد ادم) یا جراحی (مانیتورینگ فشار داخل مغزی، درناژ خارج بطنی CSF درناژ

درمان هماتوم می‌تواند منجر به نقایص سیستم عصبی و یا مرگ شود.

توصیه می‌شود که بیمارانی که تحت بلوک ناحیه‌ای قرار گرفته‌اند، در صورتی که شکایت از سردرد طول کشیده ناشی از پارگی شدید دورا داشتند، به عنوان یک نشانه خطر از نظر هماتوم داخل جمجمه بررسی شوند. در این بیماران، معاینات دقیق سیستم عصبی و مشاوره جراحی مغز و اعصاب زودهنگام، پیشنهاد می‌شود. بعد از سوراخ شدگی دورا، به صورت عمدی و یا تصادفی، خطر ایجاد یک هماتوم ساب دورال داخل مغزی وجود دارد، عارضه نادر و کشنده‌ای که ممکن است در نتیجه سندرم افت فشارخون داخل مغزی ایجاد شود.

در مواردی که هماتوم ناشی از پارگی دورا تشخیص داده نشود، درمان حاد با داروهای کاهش دهنده فشار خون و سولفات منیزیم، ممکن است منجر به نقص در خود تنظیمی مغزی شود. بنابراین در هر بیماری که بعد از بی‌حسی نخاعی یا اپی دورال دچار علائم مرتبط با سیستم عصبی شده باشد، قبل از شروع درمان، برای رد خونریزی داخل مغزی باید سی تی اسکن انجام شود.

عمل مرتبط هستند.²⁹ در صورت کوچک بودن سایز هماتوم و برگشت سریع علائم عصبی بیمار، درمان محافظتی مناسب می‌باشد. با این وجود بسیاری از بیماران دچار هماتوم ساب‌دورال به دنبال سوراخ شدگی دورا نیازمند جراحی خارج‌سازی هماتوم بوده و تأخیر در تشخیص ممکن است باعث عوارض چشم‌گیر و مرگ شود.³⁰

خارج‌سازی سریع هماتوم و سن پایین بیمار، از عوامل پیش‌آگهی دهنده مساعد هستند.²⁹ در صورتی که هماتوم ساب‌دورال به موقع تشخیص داده شده و درمان شود، پیش‌آگهی خوبی در پی خواهد داشت.²⁸

بحث و نتیجه‌گیری

اگرچه هماتوم ساب دورال به دنبال فرآیندهایی که منجر به سوراخ شدن دورا می‌شوند، بسیار نادر است، به علت شباهت تظاهرات بالینی، اغلب به عنوان سردرد ناشی از سوراخ شدن دورا تشخیص داده شده و درمان می‌شود. در برخورد با چنین بیمارانی، احتمال این عارضه تهدیدکننده حیات را باید به خاطر داشت. عدم افتراق هماتوم ساب دورال از سردرد ناشی از سوراخ شدن دورا و تأخیر در تشخیص و

Abstract:**Subdural Intracranial Hematoma after Dura Puncture,
A Review Article**

Chaibakhsh Y. MD ^{*}, *Biazar G. MD* ^{*}, *Mirmoazen Z. MD* ^{**}, *Ahmadi M. BSc* ^{***}
Tayefeh M. MSc ^{****}, *Rashidi Mozhdehi F. BSc* ^{*****}, *Montazeri B. BSc* ^{*****}

(Received: 6 April 2019 Accepted: 25 July 2019)

Spinal and epidural anesthesia are commonly used in various types of surgery. Their safety is confirmed, however, sometimes serious complications seems to be related to these procedures. Postural puncture headache is the most common side effect, which usually changes when patients change position and recovers spontaneously.

However, headache following Dura Puncture can also be an early sign of a subdural hematoma formation and it should be considered as a risk factor. Failure to respond to proven medical treatments as well as changes in the patterns of headache, along with other neurologic symptoms, the patient should be suspected of subdural hematoma. It is a rare but fatal complication with neurologic deficits, if not diagnosed early.

Key Words: Subdural Hematoma, Spinal Anesthesia, Epidural Anesthesia

^{*} *Anesthesiologist, Anesthesiology Research Center, Department of Anesthesiology, Alzahra Hospital, Guilan University of Medical Sciences, Rasht, Iran*

^{**} *Resident of Anesthesiology, Anesthesiology Research Center, Department of Anesthesiology, Alzahra Hospital, Guilan University of Medical Sciences, Rasht, Iran*

^{***} *Bachelor of Nursing, Anesthesiology Research Center, Department of Anesthesiology, Alzahra Hospital, Guilan University of Medical Sciences, Rasht, Iran*

^{****} *Master of Drug Quality Assurance, Anesthesiology Research Center, Department of Anesthesiology, Alzahra Hospital, Guilan University of Medical Sciences, Rasht, Iran*

^{*****} *Bachelor of Anesthesiology, Anesthesiology Research Center, Department of Anesthesiology, Alzahra Hospital, Guilan University of Medical Sciences, Rasht, Iran*

References:

- Schweiger, V., et al., Intracranial subdural hematoma after spinal anesthesia for cesarean section. Case reports in obstetrics and gynecology, 2013. 2013.
- Aygun, A., et al., A case of late diagnosis of chronic subdural hematoma following spinal anesthesia. Turkish journal of emergency medicine, 2017. 17(2): p. 68-69.
- Amorim, J.A., et al., Intracranial subdural hematoma post-spinal anesthesia: report of two cases and review of 33 cases in the literature. Revista brasileira de anesthesiologia, 2010; (6) 60: p. 624-629.
- Lim, G., et al., Subdural hematoma associated with labor epidural analgesia: a case series. Regional anesthesia and pain medicine, 2016. 41(5): p. 628.
- Zeidan, A., et al., Does postdural puncture headache left untreated lead to subdural hematoma? Case report and review of the literature. Middle East journal of anaesthesiology, 2010. 20(4): p. 483-492.
- Cantais E, et al., Acute subdural hematoma following spinal anesthesia with a very small spinal needle. Anesthesiology: The Journal of the American Society of Anesthesiologists, 2000. 93(5): p. 1354-5.
- Gaucher, D.J. and J.A. Perez, Subdural hematoma following lumbar puncture. Archives of internal medicine, 2002. 162(16): p. 1904-1905.
- Suess, O., et al., Intracranial haemorrhage following lumbar myelography: case report and review of the literature. Neuroradiology, 2000. 42(3): p. 211-214.
- Ozdemir, O., et al., Acute intracranial subdural hematoma after epidural steroid injection: a case report. Journal of manipulative and physiological therapeutics, 2007. 30(7): p. 536-538.
- Magro, E., et al., Bilateral subdural hematoma following implantation of intrathecal drug delivery device. Neuromodulation: Technology at the Neural Interface, 2011. 14(2): p. 179-182.
- Chiravuri, S., et al., Subdural hematoma following spinal cord stimulator implant. Pain Physician, 2008. 11(1): p. 97-101.
- Reina, M., et al., Intracranial and spinal subdural hematoma: a rare complication of epidural and subarachnoid anesthesia. Revista espanola de anesthesiologia y reanimacion, 2004. 51(1): p. 28-39.
- Ramírez, S., et al., Bilateral subdural hematoma secondary to accidental dural puncture. Revista brasileira de anesthesiologia, 2015. 65(4): p. 306-309.
- Machurot, P., et al., Intracranial subdural hematoma following spinal anesthesia: case report and review of the literature. Acta Anaesthesiol Belg, 2010. 61(2): p. 63-6.
- Kale, A., et al., Postdural puncture subdural hematoma or postdural puncture headache? Two cases report. Korean journal of anesthesiology, 2015. 68(5): p. 509-512.
- Amorim, J.A., M.V. Gomes de Barros, and M. M. Valença, Post-dural (post-lumbar) puncture headache: risk factors and clinical features. Cephalalgia, 2012. 32(12): p. 916-923.
- Wu, C.L., et al., Gender and post - dural puncture headache. Anesthesiology: The Journal of the American Society of Anesthesiologists, 2006. 105(3): p. 613-618.
- Choi, P.T., et al., PDPH is a common complication of neuraxial blockade in parturients: a meta-analysis of obstetrical studies. Canadian Journal of Anesthesia, 2003. 50(5): p. 460-469.
- Hassen, G.W. and H. Kalantari, Diplopia from subacute bilateral subdural hematoma after spinal anesthesia. Western Journal of Emergency Medicine, 2012. 13(1): p. 108.
- Acharya, R., et al., Cranial subdural haematoma after spinal anaesthesia. British journal of anaesthesia, 2001. 86(6): p. 893-895.
- Metin, K.M., et al., Chronic subdural hematoma following spinal anesthesia for cesarean section. Journal of experimental therapeutics & oncology, 2015. 11(2).
- Moradi, M., et al., Cerebral subdural hematoma following spinal anesthesia: report of two cases. Case reports in medicine, 2012. 2012.
- Bisinotto, F.M.B., et al., Intracranial subdural hematoma: a rare complication following spinal anesthesia: case report. Revista brasileira de anesthesiologia, 2012. 62(1): p. 92-95.
- Moscote-Salazar, L.R., et al., Acute subdural hematoma as a complication of diagnostic lumbar puncture: case report. Romanian Neurosurgery, 2016. 30(4): p. 526-529.
- Zeidan, A., et al., Does postdural puncture headache left untreated lead to subdural hematoma? Case report and review of the literature. International journal of obstetric anesthesia, 2006. 15(1): p. 50-58.
- Rocchi, R., et al., Intracranial and intraspinal hemorrhage following spinal anesthesia. Neurological sciences, 2009. 30(5): p. 393-396.
- Davies, J., et al., Subdural hematoma after dural puncture headache treated by epidural blood patch. (St. Thomas Hospital, London, United Kingdom) British J Anesth. 2001; 86: 720-723. Pain Practice, 2001. 1(4): p. 373-374.
- Srivastava, U., et al., Intracranial subdural hematoma after spinal anesthesia for cesarean section: Case report and review of literature. Journal of Obstetric Anaesthesia and Critical Care, 2014. 4(1): p. 45.
- Gargari, S.S., M. Saleh, and S. Esmaeili, Cerebral subdural hematoma following spinal anesthesia; A Case report. Health Sciences, 2016 :(^)° .p. 170-174.
- Bishop, T.M., K.S. Elsayed, and K.E. Kane, Subdural hematoma as a consequence of epidural anesthesia. Case reports in emergency medicine, 2015. 2015.

31. Szeto, V., J. Kosirog, and W. Eilbert, Intracranial subdural hematoma after epidural anesthesia: a case report and review of the literature. *International Journal of Emergency Medicine*, 2018. 11(1): p. 36.
32. Lay, C.M., Low cerebrospinal fluid pressure headache. *Current treatment options in neurology*, 2002. 4(5): p. 357-363.
33. Stack, L.B., et al., *The atlas of emergency radiology*. 2013: McGraw-Hill Education.
34. Nakanuno, R., M. Kawamoto, and O. Yuge, Intracranial subdural hematoma following dural puncture. 2007.
35. Cuypers, V., M. Van de Velde, and S. Devroe, Intracranial subdural haematoma following neuraxial anaesthesia in the obstetric population: a literature review with analysis of 56 reported cases. *International journal of obstetric anesthesia*, 2016. 25: p. 58-65.
36. Mellergård, P. and O. Wisten, Operations and re-operations for chronic subdural haematomas during a 25-year period in a well defined population. *Acta neurochirurgica*, 1996. 138(6): p. 708-713.
37. Iwase, Y., M. Suzuki, and H. Bito, A case report of intracranial hemorrhage after spinal anesthesia. *JA clinical reports*, 2017. 3(1): p. 11.
38. Stella, C.L., et al., Postpartum headache: is your work-up complete? *American journal of obstetrics and gynecology*, 2007. 196(4): p. 318. e1-318. e7.
39. Yildirim, G.B., et al., Intracranial subdural hematoma after spinal anesthesia. *International journal of obstetric anesthesia*, 2005. 14(2): p. 159-162.
40. Horlocker, T.T., et al., Regional anesthesia in the anticoagulated patient: defining the risks (the second ASRA Consensus Conference on Neuraxial Anesthesia and Anticoagulation). *Regional anesthesia and pain medicine*, 2003. 28(3): p. 172-197.
41. Society, H.C.S.o.t.I.H., The international classification of headache disorders. *Cephalalgia*, 2004. 24(1): p. 9-160.
42. Hatamabadi, H.R., A. Tabatabaey, and B. Tajvidi, Subacute Intracranial Subdural Hematoma 40 Days after Spinal Anesthesia: A Case Report. *Archives of Neuroscience*, 2016. 3(2).
43. Lybecker, H., M. Djernes, and J. Schmidt, Postdural puncture headache (PDPH): onset, duration, severity, and associated symptoms: an analysis of 75 consecutive patients with PDPH. *Acta Anaesthesiologica Scandinavica*, 1995. 39(5): p. 605-612.
44. Liang, M.-Y. and P.S. Pagel, Bilateral interhemispheric subdural hematoma after inadvertent lumbar puncture in a parturient. *Canadian Journal of Anesthesia / Journal canadien d'anesthésie*, 2012. 59(4): p. 389-393.
45. Abbinante, C., et al., Acute subdural intracranial hematoma after combined spinal-epidural analgesia in labor. *Minerva anesthesiologica*, 2010. 76(12): p. 1091-1094.
46. Kayacan, N., et al., Acute subdural haematoma after accidental dural puncture during epidural anaesthesia. *International journal of obstetric anesthesia*, 2004. 13(1): p. 47-49.
47. Gerard, C. and K.M. Busl, Treatment of acute subdural hematoma. *Current treatment options in neurology*, 2014. 16(1): p. 275.