

تأثیر میدان الکترومغناطیسی با فرکانس پایین بر ساختار بافتی کلیه موش صحرایی

قاسم فرجانی کیش^{۱*}، شیرزاد اسماعیلی ثانی^۲

چکیده

زمینه و هدف: در دهه‌های اخیر، با توجه به افزایش استفاده از وسایل مولد میدان‌های الکترومغناطیسی در جوامع مدرن صنعتی، اثرات زیستی این امواج بر رشد و نمو موجودات زنده مورد توجه قرار گرفته است. هدف از انجام این مطالعه ارزیابی تغییرات پاتولوژیک ایجادشده توسط میدان الکترومغناطیسی با فرکانس پایین بر ساختار بافتی کلیه بود.

روش بررسی: در این مطالعه تجربی، تعداد ۸۰ سر موش صحرایی، به صورت تصادفی به ۴ گروه ۲۰ تایی (یک گروه کنترل و ۳ گروه آزمایش) تقسیم شدند. گروه کنترل هیچ گونه امواجی دریافت نکردند و گروه‌های آزمایش، روزانه به مدت ۱، ۲ و ۳ ماه (هر روز ۲۰ بار و هر بار ۱۵ دقیقه) در معرض میدان الکترومغناطیسی (امواج حاصل از موبایل) قرار گرفتند. در نهایت، پس از اتمام دوره‌های زمانی مورد نظر، موش‌ها وزن‌گیری و سپس تشریح شدند. جهت آزمایش هیستوپاتولوژی، نمونه‌های بافتی مناسب از کلیه، در فرمالین بافردار ۱۰٪ تثبیت گردید. پس از تهیه برش‌های ۴-۵ میکرونی از قالب‌ها و انجام رنگ‌آمیزی هماتوکسیلین و ائوزین (H&E)، بافت‌ها به وسیله میکروسکوپ نوری مورد بررسی قرار گرفتند. نتایج به کمک آزمون آنالیز واریانس یک طرفه و آزمون تعقیبی دانکن تجزیه و تحلیل شدند. سطح معنی‌داری، $p < 0/05$ در نظر گرفته شد.

یافته‌ها: در نتایج حاصل از وزن موش‌ها و وزن کلیه‌ها، اختلاف معنی‌داری در گروه‌های آزمایش نسبت به گروه کنترل مشاهده نشد. آزمایش‌های میکروسکوپی گروه‌های آزمایش، بیانگر تغییرات بافتی شامل: هیپرمی عروق کلیه، دژنراسانس و نکروز سلول‌های توبول‌ها و گلومرول‌ها، ارتشاح سلول‌های آماسی و خونریزی در بافت بینابینی بود.

نتیجه‌گیری: نتایج مطالعه حاضر نشان داد امواج حاصل از موبایل، به صورت طولانی‌مدت بر ساختار بافتی کلیه اثرات مخرب دارد.

کلید واژه‌ها: میدان الکترومغناطیسی؛ کلیه؛ تغییرات هیستوپاتولوژیک؛ موش‌های صحرایی.

گروه پاتوبیولوژی، دانشکده دامپزشکی، دانشگاه لرستان، خرم‌آباد، ایران.

گروه علوم درمانگاهی، دانشکده دامپزشکی، واحد ارومیه، دانشگاه آزاد اسلامی، ارومیه، ایران.

*نویسنده مسئول مکاتبات:

قاسم فرجانی کیش، گروه پاتوبیولوژی، دانشکده دامپزشکی، دانشگاه لرستان، خرم‌آباد، ایران.

آدرس پست الکترونیکی:
farjanikish.gh@lu.ac.ir

تاریخ دریافت: ۹۴/۱۰/۷

تاریخ پذیرش: ۹۵/۱/۱۵

لطفاً به این مقاله به صورت زیر استناد نمایید:

Farjanikish Gh, Esmaeeli Sani Sh. The effect of low-frequency electromagnetic field on the kidney tissue of rat. Qom Univ Med Sci J 2017;11(1):1-9. [Full Text in Persian]

مقدمه

با توجه به افزایش کاربرد وسایل الکتریکی در زندگی روزمره، انسان بیش از پیش در معرض میدان الکترومغناطیس تولیدشده توسط این وسایل قرار گرفته است. تمام وسایل برقی که روزانه در محل کار، خانه و محل استراحت از آنها استفاده می‌شود، امواج الکترومغناطیسی تولید می‌کنند و افراد با توجه به زندگی مدرن امروزی، در معرض این امواج قرار دارند (۱، ۲).

مطالعات متعددی نشان داده‌اند میدان‌های الکترومغناطیسی با تغییر در عملکرد و یا مراحل عملکردی سلول‌ها، پاسخ‌های متنوعی را در موجودات زنده القا می‌کنند که از آن جمله می‌توان به تأثیر بر روی تکثیر و تمایز سلولی، اختلال در چرخه سلولی، القای مرگ برنامه‌ریزی‌شده، اختلال در ارتباطات بین‌سلولی، رونویسی دزوکسی‌ریبونوکلئیک اسید، بیان ژن، افزایش بروز تخریب DNA، تولید رادیکال‌های آزاد و تغییر در فعالیت‌های آنزیمی آنتی‌اکسیدانی اشاره کرد (۳، ۴). عمده‌ترین اثر این امواج، افزایش درجه حرارت کل بدن است. مطالعات نشان می‌دهد درجه حرارت پوست و بافت زیرجلدی به شدت بالا می‌رود و گاهی نیز باعث سوختگی پوست می‌گردد. همچنین درجه حرارت‌های بالا به عروق اندام‌های داخلی بدن صدمه زده و باعث خونریزی داخلی می‌شوند. در واقع یکی از مکانیسم‌هایی که باعث صدمه سلول می‌شود، همین هیپرترمی است (۴، ۵). طیف امواج الکترومغناطیس دارای محدوده فرکانسی بسیار گسترده بوده و از دستگاه‌ها و لوازم مختلف مورد استفاده در زندگی روزمره ساطع می‌شوند. امواج مایکروویو نیز به‌عنوان بخشی از امواج الکترومغناطیس، دارای محدوده فرکانسی ۳۰۰ مگاهرتز تا ۳۰۰ گیگاهرتز می‌باشند. امواج ساطع شده از تلفن‌های همراه، در این محدوده فرکانسی قرار دارند. نتایج حاصل از برخی مطالعات، بیانگر آن است که امواج تلفن همراه می‌تواند باعث بروز علائمی همچون سردرد، احساس گرما در گوش، ضعف حافظه و احساس خستگی شود (۵، ۶).

در مطالعات پیشین در بررسی اثرات میدان‌های الکترومغناطیس بر بافت کلیه، تغییراتی از جمله نکروز سلولی، کاهش لوله‌های ادراری، تورم سلول‌های اپی‌تلیال کلیه، ارتشاح سلول‌های آماسی و واکنش‌شدن سلول‌ها گزارش شده است (۹-۶).

با توجه به اثرات سوء میدان‌های الکترومغناطیسی بر ساختارهای بافتی، همچنین استفاده روزافزون و مداوم افراد از موبایل؛ شناخت و اطلاع‌رسانی دقیق راجع به آسیب‌های ناشی از میدان‌های الکترومغناطیس، ضروری به نظر می‌رسد. همچنین از آنجا که تاکنون مطالعه‌ای بر روی تأثیر امواج الکترومغناطیسی بر روی بافت کلیه، به‌صورت طولانی‌مدت انجام نشده و با توجه به افزایش روزافزون و استفاده مداوم از موبایل، بررسی همه‌جانبه در مورد اثرات میدان‌های الکترومغناطیسی حاصل از موبایل ضروری است. در مطالعه حاضر، اثر میدان‌های الکترومغناطیسی با فرکانس پایین حاصل از امواج موبایل بر ساختار بافتی کلیه موش صحرایی بررسی گردید.

روش بررسی

در این مطالعه که با هدف بررسی اثرات احتمالی امواج کوتاه در موش صحرایی انجام شد، تمامی اصول اخلاقی در مورد نحوه کار با حیوانات آزمایشگاهی مدنظر قرار گرفت.

تعداد ۸۰ سر موش (با وزن تقریبی ۱۴۰-۱۰۰ گرم و سن ۶-۵ هفته)، انتخاب و به‌صورت تصادفی به ۴ گروه ۲۰ تایی (سه گروه آزمایش و یک گروه کنترل) تقسیم شدند. سپس گروه‌ها به مدت حدود ۲ هفته در شرایط یکسان محیطی برای سازگاری با محیط قرار گرفتند. لازم به ذکر است ابتدا موش‌ها وزن‌گیری شدند و سپس در گروه‌هایی با میانگین وزنی تقریباً یکسان تقسیم‌بندی شدند. حیوانات در طول مدت آزمایش تحت شرایط استاندارد (۱۲ ساعت روشنایی و ۱۲ ساعت تاریکی و درجه حرارت ۲۵-۲۲ درجه سانتیگراد) در قفس‌های مخصوص نگهداری شدند. همچنین آب و غذا به میزان کافی در اختیار موش‌ها قرار داده شد. در ادامه، پس از پایان دوره‌های آداپتاسیون، موش‌های گروه آزمایش ۱ به مدت یک‌ماه، گروه آزمایش ۲ به مدت دو ماه و گروه آزمایش ۳ به مدت سه ماه در معرض امواج قرار گرفتند و گروه کنترل در محل دیگری با شرایط یکسان (از جهت نور، حرارت و رطوبت)، حدود ۲۰ متر با فاصله از محلی که موبایل‌ها قرار داشت، نگهداری شدند. گروه‌های دریافت‌کننده امواج، هر روز ۲۰ بار و هر بار ۱۵ دقیقه در معرض امواج قرار گرفتند. جهت ایجاد امواج مایکروویو نیز از ۳ عدد گوشی تلفن همراه

نتایج به کمک نرم افزار SPSS نسخه ۱۶ و آزمون آنالیز واریانس یک طرفه و آزمون تعقیبی دانکن تجزیه و تحلیل شدند. سطح معنی داری، $p < 0/05$ در نظر گرفته شد.

یافته‌ها

در نتایج حاصل از وزن موش‌ها، اختلاف معنی داری در گروه‌های آزمایش نسبت به گروه کنترل مشاهده نشد، همچنین نتایج حاصل از وزن کلیه‌ها، اختلاف معنی داری را در گروه‌های مورد بررسی نشان نداد (جدول). در آزمایش‌های میکروسکوپی بافت‌های کلیه گروه کنترل، هیچ گونه تغییرات هیستوپاتولوژیکی مشاهده نشد. در موش‌های گروه ۱ تغییرات بافتی شامل: هیپرمی برخی عروق کلیه، دژنرسانس خفیف سلول‌های توبول‌ها، گلودرول‌ها و ارتشاح محدود سلول‌های آماسی دیده شد (شکل شماره ۱). در گروه آزمایش ۲ تغییرات شدیدتر از گروه قبلی بود و دژنرسانس گسترده سلول‌های توبول‌ها، گلودرول‌ها و نفوذ شدیدتر سلول‌های آماسی مشاهده گردید. علاوه بر این، در برخی توبول‌ها و گلودرول‌ها، نکروز سلول‌ها دیده شد (شکل شماره ۲ و ۳). در گروه آزمایش ۳ تغییرات بافتی، بیانگر نکروز و دژنرسانس شدید بافت کلیه، آتروفی برخی از توبول‌ها و گلودرول‌ها، تخریب سلول‌های اندوتلیال عروق و خونریزی در بافت بینایی، نفوذ کانونی و منتشر سلول‌های آماسی بود (شکل شماره ۴ و ۵). شدت این تغییرات در همه گروه‌ها در کورتکس کلیه بیشتر از قسمت مدولا مشهود بود.

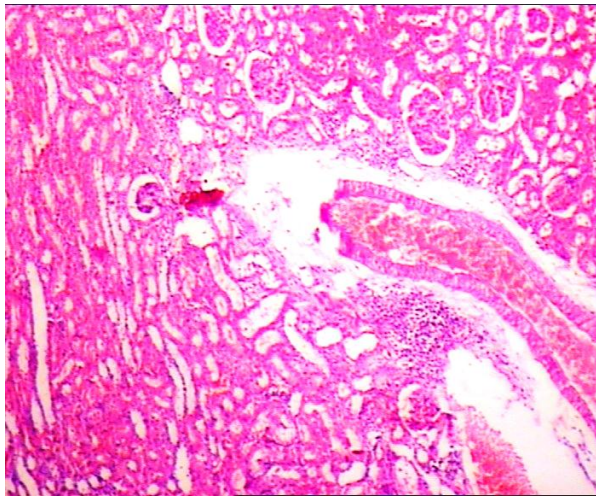
(مارک نوکیا، مدل ۱۲۰۰) که به قفس‌ها متصل بود، استفاده گردید. به منظور، ایجاد امواج نیز گوشی‌های تلفن در حالت مکالمه قرار داده شدند. جهت اطمینان از اینکه میدان الکترومغناطیسی صرفاً در محیط داخلی قفس بوده و خارج نشود اطراف قفس‌ها با ورق آلومینیومی پوشانده شد تا امواج به صورت متمرکز درآید.

پس از اتمام دوره‌های زمانی مورد نظر، موش‌ها وزن گیری شدند، سپس با استفاده از پنبه آغشته به کلروفرم، بیهوش و از طریق نخاعی کردن، کشته شده و بلافاصله تشریح شدند. جهت مطالعه هیستوپاتولوژی، به وسیله قیچی و پنس، پوست ناحیه محوطه شکمی در امتداد خط میانی بدن برش زده شد و بافت چربی اطراف کلیه‌ها جدا گردید و پس از خارج کردن کلیه‌ها و شست‌وشوی آنها با سرم فیزیولوژی، به وسیله ترازوی دیجیتالی با دقت ۰/۰۰۱ وزن شدند. در نهایت، نمونه‌ها با استفاده از فرمالین بافر ۱۰٪ فیکس شدند که مراحل آماده‌سازی بافت (شامل آبگیری با استفاده از الکل‌هایی با درجه صعودی) انجام گرفت، پس از آن، مرحله شفاف‌سازی با استفاد از گزیلول و خارج کردن الکل (در دستگاه اتوتکنیکون) انجام شد. در نهایت، مرحله آغشتگی و قالب‌گیری با استفاد از پارافین مذاب صورت گرفت. پس از تهیه برش‌های ۴-۵ میکرونی از قالب‌ها و انجام رنگ‌آمیزی متداول هماتوکسیلین و ائوزین (H&E)، بافت‌ها به وسیله میکروسکوپ نوری مورد بررسی قرار گرفتند.

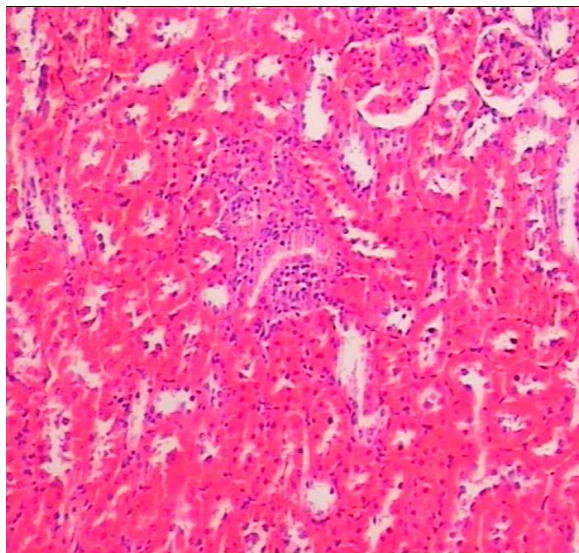
جدول: مقایسه وزن بدن و کلیه‌ها در گروه‌های مورد آزمایش

پارامتر	گروه‌های مورد آزمایش	کنترل	آزمایش ۱	آزمایش ۲	آزمایش ۳
وزن بدن (گرم)		۱۳۰/۲±۶/۱۲a	۱۳۸/۴±۶/۳۱a	۱۴۳/۴±۶/۷a	۱۴۵/۷±۶/۹۳a
وزن کلیه‌ها (گرم)		۰/۴۴±۰/۲a	۰/۴۶±۰/۲۰a	۰/۴۶۷±۰/۲۰a	۰/۴۹۷±۰/۲۰a

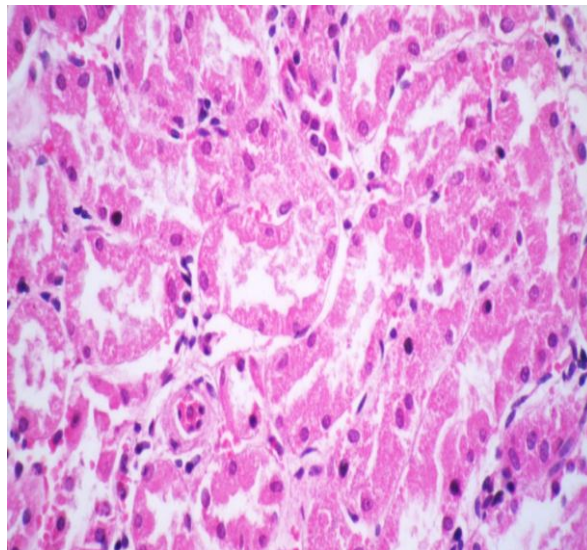
مقادیر به صورت میانگین ± انحراف معیار محاسبه شده است.



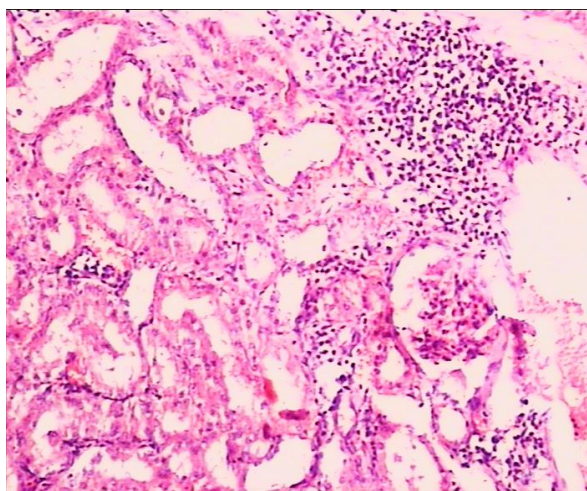
شکل شماره ۱: تغییرات بافتی شامل: هیپر می برخی عروق کلیه، دژنرسانس خفیف سلول های توبول ها و گلومرول ها (HE stain, $\times 40$)



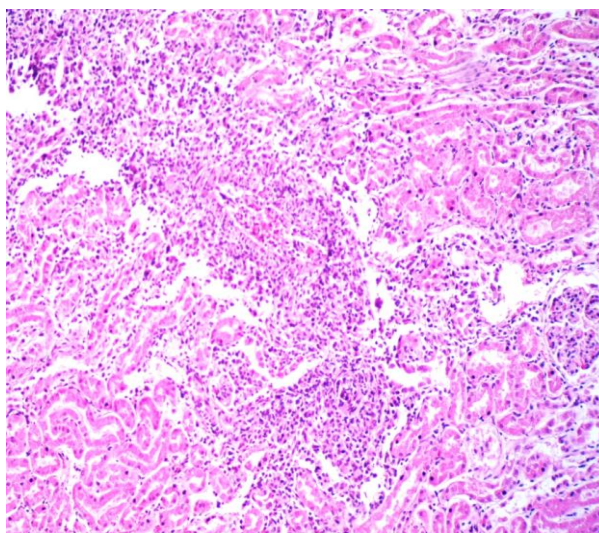
شکل شماره ۲: دژنرسانس گسترده و تکروز سلول های توبول ها و گلومرول ها، نفوذ سلول های آماسی (HE stain, $\times 100$).



شکل شماره ۳: تکروز سلول های توبول های کلیه به همراه وجود هسته های پیکنوتیک و آنوزینوفیلی شدن سیتوپلاسم سلول ها و از بین رفتن مرز سلول ها (HE stain, $\times 400$).



شکل شماره ۴: تخریب سلول‌های توبول‌ها و نفوذ کانونی سلول‌های آماسی (HE stain, ×100).



شکل شماره ۵: تکروز و دژنراسی شدید توبول‌ها و گلوبمرول‌ها، نفوذ منتشر سلول‌های آماسی (HE stain, ×100).

بحث

مطالعات نشان داده‌اند امواج الکترومغناطیسی، به صورت متناوب و استاتیک روی اعضای بدن، به خصوص اندام‌های دارای تبادلات فراوان آب و الکترولیت مؤثرترند. میدان‌های الکترومغناطیسی متناوب دارای اثرات مضر روی سلول‌های کلیه از جمله ایجاد هسته پیکنوتیک سلول‌های لوله‌ها، گلوبمرول‌ها و سیتوپلاسم چروکیده ائوزینوفیلی می‌باشند. شدت این تغییرات در کورتکس کلیه بیشتر از قسمت مدولا است (۹-۱۳). در مطالعه حاضر نیز شدت تغییرات بافتی در همه گروه‌ها و در کورتکس کلیه بیشتر از قسمت مدولا مشهود بود. لذا به نظر می‌رسد افزایش شدت تغییرات در کورتکس به این علت است که میدان‌های الکترومغناطیس در بخش قشری کلیه‌ها بیشتر نفوذ پیدا می‌کند.

نتایج حاصل از این پژوهش نشان داد وزن موش‌ها، اختلاف معنی‌داری در گروه‌های آزمایش نسبت به گروه کنترل ندارد، همچنین نتایج حاصل از وزن کلیه‌ها، اختلاف معنی‌داری را در گروه‌های مورد بررسی نشان نداد که این یافته با مطالعات انجام‌شده توسط محققین دیگر همخوانی داشت (۱۵، ۱۴، ۱۰). در این مطالعات بیان شده است تابش طولانی‌مدت امواج بر وزن موش‌ها، تغییر معنی‌داری ایجاد نمی‌کند، این نتایج با یافته‌های تحقیق حمایت‌خواه جهرمی و همکاران (سال ۱۳۸۹) که کاهش وزن در موش‌ها و بافت کلیه را در گروه‌های آزمایش نسبت به کنترل مشاهده کردند، همخوانی نداشت (۱۶). این اختلاف یافته‌ها می‌تواند به دلیل تفاوت در فرکانس و شدت میدان‌های مورد مطالعه، همچنین مدت زمان آزمایش باشد.

آتروفی توبول‌ها و گلومرول‌ها، تخریب سلول‌های اندوتلیال عروق و خونریزی در بافت بینابینی، نفوذ کانونی و منتشر سلول‌های آماسی مشاهده گردید که با یافته‌های مطالعات دیگر در این زمینه همخوانی داشت (۱۳-۱۱).

مطالعات نشان می‌دهد امواج الکترومغناطیسی باعث اختلال جریان خون کلیوی، ادم، التهاب بافت بینابینی و تغییرات کمی در حجم کلیه می‌شوند. تغییرات بافتی در کلیه نشان می‌دهد در اثر استفاده از امواج مایکروویو با دامنه فرکانس ۲/۸۴ گیگاهرتز، سلول‌های توبولی کلیه واکوئله شده و گلومرول‌ها ضخیم و پر خون می‌شوند، همچنین ارتشاح لنفوسیستی صورت می‌گیرد (۲۵-۲۳)، که با یافته‌های تحقیق حاضر همخوانی دارد. در مورد مکانیسم عمل میدان‌های الکترومغناطیسی، برخی محققین معتقدند میدان‌های الکترومغناطیسی به علت دارا بودن انرژی بالا سبب بالارفتن درجه حرارت موضعی در محل برخورد امواج شده و همانند پرتوهای یونیزان از طریق ایجاد رادیکال‌های آزاد، اثرات تخریبی خود را اعمال می‌کنند (۲۸-۲۶). رادیکال‌های آزاد با حمله بر لیپیدها، تغییر دادن ماهیت آنها و شکستن اتصالات پروتئینی باعث آسیب غشای سلولی می‌شوند. علاوه بر این، رادیکال‌های آزاد به قند و بازهای آلی حمله کرده و باعث شکسته شدن DNA ساختمان مولکول و در نتیجه بروز ناهنجاری‌های مختلف ناشی از آن می‌شوند (۲۹). از طرفی، باعث تغییر در گیرنده‌های غشایی شده و با تغییر در آنزیم‌ها و ساختار غشای سلول، موجب آماس و تورم می‌گردند (۳۰، ۳۱).

نتیجه‌گیری

یافته‌های تحقیق حاضر نشان داد امواج ساطع شده از موبایل به صورت طولانی‌مدت، اثرات مخرب بر ساختار بافتی کلیه می‌گذارد. گرچه مکانیسم عمل و اثرات دقیق میدان‌های الکترومغناطیسی هنوز به طور کامل شناخته نشده‌اند، ولی یافته‌های حاصل از این پژوهش و سایر مطالعات انجام شده، بیانگر اثرات سوء این امواج بر روی ارگان‌های مختلف در موش صحرایی می‌باشد. بنابراین، پژوهش‌های گسترده دیگری جهت تعیین مکانیسم عمل و چگونگی تأثیر این میدان‌ها بر موجودات زنده ضروری است.

تفاوت در مدت زمان پرتودهی، رده سلولی و بافت پرتودهی شده از جمله مواردی است که سبب می‌گردد یافته‌های متفاوتی در مطالعه‌های مختلف به دست آید.

مطالعات دیگر نیز نشان داده‌اند میدان الکترومغناطیسی با شدت ۵/ میلی‌تسلا، روی تعادل بین مرگ و تکثیر سلول در کلیه مؤثر است که با روش‌های سیتومتری و آنالیز مورفولوژی، درصد سلول‌های نکروتیک نشان داده شده است. تأثیر میدان الکترومغناطیسی بستگی به نوع سلول دارد و ممکن است روی بافت کلیه، اثر نفروپاتیک داشته باشد. اختلال در جریان خون کلیه نیز مشاهده می‌شود که به صورت اختلال همودینامیک، ادم، دیستروفی لوله‌های کلیوی، التهاب بافت بینابینی و اسکروزیس اطراف گلومرول، خود را نشان می‌دهد (۱۷، ۱۸).

بر اساس تحقیقی در سال ۲۰۰۸ مشخص گردید اثر امواج تلفن همراه بر بافت کلیه سبب آتروفی گلومرول‌ها و واکوئله شدن لوله‌های کلیوی شده و گلومرول‌ها، پر خون و لوکوسیت‌ها ارتشاح پیدا می‌کنند که از نظر مطالعه پاتولوژی با تحقیق حاضر همخوانی داشت. در مطالعه حاضر در گروه‌های سه‌گانه؛ دژنراسانس یا واکوئله شدن سلول‌های کلیه، ارتشاح سلول‌های آماسی و آتروفی گلومرول‌ها مشاهده گردید. اعتقاد بر این است که گلبول‌های سفید با داشتن توان تولید محصولات اکسیداتیو نظیر نیتریک اکسید و رادیکال‌های سوپراکسید، هیدروژن پراکسید و ترشح سیتوکاین‌هایی مانند فاکتور رشد تغییردهنده ممکن است باعث القای مرگ سلولی شوند (۱۹).

مهم‌ترین دلیل تورم و ادم سلول‌های اپی‌تلیالی توبول‌های کلیوی، تشکیل رادیکال‌های آزاد اکسیژن در اثر تابش امواج الکترومغناطیسی در دامنه فرکانس بالا بوده که مانند اشعه یونیزه‌کننده عمل می‌کند و باعث تخریب بافتی شده و به ماکرومولکول‌هایی همچون چربی‌ها حمله کرده و اتصالات پروتئینی را می‌شکند. از طرفی، باعث تغییر در گیرنده‌های غشایی شده و با تغییر در آنزیم‌ها و ساختار غشای سلول، موجب آماس و تورم می‌شود (۲۲-۲۰). همچنین ممکن است ادم و دژنراسانس سلول‌های کلیه، ناشی از تخریب اسکلت سلولی نیز باشد. در مطالعه حاضر در موش‌های در معرض امواج، تغییرات بافتی شامل: دژنراسانس، نکروز سلول‌های توبول‌ها و گلومرول‌ها،

تشکر و قدردانی

بدین وسیله از کارکنان محترم مرکز تحقیقات داروی دانشگاه علوم پزشکی تبریز که در اجرای این پژوهش همکاری نمودند تقدیر و سپاسگزاری می‌شود.

هرچند به نظر می‌رسد با افزایش رشد چشمگیر استفاده از تکنولوژی در سراسر جهان، باید در انتظار گزارشهای بیشتری در مورد وقوع انواع ناهنجاری‌ها در مسیر زندگی جوامع انسانی بود.

References:

1. Trosic I, Matatauscipisl M, Radaly Z, Prlic I. Animal study on electromagnetic field biological potency. *Arh Hig Rada Toksikol* 1999;50(1):5-11.
2. Serway RA, Ujewett JW. *Physics for scientists and engineers*. 9th ed. New York: Brooks Pub; 2004. p. 40842-47.
3. Zsolt F, Zolt S, Gyorgyi K, Jozsef B, Aranka H, Andras S, et al. Effect of whole-body 1800 MHz GSM-like microwave exposure on testicular steroidogenesis and histology in mice. *Reprod Toxicol* 2006;22(1):111-17.
4. Dimitris J, Panagoulos H, Margaritis P. Effects of electromagnetic field on the reproductive capacity of *Drosophilal melanogaster*. In: *Biological-Effects of electromagnetic fields, mechanism modeling. biological effects*. Starroulakis, P lsted, create Berlin. New York: 2004. p. 438-52.
5. Smith RI, Clarke RI, Justesen DR. Behavioral sensitivity of rats to extremely low frequency magnetic fields. *Bioelectromagnetics* 1994;15(5):411-26.
6. Baniks BS. Bioeffects of microwave brief review. *Bioresour Technol* 2003;87(2):155-9.
7. Sicard E, Delmas BS. *Introduction to GSM*. 5th ed. Bedford: Techonline Pub; 2001. p. 1-3.
8. Simkó M, Hartwig C, Lantow M, Lupke M, Mattsson MO, Rahman Q, et al. Hsp70 expression and free radical release after exposure to non-thermal radio-frequency electromagnetic fields and ultrafine particles in human Mono Mac 6 cells. *Toxicol Lett* 2006;161(1):73-82.
9. Ozturan O, Erde T. Effects of the electromagnetic field of mobile telephones on hearing. *Acta Otolaryngol* 2002;122(3):289-93.
10. Zecca L, Mantegazza C, Margonato V, Cerretelli P, Caniatti M, Piva F, et al. Biological effects of prolonged exposure to ELF electromagnetic fields in rats: 50 Hz electromagnetic fields. *Bioelectromagnetics* 1998;19(1):57-66.
11. Koca O, Murat A, Oztürk MI, Ercan F, Yurdakul N, Karaman MI. Effects of intensive cell phone (Philips Genic 900) Use on the Rat Kidney Tissue. *Urol J* 2013;10(2):886-91.
12. Khayyat L. The histopathological effects of an electromagnetic field on the kidney and testis of mice. *Eurasia J Biosci* 2011;5:103-9.
13. Hanafy LK, Karam SH, Saleh A. The adverse effects of mobile phone radiation on some visceral organs. *Res J Med Sci* 2010;5(1):95-9.
14. Margonato V, Nicolini P, Conti R, Zecca L, Veicteinas A, Cerretelli P. Biologic effects of prolonged exposure to ELF electromagnetic field in rats. *Bioelectromagnetics* 1995;16(6):343-55.
15. Baharara J, Parivar K, Oryan Sh, Ashraf A. The effect of long time of mobile phone radiation of stimulation female reproductive glands in mice (Balb/C). *J Reprod Infertil* 2004;4:931-8. [Full Text in Persian]
16. Hemayatkhah Jahromi V, Johari H, Nabizadeh M, Kargar H, Shaabani S. The effects of mobile phone waves on the kidney in adult male rats. *Quart J Dev Biol* 2010;9:53-61. [Full Text in Persian]

17. Al-Glaib B, Al-Dardfi M, Tuhami A, Elgenaidi A, Dkhil MA. Technical report on the effect of electromagnetic radiation from a mobile phone on mice organs. *Libyan J Med* 2008;3(1):8-9.
18. Baharara J, Haddad F, Ashraf AR, Khanderoo E. The effect of extremely low frequency electromagnetic field (50Hz) on induction of chromosomal damages on bone marrow erythrocytes of male Balb/C mouse. *Arak Med Univ J* 2008;11(2):19-36. [Full Text in Persian]
19. Hyland G. Physics and biology of mobile telephony. *Lancet* 2000;356(9244):1833-6.
20. Andersen AG, Jensen TK, Carlsen E, Jorgensen N, Andersson AM, Krarup T, et al. High frequency of sub-optimal semen quality in an unselected population of young men. *Hum Reprod* 2000;15(2):366-72.
21. Attia AA, Yehia MA. Histological, Ultrastructural and Immunohistochemical studies of the low frequency electromagnetic field effect on thymus, spleen and liver of Albino swiss mice. *Pakistan J Biol Sci* 2002;5(9):931-7.
22. Peter AVT, Emilie VD, Michael HR. Workgroup report: Base stations and wireless networks radiofrequency (RF) exposures and health consequences. *Environ Health Perspect* 2007;115(3):416-24.
23. Achudume AC, Onibere B, Aina F. Bioeffects of electromagnetic base station on glutathione reductase, lipid peroxidation and total cholesterol in different tissues of wistar rats. *Biol and Med*. 2009;1(3):33-8.
24. Kiiatkin VA, karpukhin IV, Esilevskii IuM, Ufimtseva AG, Severgina EV. Use of super high frequency electromagnetic fields on intrarenal circula and morphological status of health kidneys. *Lechebnoi Fizicheskoi Kultury* 2000;6:34-9.
25. Usikalu MR, Aweda MA, Babatunde EB, Awobajo FO. Low level microwave exposure decreases the number of male germ cells and affect vital organs of Sprague Dawley rats. *Am J Sci Indus Res* 2010;1(3):410-20.
26. Beason RC, Semm P. Responses of neurons to an amplitude modulated microwave stimulus. *Neuroscience Lett* 2002;333(3):175-8.
27. Mclauchlan KA. A possible mechanism for the effects of electromagnetic field on biological cells. *J Sci Technol* 1989;48(12):46-8.
28. Chen KM, Hessary M. Local heating of biological bodies with HF magnetic fields. *Third Bioelectromagnetic Conference, Washington DC; 1992. p. 122.*
29. Baharara J, Zahedifar Z. The effect of low-frequency electromagnetic fields on some biological activities of animals. *Arak Med Univ J* 2012;15(7):80-93. [Full Text in Persian]
30. Balmori A. Possible effects of electromagnetic fields from phone masts on a population of white stor (*Ciconia ciconia*). *Electromagn Biol Med* 2005;24(2):109-19.
31. Mahroun N, Pologea MR, Moisescu MG, Orłowski S, Levêque PH, Mir LM. In vitro increase of the fluid-phase endocytosis induced by pulsed radio frequency electromagnetic field: Importance of the electric field component. *Biochim Biophys Acta* 2005;1668(1):126-37.

The Effect of Low-Frequency Electromagnetic Field on the Kidney Tissue of Rat

Ghasem Farjanikish^{1*}, Shirzad Esmaeli Sani²

¹Department of Pathobiology, Faculty of Veterinary Medicine, Lorestan University, Khorramabad, Iran.

²Department of Clinical Sciences, Faculty of Veterinary Medicine, Urmia Branch, Islamic Azad University, Urmia, Iran.

*Corresponding Author:
Ghasem Farjanikish,
Department of Pathobiology,
Faculty of Veterinary
Medicine, Lorestan
University, Khorramabad,
Iran.

Email:
farjanikish.gh@lu.ac.ir

Received: 28 Feb, 2016

Accepted: 3 Apr, 2016

Abstract

Background and Objectives: In recent decades, due to the increasing use of devices generating electromagnetic fields in modern industrial societies, the biological effects of these radiations has been taken into consideration in terms of growth and development of living organisms. The aim of this study was to evaluate pathological changes in the kidney tissue structure induced by low-frequency electromagnetic field.

Methods: In this experimental study, 80 rats were randomly divided into 4 groups of 20 each (one control group and 3 experimental groups). The control group did not receive any radiation. The experimental rats were exposed to electromagnetic field (cell phone waves) for 1, 2, and 3 months (20times a day, each time 15min). Finally, at the end of the experimental period, the rats were weighed and dissected. The appropriate tissue samples of the kidney were fixed in buffered formalin 10% for histopathological examinations. After preparing 4-5- μ m thick sections, the tissues were stained with haematoxylin and eosin (H&E) and studied by a light microscope. The results were analyzed using one-way ANOVA and Duncan post-hoc tests. The level of significance was considered to be $p < 0.05$.

Results: There was no significant difference in the results of body weight and kidney weight between the experimental and control group. Microscopic examinations of the experimental groups were indicative of histological changes, including hyperemia of the kidney vessels, degeneration and necrosis of tubular and glomerular cells, infiltration of inflammatory cells, and hemorrhage in the interstitial tissue.

Conclusion: The results of the present study indicated that long-term exposure to cell phone waves has damaging effects on the kidney tissue structure.

Keywords: Electromagnetic field; Kidney; Histopathological changes; Rat.