

## اثر عصاره‌ی هیدروالکلی میوه‌ی ستاره‌ای بر آسیب حاد کبدی ناشی از استات سرب در موش صحرایی

رضا شیرازی‌نیا<sup>۱</sup>، محمدرضا حاجی‌نژاد<sup>۲</sup>، عباس جمشیدیان<sup>۳</sup>، علیرضا سام‌زاده کرمانی<sup>۴</sup>، پریسا حسنین<sup>۵</sup>

## مقاله پژوهشی

## چکیده

**مقدمه:** در این مطالعه، اثر عصاره‌ی هیدروالکلی میوه‌ی ستاره‌ای (کارامبولا) در برابر آسیب حاد کبدی ناشی از استات سرب در موش صحرایی بررسی شد.**روش‌ها:** ۲۴ سر موش صحرایی نر به چهار گروه شاهد منفی (موش‌های صحرایی سالم)، شاهد مثبت (دریافت‌کننده‌ی استات سرب بدون عصاره‌ی کارامبولا)، آسیب کبدی تحت تیمار با عصاره‌ی کارامبولا (۱۰۰ میلی‌گرم بر کیلوگرم) و آسیب کبدی تحت تیمار با عصاره‌ی کارامبولا (۲۰۰ میلی‌گرم بر کیلوگرم) تقسیم شدند. در ۵ روز آخر دوره، در گروه‌های شاهد مثبت و تحت تیمار، آسیب حاد کبدی با تزریق داخل صفاقی استات سرب (۲۵ میلی‌گرم بر کیلوگرم) ایجاد شد. پس از ۱۰ روز، از قلب رت‌ها خون‌گیری شد و نمونه‌های سرم جهت بررسی مالون دی‌آلدئید (MDA یا Malondialdehyde) و آنزیم‌های کبدی به آزمایشگاه ارسال شد.**یافته‌ها:** عصاره‌ی کارامبولا با دز ۱۰۰ میلی‌گرم بر کیلوگرم، اثر معنی‌داری بر سطح سرمی آنزیم‌های کبدی و مالون دی‌آلدئید سرم در مقایسه با گروه شاهد مثبت نداشت؛ در حالی که تیمار با عصاره‌ی کارامبولا (۲۰۰ میلی‌گرم بر کیلوگرم) میزان آنزیم‌های Alanine transaminase (ALT) ( $P < 0/05$ ) و Aspartate transaminase (AST) ( $P < 0/01$ ) را در مقایسه با گروه شاهد مثبت کاهش داد. همچنین، تیمار با عصاره‌ی کارامبولا (۲۰۰ میلی‌گرم بر کیلوگرم) توانست مالون دی‌آلدئید سرم را در مقایسه با گروه شاهد مثبت به طور معنی‌داری کاهش دهد ( $P < 0/01$ ). در بررسی بافت‌شناسی، تیمار با عصاره‌ی کارامبولا (۲۰۰ میلی‌گرم بر کیلوگرم)، نکروز سلولی و اتساع سینوزوئیدها را کاهش داد.**نتیجه‌گیری:** عصاره‌ی هیدروالکلی کارامبولا با مقدار ۲۰۰ میلی‌گرم بر کیلوگرم، آسیب حاد کبدی ناشی از سرب را کاهش می‌دهد.**واژگان کلیدی:** استات سرب، آسیب حاد کبد، آورا کارامبولا، موش صحرایی**ارجاع:** شیرازی‌نیا رضا، حاجی‌نژاد محمدرضا، جمشیدیان عباس، سام‌زاده کرمانی علیرضا، حسنین پریسا. اثر عصاره‌ی هیدروالکلی میوه‌ی ستاره‌ای بر آسیب

حاد کبدی ناشی از استات سرب در موش صحرایی. مجله دانشکده پزشکی اصفهان ۱۳۹۵؛ ۳۴ (۴۱۱): ۱۵۳۶-۱۵۳۱

ویروس‌ها، توکسین‌ها، دارو، کاهش خون‌رسانی و کاهش اکسیژن‌رسانی به بافت کبد، مهم‌ترین علل نارسایی حاد کبد هستند (۳). سرب، از مهم‌ترین آلاینده‌های محیطی است که به وسیله‌ی فعالیت صنایع مختلف ایجاد می‌شود. بر اساس گزارش سازمان بهداشت جهانی، قرار گرفتن در معرض این عنصر، عامل ۹/۸ درصد از ناتوانی‌های ذهنی ناشناخته و همچنین، ۴ درصد بیماری‌های قلبی ایسکمیک و نیز ۵ درصد سکنه‌های قلبی در جهان است (۴-۵). مسمومیت با سرب، سبب افزایش تولید رادیکال‌های آزاد و پراکسیداسیون لیپیدهای غشا در بافت‌هایی نظیر کبد، کلیه و بافت‌های

## مقدمه

کبد، نقش مهمی در سوخت و ساز، سم‌زدایی، ساخت پروتئین‌ها، صفرا و عوامل انعقادی دارد (۱). آنزیم‌های کبدی Alanine transaminase (ALT)، Aspartate transaminase (AST) و Alkaline phosphatase (ALP)، مهم‌ترین نشانگرها برای تشخیص آزمایشگاهی آسیب کبدی هستند. سطح هر یک از این آنزیم‌ها پس از آسیب کبدی افزایش می‌یابد. آنزیم ALT نیمه عمر بیشتری نسبت به AST دارد و شاخص اختصاصی‌تری برای آسیب کبدی است (۲).

۱- دانشجوی دکتری حرفه‌ای، دانشکده‌ی دام‌پزشکی، دانشگاه زابل، زابل، ایران

۲- استادیار، گروه علوم پایه، دانشکده‌ی دام‌پزشکی، دانشگاه زابل، زابل، ایران

۳- استادیار، گروه پاتوبیولوژی پایه، دانشکده‌ی دام‌پزشکی، دانشگاه زابل، زابل، ایران

۴- استادیار، گروه شیمی، دانشکده‌ی علوم، دانشگاه زابل، زابل، ایران

۵- دانشیار، گروه زیست‌شناسی، دانشکده‌ی علوم، دانشگاه بوعلی سینا، همدان، ایران

نویسنده‌ی مسؤؤل: محمدرضا حاجی‌نژاد

Email: hajinezhad@uoz.ac.ir

سپس، روی آن آب و اتانول به نسبت ۱:۱ ریخته شد. بعد از پوشاندن سر ارلن‌ها با ورقه‌ی آلومینیومی به مدت ۴۸ ساعت بر روی Shaker با شتاب ۹۰ دور در دقیقه قرار داده شد. محلول حاصل، از کاغذ صافی عبور داده شد و بار دیگر، با پمپ خلأ صاف گردید تا حلال از عصاره جدا شود. پس از عصاره‌گیری از هر ۵۰۰ گرم پودر میوه، ۱۰۰ سی‌سی عصاره‌ی خالص به دست آمده که حاوی ۶/۶ گرم ماده‌ی خشک بود. عصاره‌ی خالص به دست آمده، جهت انجام آزمایش در یخچال نگهداری شد (۸).

**اندازه‌گیری مالون دی‌آلدئید:** ۱۰۰ میکرولیتر نمونه‌ی سرمی به ۲۵۰ میکرولیتر TCA اضافه گردید و به مدت ۱۵ دقیقه در بن‌ماری با دمای ۱۰۰ درجه‌ی سانتی‌گراد قرار داده شد. سپس، نمونه‌ها به مدت ۱۰ دقیقه با شتاب ۳۰۰۰ دور در دقیقه داخل سانتریفیوژ قرار داده شدند. سپس، مایع رویی برداشته شد و به میکروتیوب‌های حاوی ۲۵ میکرولیتر Thiobarbituric acid (TBA) اضافه شد و دوباره به مدت ۱۵ دقیقه در حمام آب گرم با دمای ۱۰۰ درجه‌ی سانتی‌گراد قرار داده شد. در نهایت، مایع در پلیت ELISA Enzyme-linked immunosorbent assay (ELISA) ریخته و توسط دستگاه ELISA reader در طول موج ۴۹۰ نانومتر خوانش و سپس عدد به دست آمده از فرمول زیر محاسبه گردید (۹).

$$\text{MDA nmol/ml} = (V \times \text{OD}_{548}) / 0.152$$

در پایان، آزمایش، موش‌ها آسان‌کشی شدند و نمونه‌های کبد در فرمالین ۱۰ درصد قرار گرفتند تا ضمن تثبیت بافت، نمونه‌ها برای تهیه‌ی مقاطع بافتی آماده شوند. مقاطع بافتی، پس از رنگ‌آمیزی هماتوکسیلین-ائوزین در زیر میکروسکوپ نوری توسط آسیب‌شناس بررسی شدند. داده‌ها با استفاده از آزمون one-way ANOVA بررسی شدند. از آزمون تکمیلی Tukey، برای پی بردن به تفاوت بین گروه‌ها استفاده شد.

### یافته‌ها

مقادیر آنزیم‌های AST و ALT در گروه شاهد مثبت ( $P < 0/010$ ) به طور معنی‌داری بیشتر از گروه شاهد منفی ( $P < 0/001$ ) بود (جدول ۱). سطح سرمی ALP در گروه مسموم شده با سرب و گروه‌های تحت تیمار با کارامبول، اختلاف معنی‌داری با گروه شاهد منفی نداشت ( $P > 0/050$ ). نتایج آزمون تکمیلی Tukey نشان داد که مقادیر آنزیم‌های کبدی ALT و AST در گروه دریافت‌کننده‌ی دز پایین عصاره‌ی کارامبول (۱۰۰ میلی‌گرم بر کیلوگرم) نسبت به گروه شاهد مثبت تفاوت معنی‌داری ندارد؛ در حالی که مقدار آنزیم‌های ALT و AST گروه درمان شده با دز بالای عصاره‌ی

عصبی می‌شود. مالون دی‌آلدئید، یکی از رایج‌ترین شاخص‌های ارزیابی پراکسیداسیون لیپیدی است. این مولکول، بسیار سمی است و به عنوان شاخص برای اکسیداسیون لیپیدها و استرس اکسیداتیو به کار می‌رود (۶).

گیاه میوه‌ی ستاره‌ای یا کارامبول (Averrhoa carambola) متعلق به خانواده‌ی Oxalidaceae و زیر خانواده‌ی Averrhoa است. این گیاه، بومی جنوب شرق آسیا است و در بخش‌هایی از پاکستان و بلوچستان ایران کشت می‌شود. در ایران، جهت درمان زخم در میان مردم به خصوص در منطقه‌ی سیستان و بلوچستان کاربرد دارد. برخی ترکیبات مؤثر موجود در میوه‌ی گیاه ستاره‌ای عبارت از اسیدهای چرب، کارامبوکسین، ال-ارابینوز، لکتین، آپینگنین، ساپونین، کوئرستین و فلاونوئید می‌باشند (۷). در مطالعه‌ی حاضر، اثر عصاره‌ی کارامبول بر پراکسیداسیون لیپیدی و آسیب کبدی ناشی از استات سرب بررسی شد.

### روش‌ها

پژوهش حاضر، به روش مطالعه‌ی تجربی بر روی ۲۴ سر موش صحرایی نر نژاد Wistar (با وزن ۲۲۰-۲۳۱ گرم) انجام شد. موش‌ها در شرایط استاندارد نگهداری شدند و به آب و غذای مخصوص حیوانات آزمایشگاهی (شرکت جوانه خراسان) دسترسی داشتند. حیوانات به طور تصادفی به ۴ گروه شش‌تایی تقسیم شدند. گروه اول، شامل موش‌های صحرایی سالم بودند که به عنوان شاهد منفی در نظر گرفته شدند. گروه دوم، شامل موش‌های مسموم شده با سرب بودند که سرم فیزیولوژی دریافت کردند. این گروه به عنوان شاهد مثبت در نظر گرفته شدند. گروه سوم، عصاره‌ی کارامبول (۱۰۰ میلی‌گرم بر کیلوگرم) را به صورت خوراکی دریافت کردند. گروه چهارم، عصاره‌ی کارامبول را با دز ۲۰۰ میلی‌گرم بر کیلوگرم به صورت خوراکی به مدت ۱۰ روز دریافت کردند. در گروه‌های دوم، سوم و چهارم، در ۵ روز آخر دوره، آسیب حاد کبدی با تزریق داخل صفاقی استات سرب (۲۵ میلی‌گرم بر کیلوگرم) ایجاد شد. با توجه به بررسی‌های اولیه و جهت جلوگیری از ایجاد کولیک در موش‌ها، دزهای پیش‌گفته انتخاب شد. در پایان دوره‌ی آزمایش، از قلب موش‌ها خون‌گیری و MDA (Malondialdehyde) سرم و پارامترهای بیوشیمیایی سرم اندازه‌گیری شد. آنزیم‌های ALT، ALP و AST با استفاده از دستگاه اتوآنالایزر (Selectra pro M) و بر اساس دستورالعمل کیت‌های آنزیمی پارس آزمون سنجش شدند.

**تهیه‌ی عصاره‌ی هیدروآلکلی:** میوه‌ی گیاه ستاره‌ای از شهرستان سراوان جمع‌آوری و توسط کارشناس گیاه‌شناسی تعیین‌گونه گردید. برای تهیه‌ی عصاره، ابتدا گیاه آسیاب گردید و توزین انجام شد.

جدول ۱. Malondialdehyde (MDA) سرم و آنزیم‌های کبدی (ALT) Alanine transaminase، (AST) Aspartate transaminase و (ALP) Alkaline phosphatase

ALP mg/dl	AST mg/dl	ALT mg/dl	MDA nmol/ml	
221/6 ± 24/2	241/1 ± 29/6 <sup>***</sup>	258/3 ± 44/8 <sup>**</sup>	3/7 ± 0/8 <sup>***</sup>	شاهد مثبت
177/4 ± 34/8	136/2 ± 17/1 <sup>###</sup>	173/2 ± 19/3 <sup>##</sup>	1/5 ± 0/2 <sup>###</sup>	شاهد منفی
209/8 ± 44/8	194/6 ± 53/5	209/1 ± 49/1	3/2 ± 0/3 <sup>***</sup>	استات سرب + کارامبول (100 mg/kg)
191/4 ± 22/7	160/5 ± 21/7 <sup>**</sup>	183/5 ± 23/6 <sup>*</sup>	2/0 ± 0/2 <sup>##</sup>	استات سرب + کارامبول (200 mg/kg)

<sup>\*</sup>P < 0/05، <sup>\*\*</sup>P < 0/01، <sup>\*\*\*</sup>P < 0/001، <sup>##</sup>P < 0/05، <sup>###</sup>P < 0/001

# اختلاف معنی‌دار با گروه شاهد مثبت، <sup>\*</sup>P < 0/05، <sup>\*\*</sup>P < 0/01، <sup>\*\*\*</sup>P < 0/001

داده‌ها به صورت میانگین ± انحراف معیار بیان شده‌اند.

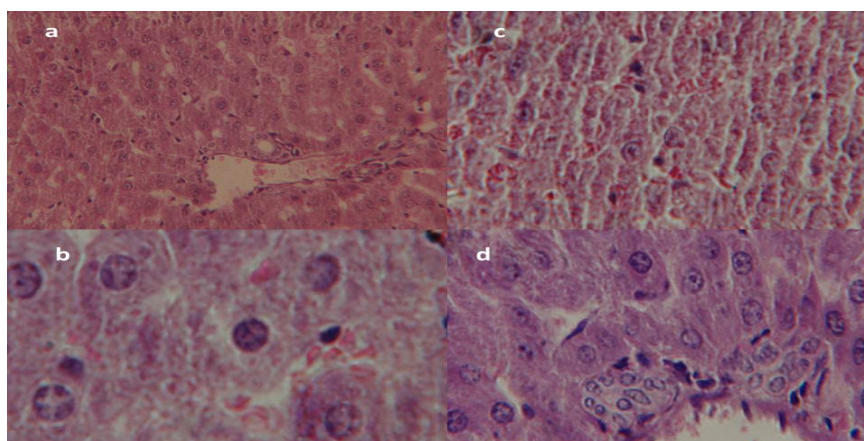
نکروز سلولی و اتساع سینوزوئیدها در مقایسه با گروه شاهد مثبت کاسته شد (شکل ۱-۱). در گروه تحت تیمار با کارامبول (200 میلی‌گرم بر کیلوگرم)، رخداد التیام در هیپاتوسیت مشاهده شد (شکل ۱-۲). به نظر می‌رسد، اثر درمانی عصاره کارامبول بر آسیب حاد کبدی ارتباط مستقیمی با دز عصاره دارد.

### بحث

در مطالعه حاضر، در گروه مسموم شده با استات سرب، سطح آنزیم‌های کبدی ALT و AST به طور معنی‌داری نسبت به گروه شاهد افزایش یافته بود که ممکن است به دلیل افزایش نفوذ پذیری غشای سلولی و نشت آنزیم‌های کبدی به جریان خون باشد. آنزیم‌های کبدی به عنوان شاخص معتبر برای ارزیابی آسیب کبدی ناشی از استات سرب شناخته شده‌اند. اگر چه این آنزیم‌ها برای کبد اختصاصی نیستند، اما بالا بودن میزان آن‌ها در سرم، نشانه‌ی آسیب کبدی است (۱۰). تجویز دز پایین عصاره کارامبول، اثر معنی‌داری بر آنزیم‌های کبدی نداشت، اما

کارامبول (200 میلی‌گرم بر کیلوگرم) (P < 0/05) نسبت به گروه شاهد مثبت (P < 0/01) به طور معنی‌داری کاهش یافت. با این حال، در پایان دوره آزمایش، تیمار با عصاره کارامبول نتوانست سطح سرمی آنزیم‌های کبدی را به گروه شاهد منفی برساند (جدول ۱).

مقدار MDA سرم در گروه شاهد مثبت به طور معنی‌داری نسبت به گروه شاهد منفی بیشتر بود (P < 0/001). درمان با عصاره میوه ستاره‌ای (100 میلی‌گرم بر کیلوگرم) اثر معنی‌داری بر MDA سرم نداشت، اما دز بالای عصاره کارامبول (200 میلی‌گرم بر کیلوگرم) MDA را در مقایسه با گروه شاهد مثبت کاهش داد (P < 0/01). (جدول ۱). بین گروه‌های دریافت‌کننده کارامبول، از نظر MDA سرم اختلاف معنی‌داری وجود نداشت. در بررسی مقاطع بافت کبد گروه آسیب کبدی، نکروز سلول‌های کبدی، اتساع سینوزوئیدی، پیکنوزه شدن هسته و تجمع واکوئل‌های شفاف مشاهده شد (شکل ۱-۲). در گروه تحت تیمار با عصاره کارامبول، از شدت



شکل ۱. a- مقطع بافتی گروه شاهد، b- مقطع بافتی گروه آسیب کبدی، c- مقطع بافتی گروه درمان شده با عصاره کارامبول (100 mg/kg) و d- مقطع بافتی گروه درمان شده با عصاره کارامبول (200 mg/kg) با رنگ‌آمیزی هماتوکسیلین-ائوزین و بزرگ‌نمایی 40x.

تیمار، کاهش یافت. مطالعات فیتوشیمیایی نشان داده‌اند که کارامبولا، غنی از فلاونوئیدها، آپینگین و کوئرستین است و احتمال می‌رود اثر عصاره‌ی میوه‌ی این گیاه در کاهش پراکسیداسیون لیپیدی به این ترکیبات مربوط باشد. آپینگین و کوئرستین، کارکرد آنزیم‌های آنتی‌اکسیدان را افزایش و پراکسیداسیون لیپیدی را کاهش می‌دهند که با یافته‌های پژوهش حاضر همسو می‌باشد (۱۵).

در بررسی هیستوپاتولوژی، درمان با عصاره‌ی کارامبولا، آسیب کبدی ناشی از استات سرب را کاهش داد که مؤید نتایج بیوشیمیایی تحقیق حاضر بود. در مطالعات قبلی، تجویز عصاره‌ی آبی میوه‌ی کارامبولا، اتساع سینوزوئیدها و نکروز سلول‌های کبدی را در رت‌های مسموم شده با دی‌اتیل نیتروزامین کاهش داد (۱۶). با توجه به یافته‌های پژوهش حاضر، می‌توان نتیجه‌گیری کرد عصاره‌ی کارامبولا، با کاهش پراکسیداسیون لیپیدی و تثبیت غشای سلول‌های کبدی، آسیب کبدی ناشی از استات سرب را در موش‌های صحرایی کاهش می‌دهد.

### تشکر و قدردانی

این مقاله برگرفته از پایان‌نامه‌ی دکتری حرفه‌ای دام‌پزشکی در دانشکده‌ی دام‌پزشکی دانشگاه زابل می‌باشد. بدین‌وسیله از آقای محمود صالحی مسؤول مرکز پرورش حیوانات آزمایشگاهی دانشگاه زابل تشکر می‌شود.

سطح سرمی آنزیم‌های AST و ALT در گروه تحت تیمار با دز بالای عصاره‌ی کارامبولا (۲۰۰ میلی‌گرم بر کیلوگرم) و مسموم شده با سرب کاهش معنی‌داری داشت. نتایج این بررسی نشان داد که اثر عصاره‌ی کارامبولا بر آنزیم‌های کبدی، وابسته به دز می‌باشد.

کارامبولا، دارای طیف گسترده‌ای از ترکیبات آنتی‌اکسیدان مانند آپینگین، گلوکوپیرانوزید و فلاونوئید است. احتمال می‌رود فعالیت محافظت کبدی عصاره‌ی کارامبولا، به فعالیت آنتی‌اکسیدانی ترکیبات موجود در عصاره‌ی این میوه مربوط باشد (۱۱). نتایج مطالعه‌ی حاصل با نتایج مطالعات قبلی همسو است (۱۲). همچنین، در یک بررسی که بر روی موش‌های مبتلا به دیابت انجام شده بود، عصاره‌ی کارامبولا در گروه درمان شده با عصاره، نسبت به گروه موش‌های مبتلا به دیابت درمان نشده با عصاره‌ی کارامبولا، اثر معنی‌داری بر گلوکز سرم داشت (۱۳).

در مطالعه‌ی حاضر، MDA سرم در گروه‌های دریافت‌کننده‌ی استات سرب به طور معنی‌داری از گروه شاهد سالم بیشتر بود. مطالعات قبلی نشان داده است که تجویز استات سرب، میزان تولید گونه‌های فعال اکسیژن و آسیب اکسیداتیو و پراکسیداسیون لیپیدی ناشی از آن را افزایش می‌دهد (۱۴).

در بررسی حاضر، MDA سرم در گروه درمان شده با دز ۲۰۰ میلی‌گرم بر کیلوگرم عصاره‌ی کارامبولا نسبت به گروه بدون

### References

1. Shweta RRP. Liver function tests in acute hepatitis in children. *Int J Res Med Sci* 2016; 4(8): 3184-7.
2. Harris RH, Sasson G, Mehler PS. Elevation of liver function tests in severe anorexia nervosa. *Int J Eat Disord* 2013; 46(4): 369-74.
3. Iqbal A, Iqbal MK, Haque SE. Experimental hepatotoxicity inducing agents: A review. *Int J of Pharmacol Research* 2016; 6(11): 325-35.
4. Khosravi E, Houdaji M, Etemadifar M. The Relationship of concentrations of lead and zinc and multiple sclerosis in Isfahan province, Iran. *J Isfahan Med Sch* 2014; 32(275): 160-9. [In Persian].
5. Sadeghi M, Taheri L, Golshahi J, Rabiei K, Sarrafzadegan N. Left ventricular echocardiographic variables in occupational exposure to lead. *J Isfahan Med Sch* 2014; 32(297): 1269-77. [In Persian].
6. Lawton LJ, Donaldson WE. Lead-induced tissue fatty acid alterations and lipid peroxidation. *Biol Trace Elem Res* 1991; 28(2): 83-97.
7. Pino JA, Marbot R, Aguero J. Volatile components of starfruit (*Averrhoa carambola* L.). *J Essent Oil Res* 2000; 12(4): 429-30.
8. Thomas S, Patil DA, Patil AG, Chandra N. Pharmacognostic evaluation and physicochemical analysis of *Averrhoa carambola* l. fruit. *Journal of Herbal Medicine and Toxicology* 2008; 2(2): 51-4.
9. Hajinezhad MR, Esmaeilzadeh Bahabadi S, Miri HR, Davari SA, Darvish Sargazi M. Effect of hydroalcoholic extract of *Prosopis farcta* pod on liver histopathology and malondialdehyde level in streptozotocin diabetic rats. *Ofogh-e-Danesh* 2015; 21(1): 31-6. [In Persian].
10. Tavakkoli H, Ghaem-Maghani Z, Emami MH, Adibi P, Galedari H, Haghghi M, et al. Abnormal liver enzymes in coal tar refinery workers of Isfahan. *J Isfahan Med Sch* 2011; 29(139): 606-14. [In Persian].
11. Moresco HH, Queiroz GS, Pizzolatti MG, Brighente IMC. Chemical constituents and evaluation of the toxic and antioxidant activities of *Averrhoa carambola* leaves. *Revista Brasileira de Farmacognosia* 2012; 22: 319-24.
12. Zhang JW, Liu Y, Cheng J, Li W, Ma H, Liu HT, et al. Inhibition of human liver cytochrome P450 by star fruit juice. *J Pharm Pharm Sci* 2007; 10(4): 496-503.
13. Pushparaj P, Tan CH, Tan BK. Effects of *Averrhoa bilimbi* leaf extract on blood glucose and lipids in streptozotocin-diabetic rats. *J Ethnopharmacol* 2000; 72(1-2): 69-76.
14. Villeda-Hernandez J, Barroso-Moguel R, Mendez-Armenta M, Nava-Ruiz C, Huerta-Romero R, Rios C. Enhanced brain regional lipid peroxidation in developing rats exposed to low level lead acetate. *Brain Res Bull* 2001; 55(2): 247-51.

15. Singh JP, Selvendiran K, Banu SM, Padmavathi R, Sakthisekaran D. Protective role of Apigenin on the status of lipid peroxidation and antioxidant defense against hepatocarcinogenesis in Wistar albino rats. *Phytomedicine* 2004; 11(4): 309-14.
16. Singh R, Jyoti Sharma J, Goyal PK. Chemopreventive and antioxidative effects of *Averrhoa carambola* (star fruit) extract against diethylnitrosamine induced hepatocarcinogenesis. *J Cancer Biol Treat* 2014; 1: 003.

## Effects of Averrhoa Carambola Hydro-alcoholic Extract on Acute Lead-Acetate-Induced Liver Toxicity in Rats

Reza Shirazinia<sup>1</sup>, Mohammad Reza Hajinezhad<sup>2</sup>, Abbas Jamshidian<sup>3</sup>,  
Ali Reza Samzadeh-Kermani<sup>4</sup>, Parisa Hasanein<sup>5</sup>

### Original Article

#### Abstract

**Background:** In this survey, the effect of Averrhoa carambola fruit hydro-alcoholic extract on acute lead-acetate-induced hepatotoxicity in rats was studied.

**Methods:** In this experimental study, 24 male rats were equally divided to 4 groups. The first group received normal saline orally and served as negative control, the second group received only lead acetate for 5 days and served as positive control group. Groups 3 and 4 were treated orally with Averrhoa carambola at doses of 100 and 200 mg/kg, respectively, for 10 days. These groups were also received lead acetate (25 mg/kg) during the last 5 days. At the end of the study, serum liver enzymes and malondialdehyde (MDA) levels were assayed. Besides, histopathological changes of liver were examined under light microscopy.

**Findings:** Oral administration of Averrhoa carambola fruit extract at a dose of 100 mg/kg had no significant effect on serum levels of malondialdehyde and liver enzymes compared to positive control group. Treatment with Averrhoa carambola fruit extract at dose of 200 mg/kg significantly reduced serum levels of alanine transaminase (ALT) ( $P < 0.05$ ) and aspartate transaminase (AST) ( $P < 0.01$ ) in rats compared to positive control group. Furthermore, treatment with Averrhoa carambola fruit extract (200 mg/kg) significantly decreased serum levels of malondialdehyde compared with the positive control group ( $P < 0.01$ ). The histopathological investigations revealed that treatment with Averrhoa carambola fruit extract (200 mg/kg) decreased hepatic necrosis and sinusoidal distention compared to negative control group.

**Conclusion:** Results showed the protective effect of Averrhoa carambola fruit extract on acute lead-acetate-induced liver injury in rats.

**Keywords:** Lead, Liver toxicity, Averrhoa carambola, Rats

**Citation:** Shirazinia R, Hajinezhad MR, Jamshidian A, Samzadeh-Kermani AR, Hasanein P. **Effects of Averrhoa Carambola Hydro-alcoholic Extract on Acute Lead-Acetate-Induced Liver Toxicity in Rats.** J Isfahan Med Sch 2017; 34(411): 1531-6.

1- Student of Veterinary Medicine, School of Veterinary Medicine, University of Zabol, Zabol, Iran

2- Assistant Professor, Department of Basic Science, School of Veterinary Medicine, University of Zabol, Zabol, Iran

3- Assistant Professor, Department of Pathobiology, School of Veterinary, University of Zabol, Zabol, Iran

4- Assistant Professor, Department of Chemistry, School of Basic Science, University of Zabol, Zabol, Iran

5- Associate Professor, Department of Biology, School of Science, Bu Ali Sina University, Hamadan, Iran

**Corresponding Author:** Mohammad Reza Hajinezhad, Email: hajinezhad@uoz.ac.ir