

## ارزیابی تأثیر استفاده از تزریق داخل ویتراهی اریتروپویتین در درمان ایسکمیک اپتیک نوروپاتی قدامی حاد غیر آرتریتی

علیرضا دهقانی<sup>۱</sup>، حشمت‌اله قنبری<sup>۱</sup>، مهدی کمانی<sup>۲</sup>، مهدی راعی<sup>۳</sup>

### مقاله پژوهشی

### چکیده

**مقدمه:** ایسکمیک اپتیک نوروپاتی قدامی حاد غیر آرتریتی (NA-AION یا Nonarteritic anterior ischemic optic neuropathy)، یک بیماری پرعارضه است و درمان استاندارد برای آن ارایه نشده است. برخی پژوهش‌ها نشان دهنده تأثیر Neuroprotection تزریق داخل ویتراهی اریتروپویتین در این بیماری است، اما یافته‌های این مطالعات، متناقض و متفاوت است. از این رو، مطالعه‌ی حاضر با هدف ارزیابی تأثیر استفاده از تزریق داخل ویتراهی اریتروپویتین در درمان این بیماری در سال‌های ۹۴-۱۳۹۳ در بیمارستان فیض اصفهان انجام شد.

**روش‌ها:** طی یک مطالعه‌ی کارآزمایی بالینی، ۴۰ چشم از ۳۸ بیمار در دو گروه توزیع شد ( $n = 20$ ). در گروه اول، ۲۰۰۰ واحد اریتروپویتین به صورت داخل ویتراهی تزریق شد و در گروه دوم دارویی تزریق نشد. بیماران سه ماه بعد از تزریق دارو پی‌گیری شدند و حدت بینایی و میدان دید در دو گروه تعیین و مقایسه گردید.

**یافته‌ها:** میانگین حدت بینایی در گروه مورد، به طور معنی‌داری بهبود یافت ( $P < 0/001$ )، اما در گروه شاهد، تفاوت حدت بینایی در سه ماه بعد معنی‌دار نبود ( $P = 0/270$ ). همچنین، شاخص Pattern standard deviation در گروه مورد به طور معنی‌داری بهتر شد ( $P = 0/047$ )، اما در گروه شاهد، تفاوت این شاخص در زمان مراجعه و سه ماه بعد، معنی‌دار نبود ( $P = 0/130$ ).

**نتیجه‌گیری:** تزریق داخل ویتراهی اریتروپویتین، منجر به بهبود قابل توجه و معنی‌دار در حدت و فیلد بینایی در سه ماه پس از تزریق می‌گردد. از این رو، استفاده از این روش درمانی طبق شرایط بیمار و عدم وجود تداخل دارویی توصیه می‌گردد. جهت بررسی آثار دراز مدت این روش، انجام مطالعات بیشتر توصیه می‌گردد.

**واژگان کلیدی:** Nonarteritic anterior ischemic optic neuropathy، اریتروپویتین، حدت بینایی

**ارجاع:** دهقانی علیرضا، قنبری حشمت‌اله، کمانی مهدی، راعی مهدی. ارزیابی تأثیر استفاده از تزریق داخل ویتراهی اریتروپویتین در درمان ایسکمیک

اپتیک نوروپاتی قدامی حاد غیر آرتریتی. مجله دانشکده پزشکی اصفهان ۱۳۹۵؛ ۳۴ (۴۱۶): ۱۶۹۲-۱۶۸۶

### مقدمه

ایسکمیک اپتیک نوروپاتی قدامی حاد (AION یا Anterior ischemic optic neuropathy)، یک اختلال ایسکمیک است که قسمت پروگزیمال عصب اپتیک را درگیر می‌کند و منجر به کاهش دید حاد می‌شود. AION دومین اپتیک نوروپاتی شایع در جمعیت‌های میانسال و افراد مسن به دنبال اپتیک نوروپاتی ناشی از گلوکوم است (۱).

AION، به دو دسته‌ی آرتریتی (A-AION) یا (Arteritic AION) ناشی از واسکولیت به ویژه آرتریت ژانت سل و

غیر آرتریتی (NA-AION یا Nonarteritic AION) (۸۵ درصد موارد AION) تقسیم می‌شود. این فرم، اغلب افراد بین ۷۰-۵۵ سال با شروع سنی ۶۷-۵۷ سال را گرفتار می‌کند، اما در هر سنی ممکن است ایجاد شود. دیده شده است که ۲۳-۱۱ درصد موارد ارجاعی فرم غیر آرتریتی به کلینیک‌های نوروفتالمولوژی، زیر ۵۰ سال هستند. برتری جنسی خاصی وجود ندارد و از نظر نژاد، در نژادهای سفید خطر بیشتری وجود دارد (۴-۱).

NAION اغلب با کاهش حدت بینایی یا فیلد بینایی به صورت حاد و یک طرفه بروز می‌کند. کاهش دید، اغلب هنگام بیدار شدن از

۱- دانشیار، گروه چشم‌پزشکی، دانشکده‌ی پزشکی و مرکز تحقیقات بیماری‌های چشم، دانشگاه علوم پزشکی اصفهان، اصفهان، ایران

۲- دستیار، گروه چشم‌پزشکی، دانشکده‌ی پزشکی، دانشگاه علوم پزشکی اصفهان، اصفهان، ایران

۳- دانشجو، گروه آمار زیستی، دانشکده‌ی بهداشت، دانشگاه علوم پزشکی اصفهان، اصفهان، ایران

نگردیده است. در مطالعه‌ی Han و Lim، تزریق ۱۰۰۰ واحدی اریتروپویتین داخل ویتراهی در ۱۱ بیمار مبتلا به دیابتیک ماکولار ادما، بدون گزارش عارضه‌ای انجام شد (۱۰).

در مطالعه‌ی Li و همکاران، تزریق ۳ دز داخل ویتراهی اریتروپویتین در ۵ بیمار (در مجموع ۱۵ دز) بدون عوارض مشخص و همراه با نتایج درمانی قابل توجه صورت پذیرفت (۱۱).

در مدل‌های حیوانی، ایمن بودن تزریق داخل ویتراهی اریتروپویتین با کنترل (Electroretinography یا ERG) و فلورسین آنژیوگرافی، فوندوسکوپی، کنترل فشار داخل چشم (IOP یا Intraocular pressure) و الکترورتینوگرافی و اثر Neuroprotection و Neuroregeneration (۱۵-۱۲) مورد مطالعه قرار گرفته است. بنابراین، با توجه به ایمن بودن و اثرات محافظتی روی نورون‌های رتینال، EPO یک داروی نویدبخش در درمان آسیب‌های ایسکمیک و تروماتیک عصب اپتیک است و در این مطالعه، اثربخشی آن در بیماران مبتلا به NA-AION مورد بررسی قرار گرفت.

### روش‌ها

این مطالعه از نوع کارآزمایی بالینی تصادفی بود که در سال‌های ۹۴-۱۳۹۳ در بیمارستان فیض اصفهان به انجام رسید. جامعه‌ی آماری تحت مطالعه، بیماران مبتلا به NA-AION مراجعه کننده به این مرکز بودند.

معیارهای ورود به مطالعه، شامل عدم وجود شواهد آرتزیت تمپورال مثل تندرنس اسکالپ، میزان رسوب‌گذاری اریتروسیت (Erythrocyte sedimentation rate یا ESR) بیش از ۴۰ میلی‌متر بر ساعت یا C-reactive protein (CRP) مثبت، نداشتن سابقه‌ی Multiple sclerosis، نداشتن شرح حال قبلی بیماری‌های کلاژن واسکولار یا بیماری‌های التهابی دیگر، نداشتن سابقه‌ی هر گونه بیماری ویتراهی، رتین یا دیسک و عصب اپتیک شامل نوریت اپتیک، یوئیت، بیماری ماکولا، اپاسیتیه ویتراهی، کاتاراکت، گلوکوم، انسداد وریدی رتین، دیابتیک رتینوپاتی، فشار داخل چشم بیشتر از ۲۵ میلی‌متر جیوه، نداشتن سابقه‌ی جراحی قبلی چشم (به جز جراحی کاتاراکت که بیش از شش ماه گذشته باشد)، نگذاشتن بیش از یک ماه از شروع علائم بیماران و موافقت بیمار برای شرکت در مطالعه بودند. همچنین، مقرر گردید در صورت ایجاد عوارض ناشی از تزریق داخل ویتراهی نظیر اندوفتالمیت، خونریزی ویتراهی، رتین، دکولمان شبکیه، ایجاد کاتاراکت، افزایش IOP یا عدم مراجعه در نوبت‌های بعدی، بیمار از مطالعه خارج گردد.

حجم نمونه‌ی مورد نیاز مطالعه، از طریق فرمول برآورد حجم نمونه جهت مقایسه‌ی دو میانگین و با در نظر گرفتن سطح اطمینان

خواب رخ می‌دهد و طی چند ساعت تا چند روز پیشرفت می‌کند. کاهش دید می‌تواند از ۱۵/۲۰ تا No light perception (NLP) متغیر باشد. نقص فیلد بینایی، می‌تواند حالات مختلفی داشته باشد، اما شایع‌ترین فرم آن، Inferior altitudinal or arcuate defect است. Relative afferent pupillary defect در چشم درگیر مثبت و اغلب درگیری بدون درد است. در معاینه، خونریزی‌های شعله‌ی شمعی پری پایپلاری و گاهی Cotton wool spot دیده می‌شود. اگرودا، نادر است. ادم دیسک بین ۶-۴ هفته بر طرف می‌شود و یک Pallor منتشر یا سکتورال به جا می‌ماند (۶-۵، ۲).

اگر چه اغلب پاتوفیزیولوژی اصلی در ایجاد NAION، آسیب ایسکمیک به سر عصب اپتیک در نظر گرفته می‌شود، اما مکانیسم و یا عروق احتمالی درگیر مورد اختلاف می‌باشند. اغلب موارد ناشی از Hypo perfusion یا Non perfusion سر عصب شناخته می‌شوند (۷).

یک سری عوامل مستعد کننده نظیر عوامل سیستمیک اختلالات واسکولوپاتی (دیابت، افزایش فشار خون، افزایش کلسترول، بیماری ایسکمیک قلبی)، کاهش شبانه‌ی فشار خون، آپنه‌ی انسدادی خواب و کاهش هموسیستئین وجود دارند که باعث کاهش جریان خون به عصب اپتیک می‌شوند (۸، ۶).

برخی از داروها مثل مهارکننده‌های فسفو دی‌استراز ۵، آمیودارون و پگ اینترفرون آلفا (Peginterferon alfa)، می‌توانند با NA-AION مرتبط باشند (۶). عوامل خطر اکولار شامل C/D ratio (Cup to disk ratio) پایین، Optic disc drusen، ادم دیسک و جدا شدگی خلفی ویتراهی است (۷).

درمان NA-AION محل مناقشه (Controversy) است و هنوز درمان اصلی ایده‌آلی برای آن مطرح نشده است. درمان‌هایی که هدف آن‌ها جلوگیری از ترومبوز، بهبود وازودیلاتاسیون، کاهش ادم دیسک و محدود کردن آسیب اکسونی یا نورونی است، یا ناموفق هستند و یا شواهد علمی کافی ندارند (۷). در حال حاضر، یک سری درمان‌های جدید نیز در مورد NA-AION مد نظر می‌باشند. یکی از داروهای مورد بررسی اریتروپویتین (EPO یا Erythropoietin) است که از اثرات مطرح شده‌ی احتمالی آن، Neuroprotection است.

اریتروپویتین، یک هورمون گلیکوپروتئینی است که در کنترل ساخت سلول‌های قرمز خون (Erythropoiesis) اثر دارد و وزن مولکولی آن حدود ۳۰/۴ کیلوالتون است. توسط سلول‌های اپی‌تلیال توبولی و فیبروبلاست‌های اینتراستیشیل بافت کلیه و همچنین، سلول‌های پری‌سینوزوئیدال کبد تولید می‌شود (۹).

مطالعات متعددی در جهت اثبات ایمن بودن تزریق داخل ویتراهی اریتروپویتین در مدل‌های انسانی و حیوانی صورت پذیرفته است که در طی آن‌ها عوارض خاصی به دنبال تزریق گزارش

۹۵ درصد، توان آزمون ۸۰ درصد، انحراف معیار حدت بینایی که

برابر با ۰/۴۳ برآورد شد و حداقل تفاوت معنی دار بین دو گروه که به میزان ۰/۴ در نظر گرفته شد، به تعداد ۱۸ نفر در هر گروه به دست آمد. با توجه به ریزش احتمالی حین انجام مطالعه، حجم نمونه در هر گروه ۲۰ نفر در نظر گرفته شد. در این مطالعه، ۴۰ چشم در ۳۸ بیمار دارای معیارهای ورود به روش تصادفی سازی بلوکی در دو گروه ۱۹ نفره توزیع شدند. نحوه تصادفی سازی بدین صورت بود که بیمار اول به قید قرعه در گروه شاهد و بیماران بعدی به طور متوالی و یکی در میان در دو گروه مورد و شاهد توزیع شدند تا حجم نمونه به تعداد لازم رسید.

همه‌ی چشم‌هایی که تحت تزریق قرار گرفتند، از نظر Reaction اتاق قدامی و همچنین افزایش IOP در ۴۸ ساعت اول بعد از تزریق معاینه شدند و هیچ عارضه‌ای ناشی از تزریق که منجر به خروج بیماران از مطالعه گردد، دیده نشد.

Best corrected visual acuity (BCVA) که با چارت ETDRS Early Treatment Diabetic Retinopathy Study (ETDRS) به دست آمد، بر اساس Logarithm of the minimum angle of resolution (LogMAR) بررسی و ثبت شد. معاینه‌ی چشم پزشکی کامل و پریمتری بار دیگر در سه ماه پس از مراجعه‌ی اولیه در گروه شاهد و یا پس از تزریق در گروه مورد انجام شد.

پس از پایان مراحل جمع‌آوری اطلاعات، داده‌ها جهت تحلیل، وارد نرم‌افزار SPSS نسخه‌ی ۲۳ (version 23, SPSS Inc., Chicago, IL) شد. جهت مقایسه‌ی نتایج قبل و بعد از مصرف دارو و مقایسه‌ی دو گروه از آزمون‌های آماری Paired t, Independent t و Repeated measures AVOVA استفاده شد.

روش کار بدین صورت بود که بعد از کسب مجوز از کمیته‌ی اخلاق پزشکی دانشگاه علوم پزشکی اصفهان و اخذ رضایت‌نامه‌ی کتبی از بیماران، ارزیابی کامل اکولار شامل ارزیابی (BCVA) Best corrected visual acuity، ارزیابی (RAPD) Relative afferent pupillary defect، رفاکشن، اسلیت لامپ بیومیکروسکوپی، تونومتری، فوندوسکوپی در ابتدا در Baseline گرفته شد. پریمتری 2-24 نیز با استفاده از دستگاه Humphrey field analyzer (Carl zeis, Germany) انجام شد.

### یافته‌ها

در این مطالعه، ۴۰ چشم در دو گروه ۱۹ نفره تحت تزریق داخل ویتراهی اریتروپویتین و گروه شاهد مورد مطالعه قرار گرفتند که در طی مدت مطالعه، دو بیمار (از هر گروه یک نفر) به علت عدم مراجعه‌ی بعدی از مطالعه خارج شدند. در جدول ۱، توزیع متغیرهای دموگرافیک دو گروه آمده است. برابر نتایج مطالعه، میانگین سن، توزیع فراوانی جنس، چشم تحت عمل، ابتلا به دیابت و فشار خون و الگوی بیماری در دو گروه اختلاف معنی‌داری نداشت.

تزریق داخل ویتراهی اریتروپویتین، ۲۵-۸ روز پس از شروع علائم (۴/۷۷ ± ۱۵/۴۲ روز) تحت شرایط استریل و بی‌حسی موضعی و با قرار دادن Lid speculum انجام شد. ۰/۲ میلی‌لیتر معادل ۲۰۰۰ واحد اریتروپویتین (Sinapoetin، ساخت ایران) در داخل ویتراهی با استفاده از نیادل 30G از طریق کوادران سوپراتمپورال تزریق شد و جهت پیش‌گیری از هر نوع افزایش فشار داخل چشم، ۰/۲ میلی‌لیتر Limbal Anterior chamber tap

جدول ۱. توزیع متغیرهای دموگرافیک دو گروه

مقدار P	گروه		متغیر
	شاهد	مورد	
۰/۷۲۰	۵۷/۲ ± ۷/۳	۵۶/۴ ± ۵/۸	میانگین سن (سال)
۰/۷۴۰	۱۰ (۵۲/۶)	۱۱ (۵۷/۹)	جنس
	۹ (۴۷/۴)	۸ (۴۲/۱)	تعداد (درصد)
> ۰/۹۹۹	۱۰ (۵۲/۶)	۱۰ (۵۲/۶)	چشم تحت عمل
	۹ (۴۷/۴)	۹ (۴۷/۴)	چپ
۰/۷۵۰	۱۰ (۵۲/۶)	۹ (۴۷/۴)	ابتلا به فشار خون
> ۰/۹۹۹	۷ (۳۶/۸)	۷ (۳۶/۸)	ابتلا به دیابت
۰/۹۹۹	۹ (۴۷/۴)	۹ (۴۷/۴)	Pattern of VFD
	۸ (۴۲/۱)	۹ (۴۷/۴)	Total
	۲ (۱۰/۵)	۱ (۵/۳)	Altitudinal
			Partial

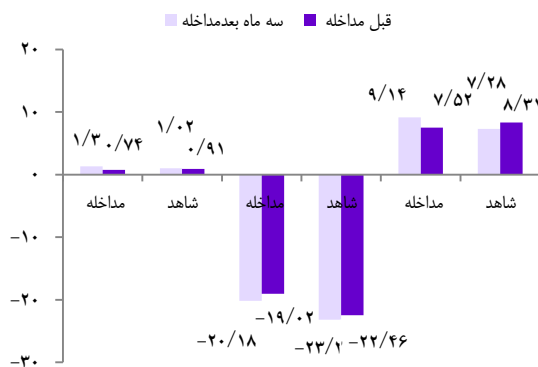
VFD: Visual field defect

جدول ۲. میانگین و انحراف معیار حدت بینایی، Mean deviation و Pattern standard deviation در دو گروه

مقدار *P	گروه		متغیر
	شاهد	مورد	
۰/۱۴۰	۱/۰۲ ± ۰/۶۴	۱/۳۰ ± ۰/۵۱	حدت بینایی (لاگمار)
۰/۲۳۰	۰/۹۱ ± ۰/۴۷	۰/۷۴ ± ۰/۳۷	سه ماه بعد
*** < ۰/۰۰۱	۰/۱۱ ± ۰/۴۲	۰/۵۶ ± ۰/۲۴	تفاوت قبل و بعد
< ۰/۰۰۱	۰/۲۷۰	< ۰/۰۰۱	مقدار P**
۰/۲۷۰	-۲۳/۲ ± ۸/۷۷	-۲۰/۱۸ ± ۸/۰۰	قبل مداخله
۰/۲۱۰	-۲۲/۴۶ ± ۷/۳۷	-۱۹/۰۲ ± ۹/۰۱	سه ماه بعد
۰/۷۳۰	-۰/۷۴ ± ۳/۸۲	-۱/۱۶ ± ۳/۵۷	تفاوت قبل و بعد
*** ۰/۷۳۰	۰/۴۱۰	۰/۱۸۰	مقدار P**
۰/۱۶۰	۷/۲۸ ± ۳/۹۸	۹/۱۴ ± ۳/۹۶	قبل از مداخله
۰/۴۵۰	۸/۳۱ ± ۳/۳۳	۷/۵۲ ± ۳/۰۶	سه ماه بعد
۰/۰۱۱	-۱/۰۳ ± ۲/۷۹	۱/۶۲ ± ۳/۳۱	تفاوت قبل و بعد
*** ۰/۰۱۱	۰/۱۳۰	۰/۰۴۷	مقدار P**

\* تفاوت بین دو گروه بر حسب آزمون t؛ \*\* تفاوت قبل و بعد از درمان در هر گروه بر حسب آزمون Paired t؛ \*\*\* تفاوت تغییرات در طی دوره‌ی درمان بر حسب آزمون Repeated measures ANOVA

دموگرافیک، بیماری‌های زمینه‌ای و الگوی بیماری، تأثیر معنی‌داری در تغییرات شاخص‌های مورد مطالعه در فیلد بینایی نداشتند.



شکل ۱. میانگین حدت بینایی و شاخص‌های Mean deviation و Pattern standard deviation در قبل و سه ماه پس از مداخله در دو گروه

## بحث

مطالعات و تجربیات مختلف نشان داده است که آسیب ایجاد شده در ایسکمیک اپتیک نوروپاتی قدامی حاد غیر آرتزیتی در دو مسیر رخ می‌دهد. آسیب اولیه، ایسکمی سر عصب اپتیک است که منجر به هیپوکسی آکسونی و ایجاد ادم می‌شود. ادم آکسونی، منجر به اختلال در ترانسپورت رو به عقب آکسونی در گانگلیون سل‌ها (RGC) یا Retinal ganglion cell (RGC) می‌شود و این خود با استرس اکسیداتیو، اختلال میتوکندریال و حتی آپوپتوز منجر به اختلال RGC می‌شود

در جدول ۲، میانگین و انحراف معیار حدت بینایی، Mean deviation و Pattern standard deviation در زمان مراجعه‌ی اولیه و سه ماه بعد از تزریق یا مراجعه‌ی اولیه، در دو گروه تحت تزریق داخل ویتروی اریتروپویتین و گروه شاهد آمده است. بر حسب این جدول، میانگین حدت بینایی در گروه مورد به طور معنی‌داری بهبود یافت ( $P < 0/001$ )، اما در گروه شاهد، تفاوت حدت بینایی در زمان مراجعه و سه ماه بعد معنی‌دار نبود ( $P = 0/270$ ). همچنین، شاخص Pattern standard deviation در گروه مورد، به طور معنی‌داری بهتر شد ( $P = 0/047$ )، اما در گروه شاهد، اختلاف زمان مراجعه و سه ماه بعد معنی‌دار نبود ( $P = 0/130$ ). بر حسب آزمون Repeated measures ANOVA نیز تغییرات حدت بینایی ( $P < 0/001$ ) و Pattern standard deviation ( $P = 0/011$ ) در بین دو گروه مورد و شاهد اختلاف معنی‌داری داشت. بررسی شاخص Mean deviation در زمان مراجعه‌ی اولیه و سه ماه بعد از تزریق یا مراجعه‌ی اولیه، اختلاف معنی‌داری نداشت؛ هر چند که در گروه مورد تفاوت بیشتری نسبت به گروه شاهد وجود داشت، اما اختلاف زمان مراجعه و سه ماه بعد از تزریق یا مراجعه‌ی اولیه، در هیچ یک از دو گروه معنی‌دار نبود. آزمون Repeated measures ANOVA نیز نشان داد که تغییرات شاخص Mean deviation در دو گروه اختلاف معنی‌داری نداشت ( $P = 0/730$ ). در شکل ۱، میانگین سه شاخص مورد بررسی در قبل و سه ماه پس از مراجعه یا مداخله نشان داده شده است. قابل ذکر است بر حسب آزمون Repeated measures ANOVA، ویژگی‌های

معنی‌دار در حدت بینایی و Pattern standard deviation شد. در مطالعه‌ی پاکدل و همکاران، در یک فرد مبتلا به Recurrent NAION تجویز داخل وریدی اریتروپویتین با بهبود چشمگیر عملکرد بینایی به دنبال مصرف دارو همراه بود (۲۶).

در مطالعه‌ی Lagreze و همکاران، تزریق ۲۰۰۰ واحدی اریتروپویتین داخل ویتره قابل قبول و بدون وجود عوارض مشخص گزارش شد (۲۷). در مطالعه‌ی Jehle و همکاران جهت بررسی اثرات اریتروپویتین بر RGC و عملکرد بینایی بعد از ایسکمی اکولار و کمپرسیون (Compression) عصب اپتیک نشان داده شد که تجویز داخل ویتره‌ی اریتروپویتین، باعث بهبود بقای RGCها چه بعد از ایسکمی و چه بعد از کمپرسیون می‌شود. عملکرد Post ischemic ERG و Visual evoked potential (VEP) افزایش یافت (۲۸). در مطالعه‌ی مدرس و همکاران، اثر تجویز ۲۰۰۰ واحدی داخل ویتره‌ی اریتروپویتین در ۳۱ چشم بیماران مبتلا به NA-AION بررسی شد. در فاصله‌ی ۶ ماهه از تزریق حدت بینایی در ۲۷ چشم (۸۷ درصد) بهبود یافت و در ۱۷ چشم، بیشتر یا مساوی با ۳ خط نسبت به دید قبل از تزریق، بهبود ایجاد گردید ( $P < 0/001$ ). در ۶۱/۲ درصد بیماران، بهبود حدت بینایی در ماه اول رخ داد. هیچ کدام از بیماران کاهش حتی یک خط از میزان Baseline نداشتند و تزریق داخل ویتره‌ی اریتروپویتین در بیماران NA-AION، ایمن و مؤثر گزارش گردید (۲۹).

با مرور یافته‌های این مطالعه و سایر مطالعات چنین نتیجه‌گیری می‌شود که تزریق داخل ویتره‌ی اریتروپویتین در بیماران مبتلا به NA-AION، منجر به بهبود قابل توجه و معنی‌داری در فیلد و حدت بینایی سه ماه پس از تزریق می‌گردد. از این رو، استفاده از این روش درمانی، طبق شرایط بیمار و نظر چشم‌پزشک و عدم وجود منع مصرف اریتروپویتین توصیه می‌گردد. جهت بررسی آثار درازمدت آن، انجام مطالعات بیشتر توصیه می‌شود.

### تشریح و قدردانی

مقاله‌ی حاضر، حاصل پایان‌نامه‌ی دوره‌ی دستیاری چشم‌پزشکی به شماره‌ی ۳۹۴۳۰۳ مصوب معاونت پژوهشی دانشکده‌ی پزشکی دانشگاه علوم پزشکی اصفهان و با حمایت ایشان به انجام رسید. بدین وسیله، از زحمات ایشان سپاسگزاری می‌گردد.

(۱۶). از طرف دیگر، خود ادم آکسونی می‌تواند جریان خون رشته‌های آکسونی مجاور را به خصوص در دیسک‌های Crowded مختل کند. به نظر می‌رسد این سندرم کمپارتمان، باعث آسیب ثانویه‌ی آکسون RGCهای مجاور و ایجاد آبشار مشابه بالا و آسیب و آپوآپتوز بیشتر RGCها می‌شود (۸). بنابراین، کاهش تورم آکسونی و جلوگیری از آسیب و آپوآپتوز RGCها، اهداف اصلی در اقدامات درمانی Neuroprotective می‌باشد (۱۶).

در اغلب بیماران، ثبات یافتن حدت بینایی در فاصله‌ی حدود ۲ هفته از شروع بیماری رخ می‌دهد؛ اگر چه گاهی به ندرت کاهش دید تا زمانی که ادم دیسک از بین برود و با آتروفی جایگزین شود، ادامه دارد. حدود ۴۳-۴۱ درصد بیماران دچار NA-AION، بهبود دید مرکزی را در طی شش ماه تجربه می‌کنند. اگر چه درجاتی از نقص میدان بینایی باقی می‌ماند. احتمال رخداد مجدد NA-AION در همان چشم ۵-۳ درصد و در چشم مقابل ۲۰-۱۵ درصد وجود دارد (۱۷).

در درمان NA-AION، سه مورد از روش‌ها قابل اهمیت هستند: در مطالعه‌ی Ischemic optic neuropathy decompression trial (IONDT) که برای بررسی مؤثر بودن Optic nerve sheath fenestration (ONSF) در NAION حاد انجام شد، نتایج اولیه حاکی از عدم تأثیر و حتی بدتر شدن موارد داشت. تأثیر کورتیکو استروئیدها نیز در NAION حاد بررسی شده است. نتایج متفاوتی مبنی بر مؤثر بودن و یا احتیاط در مصرف آن‌ها مطرح شده است (۲۰-۱۸). با این حال، استفاده‌ی منطقی از کورتیکو استروئیدهای خوراکی در موارد انتخابی از NAION با کاهش دید پیش‌رونده، می‌تواند مد نظر باشد (۶). استفاده از عوامل ضد رشد اندوتلیال عروقی نیز مطرح شده است که احتمال می‌رود بتواند باعث کاهش ادم و احتمال ایجاد عوارض سندرم کمپارتمان شود. اثرات مفیدی از Bevacizumab در مقایسه با سیر عادی بیماری دیده نشده است (۲۱).

در مطالعات مختلف *in vivo* و *in vitro*، اثربخشی اریتروپویتین در جلوگیری از آپوآپتوز RGCها اثبات شده است. بقای این سلول‌ها توسط اریتروپویتین بعد از ترانسکشن اربیتال اپتیک nerve انسفالومیلیت تجربی خود ایمن، افزایش مزمن IOP و دیابتیک رتینوپاتی بهبود یافته است (۲۵-۲۲).

در مطالعه‌ی حاضر، تزریق داخل ویتره اریتروپویتین باعث بهبود

### References

1. Arnold AC. Ischemic optic neuropathy. In: Miller NR, Newman NJ, Biousse V, Kerrison JB. editors. Walsh and Hoyt's clinical neuro-ophthalmology. 6<sup>th</sup> ed. Philadelphia, PA; Lippincott, Williams and Wilkins; 2005. p. 349-84.
2. Miller NR. Anterior ischemic optic neuropathy. In: Walsh FB, Hoyt WF, Miller NR. Walsh and Hoyt's clinical neuro-ophthalmology. Baltimore, MD:

- Williams and Wilkins; 1982. p. 212-26.
3. Preechawat P, Bruce BB, Newman NJ, Biousse V. Anterior ischemic optic neuropathy in patients younger than 50 years. *Am J Ophthalmol* 2007; 144(6): 953-60.
  4. Johnson LN, Arnold AC. Incidence of nonarteritic and arteritic anterior ischemic optic neuropathy. Population-based study in the state of Missouri and Los Angeles County, California. *J Neuroophthalmol* 1994; 14(1): 38-44.
  5. Atkins EJ, Bruce BB, Newman NJ, Biousse V. Treatment of nonarteritic anterior ischemic optic neuropathy. *Surv Ophthalmol* 2010; 55(1): 47-63.
  6. Miller NR. Current concepts in the diagnosis, pathogenesis, and management of nonarteritic anterior ischemic optic neuropathy. *J Neuroophthalmol* 2011; 31(2): e1-e3.
  7. Hayreh SS. Management of non-arteritic anterior ischemic optic neuropathy. *Graefes Arch Clin Exp Ophthalmol* 2009; 247(12): 1595-600.
  8. Arnold AC. Pathogenesis of nonarteritic anterior ischemic optic neuropathy. *J Neuroophthalmol* 2003; 23(2): 157-63.
  9. Siren AL, Fratelli M, Brines M, Goemans C, Casagrande S, Lewczuk P, et al. Erythropoietin prevents neuronal apoptosis after cerebral ischemia and metabolic stress. *Proc Natl Acad Sci USA* 2001; 98(7): 4044-9.
  10. Lim JW, Han JR. Aqueous humour levels of vascular endothelial growth factor and erythropoietin in patients with diabetic macular oedema before and after intravitreal erythropoietin injection. *Clin Exp Ophthalmol* 2011; 39(6): 537-44.
  11. Li W, Sinclair SH, Xu GT. Effects of intravitreal erythropoietin therapy for patients with chronic and progressive diabetic macular edema. *Ophthalmic Surg Lasers Imaging* 2010; 41(1): 18-25.
  12. Zhang JF, Wu YL, Xu JY, Ye W, Zhang Y, Weng H, et al. Pharmacokinetic and toxicity study of intravitreal erythropoietin in rabbits. *Acta Pharmacol Sin* 2008; 29(11): 1383-90.
  13. Song BJ, Cai H, Tsai JC, Chang S, Forbes M, Del Priore LV. Intravitreal recombinant human erythropoietin: a safety study in rabbits. *Curr Eye Res* 2008; 33(9): 750-60.
  14. Tsai JC. Safety of intravitreally administered recombinant erythropoietin (an AOS thesis). *Trans Am Ophthalmol Soc* 2008; 106: 459-72.
  15. King CE, Rodger J, Bartlett C, Esmaili T, Dunlop SA, Beazley LD. Erythropoietin is both neuroprotective and neuroregenerative following optic nerve transection. *Exp Neurol* 2007; 205(1): 48-55.
  16. Levin LA. Axonal loss and neuroprotection in optic neuropathies. *Can J Ophthalmol* 2007; 42(3): 403-8.
  17. Ischemic Optic Neuropathy Decompression Trial: twenty-four-month update. *Arch Ophthalmol* 2000; 118(6): 793-8.
  18. Optic nerve decompression surgery for nonarteritic anterior ischemic optic neuropathy (NAION) is not effective and may be harmful. The Ischemic Optic Neuropathy Decompression Trial Research Group. *JAMA* 1995; 273(8): 625-32.
  19. Hayreh SS, Zimmerman MB. Non-arteritic anterior ischemic optic neuropathy: role of systemic corticosteroid therapy. *Graefes Arch Clin Exp Ophthalmol* 2008; 246(7): 1029-46.
  20. Lee AG, Biousse V. Should steroids be offered to patients with nonarteritic anterior ischemic optic neuropathy? *J Neuroophthalmol* 2010; 30(2): 193-8.
  21. Prescott CR, Sklar CA, Lesser RL, Adelman RA. Is intravitreal bevacizumab an effective treatment option for nonarteritic anterior ischemic optic neuropathy? *J Neuroophthalmol* 2012; 32(1): 51-3.
  22. Weishaupt JH, Rohde G, Polking E, Siren AL, Ehrenreich H, Bahr M. Effect of erythropoietin axotomy-induced apoptosis in rat retinal ganglion cells. *Invest Ophthalmol Vis Sci* 2004; 45(5): 1514-22.
  23. Diem R, Sattler MB, Merkle D, Demmer I, Maier K, Stadelmann C, et al. Combined therapy with methylprednisolone and erythropoietin in a model of multiple sclerosis. *Brain* 2005; 128(Pt 2): 375-85.
  24. Zhong L, Bradley J, Schubert W, Ahmed E, Adamis AP, Shima DT, et al. Erythropoietin promotes survival of retinal ganglion cells in DBA/2J glaucoma mice. *Invest Ophthalmol Vis Sci* 2007; 48(3): 1212-8.
  25. Zhang J, Wu Y, Jin Y, Ji F, Sinclair SH, Luo Y, et al. Intravitreal injection of erythropoietin protects both retinal vascular and neuronal cells in early diabetes. *Invest Ophthalmol Vis Sci* 2008; 49(2): 732-42.
  26. Pakdel F, Sanjari MS, Kashkouli MB, Pirmarzashti N, Haghighi A, Moddarezade M. Erythropoietin in Recurrent Anterior Ischaemic Optic Neuropathy. *Neuro-Ophthalmology* 2012; 36(6): 249-52.
  27. Lagreze WA, Feltgen N, Bach M, Jehle T. Feasibility of intravitreal erythropoietin injections in humans. *Br J Ophthalmol* 2009; 93(12): 1667-71.
  28. Jehle T, Meschede W, Dersch R, Feltgen N, Bach M, Lagreze WA. Erythropoietin protects retinal ganglion cells and visual function after ocular ischemia and optic nerve compression. *Ophthalmologie* 2010; 107(4): 347-53. [In German].
  29. Modarres M, Falavarjani KG, Nazari H, Sanjari MS, Aghamohammadi F, Homaii M, et al. Intravitreal erythropoietin injection for the treatment of non-arteritic anterior ischaemic optic neuropathy. *Br J Ophthalmol* 2011; 95(7): 992-5.

## The Effect of Intravitreal Injection of Erythropoietin in Treatment of Nonarteritic Anterior Ischemic Optic Neuropathy

Alireza Dehghani<sup>1</sup>, Heshmatollah Ghanbari<sup>1</sup>, Mehdi Kamani<sup>2</sup>, Mehdi Raie<sup>3</sup>

### Original Article

#### Abstract

**Background:** Nonarteritic anterior ischemic optic neuropathy (NA-AION) is a disease with serious complications that already does not have any standard treatment. Some studies and experiences had shown that intravitreal erythropoietin injection has a neuroprotective effect. But there are some different and inconsistent results in those studies. So, the aim of this study was determining the effect of intravitreal injection of erythropoietin in treatment of the disease.

**Methods:** In a clinical trial study, 40 eyes (from 38 patients) were selected and randomly divided in two groups. In the first group, 2000 IU erythropoietin was injected in vitreous and the second group did not receive erythropoietin. Visual acuity and visual field were measured before and three months after the treatment and compared between the two groups.

**Findings:** The mean visual acuity was improved in the treatment group ( $P < 0.001$ ) but did not differ in the control group ( $P = 0.270$ ). In addition, the pattern standard deviation was improved in the treatment group ( $P = 0.047$ ) but did not statistically change in the control group ( $P = 0.130$ ).

**Conclusion:** Intravitreal injection of erythropoietin in patients with nonarteritic anterior ischemic optic neuropathy leads to remarkable and significant improvement of visual acuity and field 3 months after the injection. So, this treatment strategy is advised in patients with suitable condition and without any contraindication by ophthalmologists. To evaluate the long-term effects, further studies are recommended.

**Keywords:** Nonarteritic anterior ischemic optic neuropathy (NA-AION), Erythropoietin, Visual acuity

**Citation:** Dehghani A, Ghanbari H, Kamani M, Raie M. **The Effect of Intravitreal Injection of Erythropoietin in Treatment of Nonarteritic Anterior Ischemic Optic Neuropathy.** J Isfahan Med Sch 2017; 34(416): 1686-92.

1- Associate Professor, Department of Ophthalmology, School of Medicine AND Isfahan Eye Research Center, Isfahan University of Medical Sciences, Isfahan, Iran

2- Resident, Department of Ophthalmology, School of Medicine, Isfahan University of Medical Sciences, Isfahan, Iran

3- Student, Department of Biostatistics, School of Public Health, Isfahan University of Medical Sciences, Isfahan, Iran

**Corresponding Author:** Alireza Dehghani, Email: dehghani@med.mui.ac.ir